B 3 733 791

67-69 E. 59th St., N.Y.

MEDICAL SCHOOL
LIBRARY



GIFT OF
MRS. A. F. MORRISON

Digitized by Google

JAHRESBERICHT

ÜBER DIE

LEISTUNGEN UND FORTSCHRITTE

IM GEBIETE DER

OPHTHALMOLOGIE

BEGRÜNDET VON

Dr. ALBRECHT NAGEL,
ORDENTLICHEM PROFESSOR DER AUGENHEILKUNDE UND VORSTANDE DER OPHTHALMIATRISCHEN KLINIK AN DER UNIVERSITÄT TÜBINGEN.

FORTGESETZT IM VEREIN MIT MEHREREN FACHGENOSSEN

UND REDIGIERT VON

Dr. JULIUS MICHEL,
ORDENTLICHEM PROFESSOR DER AUGENHEILKUNDE UND VORSTANDE DER UNIVERSITÄTS-AUGENKLINIK ZU WÜRZBURG.

DREIUNDZWANZIGSTER JAHRGANG. BERICHT FÜR DAS JAHR 1892.

TÜBINGEN, 1894.
VERLAG DER H. LAUPP'SCHEN BUCHHANDLUNG.

Digitized by Google

DRUCK VON H. LAUPP JR. IN TÜBINGEN.

Inhalt.

Seite

I. Anatomie des Auges, Ref.: Prof. Dr. O. Schultze 1
1. Allgemeines 1
2. Thränenapparat 6
3. Leder- und Hornhaut 7
4. Bindehaut 8
5. Augenlider 8
6. Linse 9
7. Glaskörper 9
8. Gefässhaut 9
9. Netzhaut 10
10. Nervöse Centralorgane und Sehnerv 14
11. Muskeln und Nerven 17
12. Blut- und Lymphbahnen 17
31. Vergleichende Anatomie 20
II. Entwickelungsgeschichte des Auges, Ref.: Prof. O. Schultze 25
III. Physiologie des Auges, Referenten: Professor Matthiessen. Privatdozent Schenck und Professor Michel 28
1. Dioptrik, Ref.: Professor Matthiessen 28
2. Akkommodation u. Irisbewegung, Ref.: Privatdozent Schenck 40
3. Centralorgane » » » 45
4. Gesichtsempfindung » » » 51
5. Gesichtswahrnehmung » » » 65
6. Cirkulation und Innervation, Ref.: Professor Michel . . . 71
IV. Pathologie und Therapie der Augenkrankheiten. Allgemeiner Teil 76
1. Ophthalmologische Journale und sonstige periodische Publikationen, Ref.: Professor Michel 76
2. Zusammenfassende ophthalmologische Werke und Allgemeines, Ref.: Professor Michel 79
3. Biographisches und Geschichtliches, Ref.: Professor Michel . 80
4. Hygienisches und Kliniken » » » . 81
5. Statistisches, Ref.: Augenarzt Dr. Rhein 86
6. Untersuchungsmethoden des Auges, Ref.: Privatdoc. Dr. Schoen 130
a) Allgemeines. Sehschärfe. Sehproben. Brillen 130
b) Optometer. Ophthalmometer. Keratoskop. Astigmometer 138
c) Ophthalmoskopie. Skiaskopie. Beleuchtung des Auges . 141
d) Lichtsinn. Farbensinn. Farbenblindheit 162
e) Peripherisches Sehen. Gesichtsfeld 163
f) Konvergenz. Insufficienz. Strabismus 166
g) Simulation. Pupille. Vermischtes 171
7. Pathologische Anatomie des Auges, Ref.: Professor Michel . 175
a) Allgemeines 175
b) Augenhöhle 183

1349

Seite

c) Augenlider 185
d) Thränenorgane 187
e) Bindehaut 189
f) Hornhaut und Lederhaut 190
g) Linse 194
h) Glaskörper 194
i) Gefässhaut 195
k) Netzhaut 197
l) Sehnerv und Chiasma 200
m) Bakteriologisches 202
8) Missbildungen des Auges, Ref.: Professor Michel 208
9) Allgemeine Therapie, Ref.: Professor Haab 220
V. Pathologie und Therapie der Augenkrankheiten.
Spezieller Teil 232
1. Krankheiten der Bindehaut, Ref.: Prof. Haab 232
2. » » Hornhaut und Lederhaut » » » 257
3. » » Linse, Ref.: Prof. Kuhnt u. Dr. Schrader 273
4. » des Glaskörpers » » » » » 319
5. » der Regenbogenhaut, Ref.: Augenarzt Dr. Giulini 326
6. » des Strahlenkörpers » » » 337
7. » der Aderhaut » » » 339
8. Sympathische Erkrankungen » » » 347
9. Glaukom » » » 362
10. Krankheiten der Netzhaut, Ref.: Prof. Michel 376
11. » des Sehnerven » » » 389
12. Motilitätsstörungen, Ref.: Privatdozent Dr. Schoen . . . 397
13. Störungen der Refraktion und Akkommodation, Ref: Privatdozent Dr. Schoen 425
14. Krankheiten der Augenlider, Ref.: Prof. Helfreich . . 450
15. » der Thränenorgane » » » . . 482
16. » der Augenhöhle, Ref.: Prof. Michel 496
17. Beziehungen der Augenkrankheiten zu Krankheiten des übrigen Organismus, Ref.: Prof. Michel 508
a) Allgemeines 508
b) Krankheiten des Blutes und des Stoffwechsels 509
c) Infektionskrankheiten 510
d) Intoxikationen 516
e) Krankheiten des Nervensystems 519
f) Verschiedene Krankheiten 554
18. Verletzungen des Auges, Ref.: Prof. Michel 558
19. Vergleichende Augenheilkunde, Ref.: Prof. Schleich . . . 571
Namen-Register 586
Sach-Register 597
Bibliographie.
Znsätze zur Bibliographie.

I. Anatomie des Auges.

Referent: Professor Dr. **O. Schultze.**

1. Allgemeines.

(Die mit * versehenen Arbeiten sind referiert!)

1*) Bayer, J., Bildliche Darstellung des gesunden und kranken Auges unserer Haustiere. In 24 Tafeln. Schluss-Abteilung. Wien. W. Braumüller.

2*) Conze, A., Ueber Darstellung des menschlichen Auges in der antiken Skulptur. Sitzungsber. der preuss. Akad. d. Wissensch. S. 47. Vortrag v. 14. Januar.

3) Fick, A. E., Einige Bemerkungen über das Photographieren des Augenhintergrundes. Bericht über die 21. Versammlung der ophthalmol. Ges. zu Heidelberg 1891. Klin. Monatsbl. für Augenheilk. Jahrg. XXIX. S. 197.

4) Forrester, J., Eyes of different color. Medic. Record. New-York. p. 399.

5*) Greeff, Studien über die Plastik des menschlichen Auges an Lebenden und an den Bildwerken der Antike. Arch. f. Anat. und Physiol. (Anat. Abt.) Heft 3. 4.

6*) Kerschbaumer, R., Ueber Altersveränderungen der Uvea. v. Graefe's Arch. f. Ophth. XXXVIII. 1. S. 127.

7) Kollock, C. W., The eye of the negro. Transact. of the americ. ophth. soc. Twenty-eighth meeting. p. 257.

8*) Magnus, H., Die Darstellung des Auges in der antiken Plastik. Leipzig, E. A. Semann.

9*) Merkel, Fr. und Orr, Andrew W., Das Auge des Neugeborenen an einem schematischen Durchschnitt erläutert. Aus dem anatomischen Institut zu Göttingen. Mit 7 Figuren im Text. Anatom. Hefte. Bd. I. Abt. 1. Heft 3. S. 215.

10) Schmidt-Rimpler, Das Auge und seine Darstellung in Skulptur und Malerei. Nord und Süd. LXII. Heft 186.

11*) Waldeyer, W., Ueber die Plastik des menschlichen Auges am Lebenden und an den Bildwerken der Kunst. Sitzungsbericht der Kgl. Preuss. Akad. d. Wissensch. zu Berlin. Nr. IV. S. 45.

Bayer's Atlas (1) enthält meist Abbildungen pathologischer Fälle. Die normalen sind schöne chromolithographierte Augenhintergrundbilder vom Pferd (auch vom albinotischen Auge und angeborene Anomalien), vom Rind, von der Ziege, dem Hund und der Katze.

Digitized by Google

Conze (2) ist auf Grund seiner Mitteilungen geneigt, die Farbendarstellung des Augapfels in der griechischen Marmorplastik für alle Zeiten als Regel zu betrachten; um mehr zu erreichen, benutzte man Einsatzstücke aus anderen Stoffen, denen durch Politur ein Hornhautglanz gegeben wurde. Auch die Augenwimpern versuchte man durch Metallfädchen nachzubilden. Indem später der Augenstern weniger die Hauptsache der Darstellung bildete, vielmehr das Hauptaugenmerk auf die Plastik der den Bulbus umgebenden Hart- und Weichteile verwendet wurde, kam diese Erkenntnis zum Ausdruck, dass nicht der Augenstern, sondern die umgebenden Teile der Sitz des Ausdruckes sind. Als Glanzpunkt in dieser Beziehung ist z. B. das Auge des Laokoon mit einem sozusagen ganzen »Orchester von Formenspielen« in der Augenumgebung namhaft zu machen. Im einzelnen muss auf das interessante Original verwiesen werden. Gewölbterer Bulbus ist nicht für Männeraugen, flacherer nicht für Frauenaugen in der Skulptur typisch, wie Curtius wollte, ebensowenig das weiter geöffnete kräftiger erscheinende auf Vasenbildern für männliche, das weniger geöffnete, zartere für weibliche Augen massgebend.

Greeff (5) untersuchte, veranlasst durch die Angaben von Curtius, nach welchen in den olympischen Ausgrabungen und auch sonst in der antiken Plastik das männliche Auge mit stärkerer Wölbung, das weibliche flacher dargestellt ist, inwieweit diese Befunde mit den anatomischen Thatsachen übereinstimmen. Verf. bestimmte den Krümmungsradius der menschlichen Hornhaut bei je 100 normalsichtigen lebenden männlichen und weiblichen Individuen verschiedenen Alters und fand als Mittel bei dem Manne 7,83 mm, bei dem Weibe 7,82 mm. Strenggenommen liegt also — in Uebereinstimmung mit Donders — der stärkere Krümmungsradius bei den Frauen, der Unterschied kommt jedoch als nicht wahruehmbar nicht in Betracht. Zu diesen Bestimmungen benutzte G. den v. Helmholtz'schen Ophthalmometer mit der von Javal und Schiötz angebrachten Modifikation. Ferner wurde der horizontale Längendurchmesser der Cornea bei 100 Frauen und 100 Männern mit dem Horstmann'schen Pupillometer festgestellt und ergab sich für die Cornea des Mannes ein Durchmesser von 11,6 mm, für diejenige des Weibes von 11,55 mm. Auch die Messungen der Lidspalte und des Exophthalmus ergaben keine Geschlechtsunterschiede. An diese Messungen schliessen sich Notizen über das Wachstum des Auges. Die Krümmung der Hornhaut ist bei Kindern dieselbe, wie bei Erwachsenen. Während

äusserlich betrachtet das Auge eines dreijährigen Kindes an Grösse dem der Mutter gleichkommt, erscheint das enukleierte Auge des ersteren bedeutend kleiner und findet beim Kinde ein Wachstum vom 3. Jahre an nur nach hinten zu statt. Hiermit stimmt das nach hinten gerichtete stärkere Wachstum der Orbita überein, deren Eingang schon im 3. Jahre seine definitive Grösse erreicht hat. Interessante Schlussbemerkungen enthalten Erörterungen über die plastische Darstellung in der Antike.

Kerschbaumer (6) setzt seine früheren Mitteilungen über die Altersveränderungen der Uvea fort und beginnt mit denjenigen des Pigmentepithels der Retina. Die Zellen desselben gehen mit dem Alter teils hyperplastische, teils regressive Veränderungen ein. In erster Beziehung zeigt sich besonders in der Gegend der Ora serrata (der normalen Grosszellenzone Schwalbe's) eine bis zum sechsfachen reichende Grössenzunahme; gleichzeitig nimmt die Zahl der Kerne in den Zellen unter Auftreten karyokinetischer Figuren zu. Neben der Zellneubildung tritt eine Degeneration der Zellen ein, indem die Kerne schlecht tingierbar und von Vakuolen durchsetzt werden, und das Protoplasma zerfällt. Das Pigment geht manchmal in ganzen Zellenbezirken verloren. In der Glaslamelle der Aderhaut verliert die innere homogene Schicht unter gleichzeitiger Dickenzunahme ihren Glanz; stark lichtbrechende verschieden grosse Körnchen gruppieren sich zu den Anfangsstadien der Drusenbildung, innerhalb welcher die Körnchen zu homogenen Massen verschmelzen. Die Drusen sind vornehmlich in der Gegend der Ora serrata und am hinteren Pole zu finden. In der äusseren gitterförmigen Schicht der Glaslamelle tritt im Bereich der groben Gitterwerke eine Verdickung ein. Beide Lamellen der Membran sind oft nicht von einander trennbar, in welchem Falle die Verdickung der äusseren nicht bemerkbar wird. Dass die Degeneration als eine hyaline zu bezeichnen ist, geht aus der gleichmässigen Färbbarkeit und der homogenen Beschaffenheit der Drusen hervor. In der Kapillarwand innerhalb der Choriocapillaris ist mit dem Alter eine Verdickung und weissliche Trübung eingetreten, gleichzeitig stellt sich hie und da hyaline Degeneration der Wand ein, wobei die Kapillaren mit unregelmässigen Erweiterungen besetzt sind. Durch Verschluss des Lumens kommt es an einzelnen Stellen zur Ausschaltung kleiner Bezirke und zu Stauungen in der Nachbarschaft. In anderen Gebieten stellt sich Atrophie der Kapillarwand ein, besonders in der Gegend vor der Ora serrata. Am meisten Widerstand leistet die

Digitized by Google

Suprachorioidea den Altersveränderungen; sie zeigt sich entweder normal oder die Veränderungen sind sehr gering; die sternförmigen Zellen nehmen plumpe Gestalt an und die Pigmentmoleküle konfluieren zu unregelmässigen Konglomeraten. Auch an den grösseren Gefässen der Aderhaut machen sich bedeutende Einflüsse des Alters bemerkbar, als Arteriosklerose und hyaline Degeneration, wobei es nicht selten zu völliger Obliteration kommt. Die an den Venen bemerkbaren Veränderungen treten später auf und sind denen an den Arterien ähnlich, wenn auch weniger intensiv.

Der umfassenden Arbeit von Magnus (8) über die Darstellung des Auges in der antiken Plastik, in welcher die Werke der antiken Plastik in chronologischer Reihenfolge behandelt sind, geht ein anatomischer Teil voran, in welchem der Bau des Auges in seinen Beziehungen zur plastischen Kunst besprochen wird. Für die Darstellung der Form und der Grösse des Auges kommt die Lidspalte bez. der in dieser Spalte freiliegende Teil des Bulbus in Betracht. Die Lidspalte wird ihrer äussern Erscheinung nach bestimmt durch den Lidspaltendurchmesser, die Haltung des Lides, besonders des oberen, und durch das Verhalten der Lidränder. In dieser Beziehung werden ausführlichere Mitteilungen gemacht. Hieran schliessen sich der Lidspaltenwinkel und die Krümmungsverhältnisse der Hornhaut, sowie Vorschriften für die Darstellung seitens der Künstler. Die für den Künstler sowohl als für den Laien interessante Schrift kann an dieser Stelle nicht ausführlicher referiert werden.

Merkel (9) und Orr (9) untersuchten die allgemeinen Formverhältnisse des Bulbus vom Neugeborenen und erläutern dieselben an einem schematischen Horizontalschnitt im Vergleich mit einem entsprechenden Durchschnitt des Bulbus vom Erwachsenen. Im Ganzen kamen 96 Bulbi zur Untersuchung, die nach verschiedenartigen Härtungsmethoden und Celloidineinbettung in horizontale Serienschnitte zerlegt wurden. In Uebereinstimmung mit Jäger beträgt die äussere Augenaxe 17,5 mm. Der transversale Durchmesser erweist sich sogar etwas grösser als die äussere Achse, und beträgt 17,9 mm und steht die aus den genannten Maassen sich ergebende, von vorn nach hinten zusammengedrückte Form des Bulbus mit der Hypermetropie des Auges vom Neugeborenen in Uebereinstimmung. Auffallend gegenüber dem erwachsenen Bulbus ist die schon früheren Beobachtern bekannte starke Krümmung der lateralen Bulbushälfte; es erscheint gleichsam der ganze hintere Abschnitt des Bulbus lateralwärts verschoben. Zugleich ergibt sich, dass die Sehachse (die Verbindungs-

linie von Hornhautscheitel und Fovea centralis) eine andere Lage hat, als bei dem Erwachsenen. Legt man nämlich die horizontalen Durchschnittszeichnungen des Bulbus vom Erwachsenen und vom Neugeborenen so aufeinander, dass eine Linie Hornhaut und Linse in zwei bilateral-symmetrische Hälften teilt, so zeigt sich, dass die Sehachse des Neugeborenen lateralwärts von dieser Linie abweicht. Da die Stellung der Bulbi und der Augenhöhle bei dem Neugeborenen schon die definitive ist, stehen sonach die beiden Augenachsen beim Neugeborenen nicht parallel. Der Hornhautradius beträgt 7,3 mm, entspricht also einer stärkeren Krümmung, als beim Erwachsenen. Bezüglich der Form der noch der Kegelgestalt genäherten Linse ergibt sich ein Krümmungsradius von 3,3 mm, wobei noch kein Unterschied für die vordere und hintere Fläche besteht; die Achse beträgt 5,0 mm, der Querdurchmesser 6,6 mm. Infolge der durch die Konservierung bedingten und unvermeidlichen Lageveränderung der Linse liess sich kein bestimmtes Resultat bezüglich der Lage der Linse erzielen. Da die Hornhaut relativ weiter zurückweicht, als bei dem Erwachsenen, liegt auch die Iriswurzel weiter zurück und wird die Iris durch die grosse Linse nach vorn gedrängt, so dass sie eine trichterförmige Gestalt annimmt. An der Cornea fällt die relative Dicke auf, auch die Sklera erscheint in ihrem hinteren Umfang relativ beinahe noch ein halbmal so dick, wie beim Erwachsenen. Der Suprachoroidealraum ist in seinem hinteren Teil noch unvollkommen entwickelt, und fehlt bei manchen Augen im hinteren Drittel oder Viertel des Bulbus noch ganz. Auffallend ist, dass schon beim Neugeborenen (in Uebereinstimmung mit den Angaben Iwanoff's für den Erwachsenen) zwei Typen von Ciliarmuskeln vorhanden sind, von denen der eine nur meridionale, der andere nur cirkuläre Fasern besitzt. Bezüglich der Ciliarfortsätze erscheint bemerkenswert, dass sie sich mit verhältnismässig hohen Leisten weit über die Rückfläche der Iris hin fortsetzen; auf diese dehnt sich auch der Ursprung der Zonulafasern aus. Pigment wurde in der Aderhaut noch fast ganz vermisst, auch die Iris war in allen Fällen noch pigmentlos; die Choroidea propria enthält nur in ihrem hinteren Teil in der Umgebung des Sehnerven in einzelnen Fällen Pigment. Ueberraschender Weise liegt die Fovea centralis genau ebensoweit von der Papilla nervi optici entfernt, wie bei dem Erwachsenen und ergibt sich hieraus, dass zwischen diesen beiden Punkten später kein Wachstum mehr stattfindet. Der Optikus erreicht den Bulbus medial und zugleich im oberen Quadranten des

Bulbus, weshalb ein Horizontalschnitt Papille und Optikuseintritt nicht in einer Ebene zeigen kann.

Waldeyer (11) referiert in den Sitzungsberichten der Königl. Preuss. Akademie der Wissenschaften in Kürze über die Arbeit Greeff's, die Plastik des menschlichen Auges betreffend (s. o.).

2. Thränenapparat.

1*) Loewenthal, N., Notiz über die Harder'sche Drüse des Igels. Mit 2 Abbildungen. Anat. Anzeiger. VII. Nr. 2. p. 48.

2*) Terson, Notes sur les glandes acineuses de la conjonctive et sur les glandes lacrymales orbito-palpebrales. Archiv. d'Opht. XII. p. 745.

Loewenthal (1) macht ausführliche Angaben über die Harder'sche Drüse des Igels. Die Alveolen, welche zu mehreren in einen gemeinsamen schlauchförmigen Raum (Alveolargang) münden, zerfallen nach der Beschaffenheit des Epithels in zwei Typen: a) solche mit prismatischem oder cylindrischem Epithel nnd b) solche mit abgeplatteten Epithelien; beide sind durch Uebergänge mit einander verbunden, woraus hervorgeht, dass es sich nur um verschiedene Funktionszustände derselben Zellen handelt. Ueberosmiumsäure weist zahlreiche Fettkörnchen in den Zellen nach. Hie nnd da sind kleine Inseln anders beschaffener Drüsensubstanz von serösem Aussehen mit sehr engen Alveolen eingestreut. Die Ausführungsgänge besitzen hie und da ein zweischichtiges Epithel; ihre Membrana propria ist von reichlichen elastischen Fasern umgeben. Der Hauptgang mündet auf der freien Fläche des dritten Lides in der Nähe des unteren Randes zwischen einer Falte der Conjunctiva, in welcher ein Lymphfollikel sich findet, und dem basalen Rande. Er besitzt wirkliche schleimsecernierende Becherzellen. In dem dritten Lide liegt noch eine kleine Drüse auf dem Perichondrium des Knorpels; sie besitzt viel zahlreichere Alveolen des serösen Aussehens, als die Harder'sche Drüse. Diese kleinere Drüse hat zwei besondere Ausführungsgänge, die an dem basalen Rande des dritten Lides etwas oberhalb der Harder'schen Drüse ausmünden. Bei der Bildung des Sekrets, das demnach teils fettig, teils schleimig und teils serös ist, scheinen Drüsenzellen zn Grunde zu gehen.

Terson (2) präparierte die ganze Conjunctiva (mit dem Tarsus und den Drüsen) vom Lidrande aus bis auf den Bulbus ab und erhielt nach Behandlnng mit Acid. tartaric. oder Acid. acet. zwischen zwei Glasplatten gute Flächenbilder der sogen. accessorischen Thränen-

drüsen. Ausserdem kamen mikroskopische Schnitte (nach Celloidineinbettung) zur Untersuchung. Eine Reihe von Textabbildungen illustriert die Lage der palpebralen und orbitalen Drüsen, in denen nichts von dem bekannten wesentlich Abweichendes zu bemerken ist. Die Zahl der orbitalen (im Fornix mündenden) und besonders lateralwärts gelegenen Drüsen schwankt oben zwischen 8 und 30, unten zwischen 2—4. Rücksichtlich des Volumens stimmt T. mit den früheren Beobachtern, speziell mit Krause und Ciaccio überein. Das System der palpebralen Drüsen ist sehr variabel und fehlen dieselben manchmal vollkommen. Bisweilen sind sie von ausserordentlicher Grösse und viellappigem Aussehen. Der feinere Bau ist bei den beiderlei Drüsen derselbe. Man findet eine vielleicht aus platten Zellen gebaute Membrana propria und nach innen von dieser immer nur eine einfache Lage konischer Zellen, die den »Acinus« bilden. Der Ausführungsgang ist von einer oder zwei Zellenschichten ausgekleidet. Hieran schliessen sich Erläuterungen operativen und physiologischen Inhaltes.

---

3. Leder- und Hornhaut.

1*) Ciaccio, G. V., Sur une particularité de structure dans la cornée d'un cheval. Journ. de microg. XVI. p. 75 und Arch. ital. de biolog. XVII. p. 295.
2) Nuel, P., De l'endothelium de la chambre antérieure. Verhandl. d. X. internat. med. Congresses zu Berlin. IV. 2. 93 (s. diesen Bericht pro 1891).
3) Prenant, A., Le ligament pectiné chez les poissons. Bullet. de la soc. d. sciences de Nancy. Mai.
4*) Rochon-Duvigneaud, Recherches anatomiques sur l'angle de la chambre antérieure et le canal de Schlemm. Travail du laboratoire d'ophtalm. de l'Hôtel Dieu. Archiv. d'Opht. XII. p. 732.
5) —, Recherches sur l'angle de la chambre antérieure et le canal de Schlemm. Thèse de Paris.

Ciaccio (1) findet in der Cornea des Pferdes eine grosse Menge auf dem Querschnitt sichtbare elastische Fasern. Dieselben dringen bis in das vordere Epithel ein (!) und durchsetzen bis zum Endothel gelangend die Descemet'sche Membran (?); sie scheinen aus feinen Granula zusammengesetzt. Dieselbe Fasern fand C. auch beim Rind, Hund, Schwein und dem Menschen nach Behandlung mit 0,2%iger Chromsäure oder 0,5% Osmiumsäure. Ob sie wohl elastisch sind?

Rochon-Duvigneaud (4) gibt eine umfassende Beschreibung des Iriswinkels (Winkel der vorderen Kammer) mit Abbildungen

meridionaler Schnitte vom erwachsenen Menschen, sowie von Embryonen und vom Schwein. Bei letzterem unterscheidet er die vordere Kammer (im engeren Sinn) von der Gesamtheit der Fontana'schen Räume, für welche er den Namen cilio-skleraler Raum wählt. Das diesen Raum bei dem Schwein durchziehende Gewebe besteht aus zwei verschiedenen Zonen, einer äusseren engmaschigen (système trabéculaire scléro-cornéen) und eine inneren mit weiten Maschen nnd pigmentierten Balken (travées cilio-sclérales). Wie beim Schwein verhält sich der Iriswinkel auch bei dem menschlichen Fötus (am deutlichsten im 6. Monat) und den meisten Haustieren.

4. Bindehaut.

1*) Peters, Ueber die Becherzellen der Conjunctiva. Bericht über die XXI. Versammlung der ophthalmol. Gesellsch. zu Heidelberg. Klin. Monatsbl. für Augenheilk. XXIX. S. 168.

Peters (1) berichtet über die Becherzellen der Conjunctiva, die er besonders in frischem Zustande untersuchte. Der enorm vergrösserte Zellkörper enthält eine stark lichtbrechende, doppeltkonturierte Cyste, welche den Kern an die Wand verlagert und abplattet. Ausserdem finden sich die in den gehärteten Präparaten so deutlichen Zellen, für welche P. den von Stieda vorgeschlagenen Namen der »hyalinen Zellen« vorzieht. Häufig ist der Fussteil der Zellen sehr verlängert und fadenförmig. P. hält die Becherzellen für pathologische Elemente. Die Stomaöffnung fehlt an den frischen Zellen und ist nicht in der Weise als typisch zu betrachten, wie sie an gehärteten Präparaten auftritt. Bezüglich des Vorkommens stimmt der Vortragende mit Sattler's Angaben überein.

5. Augenlider.

1) Eichbaum, F., Ueber die Bewimperung der Augenlider des Pferdes. Oesterr. Monatsschr. f. Tierheilkunde. Jahrg. 16. S. 337.
2) Komoto, J., A note abont the eyelids of Japanese. Sei-i-kwai medical Journal 1891. Vol. X. p. 227.
3) Maynard, Ch. J., The nictitating membrane and crystalline lens in the Mottled Owe (Scops Asio). Contributions of science. Vol. I. Nr. 3. p. 136.
4) Miessner, H., Die Drüsen des dritten Augenlides beim Schweine. Deutsche Zeitschr. für Tiermedicin und vergl. Path Bd. 18. S. 389.

Digitized by Google

6. Linse.

1*) Barabaschew, P., Beitrag zur Anatomie der Linse. v. Graefe's Arch. f. Ophth. XXXVIII. 3. S. 1.

Barabaschew (1) spricht sich gegen die Auffassung Deutschmann's aus, dass die zwischen dem Epithel der Linsenkapsel und der Kapsel einerseits und zwischen dem Epithel und der Linsensubstanz andererseits durch Behandlung mit Silbernitrat darstellbaren Netze dunkler Linien durch das Vorhandensein einer subkapsulären und einer subepithelialen Eiweissschicht erklärt werden müssen. Dieselben sind nichts anderes, als die sich im mikroskopischen Bilde nicht genau deckenden Kontouren der äusseren und inneren Zellenflächen der Kapselepithelzellen, deren irreguläre Gestalt in vielen Fällen durch stumpfe Fortsätze bedingt ist. Als Objekte wurden Linsenkapseln vom Frosch, Kaninchen und Menschen benutzt. Im weiteren spricht sich B. gegen die Existenz einer Eiweisschicht zwischen der hinteren Linsenkapsel und der Linsensubstanz aus und klassificiert unter Mitteilung eigener Untersuchungen am Kaninchen und Menschen die auf der hinteren Kapsel auftretenden Figuren in dreifacher Weise: 1) Reagenzniederschläge (bei Arg. nitr.-Anwendung), durch welche Epithelgrenzen vorgetäuscht werden. 2) Postmortale Figuren, die durch Tropfenaustritt aus den Fasern bedingt sind. 3) Abdrücke der verbreiterten Enden der Linsenfasern, über welchen Punkt sich B. ausführlicher verbreitet.

7. Glaskörper.

Claiborne, J. H. jr., Curious formation in the vitreous humor. Medic. Record. New-York. XLI. p. 127.

8. Gefässhaut.

1) Collins, E. T., The glands of the ciliary body in the human eye. Transact. of the ophth. society of the united kingdom. London 1890—91. Vol. XI. p. 53.

2*) Kopsch, Friedr., Iris und Corpus ciliare des Reptilienauges nebst Bemerkungen über einige andere Augenteile. (Aus dem I. anat. Inst. zu Berlin.) Inaug.-Dissert. Berlin.

Kopsch (2) berichtet über eine unter H. Virchow angestellte Untersuchung zahlreicher Reptilienaugen. Es werden die Grössen-

Digitized by Google

verhältnisse der Cornea, ihre Uebergangsstelle in die Sklera, die meist vor dem Anfang des Corpus ciliare liegt, und der vordere, manche Eigentümlichkeiten zeigende Skleralabschnitt berücksichtigt. Der Skleralwulst erreicht beim Alligator die grösste Entwickelung; die Knorpelschale in dem hinteren Skleralteil fehlt nur der Schlange und ist verschieden mächtig entwickelt, sowohl bezüglich der Ausdehnung nach vorn, als was die Dicke betrifft. Das Corpus ciliare ist bei den Schildkröten am besten ausgebildet; die in ihm gelegenen meist meridional verlaufenden quergestreiften Muskelfasern fehlen nur den Schlangen. Die Iris zeigt mannigfache Schwankungen bezüglich der Ausdehnung und des Durchmessers. Sie enthält drei Formen von Pigmentzellen, nämlich dunkle verästelte, weisse (im auffallenden Licht) und rote (bei Pelias berus auf der vorderen Irisfläche). Die Blutgefässe liegen meist vorn, dann folgt der Sphinkter, dem sich nach hinten der Dilatator anschliesst; alle Muskeln der Iris und des Corpus ciliare sind quergestreift und fehlen die glatten völlig. Bei den Krokodilen ist der Canalis Schlemmii stark entwickelt, nächstdem bei den Schlangen, während er den Sauriern und Cheloniern fehlt. Der Zapfen gelangt bei dem Alligator nur in Form eines schwarz pigmentierten Fleckes auf der Papilla nervi optici zur Ausbildung; bei den einheimischen Schlangen ist er durch ein rudimentäres Polster in der Exkavation des Sehnerven vorhanden, während er bei den Sauriern am besten entwickelt ist.

9. Netzhaut.

1) Albini, G., Di alcune eminenze alla faccia interna della retina del cane e del capretto. Nota preliminare. Rendiconto dell' accademia delle scienze fisiche e matematiche. Serie II. Vol. VI. Fasc. 6. S. 132.

2*) Boden, J. S. and Sprawson, F. C., The pigment cells of the retina. Quarterly journal of microsc. scienc. New Series Nr. CXXXI. (Vol. XXXIII. Part. 3) p. 365.

3*) Borysiekiewicz, Netzhautpräparate. Verhandl. d. anatom. Gesellsch. auf der 6. Vers. in Wien. S. 270.

4) Cajal Ramón y, La retina de los Teleósteos etc. Madrid. (Soc. espr. de hist. nat., 1 Junio). 29 Stn.

5) —, Pequenas contribnciones al conocimento del sistema nervioso. Trabajos del laboratorio histológico de la facultad de Medicina de Barcelona. III. La retina de los batracios, reptiles y aves.

6) Chievitz, J. H., Sur l'existence de l'area centralis retinae dans les quatre premières classes des vertébrés. Oversigt over det kongelige Danske

Videnskabernes Selskab Forhandlingar 1891. Nr. 3. p. 239. (Referat s. im vorigen Bericht.)
7*) Colucci, C., Altérations dans la rétine de la grenouille par suite de la section du nerf optique. Arch. ital. de biologie. T. XVII. F. 1. p. 20.
8*) Dogiel, A. S., Ueber die nervösen Elemente der menschlichen Retina. 2. Mitteilung. Arch. f. mikrosk. Anat. XL. 1.
9) —, Die nervösen Elemente der menschlichen Netzhaut (Nervnije elementi settschatoj obolotschki tscheloweka). Tomsk. 1891.
10) Edinger, L., Ueber die Entwickelung unserer Kenntnisse von der Netzhaut des Auges. Vortrag zum 75jährigen Stiftungsfeste der Senckenbergischen naturforschenden Gesellschaft (Auszug). Bericht über die Senkenb. nat. Ges. zu Frankfurt a. M. S. 165.
11*) Fromaget, Vict. Cam., Contribution à l'étude de l'histologie de la rétine. Bordeaux. 42 Stn. Thèse.
12) —, Recherches sur l'histologie de la rétine. Arch. d'Opht. XII. p. 721.
13*) Grosskopff, W., Der Markstreifen in der Netzhaut des Kaninchens und des Hasen. Aus dem anatom. Institut in Marburg. Anatomische Hefte. Abt. 1. Bd. I. Heft 4.
14*) Johnson, G. L., Bemerkungen über die Macula lutea. Arch. f. Augenheilk. XXV. S. 157.
15) —, Observations on the macula lutea. Arch. Ophth. XXI. p. 1.
16) Krause, W., Die Retina. II. Die Retina der Fische. III. Die Retina der Amphibien. Internat. Monatsschr. f. Anat. u. Physiol. XI. 4, 5 u. 6.
17) —, Die Retina der Reptilien. 2 Taf. Ebd. X. 1. S. 12.
18) Nesnammow, E., Zur Lehre von den optischen und nervösen Elementen der Netzhaut (Kutschenju o sritelnich i nervnich elementach settschatki). Dissert. Charkow.
19) Stephenson, S., A peculiar form of retinal pigmentation. Transact. of the ophth. society of the united kingdom. London. 1890—91. Vol. XI. p. 77.
20) —, Congenital anomalies of the retinal veins. Lancet. I. p. 249.

Boden (2) und Sprawson (2) geben eine Zusammenstellung der Form und Grösse der Retinalpigmentzellen bei Säugetieren und beschäftigen sich speziell mit den von dem normalen sechsseitigen Typus abweichenden Formen. Der Regel nach sind beim Rind, Schaf, Katze, Schwein und Kaninchen die Zellen sechseckig, doch kommen auch sieben- bis elfeckige und vier- und fünfeckige Formen vor.

Borysiekiewicz (3) demonstrierte Präparate der menschlichen Netzhaut aus der Gegend der Macula lutea. Nach Ablassung des Kammerwassers wurde vor der Enukleation das Fixierungsmittel (Osmiumsäure 1%, Müller'sche Flüssigkeit oder 3½%ige Salpetersäure) mit der Pravaz'schen Spritze in den Glaskörper injiciert und dann nach der Enukleation in die erstgenannte erwärmte Lösung eingelegt. Die äussere Körnerschicht erscheint in der Mitte der Fovea wesentlich

Digitized by Google

verbreitert, indem sie aus 5—6 Reihen besteht. Im Bereiche der Macula findet sich dicht unter der äusseren granulierten Schicht eine Reihe kubischer Gebilde, welche ein oder zwei dunkle Körnchen enthalten. Diese sind stark lichtbrechend und schwach mit Hämatoxylin und Osmium färbbar. Sie sind nur vom Rande der Fovea bis zur Peripherie der Macula vorhanden.

Collucci (7) untersuchte die Netzhaut des Frosches zwei bis vier Wochen nach Durchschneidung des Nervus opticus. Zur Fixierung wurde absoluter Alkohol und Chromosmiumessigsäure angewandt. Die Retina erfährt eine langsame Atrophie, indem die sich verlängernden Stäbchenaussenglieder eine hyaline Degeneration erfahren. Innerhalb der Retina treten Leukocyten und diffuses Pigment auf. Am Eintritt des Nervus opticus finden Durchkreuzungen seiner Bündel statt.

Dogiel's (8) Mitteiluugen bilden die Fortsetzung der vorigjährigen und betreffen besonders die Nervenfaserschicht der Retina des Menschen. Die Axencylinder dieser Schicht sind in besonderen Bündeln angeordnet, die, von der Optikuseintrittsstelle aus sich mehr und mehr verdünnend, mannigfache Verflechtungen eingehen und radiär der Ora serrata zustreben. Von den zwischen dem Sehnerveneintritt und dem gelben Fleck gelegenen Bündeln (»Maculabündel« Michel) geht ein Teil direkt zum nasaleu Rand der Macula, während die übrigen bogenförmig den oberen, unteren und temporalen Rand der Macula erreichen. Alle diese Bündel bilden unter allmählicher Verschmächtigung einen ziemlich dichten Plexus unmittelbar um den gelben Fleck. In dem letztern zerfallen alle Bündel in feinere, von denen die einen sich in einzelne Fasern auflösen und nicht weiter zu verfolgen sind, während andere, den Rand der Fovea erreichend, diesen ringförmig umsäumen. Von hier aus erstreckt sich noch ein zierlicher breitmaschiger Plexus über das ganze Gebiet der Fovea hin. Die Nervenfaserschicht hört aber nicht in einiger Entfernung von dem Centrum der Fovea auf. Die ober- und unterhalb der Maculafasern verlaufenden Bündel gehen, die Macula umkreisend, temporalwärts von dieser in nach der Ora serrata konvexen Bögen in einander über. Die nach aussen diesen sich anschliessenden Bündeln verjüngen sich nach dem bekannten bogenförmigen Verlauf und zerfallen in feine Bündelchen oder einzelne Fasern, verflechten sich mannigfach und bilden an der betreffenden, lateral von der Macula gelegenen streifenförmigen Stelle einen mehr oder weniger breitmaschigen Plexus, in dessen Bereich die Nervenfaserschicht nur sehr dünn erscheint, und die Ganglienzellen

Digitized by Google

in mehreren Reihen übereinander geschichtet sind. Ausser der von Michel angegebenen Stelle oberhalb der zwischen Fovea centralis und Papilla nervi optici gelegenen Strecke bilden die Nervenfaserbündel doppelte Lagen auch noch ober- und unterhalb des von D. beschriebenen streifenförmigen Plexus bis gegen die Ora serrata hin in dem lateralen Segment. Am Schlusse des Aufsatzes gibt der Vf. nochmals eine Zusammenstellung und Beschreibung seiner Methode der Netzhautfärbung und Methylenblau, auf welche hierdurch verwiesen wird.

Fromaget (12) beschäftigte sich mit dem feineren Bau der Retina des Frosches und wandte eine Reihe der gebräuchlichen Methoden mit gewissen Abänderungen an. Ein beträchtlicher Teil der Nervenfasern tritt, ohne sich mit Ganglienzellen zu verbinden, in die innere Körnerschicht. An den Ganglienzellen fand F. keine transversalen Fortsätze, dagegen reicht der einfache periphere Fortsatz, ohne sich zu verästeln, bis in die Mitte der inneren granulierten Schicht hinein. Die letztere lässt sich bei Kombination der Golgi'schen Methode mit Maceration in $^1/_3$ Alkohol in mehrere Lamellen zerlegen, welche aus sehr feinen Geflechten bestehen. Die Stäbchen und Zapfen sollen eine doppeltkontourierte Membran besitzen.

Grosskopff (13) unterzog die Retina des Hasen und des Kaninchens im Bereich des Markstreifens einer genaueren Untersuchung. Die uneröffneten Bulbi wurden in 10%iger Salpetersäure fixiert und mit Müller'scher Flüssigkeit nachbehandelt, eine Methode, die sich besonders wegen der Vermeidung jeglicher Falten in der Netzhaut empfiehlt. Der Härtung folgte meist Färbung in toto mit Karmin oder Hämatoxylin und Einbettung in Paraffin oder Celloidin. Im wesentlichen besteht beim Kaninchen und bei dem Hasen Uebereinstimmung. Im Querschnitt des Markstreifens nahe der Mitte fällt die durch Anhäufung der Müller'schen Stützfasern bedingte bündelförmige Anordnung der markhaltigen Fasern auf. Näher am Optikuseintritt sind die senkrechten Fasern vielfach ersetzt durch ein Flechtwerk kernhaltiger Stützsubstanz, dessen gröbere und feinere Bündel sich in den verschiedensten Richtungen kreuzen. Im Flächenschnitt sieht man die Nervenfasern in ihrer bündelförmigen Anordnung noch deutlicher, indem die Stützfasern in regelmässigen Längsreihen angeordnet sind; hie und da sind vollkommene »Stützplatten« vorhanden. Nach aussen lösen sich die Stützfasern in der innern retikulären Schicht büschelförmig auf. Im Bereiche des Markstreifens findet sich »eine besondere, sogar kernhaltige Membrana limitans interna«. Die

Digitized by Google

Gefässe werden als in der »gefässhaltigen Membrana hyaloidea« gelegen aufgefasst. Nach Hämatoxylinfärbung (nach Schaffer) der mit Salpetersäure fixierten Netzhaut (ausser dem Bereich des Markstreifens) konnte G. eine Schwarzfärbung der Müller'schen Stützfasern erhalten. Hier zeigte sich dann das von den Stützfasern im Bereich der inneren Kammer und weiter nach aussen gebildete Gerüstwerk deutlich gefärbt. Im Bereich des Markstreifens fehlen über den Faserbündeln die Ganglienzellen vollkommen; sie sind nur in den inneren Furchen zwischen den Bündeln entsprechend den Ausstrahlungen der Stützfasern reihenweise angeordnet anzutreffen. Die Zapfen findet G. in der Form von der von Krause angegebenen etwas abweichend, indem das Innenglied länger und mehr keulenförmig gestaltet ist; die Basis der Zapfen ist häufig nicht breiter, als die der Stäbchen, das Innenglied aber länger. Auch bei dem Igel und Dachs konnten Zapfen (als bei nächtlichen Tieren) nachgewiesen werden und zwar an Serien von Flächenschnitten. Zu beiden Seiten des Optikuseintritts sind die Schichten der Retina proximalwärts vom Markstreifen unterbrochen. Weiterhin wurde das Auftreten des Markstreifens untersucht; bei dem neugeborenen Kaninchen ist noch keine Spur des Markstreifens sichtbar, dagegen ist er bereits bei den vierwöchentlichen Kaninchen vorhanden. Das erste Auftreten der Markfasern beobachtete G. an 11—12 Tage alten Kaninchen in Gestalt einzelner weisser Fäden, aus denen am 13. und 14. Tag ein weisser Markring um die Papille wird. Anfangs überwiegt sogar die Markentwickelung nach oben und unten hin; alsdann jedoch bleibt dieselbe zurück und die horizontale Ausdehnung kommt zur Geltung. Diese Ausbildung des Markstreifens und der angrenzenden Netzhautteile wurde auch an Querschnitten untersucht.

Johnson's (14) Arbeit über die Macula lutea enthält ophthalmoskopische Befunde verschiedener Typen und ist von vier farbigen Tafeln begleitet.

---

10. Nervöse Centralorgane und Sehnerv.

1) Donaldson, Henry H., The extent of the visual cortex in man, as deduced from the study of Laura Bridgman's brain. Americ. Journ. of Psychol. Vol. IV. Nr. 4. 11 Stn. Mit 1 Taf.

2) Gallerani et Stefani, Sur les centres visuels des pigeons et sur les fibres commissurales. Arch. ital. de biologie. XVII. p. 478.

3) —, Intorno ai centri visivi dei colombi ed alla fibre commessurali. Archiv. per le scienze med. Vol. XVI. Nr. 2. p. 215.

Digitized by Google

4*) Van Gehuchten, A., De l'origine du nerf oculo-moteur commun. B. de l'acad. r. d. sciences de Belgique. Année 63. S. 3. T. 24. Nr. 11. p. 484 und La cellule. T. 8. Fasc. 2. p. 421. 1 Taf.
5*) —, La structure des lobes optiques chez l'embryon de poulet. Ibid. T. VIII. Fasc. 1. p. 1.
6*) Hebold, Ueber die Sehnervenkreuzung beim Menschen. (Psychiatrischer Verein zu Berlin. Original-Vereinsbericht 15. Dez. 1891.) Centralblatt f. Nervenheilkunde und Psychiatrie. Jahrg. XV. Neue Folge. Bd. III. S. 52 und v. Graefe's Arch. f. Opbth. XXXVIII. 1. S. 221.
7*) Kallius, C., Ueber Neurogliazellen in peripherischen Nerven. Nachrichten d. kgl. Gesellsch. d. Wissensch. und der Georg-Augusts-Universität zu Göttingen. Nr. 14.
8) Kessler, Bijdrage tot de morphologie van de papilla nervi optici. Weekbl. von het Nederl. Tijdsschr. voor Geneesk. I. Nr. 10.
9*) Koelliker, A. von, Ueber den Ursprung des Okulomotorius beim Menschen. Sitzungsber. d. Würzb. phys. med. Gesellsch. 30. Juli 1892. 2 Stn.
10) Marchesini, R., Sopra alcune speciali cellule nervose dei lobi ottici della rana. Boll. d. R. acc. med. di Roma, Anno 18. Fasc. 5. p. 485.
11) Pribitkow, G., Ueber den Verlauf der Sehnervenfasern (Ochode wolokon sritelnich nervow). Medizinskoje Obozrenje. XXXVIII. p. 588.

Van Gehuchten (4) benutzte zur Untersuchung des Okulomotoriusursprunges Enten- und Hühnerembryonen, die mit der Golgi'schen Methode behandelt wurden. Bei der Ente existiert eine partielle Kreuzung der Okulomotoriusfasern. Die gekreuzten Fasern kommen zugleich von den Zellen der dorsalen und der ventralen Partie des Ursprungskernes. Die Fasern treten hauptsächlich in die inneren oder medianen Teile des Nerven ein. Von den Fasern des hinteren Längsbündels gehen an dem Okulomotoriuskern eine grosse Zahl von Collateralen ab, welche in ihren Endverästelungen mit den Protoplasmafortsätzen der Okulomotoriuswurzelzellen in Contaktwirkung treten.

Derselbe (5) unterscheidet in dem Lobus opticus der Embryonen des Hühnchens drei Schichten: 1) Die Schicht der Optikusfasern, in welcher die meisten Optikusfasern mit Endbäumchen frei aufhören und gleichzeitig die Endverästelungen der Protoplasmafortsätze der Seh-Nervenzellen der mittleren Schicht gelegen sind. Ausserdem finden sich hier Nervenzellen mit in die folgenden Schichten gerichteten Axencylinderfortsätzen. Neben den Gliazellen kommen grosse horizontal verästelte Zellen vor. 2) Die Schicht der Seh-Nervenzellen (cellules nerveuses optiques), deren Protoplasmafortsätze oben erwähnt wurden; ihr Nervenfortsatz ist bald in die innere Schicht gerichtet, wo er zu einer centralen Optikusfaser wird, bald nach aussen, um in eine periphere Optikusfaser überzugehen und zur Re-

Digitized by Google

tina zu gelangen. 3) Die innere Schicht der centralen Optikusfasern, welche vornehmlich aus zwei Quellen ihre Elemente bezieht. Einmal kommen ihre Fasern aus den genannten Fortsätzen der Seh-Nervenzellen, und ferner kommen Fasern ungenannten Ursprungs in Betracht, welche in den beiden äusseren Schichten ihr Ende finden. Aus dem Umstand, dass die Gehirnfasern in der äusseren Schicht des Lobus opticus ihr freies Ende finden, ergibt sich, dass in dem Lobus nicht der Ursprung, sondern das Ende des Sehnerven gelegen ist. Die Endigungen wirken durch Contakt auf die Endverästelungen der Seh-Nervenzellen.

Hebold (6) tritt auf Grund der Untersuchung zweier Chiasmata von Menschen, welche bei Lebzeiten einen Bulbus verloren hatten, für die unvollständige Kreuzung der Optikusfasern im Chiasma ein. Die Weigert'sche und Pal'sche Methode der Färbnng wurden angewendet und das eine Chiasma in horizontale, das andere in frontale Schnitte zerlegt. Die Degeneration des linken Optikus ging nach hinten über das Chiasma hinaus. Jeder Sehnerv muss als aus zwei grossen Faserbündeln zusammengesetzt aufgefasst werden, von denen das eine ans dem rechten, das andere aus dem linken Traktus kommt. Das ungekreuzte »Bündel« ist nahezn ebenso stark, wie das gekreuzte nnd läuft vorwiegend in den lateralen Bezirken des Chiasma.

Kallius (7) findet sehr zahlreiche Neurogliazellen im Sehnerven, der nach Ramon y Cajal behandelt wurde. Bei kleinem Zellleib, in welchem ein Kern nicht nachweisbar, sind die ausserordentlich feinen Anläufer nahezu von gleicher Stärke. An Quer- und Längsschnitten des Nerven ist die Gestalt der Zellen immer annähernd dieselbe und überzeugt man sich, dass sie dnrch den ganzen Optikus in gleichmässiger Weise verteilt sind; dies bezieht sich sowohl auf den Dickendurchmesser, als auf die Länge vom Chiasma bis zum Eintritt in den Bulbns. Meist liegen sie innerhalb der groben Bündel, selten zwischen den Bündeln mit in benachbarte Bündel gerichteten Anläufern. Die Fortsätze der innerhalb der Bündel gelegenen Zellen endigen öfters an der Peripherie der Bündel mit kleinen knopfförmigen Anschwellungen, andere Fortsätze durchsetzen mehrere Bündel in qnerer Richtung. Die Ausläufer bilden insgesamt ein sehr engmaschiges Flechtwerk. Die Zellen wurden beim Menschen, Pferd, Rind, Hund, Kaninchen und der Maus gefunden, und ist ihr Vorhandensein in dem Optikus als modificiertem Hirnteil nicht auffallend. Auch in den an das Hirn angrenzenden Strecken des Trigeminns, Acusticus nnd Vagus wurden diese Neurogliazellen nachgewiesen.

Digitized by Google

v. Kölliker (9) vermochte ebensowenig einen gekrenzten Ursprung gewisser Okulomotoriusfasern ans dem Abducenskern vermittels des hintern Längsbündels (Duval), als den gekreuzten Ursprung eines Teiles des Trochlearis aus dem Abducenskern zu finden. (Pal'sche Färbung). Jedoch findet beim 8monatl. menschl. Embryo eine teilweise Krenzung der aus dem Oknlomotoriuskern selbst stammenden Fasern statt. Die Kreuznng betrifft die distalsten durch den roten Kern ziehenden Bündel. Die Krenzungen sind viel reichhaltiger und anders ausgebildet bei den Embryonenpräparaten v. K.'s, als dies in den Abbildnngen Perlia's vom Neugeborenen der Fall ist. Auch beim Erwachsenen ist die Kreuzung deutlich (Weigert'sche Färbnng). Die sich kreuzenden Fasern begeben sich vom Kerne aus mit S-förmigen Krümmnngen auf die andere Seite. Der obere Oknlomotoriuskern von Darkschewitsch gehört der Commissura posterior an nnd wird von K. als tiefer Kern der hinteren Kommissur bezeichnet. In demselben endigen die obersten proximalsten Bündel des hinteren Längsbündels und entspringen die Fasern des tiefen Abschnittes der Commissura posterior.

11. Muskeln und Nerven.

1) Koller, C., Remarks accompanying the demonstration of corneal nerves. Transact. of the americ. ophth. soc. Twenty-eighth meeting. p. 2.
2) Zimmermann, C., The relation of the ocular nerves of the brain. Transact. Wisconsin med. society. V. 26. p. 347.

12. Blut- und Lymphbahnen.

1*) Alezais et d'Astros, Les artères nourricières des noyaux du moteur oculaire commun et du pathétique. Compt. rend. hebdom. de la société de biologie. Série IX. Tome IV. Nr. 21. p. 492.
2) Burchardt, Das Randschlingennetz der Hornhaut beim Lebenden sichtbar. Aus der Abteilung für Augenkranke. Charité-Annalen. XVII. S. 478.
3) Gifford, H., Further experiments on the lymph-streams and lymph-channels of the eye. Arch. Opht. XXI. p. 171.
4) Murell, T. E., Unique anomaly of retinal vein. Ophth. Record. Nashville. 1891—2. I. p. 33.
5*) Nuel, J. P., De la vascularisation de la choroide et de la nutrition de rétine principalement au niveau de la fovea centralis. Arch. d'Opht. XII. Nr. 2. p. 70.
6*) Ranvier, Des vaisseaux et les clasmatocytes de l'hyaloide de la grénouille. Compt. rend. de l'acad. des sciences. T. CXV. Nr. 26. p. 1230.

7) Staderini, C., Sulle vie di deflusso dell' umor acqueo; ricerche sperimentale ed anatomiche. Sperimentale. p. 84 (s. vorj. Bericht).
8*) Tückermann, A., Ueber die Vorgänge bei der Resorption in die vordere Kammer injicierter körniger Farbstoffe. v. Graefe's Arch. f. Ophth. XXXVIII. 3. S. 60.

Nach Alezais (1) und d'Astros (1) stammt der für die Okulomotoriuswurzeln bestimmte Gefässstamm nicht aus der A. basilaris (Duret), sondern aus der A. cerebri posterior, und der von Duret angegebene Ursprung ist mindestens nur in Ausnahmefällen vorhanden. Von der genannten Arterie gehen wieder mehrere Stämmchen bald nach ihrem Ursprung ab, welche innerhalb des Nervus oculomotorius in den Hirnteil eindringen. Innerhalb des Pedunculus teilen sie sich wiederholt, der Bahn des Okulomotorius folgend, und divergieren in der sagittalen Ebene fächerförmig nach vorn, oben und hinten, um zu den Oculomotorius- und Trochleariskernen zu treten. Die vordersten gehen zu den Kernen am Boden des dritten Ventrikels, unter ihnen liegt eine Arterie, die als l'artère optique interne postérieure bezeichnet wird. Die Arterien zeigen keinerlei Anastomosen. Sie stellen ein von den übrigen Arterien der Pedunculi unabhängiges Gefässgebiet dar.

Nuel (5) hebt die Verschiedenheiten im Baue der Chorioidea im Bereiche der einzelnen Regionen hervor. Er unterscheidet in der Nähe der Fovea centralis innerhalb der Aderhaut zwei hauptsächliche Gefässschichten, eine stark pigmentierte äussere mit den grossen Gefässen und eine innere pigmentärmere, die aussen Gefässe mittleren Kalibers und in ihrer inneren Fläche die Kapillaren enthält. Das spärliche lamelläre Bindegewebe bildet sowohl zwischen den Gefässen, groben und denjenigen mittleren Kalibers, als auch an der äusseren Fläche der grossen Gefässe die Begrenzung weiter von Endothelien ausgekleideter nnd von Endothellamellen durchzogener Räume. Ersterer wird als intervaskulärer, letzterer als snprachoroidealer Raum (Schwalbe) bezeichnet. Gegen die Ora serrata hin gehen beide ineinander über, indem die grossen Gefässe mehr und mehr abnehmen. Das Verhältnis der grossen Gefässe zu den beiden genannten von Endothel ausgekleideten Räumen kann auch so aufgefasst werden, dass die grossen Gefässe in einem zwischen der äusseren Gefässschicht und der Innenfläche der Sklera gelegenen Endothelraume suspendiert sind. Während in der Schicht der grossen Gefässe die Zahl der Venen mit der der Arterien ungefähr übereinstimmt, die Arterien aber eher praedominieren, überwiegen in der

Schicht der kleinen Gefässe im Gegensatz hiezu die Venen bedeutend, sowohl an Zahl, als an Kaliber. Die beschriebene Struktur der Aderhaut ändert sich in wesentlicher Weise im Bereich der Macula lutea. In der Peripherie derselben nehmen die Kapillaren und die Gefässe mittleren Kalibers bedeutend an Zahl zu, während die grossen Gefässe als besondere Schicht verschwinden, die genannten von Endothelien ausgekleideten Räume als solche verloren gehen, setzt sich die Schicht der grossen Gefässe in eine dichte, stark pigmentierte und mit der Sklera fest verwachsene Bindegewebslage fort. Unter den Gefässen wiegen die Venen bei weitem vor. An der Fovea centralis häufen sich die Kapillaren und kleinen Venen, welche beide im Querschnitt in mehrfachen Reihen erscheinen. Nach dem Optikuseintritt hin erfahren die Kapillaren sowohl, als die Stämmchen eine bedeutende Reduktion. Der grössere Reichtum an Kapillaren in der Netzhaut im Bereiche der Fovea und Macula schafft bei dem jedenfalls hohen Ernährungsbedürfnis dieser Netzhautgegend einen gewissen Ersatz für die hier fehlenden Netzhautgefässe; den physiologischen Betrachtungen schliesst der Verfasser noch einige pathologische an.

Ranvier (6) bestätigt, dass die sogenannte Hyaloidea des Froschauges in frischem Zustand nicht von der Retina ablösbar ist, dass vielmehr die Trennung der beiden Membranen nur unter Einwirkung von Reagentien, z. B. Drittelalkohol gelingt. (Die Membran — Membr. limitans int. retinae — ist eben ein Teil der Retina und die Gefässe sind Netzhautgefässe, wie Ref. unlängst bewiesen hat.) Um die Hyaloidea zu »isolieren«, bringt R. den im Aequator halbierten Bulbus für mehrere Stunden in Drittelalkohol, worauf die Isolation leicht gelingt. Dann wird die Membran mit 1%iger Osmiumsäure für zwei Minuten behandelt, ausgewaschen, mit Methylviolett 5 B gefärbt und in Glycerin untersucht. Alle Gefässe sind in eine »accessorische Membran« von äusserster Feinheit eingeschlossen, die sich kaum färbt und verkleidet ist mit kernhaltigen, sternförmigen und dunkelgefärbten Zellen, deren Fortsätze zusammenhängen und ein Zellennetz bilden. Ausserdem unterscheidet R. in der Membran noch die sog. Clasmatocyten, Zellen mit kleinem granuliertem Zellkörper und von sternförmigem Aussehen, doch wird der Unterschied dieser Zellen gegenüber den oben beschriebenen nicht ganz klar. Die genannte Methode, sonst gut zum Nachweise feinster Nerven in zarten Membranen, macht in der sog. Hyaloidea keine solchen deutlich und glaubt R., dass die Gefässe der genannten Membran keine Nerven besitzen.

Tückermann (8) suchte die Frage, ob das Kammerwasser auch durch die Iris abfliesst, der Lösung näher zu bringen, nnd brachte Aufschwemmungen von Zinnober und Tusche mit der Pravaz'schen Spritze in die vordere Kammer von meist albinotischen Kaninchen. Die Untersuchung erstreckte sich in verschiedenen Zeiträumen nach der Injektion teils auf das dem enukleierten Bulbus entnommene Kammerwasser, teils wurde dieselbe an Schnittpräparaten der in Celloidin eingebetteten gehärteten vorderen Bulbusteile vorgenommen. In der vorderen Kammer bildet sich ein Fibringerinnsel und dort auftretende Leukocyten speichern die Farbstoffkörnchen in sich auf. Die Schnitte der Zinnoberpräparate zeigten die Iris im Bereiche des Fibringerinnsels mit diesem fest verbunden, die Endothelien der fibrinfreien Fläche hatten reichlich Zinnoberkörnchen aufgenommen und solche fanden sich auch in dem Endothel der Cornea, ohne aber später nach vorne in die Hornhaut vorzudringen. Die mit Farbstoff beladenen Leukocyten dringen nun von der Vorderfläche der Iris in diese hinein, durchsetzen die ganze Iris und gelangen in den Ciliarkörper. Bei den Tuscheinjektionspräparaten trat eine Einwanderung der mit Farbstoff beladenen Leukocyten vom Kammerwinkel aus in die Iris und den Ciliarkörper deutlich hervor. In allen Fällen dringen die Körnchen nur durch Vermittelung der Zellen in das Irisgewebe ein, durch welchen Befund es als wenigstens sehr unwahrscheinlich erscheint, dass innerhalb der Iris besondere mit der vorderen Kammer communicierende Lymphwege vorhanden sind.

---

13. Vergleichende Anatomie.

1) Andrews, E. A., On the eyes of Polychaetous Annelids. Journ. of Morphol. V. 7. Nr. 2. p. 169. 4 Pl.

2) Béraneck, E., Sur le nerf pariétal et la morphologie du troisième oeil des vertébrés. Anat. Anzeiger. VII. Nr. 21—22. p. 674.

3) —, Le nerf de l'oeil pariétal des vertébrés. Compte rendu des travaux présentés à la 78 session de la société helvétique des sciences naturelles à Fribourg les 19—21 août 1891. p. 68.

4*) Bütschli, O., Einige Bemerkungen über die Augen der Salpen. Mit 5 Textfiguren. Zoolog. Anzeiger. XV. Nr. 401. S. 344.

5) Clans, C., Das Medianange der Crustaceen. M. 4 Taf. Wien. Hölde.

6*) Goeppert, E., Untersnchungen über das Sehorgan der Salpen. (Zoolog. Instit. Jena.) Morphol. Jahrb. XIX. 2. p. 250.

7) Kennel, J. v., Die Ableitung der Vertebratenaugen von den Augen der Anneliden. Dorpat, Schakenburg. 1891.

Digitized by Google

8) Kishinage, R., On the lateral eyes of Spiders. Journ. of the College of Science. Tokyo. V. 1. 4 Stn.
9) Kohl, C., Rudimentäre Wirbeltieraugen. Teil I—VII. Bibliotheca zoologica hrsg. von R. Leuckart und C. Chun. Heft 13.
10) —, Das Auge von Petromyzon Planeri. Ebd. Lief. 1.
11) Metcalf, Maynard M., The anatomy and development of the eyes and subneural gland in Salpa. Morphological Notes from the biologic laboratory of the Johns Hopkins university. Johns Hopkins University Circulars. Vol. XI. Nr. 97. p. 78.
12) —, On the eyes, subneural gland and central nervous system in Sarpa. Zoolog. Anzeiger. XVI. Nr. 409. p. 6.
13) Pelseneer, P., Sur l'oeil de qnelqnes mollnsques gastropodes. Annales de la société belge de microscopie. XVI. p. 54.
14) Polejneff, N., Ueber das Scheitelauge der Wirbeltiere in seinem Verhältnis zn den Seitenangen. Revne scientifique de la société des naturalistes de St. Pétersbonrg. 1891. Nr. 5. p. 178. (Russisch.)
15*) Pnrcell, F., Ueber den Bau und die Entwickelnng des Phalangidenauges. Vorl. Mitteilung. Aus d. zoolog. Inst. in Berlin. Zoolog. Anz. XV. Nr. 408.
16) —, Bau des Phalangidenauges Demonstration. Verhandlnngen d. deutsch. zoolog. Gesellsch. auf der zweiten Jahresversammlung in Berlin. S. 141.
17*) Richard, Jules, Sur l'oeil latéral des Copepodes dn genre Pleuromma. Zool. Anz. XV. Nr. 404. p. 400.
18*) Schlampp, K W., Das Auge des Grottenolmes (Protens anguinens). Zeitschr. f. wiss. Zool. LIII. 4. S. 537.
19) Spengel, Modell des znsammengesetzten Auges. Demonstration. Verhandl. der deutsch. zoolog. Gesellsch. zn Berlin. S. 147.
20*) Thilenins, Georg, Ueber den linsenförmigen Körper im Auge einiger Cypriniden. Inaug.-Diss. Berlin. 26 Stn. nnd Arch. f. mikr. Anat. XL.

Bütschli (4) teilt aus der Erinnerung die Resultate einer im Wintersemester 1886/87 unter seiner Leitung von Traustedt unternommenen, jedoch nicht publicierten Untersuchung des Auges der Salpen mit. Die dem Gehirngauglion aufsitzenden Augen stellen im einfachen Falle (unpaares dorsales Auge) einen hügelartigen Vorsprung dar, dessen Hauptmasse aus der von radiär angeordneten Zellen gebildeten Retina besteht. Um die basale Peripherie ist ein Gürtel von Pigmentzellen gelagert. Die Zellen der Retina sind teils Stützzellen, teils Sehzellen und treten die Nervenfasern direkt von unten aus dem Gehirn zu dem Auge. Eine höhere Stufe treffen wir da an, wo das Auge zu einem hufeisenförmigen nach vorn geöffneten Wulst geworden ist. Der mittlere Teil stimmt hier völlig mit den einfachen erstbeschriebenen Augen überein, gegen die seitlichen Arme des Hufeisens hin dagegen drehen die Retinazellen sich mehr und mehr nach aussen, sodass sie senkrecht zu ihrer ursprünglichen Lage

gestellt sind; gleichzeitig entwickeln die Nervenfasern eine Nervenfaserschicht. Das Auge besteht sonach aus einem mittleren nicht invertierten und zwei seitlichen invertierten Teilen. Bei andern Formen sondern sich die drei genannten Teile schärfer und bilden drei Augen; so hat sich das ursprünglich einfache Auge in drei Augen differenziert, welche sich hinsichtlich ihrer Stellung und ihres Baues sehr ähnlich den drei Wirbeltieraugen verhalten. In dieser überraschenden Thatsache erblickt B. eine tiefere morphologische Bedeutung, worüber sich der Verf. noch weiteren Reflexionen hingiebt.

Göppert's (6) Untersuchungen über die Augen der Salpen erstreckten sich über 5 Species und sind von 3 Tafeln begleitet. Der Sehapparat weicht erheblich von den sonst bekannten Augenformen ab und steht noch am nächsten den Augen der Ascidienlarven und Pyrosomen. Bezüglich der speziellen eingehenden Beschreibung muss auf das Original verwiesen werden. In einem Anhang wird hervorgehoben, dass die Bütschli'sche Deutung des Zerfalls der Hufeisenaugen in ein unpaares nicht invertiertes und zwei invertierte Augen nicht zutreffend sein kann; auch hält G. die von Bütschli angedeuteten Beziehungen zwischen den Augen der Salpen und denen der Wirbeltiere (s. o.) für unmöglich.

Im Gegensatz zu der bisherigen Auffassung des Phalangidenauges als einfaches Auge weist Purcell (15) nach, dass ein zusammengesetztes Auge vorliegt. Auf eine äussere Zellenschicht folgt der von einer bikonvexen Linse überdeckte Glaskörper, welcher kontinuierlich in die Hypodermis übergeht. Weiter innen liegt die Retina. Die Glaskörper beider Augen sind getrennt, die Retina dagegen ist von einer gemeinsamen häutigen Kapsel umschlossen. Die Sehzellen stellen langgestreckte pigmentierte Zellen dar, die am proximalen Ende in eine Nervenfaser übergehen und zu Gruppen (Retinulae) vereinigt sind. Jede Retinula besteht aus vier Zellen, deren Stäbchen am distalen Ende verschmelzen zu einem auf dem Querschnitt dreistrahligen Rhabdom. Von den vier Zellen ist eine central gelegen und diese ist im Bereich des Rhabdoms sehr schlank und dünn. Die Darstellung weicht wesentlich von der von Patten ab. Es folgen noch Angaben über die Entwickelung.

Richard (17) findet das Seitenauge des Crustaceen Pleuromma häufiger rechts, als links bei den Weibchen, immer links bei den Männchen. Im Gegensatz zu Brady ist das Auge konstant vorhanden. Die Struktur weicht völlig von dem des unpaaren medianen Kopfauges der Copepoden ab; es besitzt nicht die langen Stäbchen.

Sehr brüchiges chitinogenes Gewebe bildet den äusseren Ueberzug und erschwert sehr die Untersuchung. Darunter folgt eine kleine kugelige Masse. Ein Nerv konnte nicht bis jetzt nachgewiesen werden.

Schlampp (18) schliesst seinen vorigjährigen Bemerkungen über denselben Gegenstand eine ausführliche Beschreibung des Auges vom Grottenolm an, bei welchem der verkümmerte Zustand des Sehorganes offenbar die Folge der verloren gegangenen Funktion ist. Zur Feststellung der topographischen Verhältnisse dienten in Spiritus und Pikrin-Schwefelsäure gehärtete Objekte; zur Untersuchuug der feineren Struktur wurde 4%ige Salpetersäure und Hermann'sches Gemisch verwendet. Das von der Körperhaut überzogene und jeglicher Schutz- oder Nebenapparate entbehrende Auge erscheint als ein schwärzlicher Pigmentfleck, der unter Lupenvergrösseruug sich als ein von einer kugelschalenförmigen Pigmentschicht umhülltes Bläschen erweist; der Durchmesser beträgt beim erwachsenen Tier vom vorderen zum hinteren Pol 0,46 mm, im Aequator 0,38 mm. Die Sklera tritt als eine bindegewebige allerdings sehr dünne Augenkapsel auf; der Inhalt ist eine aus dicht gedrängten Zellen bestehende Kugel ohne lichtbrechende Medien (nur über die Linse s. unten). Genauere Untersuchung der Zellmasse lässt dieselbe als Retina mit innerer nervöser und äusserer Pigmentschicht erkennen; nach vorne gehen beide Lagen durch das »Stratum ciliare retinae« in einander über. Zwischen der Pigmentschicht der Netzhaut und der Augenkapsel ist noch ein alle für die Aderhaut erforderlichen Teile enthaltendes »Chorioidealstratum« vorhanden. Die Linse ist nur im Jugendzustand zu finden. Die Augenkapsel wird hinten von dem Sehnerven perforiert und zeigt vorn genau dieselbe Struktur, wie allenthalben, ohne Spur einer cornealen Differenzierung. Im Aequator und in dem hinteren Segment der Skleralkapsel trifft man einzelne Knorpelstückchen an.

Zum Nachweis des deutlich gesondert auftretenden und von anderen bezweifelten Chorioidealstratums erwies sich die Fixierung in 4%iger Salpetersäure und Färbung in Eosin-Methylenblau als sehr geeignet. Es besteht aus einem feinen Geflecht pigmentierter Bindegewebsfasern, welchem nach innen das kapillare Blutgefässsystem anliegt. Das Pigment der Retina ist am dichtesten in der Nähe des Sehnerveneintrittes angehäuft und fehlt am vorderen Augenpol gänzlich, indem es sich vorn allmählich vermindert. Es liegt in einer einschichtigen Lage abgeplatteter Zellen, die tangential zur Oberfläche der Retina gelagert sind. In der Umgebung des vorderen Augenpols

werden die Zellen der Pigmentschicht höher und nehmen eine radiäre Stellung ein, um sich nach innen in die nervöse Schicht der Retina — also am Rande des Augenbechers — fortzusetzen. Die nervöse Schicht ist der Hauptmasse nach zelliger Natur und liegen die Elemente in konzentrischer Schichtung; vorn biegen die Zellen um und verlaufen in einschichtiger Lage nach rückwärts in Form eines cylindrischen Zellstranges, in dessen Centrum der Optikus gelegen ist. Die ganze Anordnung wird verständlich, wenn man sich an einem wohlausgebildeten Vertebratenauge den Glaskörper entfernt und die Retina in der Augenaxe zusammengelegt denkt. Die sichtbaren Schichten deutet S. als Faserschicht, Ganglienzellen, granuläre Schicht und Körnerzellenlage. Die Angaben über die Linse, welche bei der Larve vorhanden, bei dem erwachsenen Tiere dagegen der Resorption anheimgefallen ist, sind bereits früher (s. vor. Bericht) referiert worden. In der vor dem Auge gelegenen Haut macht sich eine starke Anhäufung der sog. Schleimzellen bemerkbar, deren starkes Lichtbrechungsvermögen und Pellucidität den Verf. veranlasst von einer »accessorischen Hornhaut der Epidermis« zu sprechen.

Thilenius (20) stellte fest, dass der bereits A. v. Haller bekannte und von H. Virchow wieder aufgefundene linsenförmige Körper, welcher in einem Ausschnitt der sogenannten Chorioidealdrüse mancher Cyprinoiden liegt, neben Cyprinus carpio, Tinca vulgaris und Catostomus Comersonii auch bei der Karausche und dem Goldfisch existiert, während er dem Barben und den Weissfischen fehlt. Man findet ihn leicht nach Ablösung der Sklera und Argentea. Zur Darstellung des Gefässverlaufes kam Schellakinjektion mit nachfolgender Korrosion in Anwendung. Der Körper besteht aus einem arteriellen und einem venösen Gebiet; ersteres macht die Hauptmasse des centralen Teiles aus und stellt ein in den Verlauf der Arteria hyaloidea eingeschaltetes bipolares Wundernetz dar. Mit diesem arteriellen Teil hängt der venöse nicht zusammen. Er besteht aus dem Sinus venosus und dem Venennetz, welches diesen mit der unteren Augenvene verbindet. Der Sinus venosus macht den dorsalen Teil aus, während das venöse Netz den arteriellen Teil umhüllt und durchsetzt. Andere Gewebsformationen als Gefässe konnten in dem Körper nicht aufgefunden werden.

II. Entwickelungsgeschichte des Auges.

Referent: Prof. Dr. **O. Schultze.**

1) Cirincione, G., Sui primi stadi dell' occhio umano. Giornale d'associat. napolitano di medici e naturalisti. Anno II. P. 4. p. 403.

2*) Johansen, H., Ueber die Entwickelung des Imagoauges von Vanessa. Vorläufige Mitteilung. Zoolog. Anz. XV. Nr. 401.

3*) Kruse, A., Ueber Entwickeluug, Bau und pathologische Veränderungen des Hornhautgewebes. Virchow's Arch. f. path. Anat. 128.

4*) Schultze, O., Zur Entwickelungsgeschichte des Gefässsystems im Säugetierauge. Festschrift f. A. v. Kölliker, gewidmet zu dessen 50jähr. medic. Doktorjubiläum von dem anatom. Institut der Universität Würzburg.

5*) Voll, Adam, Ueber die Entwickelnng der Membrana vasculosa retinae. Festschr. für A. v. Kölliker vom anat. Institut zu Würzburg.

Nach Johansen (2) geht das Facettenauge von Vanessa urticae aus der einschichtigen Epidermis hervor und ist keine Einstülpung nachzuweisen. An der Bildung eines Ommatidium sind ursprünglich 13 Zellen der Epidermis beteiligt, vier Zellen mit den Semper'schen Kernen, zwei Pigmentzellen erster Ordnung und sieben Retinulazellen. Hiezu kommen noch eine Ganglienzelle und sechs Pigmentzellen zweiter Ordnung. Die auf dem Auge stehenden Cutikularhaare werden nicht von Ommatidienzellen abgeschieden. J. nimmt an, dass die phylogenetische Entwicklung des Facettenauges der Tracheaten auf eine Anhäufung von Einzelnaugen zurückzuführen ist. Die Krystallkegelsubstanz tritt intracellular (proximal vom Semper'schen Kern) auf. Das Rhabdom ist eine lebende Modifikation, keine Ausscheidung der Retinulazellen, und das optische Ganglion des Imago geht aus dem gleichen Ganglion der Raupe hervor; nur die »Nervenbündelschicht« ist eine Neubildung und geht aus einem dorsalen und einem ventralen primitiven Nervenbündel hervor.

Kruse (3) beschäftigt sich in einem kleinen Abschnitt seiner grösseren Arbeit mit der Entwicklung des Hornhautgewebes bei menschlichen Embryonen. Im dritten Embryonalmonat ist die Hornhaut noch sehr zellenreich bei relativ wenigen Fasern. Die Zellen

sind fast alle spindelig, nur wenige rund. Im 4. Monat treten die Lamellen auf, wobei die Hornhaut zugleich durchsichtig wird. Aus den Zellen gehen durch die direkte Umwandlung des Protoplasmas und Schwund des Kernes die Fasern hervor (!). Durch Proliferation der noch nicht zu Fasern umgewandelten Zellen werden immer neue zur Faserbildung bestimmte Zellen hervorgebracht. Im 6. Monat ist die Hornhaut kaum noch dünner, als beim Neugeborenen. Ausser den zur Faserbildung verbrauchten Zellen gehen noch andere in den »Schlummerzustand« über und zwar solche, welche die später nicht mehr differenzierte erkennbare Wand eines »Saftkanales« bilden und solche, die später einen Teil des anastomosierenden Ausläufernetzes in den Saftspalten darstellen. In den weiteren Abschnitten werden die nach Verletzungen und Aetzungen der Cornea beobachteten Vorgänge beschrieben und mit den normalen Entwicklungsvorgängen in Beziehung gebracht.

Die von fünf Tafeln begleitete Abhandlung O. Schultze's (4) über die Entwicklung des Gefässsystems im Säugetierauge zerfällt in vier Abschnitte. In dem ersten Teile werden die Gefässe der Tunica vasculosa lentis genauer, als dies bisher der Fall war, beschrieben. Die arterielle Versorgung der Gefässhaut der Linse ist eine dreifache, indem der hintere Linsenpol von dem Stamm der Art. hyaloidea, der Aequator von den peripheren Glaskörperarterien und die vordere Fläche von den Irisarterien her ihr Blut erhalten; der Abfluss erfolgt allein in die Irisvenen. Die Schlingenbildung der Gefässe an der Irisfläche tritt erst in späteren Monaten auf, und ist der Beginn der von dem vorderen Pol ausgehenden Rückbildung der Kapselgefässe. Alle Gefässe gehen in ein in dem Linsenäquator gelegenes feines Kapillarsystem über (im Aequator auch das stärkste Wachstum der Linse). In dem zweiten Kapitel wird die Rückbildung der Glaskörpergefässe verfolgt, und gezeigt, dass zu keiner Zeit des embryonalen Lebens von den Glaskörpergefässen aus ein Hineinwachsen in die Netzhaut statthat, wobei mancher Variationen der Glaskörpergefässe bei den einzelnen Vertretern der Säugetierklassen gedacht wird. In dem dritten Teil wird an der Hand der von der Papilla nervi optici ausgehenden Entwicklung der Netzhautgefässe nachgewiesen, dass die mit mangelhaftem Netzhautgefässsystem ausgestatteten Säuger (Kaninchen, Meerschweinchen, Pferd und Edentaten) bezüglich der Ausbildung des Netzhautgefässsystems als auf embryonaler Stufe zurückgeblieben zu betrachten sind. Die Gefässe wachsen von einer auf früher Stufe zwischen Glaskörper und Netzhaut vorhandenen und von

der Papilla nervi optici aus vaskularisierten, gefässhaltigen Membran (Membrana vasculosa retinae) in die Netzhaut hinein, wobei die genannte Membran mit der Retina innig verwächst. Diese Membran ist der sogenannten gefässhaltigen Hyaloidea des Frosches homolog und wird ausführlich erörtert, dass die sog. Hyaloideagefässe des Frosches, vieler Fische n. a. Netzhautgefässe sind, um so mehr, als die Schnittuntersuchung lehrt, dass diese Gefässe in der Netzhaut, nämlich in der sog. Membrana limitans interna liegen. Diese, sowie manche andere vergleichende Betrachtung über die inneren Augengefässe der Säuger, sind in dem Schlusskapitel enthalten. Die höchste Stufe bezüglich der Netzhautgefässe bei den niederen Wirbeltieren nimmt der Aal ein; hier liegen wirkliche Netzhautgefässe und nicht etwa sog. periphere Glaskörpergefässe vor; demgegenüber steht unter den Säugern das Meerschweinchen mit fehlendem Netzhautgefässsystem auf tiefer Stufe. Die Angabe, dass »einige Chelonier« Netzhantgefässe besitzen sollten, beruht auf einem Irrtum. Bei der Anfertigung der Arbeit wurde der Verf. durch eine Reihe noch von H. Müller herrührender und im Besitz der anatomischen Sammlung zu Würzburg befindlicher Präparate fötaler Angengefässe nnterstützt.

Voll (5) giebt Abbildungen des ersten Entwicklungsstadien der die Retinagefässe bildenden und von der Papilla nervi optici aus die Innenfläche der Netzhaut überwachsenden Zellenstratums. Die Befunde sind von Wichtigkeit, weil den von Ucke und Bergmeister beschriebenen »Epithelresten auf dem Optikus« offenbar ähnliche Bilder zu Grunde gelegen haben, deren Beziehnngen zur Entwicklung des Netzhautgefässsystems den genannten Beobachtern noch nicht bekannt waren. Cylindrische Epithelzellenreste kommen nicht vor.

III. Physiologie des Auges.

Referenten: Professor **Matthiessen**, Privatdozent **Schenck** und Professor **Michel**.

1. Dioptrik.

Referent: Professor **Matthiessen**.

1) Anderson, A., The focometry of diverging lens-combinations. Phil. Mag. (5) XXXI. 1891.
2) Aubert, H., Demonstration eines binokularen Hornhautmikroskops (von Westien-Rostock). Ber. über die XXI. Vers. d. ophth. Ges. Heidelberg. 1891. S. 260.
3*) Berg, T. J. van den, Ueber die Berechnung centrierter Linsensysteme. Versl. en Mededeel. d. k. Akad. van Wedensch. (3) IX. S. 125.
4) Berlin, R., Die Entwickelnng der Augenheilkunde. Vortrag bei der Einweihungsfeier der neuen Augenklinik zu Rostock am 16. Mai 1892. Rostocker Anz. Nr. 119 und Berl. klin. Wochenschr. Nr. 23. S. 569.
5) Bigler, U., Ueber die Reflexion an einer Kugelfläche. Grun. Arch. f. Math. u. Phys. (2) X. S. 113.
6) Broca, A., Aplanétisme et achromatisme. Journ. d. Phys. (3) I. p. 147. Compt. rend. CXIV. p. 168.
7) Burnett, S. M., The general form of the human cornea and its relations to the refraction of the eye and visnal acutness. Transact. of the americ. ophth. soc. XXVIII meet. p. 316.
8) Carl, A., Ein Apparat zur Prüfung der Sehschärfe. Zeitschr. f. Instrumentenk. XII. S. 153.
9) Chavannaz, Instrument pour la verification des lentilles cylindriqnes, bicylindriqnes et sphérocylindriques. Journ. de méd. de Bordeaux. XXII. p. 203.
10) Clairborne, J. H., The axis of astigmatic glasses. New-York med. Journ. LV. p. 717; LVI. p. 6.
11) Czapski, S., Optik. Forts. seiner Geometrischen Optik in der Encyklop. d. Naturw. Abthl. Handb. d. Physik. 13. Lief.
12*) —, Methode nnd Apparat zur Bestimmung von Brennweiten (Fokometer) nach Abbe. Zeitschr. f. Instrumentenk. XI. S. 446; XII. S. 185.
13) Derby, Basket, The ophthalmometer of Javal-Schiötz. Boston med. and surg. Jonrn. 9 June.

14) Fox, Webster, A new astigmatic test chart by Green. Ophth. Record. Nashville, April.
15) Fuchs, Sigm., Ueber einige neuere Fortschritte in der Anatomie und Physiologie der Arthropodenaugen. Zeitschr. f. Psychol. u. Physiol. der Sinnesorgane. VI. 4—5. S. 351.
16) Habart, K., Die gleichseitige Hyperbel als Ort der Bild- und Objektpunkte sphärischer Spiegel und Linsen. Zeitschr. f. d. Realschulwesen. XVI. S. 273.
17) Harlan, G. C., Additional note on the use of toric lens in astigmatismus. Transact. americ. ophth. soc. 27. meeting. p. 215 (siehe vorj. Bericht).
18*) Hederich, H., Recherches dioptriques sur les systèmes centrés. Inaug.-Diss. Rostock.
19*) Helm, G., Zur Behandlung der Reflexion an Kugelflächen. Zeitschr. f. d. physikal. u. chem. Unterr. von Poske. V. S. 131.
20*) —, Bemerkung zu einer dioptrischen Konstruktion. Schlömilch's Zeitschr. f. Math. u. Phys. XXXVII. S. 123.
21) Helmholtz, H. v., Handbuch der physiol. Optik. II. Aufl. 6. u. 7. Lief.
22*) Henke, R., Lage und Eigenschaften der Hauptpunkte einer Linse. Zeitschr. f. d. physikal. u. chem. Unterr. VI. S. 27.
23*) Klingberg, A., Die Oerter der Kardinalpunkte des Fuchsauges. Arch. d. Ver. d. Freunde d. Naturgesch. in Mecklenburg. XLVI. S. 118.
24*) —, Beiträge zur Dioptrik der Augen einiger Haustiere. III. Schulprogr. Güstrow.
25) Kurz, A., Die gewöhnliche Linse und der Achromatismus. Exner's Rep. d. Phys. XXVII. S. 237.
26*) Lefebure, M. P., Notes d'optique géométrique. Journ. d. Phys. (3) I. p. 341.
27) Lehmann, K., Die Lage der Brennpunkte bei Linsen. Festschr. d. Steglitzer Progymn. S. 66. 1891.
28) Mandl, M., Eine allgemeine Linsengleichung. Wiener Akad. Ber. XCIX. S. 574.
29) Martin, G., Traitement de l'astigmatisme cornéen. Annal. d'Oculist. CVII. p. 422.
30) —, Valeur réfractive du cristallin chez les myopes. Revue générale d'Opht. XI. p. 22.
31) Mascart, Sur un reseau oculaire. (Gitter im Auge durch die Faserung der Linse.) Compt. rend. 1891. CXIII. p. 1001.
32*) Matthiessen, L., Die Genauigkeit der Ophthalmometermessungen nach Anbert (in Pflüger's Arch. f. Physiol. XLIX. S. 626). Zeitschr. f. Psychol. u. Physiol. d. Sinnesorgane. III.
33*) —, Die zweiten Purkinje'schen Bilder im schematischen und im wirklichen Auge. Ibid. III. S. 280.
34*) —, Die physiologische Optik des Facettenauges unseres einheimischen Leuchtkäfers nach der Exner'schen Theorie des aufrechten Netzhautbildes. Arch. d. Ver. d. Freunde d. Naturgesch. in Mecklenburg. XLVI. S. 99 nnd Zeitschr. f. vergl. Augenheilk. VII. S. 186.
35*) —, Ueber den physikalisch-optischen Bau der Angen vom Knölwal (megaptera boops, Fabr.) und Finwal (balaenoptera musculus, Comp.). Ebd. VII. S. 77.

Digitized by Google

36*) Matthiessen, L., Beiträge zur Dioptrik der Krystalllinse. Vierte Folge. Ebd. S. 145.

37) Mortier, Traitement de l'astigmatisme cornéen. Congrès de la soc. franç. d'Opht. (Session de Mai 1892.)

38) D'Ogagne, M., Remarque sur la représentation géométrique de la formule des lentilles. Journ. d. Phys. (3) I. p. 75.

39) Ostwalt, Réfraction de l'oeil fort myope à l'état d'aphakie avec remarques sur les avantages du choix uniforme du foyer antérieur de l'oeil muni du cristallin comme point de départ pour toutes les mesures de la réfraction même de l'oeil aphaque. Revue générale d'Opht. XI. p. 1.

40) Philipsen, H., Exposé algébrique élémentaire du grossissement ophtalmoscopique. Annal. d'Ocul. XVII. p. 177.

41) Schmidt, Ejgil, En fremstilling af Theorien for centrerede optiske Systemer. Nord. ophth. Tidsskr. V. p. 1.

42*) Schwarz, A., Ueber die optische Axe oder die Kardinale nicht centrierter dioptrischer Systeme. Inaug.-Diss. Rostock.

43) Segal, S., Ueber die Farbenringe, welche durch Glas mit Lycopodiumpulver bestreut, gesehen werden (russisch). Arch. f. Ophth. IX. S. 22.

44*) Steiger, A., Les verres toriques (Gläser mit Meridianen verschiedener Krümmung). Archiv. d'Opht. XII. p. 775 und Klin. Monatsbl. d. Augenheilk. XXX. S. 227.

45) Sulzer, D. E., La forme de la cornée humaine et son influence sur la vision (à suivre). Archiv. d'Opht. XI. 1891. p. 419.

46) —, La correction optique du kératocône de l'astigmatisme irrégulier et cicatriciel. Annal. d'Oculist. CVII. p. 177.

47) —, Der Einfluss des Winkels α auf die Resultante der Ophthalmometrie und deren Bestimmung vermittels des Ophthalmoskops. Verhandl. d. X. internat. med. Congr. IV. S. 138.

48) Swan M. Burnett, The construction and use of the ophthalmometer. — An explanation and a correction. Americ. Journ. of Ophth. p. 297.

49) Swasey, E., Astigmatism as an element of refraction and its objective study by the ophthalmometer of Javal and Schiötz (model of 1889). Boston med. and surgic. Journ. CXXVI. p. 232.

50) Szili, A., Optische Verwertung von Brillenglasreflexen. v. Graefe's Arch. f. Ophth. XXXVIII. 4. S. 12.

51*) Thompson, Silv., Ueber die Messung von Linsen (Fokometrie). Journ. of the soc. of arts. XL. 1891. p. 22.

52) Tscherning, M., Un nouveau phénomène entoptique. Annal. de la Policlin. de Paris. Dez. 1891.

53) —, Les images catoptriques de l'oeil humain. Compt. rend. Soc. de biol. Paris. IV. p. 683.

54*) —, Note sur un changement jusqu'à présent inconnu, que subit le cristallin pendant l'accommodation. Archiv. d'Opht. XII. Nr. 3.

55*) —, Beiträge zur Dioptrik des Auges. Zeitschr. f. Psychol. u. Physiol. d. Sinnesorgane. III. S. 429.

56) Tweedy, The physical factor in conical cornea. (Ophth. soc. of the united kingd.) Ophth. Review. p. 127 und Brit. med. Journ. Nr. 1629. p. 606.

Digitized by Google

57) Valude, Les verres toriques. Verhandl. d. X. internat. med. Congr. IV. p. 145.
58) Volger und Senkenberg, Die Lichtstrahlen. 76. Jahresber. d. naturf. Ges. in Emden pro 1890—91. Emden. 1892.
59) Widmark, J., Ueber die Durchlässigkeit der Augenmedien für ultraviolette Strahlen. Skand. Arch. f. Physiol. III. S. 91.
60) —, Ueber den Einfluss der ultravioletten Strahlen des Lichtes auf die vorderen Medien des Auges. Deutsche med. Wochenschr. XVIII. S. 375; Verhandl. d. X. internat. med. Congr. in Berlin. IV. S. 133.
61) Woodward, J. H., The ophthalmometer of Javal and Schiötz and the diagnosis of astigmatism. New-York med. Journ. LVI. p. 66.

Van den Berg (3) entwickelt in weiterem Verfolge der Abhandlungen von Ferraris und Mesquita (s. Ber. f. 1881 u. 1883) die Formeln für Linsensysteme, indem er aus den Brennpunktsdistanzen der Einzelsysteme die der Kombination und die Abstände der Hauptbrennpunkte von dem vorderen Brennpunkte des ersten und von dem hinteren Brennpunkte des letzten Partialsystems berechnet.

Czapski (12) beschreibt eine Methode von Abbe, die Brennweite eines Diopters zu messen. Sie gründet sich auf das Mass der Vergrösserung, die das betreffende System an zwei verschiedenen Stellen der Axe ergiebt, unter Hinzunahme der gegenseitigen Entfernung der Objekte von einander. Als Objekte werden genau geteilte Skalen verwendet. Die Einrichtung des Apparates, im wesentlichen die eines Mikroskops, und der Gebrauch richtet sich nach dem Durchmesser, der Brennweite und der Natur des Systems.

Hederich (18) giebt nach einer kurzen litterar-historischen Einleitung eine vollständige Uebersicht über sämtliche bis jetzt benutzte Kardinalpunktepaare von centriert-dioptrischen Systemen, indem er dieselben in zwei Gruppen, in konjugierte und nicht konjugierte Punktepaare einteilt. Die erste Gruppe umfasst 24 Paare, die zweite 16, wobei den positiven Punktepaaren immer entsprechende negative gegenüberstehen. Da die bisher bekannten Punktepaare als Koordinaten-Anfangspunkte der dioptrischen Systeme von fast allen Autoren verschieden benannt werden, so hat Verf. bei den einzelnen Paaren sämtliche Nomenklaturen angegeben und auf die Quellen verwiesen. In seinen eigenen Untersuchungen leitet er im II. Kapitel für centrierte Systeme zunächst nach der Ferrari'schen Methode mit Hilfe von Kettenbruch-Determinanten die Hauptbrennweiten und die Fokaldistanzen ab für sphärische Flächen; sodann für den Fall, dass eine kontinuierliche Reihe der vorderen Flächen eines Systems eben, ferner, dass die letzten Flächen eben, und endlich, dass eine

Digitized by Google

kontinuierliche Reihe innerer Flächen eben ist. Daraus werden die Formeln abgeleitet für centrierte katoptrisch-dioptrische Systeme mit derselben Unterscheidung der möglichen Fälle und schliesslich auch für die afokalen dioptrischen und katadioptrischen Systeme. Im III. Kap. werden die Gleichungen der Abscissen und Ordinaten konjugierter Punkte für die gewöhnlichen sechs Kardinalpunkte gegeben; darauf im speziellen die Abscissengleichungen für fokale und afokale dioptrische und katadioptrische Systeme und zwar auch mit Berücksichtigung vorkommender ebener Flächen. Dann folgen in gleicher Weise die Ordinatengleichungen. Im IV. Kap. werden zuerst als Koordinaten-Anfangspunkte gewählt, die Scheitel der ersten und letzten Fläche, die Augenpunkte, sodann die Brennpunkte der ersten und letzten Fläche, sowie ihre konjugierten Punkte, welche vom Verf. als konfokale Punkte bezeichnet werden, und endlich die Krümmungscentra der Grenzflächen sowie ihre Bildpunkte. Wegen der Reichhaltigkeit an interessanten dioptrischen Beziehungen, welche in der Abhandlung aufgedeckt werden, und wegen ihrer erschöpfenden Behandlung des Problems müssen wir auf das Original verweisen.

Helm (19) betrachtet die Gesetze der Reflexion an einer Kugelfläche für paraxiale Lichtstrahlen und leitet aus der harmonischen Lage der Objekt- und Bildpunkte die Konstruktion der Bildpunkte kleinerer paraxialer Objekte ab, wozu er sich des Kollineationscentrums (geometrisches Centrum des Spiegels) und der Kollineationsebene (Tangentialebene des optischen Centrums des Spiegels) bedient.

Helm (20) hat eine sehr einfache geometrische Konstruktion des Kollineationscentrums zweier konjugierter zur Axe eines centrierten dioptrischen Systems senkrechter Ebenen und der Kollineationsebenen zweier konjugierter Axenpunkte mit Hilfe einer Verallgemeinerung des Möbius'schen Symptosenkreises für Linsensysteme in Luft gegeben. Die Konstruktion ist auch anwendbar auf afokale oder teleskopische Systeme und ebenso auf die Reflexion an sphärischen Spiegeln.

Henke (22) leitet in elementarer Weise für eine Linse die Oerter der Brenn- und Hauptpunkte ab und knüpft daran Betrachtungen über die homothetische Lage der Bilder der Hauptebenen und der Durchschnittspunkte konjugierter Strahlen (Kollineationsebene).

Klingberg (23) hat wieder zur Prüfung der Wolfkehl'schen Hypothese über die Beziehungen einer torischen Hornhaut zur spaltförmigen oder ovalen Pupille nach der Moennich'schen Methode der Gypsabgüsse Fuchsaugen untersucht und einen entsprechenden

Astigmatismus der Hornhaut gefunden. Hinzugefügt wird dann die Berechnung der Kardinalpunkte dieser Augenart nnd sind die Resultate derselben mit denen anderer Autoren zusammengestellt.

Klingberg (24) hat in einer zweiten Folge seiner früheren Beiträge znr Dioptrik der Augen einiger Haustiere (s. Ber. f. 1888. S. 56 u. f. 1889. S. 35) die Berechnung der Kardinalpunkte vom Auge des Pferdes, des Schafs, des Schweins und der Katze für eine als homogen und auch als natürliche, geschichtet angenommene Linse ausgeführt. Am Schlnsse sind noch Messungen von konstanten Brechungsindices des Auges mitgeteilt, welche bei allen Augen die Hornhaut, die Linsenkapsel, die äusserste Kortikalschicht nnd die beiden flüssigen Medien besitzen. Sie betreffen das Auge der Katze, des Fuchses, Banmmarders, Edelhirsches, Damhirsches, Rehes, Wildschweins und des Hasen. Diese Messungen sind wie die früheren mit einem Abbe'schen Refraktometer ausgeführt. Wir stellen sie zusammen mit den Mittelwerten, welche sich aus den Messungen an Augen von 23 verschiedenen Wirbeltieren ergeben haben (s. Ber. f. 1891. S. 46).

	Hornhaut	Kammerwasser	Linsenkapsel	Cortikalschicht	Glaskörper	Destill. Wasser	Temp.
Klingberg	1,3744	1,3358	1,3761	1,3812	1,3356	1,3336	16° C.
Matthiessen	1,3763	1,3364	1,3712	1,3860	1,3361	1,3336	16° C.

Lefebure (26) macht einige Bemerkungen zur geometrischen Optik centrierter sphärischer Systeme. Er geht aus von zwei Fundamentalsätzen, nämlich 1) ein einfallendes sehr dünnes homocentrisches Strahlenbündel konvergiert oder divergiert nach der Brechung oder Spiegelung an einer sphärischen oder ebenen Fläche wieder homocentrisch; 2) das Bild einer kleinen zur Axe senkrechten Ebene bezüglich einer sphärischen Fläche ist immer perspektivisch (homothétique) zum Krümmungscentrum gelegen. Dieses Centrum ist das Kollineationscentrum (le centre d'homothétie). Daraus ergeben sich für Systeme zwei korrespondierende allgemeine Sätze, welche geometrisch erläutert werden. Im weiteren wird das Theorem bewiesen, dass das Produkt aus der angulären Vergrösserung und der linearen Vergrösserung konstant ist. Unter angulärer Vergrösserung wird das Verhältnis der Winkel verstanden, welche der einfallende und

der austretende Strahl mit der Axe bilden. Dasselbe Theorem gilt auch für afokale Systeme. Aus demselben wird noch in höchst einfacher Weise der bekannte Satz hergeleitet, dass in jedem Systeme das Verhältnis der Hauptbrennweiten gleich demjenigen der Indices der begrenzenden Medien ist.

Matthiessen (33) hat an dem Auge des Menscheu nnd des Pferdes nachgewiesen, dass der Ort des II. Purkinje'schen Bildes der hinteren Linsenfläche ein verschiedener sein muss, je nachdem man eine natürliche geschichtete, also anisotrope Linse oder eine homogene von gleicher Flächenkrümmung und gleichem Totalindex voraussetzt. Das Reflexbild der hinteren Linsenfläche, welches Tscherning das IV. Purkinje'sche Bild nennt, ist von M. das II. genannt, auf Grund einer analogen Bezeichnung von v. Helmholtz, wonach derselbe das Reflexbild der vorderen Linsenfläche das I. Sanson'sche Bild genannt hat (s. Physiol. Opt. 2. Aufl. S. 142). Für den Totalindex der menschlichen Linse ergeben zahlreiche Messungen der Brechungsindices der Linsenschichten mit Hilfe der dioptrischeu Integrale den Wert 1,4384. Berechnet man nun die Kardinalpunkte des katadioptrischen Systems, bestehend aus den vor der hinteren und spiegelnden Linsenfläche gelegenen Medien, so erhält man als Oerter derselben für das akkommodationsfreie schematische Auge (v. Helmholtz II)

$$S_1H = 6{,}7976, \quad S_1F = 3{,}9521, \quad S_1K = 1{,}1066 \text{ mm},$$

für das wirkliche

$$S_1H = 6{,}9000, \quad S_1F = 4{,}0190, \quad S_1K = 1{,}1380 \text{ mm},$$

mithin für das letztere eine allerdings unbeträchtliche Verschiebung der Punkte nach hiuten. Dem entsprechend findet auch bei dem Pferdeauge eine Verschiebung nach hinten statt. Die Berechnung ergiebt mit Hilfe des auf gleiche Weise gefundenen Totalindex 1,5100 der Linse für das schematische Pferdeauge die Werte

$$S_1H = 17{,}340, \quad S_1F = 10{,}885, \quad S_1K = 4{,}430 \text{ mm},$$

für das wirkliche

$$S_1H = 18{,}261, \quad S_1F = 11{,}422, \quad S_1K = 4{,}583 \text{ mm}.$$

Zugleich ergiebt sich aus den Resultaten, dass die Brennweite HF des katadioptrischen Systems durch die Schichtung stets, wenn auch unerheblich, vergrössert ist.

Für das dioptrische ganze Auge finden ebenfalls kleine Verschiebungen der Kardinalpnnkte statt, aber nach vorn. Mit Hilfe einfacher geometrischer Betrachtungen werden noch drei bekannte Theoreme der dioptrisch-katoptrischen Systeme bewiesen, nämlich dass

1) das System nur einen Hauptpunkt hat, welcher das Bild von der spiegelnden Fläche ist,

2) das System nur einen Knotenpunkt hat, welcher das Bild des Centrums der spiegelnden Fläche ist,

3) Das System nur einen Brennpunkt hat, welcher zwischen den beiden anderen Punkten in der Mitte liegt.

Zum Schlusse werden die Hauptbrennweiten und Hauptpunktsdistanzen ganz allgemein für Systeme höherer Ordnung in Kettenbruch-Determinanten dargestellt. Die Formeln sind nach dem Brockmann'schen Verfahren selbst noch dann gültig, wenn innerhalb des Systems mehrere Reflexionen stattfinden, wie dies bei den von Tscherning untersuchten Bildern im Auge der Fall ist.

Matthiessen (34) spezificiert zur Erläuterung der Exner'schen Theorie des aufrechten Netzhautbildes in den facettierten Augen der Insekten (s. Ber. f. 1891. S. 40) die Bedingungen, unter welchen von Objekten optische Bilder im allgemeinen zu Stande kommen mit Hilfe einfacher oder sphärischer Diaphragmen. Es wird an letzteren gezeigt, wie im Grunde genommen die sphärischen Facettenaugen ganz ähnlich wirken, wie kontinuierlich durchsichtige brechende sphärische Flächen, von deren Verhalten sie sich nur durch einen anderen Modus der Brechung unterscheiden, nämlich den, dass an die Stelle eines positiven Brechungsindex ein negativer tritt.

Derselbe (32) hat abermals in noch ausführlicherer Weise (s. Ber. f. 1891 S. 38) über die neuere Stellungnahme Aubert's zu den ophthalmometrischen Untersuchungen des horizontalen Meridians der menschlichen Hornhaut berichtet.

Matthiessen (35) stellte auf den Walfangsstationen in Sorvär bei Hammerfest und Swartnäs bei Vardö zahlreiche ophthalmometrische Untersuchungen über den physikalisch-optischen Bau der Augen von vier norwegischen Bartenwalen an und berechnete in einer dritten Mitteilung (s. Ber. f. 1891. S. 45 u. 46) die Kardinalpunkte der Augen vom Knölwal und Finwal für den Fall, dass diese Augen sich entweder unter oder über Wasser befinden. Ferner wurde die Güte der Bilder von äusseren Objekten rücksichtlich der grossen Hornhaut-Asymmetrie, die Myopie in Luft und das Verhältnis der Hornhaut-Asymmetrie zur Lage der spaltförmigen Pupille bestimmt und die Hypothese von Wolfskehl bestätigt gefunden. Es sind Darstellungen des vertikalen und horizontalen Axenschnittes der beiden Augen in natürlicher Grösse beigegeben, woraus sich ergiebt, dass bei den Augen der Wale der Aequator des Bulbus nicht kreis-

förmig, sondern elliptisch gekrümmt ist, an welcher Form sich auch die Cava beteiligt.

Matthiessen (36) behandelt in Fortsetzung seiner vier früheren Beiträge zur geometrischen Optik der Augenlinse (s. Ber. f. 1887 S. 162 u. 1889 S. 38) in einer »vierten Folge« die Differenzialgleichungen der Bildweiten in centrierten Rotations-Oberflächenschaaren für schiefe Incidenz; ferner das Problem von Maxwell über die Dioptrik der Fischlinse, die Trajektorien von Strahlen, die Brennweiten nnd totalen Brechungsindices dieser Linsenarten bei ihrer natürlichen Beschaffenheit in den verschiedenen Richtungen und giebt eine analytische Diskussion desjenigen Refraktionsgesetzes von Schicht zu Schicht, aus welchem ein fast vollkommener Aplanatismus einer concentrisch geschichteten Kugellinse resultiert. Die Diskussion führt zu dem Ergebnis, dass die Indicialkurve elliptisch sein muss, welches auch aus Mönnich's refraktometrischen Untersuchungen an Rindslinsen folgte. (Vgl. Festschrift f. v. Helmholtz S. 80). Eines der wichtigsten Resultate der Untersuchungen ist, das bereits früher von M. für Centralstrahlen bei allen Kugellinsen bewiesene Theorem, dass für die Kugellinse der Wassertiere (§ 45) der Totalindex irgend eines von einem sehr dünnen Strahlenbündel beschriebenen Kanales den Index der tiefst getroffenen Schicht um ebensoviel übertrifft, als dieser den Index 1,3860 der äussersten Kortikalschicht. Am Schlusse sind mehrere Berichtigungen zum Texte der früheren Folgen hinzugefügt. In einer »fünften Folge« verspricht Verf. die centrale Dioptrik für peripherische Objekte abzuhandeln.

Schwarz (42) behandelte die Optik nicht centrierter Systeme unter folgenden Beschränkungen des Problems: 1) Alle Centra der sphärischen Flächen sind nur wenig von einer gewissen Geraden, der Kardinale (Casorati), entfernt; 2) alle Strahlenbündel sind sehr dünn und verlaufen in unmittelbarer Nähe dieser Kardinale, so dass sie nur sehr kleine Winkel mit den Flächennormalen bilden; 3) die einfallenden Strahlenbündel sind homocentrisch und folgeweise auch die durchgehenden. Die Hauptaufgabe ist die Bestimmung der Kardinale und der Kardinalpunkte. Verf. geht bei der Bestimmung der Konstanten der Gleichungen eines in das System eintretenden und des zugehörigen austretenden Strahles von den Gleichungen gerader Linien aus mit Berücksichtigung des Brechungsgesetzes. Es wird zunächst eine einzige Fläche, darauf ein nicht centriertes System von drei Flächen betrachtet unter Voraussetzung einer beliebig gelegenen Abscissenaxe, von welcher die drei Centra nur sehr kleine Abstände haben.

Die Konstanten werden mittels Anwendung von Determinanten bestimmt. Darauf werden die Gleichungen eines Lichtstrahles gefunden, welcher ungebrochen aus dem Systeme austritt. Diese Linie wird als die gesuchte Kardinale betrachtet und weiter nachgewiesen, dass auf ihr die Hauptbrennpunkte und Knotenpunkte des nicht centrierten Systems liegen und dieselbe mit der Casorati'schen Kardinale identisch ist. Dabei werden die Koordinaten der Brennpunkte und Knotenpunkte besonders hergeleitet. Nachdem nun das Problem für drei Flächen gelöst ist, gelingt es dem Verf., dasselbe ganz allgemein für beliebig viele Flächen zu lösen und durch Determinanten auszuwerten.

Steiger (44) sucht den Begriff »torische Gläser« an mehreren Beispielen durch eine Reihe geometrischer Darstellungen zu erläutern und ihre Brauchbarkeit als Brillengläser zur Korrektion der Ametropien von einander zu unterscheiden. »Torisch« (von torus, Wulst) heisst eine regelmässig gewölbte Fläche mit zwei Hauptmeridianen von ungleicher Krümmung. Dieselben können also ausser einer sphärischen noch eine elliptische oder cylindrische Krümmung haben. Die Flächen torischer Gläser sind also wohl im allgemeinen Scheitel von Oberflächen II. Ordnung und können zur Korrektion von Astigmatismus verwendet werden. Offenbar ist man jetzt bestrebt, wenn nicht technische Schwierigkeiten entgegenstehen, die Korrektion zweier gleichzeitiger Ametropien z. B. des Astigmatismus und der Myopie statt durch Hintereinanderstellung einer cylindrischen und sphärischen Dispersivlinse oder durch eine einzige sphärische cylindrische Linse mit Hilfe einer torischen Linse noch mehr zu verfeinern. Die Ophthalmologen gehen dabei wahrscheinlich von der Ansicht aus, dass die Flächen der Hornhaut und der Linse in den meisten Fällen torisch sind bezüglich zweier zumeist rechtwinklig gegeneinander geneigten Meridiane. Welcher Art das Gesetz der Krümmungsveränderungen in den zwischenliegenden Meridianen ist, dürfte sich kaum in einem konkreten Falle bestimmen lassen. Ebenso schwierig lässt sich sagen, wie und nach welchem geometrischen Krümmungsprinzip solche Brillengläser geschliffen werden sollen. Die Sache ist vorläufig etwas stark ideal gedacht und wird sich augenscheinlich in frommen Wünschen verlaufen.

Thompson (51) fügt nach einer Beschreibung und Klassificierung der bis jetzt vorgeschlagenen Methoden der Fokometrie eine neue hinzu. Er hält die Messung von achtzehn dioptrischen Elementen eines Systems für ausführbar, beschränkt sich jedoch auf die Oerter der Haupt- und Brennpunkte. Seine Methode beruht auf der Er-

Digitized by Google

mittelung der Brennebenen und der negativen Hauptebenen, welche er als »symmetrische« bezeichnet. Die negativen Hauptpunkte werden auch sonst schon seit längerer Zeit »Punkte des symmetrischen Durchganges« genannt.

Tscherning (54) weist auf ein Phänomen an den Spiegelbildern der Linse bei Akkommodation hin. In diesem Falle sinkt das vordere Linsenbild, kleiner werdend, herab, indem es hinter dem hellen Corneabilde verschwindet. Darauf sinkt auch das kleine hintere Linsenbild, während sich nun die Pupille verengt. In umgekehrter Reihenfolge vollzieht sich das Phänomen bei der Relaxation. Die Erscheinung ist von der Blickrichtung im Raum unabhängig. Tsch. ist der Meinung, dass die Ortsveränderung des kleinen hinteren Bildes nicht durch eine Nutation des oberen Randes nach vorne, sondern vielmehr durch eine Senkung der ganzen Linse nach unten zu erklären sei. Wir machen hiebei aufmerksam auf Berlin's Ausspruch (1887), »dass der Ciliarmuskel sich nicht immer gleichmässig in seiner ganzen Ausdehnung kontrahiert, sondern zu lokaldifferenten Kontraktionen befähigt ist, welche er nach Bedürfnis im Interesse der Erzeugung möglichst scharfer Netzhauthilder ausübt.« Eine Nutation der Linse würde ja auch wegen der Abnahme der Brennweite bei schiefer Incidenz das Sehen auf kurze Distanz befördern.

Tscherning (55) hat in einer neuen und ausführlicheren Abhandlung wie der früheren (s. Ber. f. 1891. S. 47) sechs Reflexbilder des menschlichen Auges nach ihrem Ursprunge und ihren Oertern beschrieben. Auch berechnete er auf Grund der Fresnel'schen Theorie die Helligkeit der Bilder bezüglich der Intensität des percipierten Lichtes gleich 1. Er nimmt dabei an den Index der Hornhaut gleich 1,377, den der flüssigen Augenmedien gleich 1,3365 und den der äussersten Linsenschicht gleich 1,397. Diese Konstanten sind bereits veralteten Messungen von 1876 entnommen; die seitdem in grosser Anzahl gemachten Messungen ergeben für die Hornhaut 1,3763, für die flüssigen Medien 1,3364 resp. 1,3361, für die Linsenkapsel 1,3712 und für die äusserste Linsenschicht 1,3860. Welche Werte für n den innern Reflexionen der geschichteten Linse zu nehmen sein würde, ist ungewiss, da n gegen das Linsencentrum von 1,3860 bis 1,4107 wächst. Tsch. unterscheidet schädliches von nützlichem Lichte, welches nur dioptrisch ein Bild auf der Retina zu Stande kommen lässt. Von den Reflexbildern, welche innerhalb der Grenzen der Sichtbarkeit liegen, beschränkt sich die gewählte Nomenklatur auf folgende sechs:

I. und II. Purkinje'sches Bild, die einfachen Reflexbilder der vorderen und hinteren Hornhautfläche;

III. und IV. Purkinje'sches Bild, die einfachen Reflexbilder der vorderen und hinteren Linsenfläche;

V. Tscherning'sches Bild, gebildet aus den Strahlen, die zuerst von der vorderen Linsenfläche, dann von der vorderen Hornhautfläche nach der Retina reflektiert werden;

VI. Tscherning'sches Bild, gebildet aus den Strahlen, die zu erst von der hinteren Linsenfläche, darauf von der vordereu Hornhautfläche nach der Retina reflektiert werden; als

VII. Bild bezeichnet Tsch. das eigentliche dioptrische Retinabild, welches aus den nützlichen Strahlen gebildet wird und die grösste Helligkeit hat, nämlich 0,9736.

Im ersten Abschnitte werden für diese sieben optischen Systeme in einer Tabelle die Oerter der Kardinalpunkte für das schematische Auge (Helmholtz II) ohne Akkommodation zusammengestellt und dabei die relative Stellung, Grösse und Helligkeit angegeben. In einer Marginalnote wird von einem geringen Unterschiede zwischen dem Index der Hornhaut und des Kammerwassers gesprochen, obgleich Tsch. drei Seiten später, wie schon vier Seiten früher den ersteren gleich 1,377 setzt, ohne die Quelle anzugeben. Von besouderem Interesse ist das VI. Bild, welches schon früher von ihm beschrieben ist und auf der Retina zu Stande kommt, also subjektiv wahrgenommen wird.

Im zweiten Abschnitt wird ein neues Ophthalmometer beschrieben, dessen Verf. sich zur Bestimmung der optischen Konstanten des menschlichen Auges bediente. Die Resultate werden in Tabellen mitgeteilt nnd durch sehr instruktive Abbildungen von der Lage der Bilder im beobachteten Auge erläutert. In einer dieser Tabellen sind die optischen Konstauten angegeben, dazu die Oerter der Kardinalpunkte berechnet und mit denen des schematischen Auges (Helmholtz II) zusammengestellt. Mangelhaft ist das Kapitel über die Linse an den Stellen, wo es sich um die Brechungsindices innerhalb derselben handelt. Hierzu ist dem Verf. die umfangreiche deutsche Litteratur der letzten 15 Jahre über diesen Gegenstand unbekannt geblieben (s. Ber. f. 1891. S. 46). Wenn Tsch. vorschlägt, den Totalindex der Linse durch Messung ihrer Brennweite zu bestimmen, so beweist dies, dass er sich der Schwierigkeit und Erfolglosigkeit dieses Unternehmens nicht bewusst gewesen ist.

2. Akkommodation und Irisbewegung.

Referent: Privatdozent Dr. **Schenck.**

1*) Archibald, S. Percival, The relation of convergence to accommodation and its practical bearing. Ophth. Review. p. 313.

2*) Arminski, Das Verhältnis zwischen dem Fernpunkt des Normalmenschen und seinen Beschäftigungen. Verhandl. d. X. internat. med. Congresses zu Berlin. IV. 2. S. 86.

3*) Beer, Th., Studien über die Akkommodation des Vogelauges. Arch. f. d. ges. Physiol. LIII. S. 175.

4*) Eysselsteyn, Over de accommodetie en convergentie hij zydelingschen Blick. Utrecht.

5*) Fick, E., Noch einmal die ungleiche Akkommodation. v. Graefe's Arch. f. Ophth. XXXVIII. 2. S. 204.

6*) Grünhagen, A., Ueber die Mechanik der Irisbewegung. Arch. f d. ges. Physiol. LIII. S. 348.

7*) —, Zur myotischen Wirkung des Trigeminus beim Kaninchen. Centralbl. f. Physiol. VI. S. 326.

8*) Hess, C., Kritik der neueren Versuche über das Vorkommen ungleicher Akkommodation. v. Graefe's Arch. f. Ophth. XXXVIII. 3. S. 169.

9*) —, und Neumann, F., Messende Versuche zur Frage nach dem Vorkommen ungleicher Akkommodation beim Gesunden. Ebd. S. 184.

10*) Heese, C., Ueber den Einfluss des Sympathikus auf das Auge, insbesondere auf die Irisbewegung. Pflüger's Arch. f. d. ges. Phys. LII. S. 535.

11) Kopsch, Fr., Iris und Corpus ciliaris des Reptilienauges nebst Bemerkungen über einige andere Augenteile. Inaug.-Diss. Berlin.

12*) Langley and Anderson, H., On the mechanism of the movements of the iris. Journ. of Physiol. XIII. Nr. 6. p. 554.

13*) Limbourg, Ph., Kritische und experimentelle Untersuchungen über die Irisbewegungen und über den Einfluss von Giften auf dieselben, besonders des Cocains. Arch. f. experiment. Pathol. und Pharmakol. S. 93.

14) Nawrocki, F., Ueber den Einfluss der Nerven auf die Erweiterung der Pupille (O wlijanii nerwow na rasschirenje sratschka). Abhandl. d. russ. medic. Gesellsch. an d. kais. Univers. zu Warschau. III.

15*) Snellen, H., Ueber Beschränkung der Konvergenz und der Akkommodation bei seitlichem Blick. Ber. über d. XXI. Vers. d. ophth. Gesellsch. Heidelberg. 1891. S. 113.

16) Sous, G., Age et accommodation; courbe et formule. Journ. de méd. de Bordeaux. XXII. p. 49.

17*) Steinach, E., Untersuchungen zur vergleichenden Physiologie der Iris. 2te Mitteilung. Arch. f. d. ges. Physiol. LII. S. 495.

18*) Tscherning, Note sur un changement, jusqu'a présent inconnu, que subit le cristallin pendant l'accommodation. Archiv. d'Opht. XII. p. 168 und Arch. de Physiol. norm. et path. Nr. 1.

19*) —, Su di una nuova modificazione osservata nel cristallino durante l'atto accommodativo (Traduzione del dott. A. Antonelli). Annali di Ottalm. XXI. p. 148.

Digitized by Google

Tscherning (18, 19) hat gefunden, dass die Spiegelbilder der Linsenflächen bei Akkommodation sich nach oben bewegen. Er schliesst daraus, dass bei der Akkommodation die Linse nach unten bewegt wird, wodurch die Centrierung der drei brechenden Flächen bewirkt werde.

Arminski (2) weist zunächst darauf hin, dass ebenso wie Tiere auch die meisten Menschen hyperopisch sind. Emmetropie ist sehr selten. Die Ursachen der Myopie sind dreierlei: erworben, ererbt und durch eine gewisse Disposition ererbt. Die Myopie hält er für ein Zeichen hohen Kulturzustandes: »Die nicht strebsam sind, werden nicht myop, aber auch nicht gelehrt.« Dass Myopen nicht in der Schule bleiben, hält er mit Javal für eine Auslese der Fleissigen. Die Myopie als Zeichen des Kulturzustandes hält er nicht für bedenklich. »Jedenfalls haben wir die tröstliche Aussicht, dass die Verhältnisse der Myopie, bis die Civilisation in ruhigerem Fahrwasser sein wird, sich verbessern werden. Der Grad der Myopie wird keinenfalls viel zunehmen. Die Städter werden stets durch die nachrückenden frischen Kräfte verdrängt und ersetzt, zum Wohle des Ganzen. Die Hyperopen sind der Born, aus dem sich die Menschheit verjüngt, die Grundlage der Kultur, sie werden stets in der Ueberzahl sein.«

Archibald S. Percival (1) macht darauf aufmerksam, dass Korrektion von hochgradigen Refraktionsanomalien die Ursache von Störungen in der Koordination von Konvergenz und Akkommodation sein kann. Diejenigen Personen, die sich nicht der Korrektion anpassen können, müssen gleichzeitig Prismen zur Korrektion des Schielens tragen.

Snellen (15) teilt mit, dass beim seitlichen Blick die Augen ungleich weit von den fixierten Objekten entfernt sind und dass dann die Akkommodation für den fixierten Punkt nicht mehr gleich ist. Der Punkt wird nicht mehr einfach gesehen, wenn die Akkommodationsdifferenz beider Augen eine Dioptrie beträgt. Durch Konvexglas vor dem einen Auge lässt sich ein Einfachsehen nicht erzielen. Ueber den gleichen Gegenstand macht Eysselsteyn (4) Mitteilung; er findet, dass der Nahepunkt um so weiter vom Auge entfernt liegt, je seitlicher der Blick.

Fick (5) hat früher nachzuweisen gesucht, dass ein gesundes Augenpaar bis zu einem gewissen Grade ungleicher Akkommodation fähig sei. Er wendet sich jetzt gegen Hess, der dies bestritten. Dass Hess nicht die gleichen Gläserdifferenzen in seinen Versuchen überwunden hat, wie F., führt letzterer auf mangelhafte Ausdauer bei

den Versuchen zurück. Der Einwurf H.'s, dass F. das Engerwerden des Sehlochs und die dadurch bedingte Verkleinerung der Zerstreuungskreise nicht berücksichtigt habe, erkennt F. als gerechtfertigt an. Er untersucht nun, ob dieser Umstand wirklich einen so grossen Fehler einführt, dass dadurch der aus seinen Versuchen gezogene Schluss hinfällig wird, und kommt auf Grund neuer Versuche zu dem Schluss, dass ungleiche Akkommodation wohl physiologisch möglich ist, nur nicht in dem Umfange, wie er früher behauptet hat. Auch eine Behauptung, dass ungleiche Akkommodation bei Anisometropen wirklich vorkomme, hält er entgegen Hess und Greef aufrecht. Er berichtet ausführlich über einen neuen Fall, bei dem er sie beobachtet hat. Die Beobachtungen können nicht aus dem »Lesen mit Zerstreuungskreisen« erklärt werden. Dass Hess und Greef bei ihren Fällen keine ungleiche Akkommodation beobachtet haben, schliesst nicht aus, dass sie in anderen Fällen sich zeigt.

Hess (8) sieht weder in den von Schneller, noch in den von Fick angeführten Versuchen einen Beweis für das Vorkommen ungleicher Akkommodation, weil sie sich auf Versuchsanordnungen stützen, die zum einen Teile nicht einwandfrei, zum anderen Teile zugestandenermassen unsichere sind. Seine Argumentationen, die sich nicht in kurzem Auszuge wiedergeben lassen, sind im Originale nachzulesen. Hess (8) und Neumann (9) haben ferner mit der von Hering in die Physiologie eingeführten haploskopischen Methode Versuche an sich angestellt, welche geringere Refraktionsdifferenzen ermöglichten, als 0.25 D, die geringste mit unseren gebräuchlichen Gläsern herstellbare Differenz; ausserdem wurde diese Differenz nicht plötzlich herbeigeführt, wie dies bei Vorsetzen von Gläsern stets der Fall ist, sondern durch ganz allmählichen Uebergang aus dem Zustande beiderseits gleicher Refraktion. Das Ergebnis der Versuchsreihen fassen sie in folgendem Satze zusammen: Emmetropische Augen sind nicht im Stande, eine künstliche Refraktionsdifferenz von $^1/_8$—$^1/_{10}$ Dioptrie im Interesse des Deutlichsehens mit beiden Augen durch ungleiche Akkommodation auszugleichen.

Nach Beer's (3) Untersuchungen fällt die Hauptrolle bei der Akkommodation des Vogelauges der Krümmungsänderung der vorderen Linsenfläche zu; diese rückt etwas nach vorne und wird zugleich stärker gewölbt, was durch ophthalmometrische Messungen festgestellt wurde. Der spezielle Mechanismus dieser Veränderung ist folgender: die Linse wird im Ruhezustande des Auges durch die elastische Kraft ihrer Aufhängebänder insbesondere des mächtigen Ligamentum pectinatum in abgeflachter Form erhalten; durch die bei

der Kontraktion des Cramp ton'schen Muskels, eventuell auch der Müller'schen Portion des Ciliarmuskels eintretende Verschiebung der inneren Hornhautlamelle nach rückwärts wird das Ligamentum pectinatum entspannt; in Folge dessen kann die Linse sich der Form nähern, die ihrer Elastizität, Gleichgewichtslage entspricht; der Radius ihrer vorderen Fläche wird kleiner. Zerstörung des Ligamentum pectinatum lässt die Linse ebenfalls die Form ihrer Gleichgewichtslage annehmen; danach ist die elektrische Reizung der Akkommodationsmuskeln ohne Einfluss auf das Verhalten der vorderen Linsenfläche. Bei einigen Vögeln wird bei Kontraktion des Cramp ton'schen Muskels die Hornhaut im Centrum stärker gekrümmt — damit ist eine Akkommodation für die Nähe gegeben —, in der Peripherie zuweilen dagegen abgeflacht.

Die Mitteilung Steinach's (17) betrifft die direkte motorische Wirkung des Lichts auf den Sphinkter pupillae bei Amphibien und Fischen und die denselben aufbauenden pigmentierten glatten Muskelfasern. Eine Bewegung der Iris und eine deutliche Formveränderung beziehungsweise Verkleinerung der Pupille beobachtete St. ausnahmslos auch in jenen Fällen, wo die Iris aus dem Auge vollständig ausgeschnitten und sogar noch von ihrem Ciliarteile befreit worden war, wenn die zu den Untersuchungen verwendeten Tiere längere Zeit vor der Lichtreizung unter annähernd natürlichen Verhältnissen im Dunklen verweilt hatten. Fokale Beleuchtung einzelner Punkte der Iris mittels einer Sammellinse ergab, dass von keinem Punkte der äusseren Iriszone Bewegung auszulösen ist, während eine solche sofort sichtbar wird, wenn der Lichtkegel an irgend einer Stelle auf die Gegend des Pupillenrandes fällt. Die Kontraktion beginnt dann im Bereiche des fokal beleuchteten Abschnittes mit einer kräftigen Bewegung, greift aber andererseits auch auf die benachbarten Sektoren der Pupillarportion über. Da die Reaktion bei atropinisierten Augen gerade so stark war, als bei nicht vergifteten, so schliesst St., dass durch die Ausschaltung des nervösen Apparats die direkte Lichterregbarkeit der Iris nicht beeinträchtigt wird. Mikroskopische Untersuchung ergab: der Sphincter pupillae der Amphibien und Fische enthält in keiner Schicht die gewöhnlichen durchscheinenden glatten Muskelfasern; er besteht aus koncentrisch gelagerten mit Pigmentkörnchen angefüllten Spindelfasern, welche als »pigmentierte glatte Muskelfasern« aufzufassen sind. Die motorische Wirkung des Lichts wird zurückgeführt auf die Erregung, welche es auf die pigmentierten Muskelfasern des Sphinkter unter Vermittlung ihres Pigments gel-

tend macht. Von den Spektralfarben wirken am stärksten Grün, Grünblau und Blau, weniger stark Gelb, Orange und Violett, gar nicht Rot.

Grünhagen (7) findet, dass die Myosis nach Reizung des Trigeminus, die beim Kaninchen erhalten wird, nachdem Atropinlösung in den Konjunktivalsack eingeträufelt ist, ansbleibt, wenn man das Atropin in die vordere Kammer injiciert. Da durch Einspritzen des Atropins in die vordere Kammer die Muskelfasern gelähmt werden, durch Einträufeln in den Konjunktivalsack nicht, so schliesst G., dass die Trigeminusmyosis auf einer Verkürzung des Sphincter pupillae beruht. Die Trigeminusmyosis ist von grösserer Haltbarkeit als die Oculomotoriusmyosis. Dies kann entweder darauf beruhen, dass der Sphincter pupillae des Kaninchens von zwei motorischen Nerven beherrscht werde: dem Okulomotorins, der ihn in Kontraktion, nnd dem Trigeminus, der ihn in Kontraktur versetzt, — oder es könnte sich hier um eine pseudomotorische Wirkung des Trigeminus auf den Sphinkter handeln, bei der die Erregung des Muskels erst mittelbar dnrch die veränderte Lymphsekretion hervorgehoben wäre. G. lässt es unentschieden, welche von beiden Möglichkeiten den Vorzng verdient. Er stellt es schliesslich dem Augenarzt anheim, zu erwägen, ob nicht die bisweilen der äusseren Atropinbehandlung so hartnäckig widerstehende iritische Myosis unter Umständen wirksamer durch Injektion von Atropin in die vordere Kammer bekämpft werden könnte.

Heese (10) erhält an Katzen nach Exstirpation des Sphinkter bei Reizung des Sympathikus Erweiterung der Pupille, die er auf Kontraktion eines Dilatator zurückführt. Eine Beteiligung der sich kontrahierenden Blutgefässe an der Gestaltveränderung der Iris hält er für ausgeschlossen, weil die Pupillendilatation auch an dem durch Verblnten eben getöteten Tiere zu beobachten ist. Sympathikus-Reizung bewirkt ferner beim Kaninchen abweichend von der allgemeinen Regel ein Einsinken des Augapfels in die Angenhöhle infolge Kontraktion der Orbitalgefässe und der dadurch bedingten Anämie, Durchschneidung dagegen die entgegengesetzte Bewegung, nämlich ein Hervortreten desselben. Umgekehrt gehen die Bulbnsbewegungen unmittelbar nach dem Tode gleichsinnig mit denen der übrigen Tiere, wie Katze nnd Hund, infolge der jetzt zur Geltung kommenden Kraftwirkung des Muscnlus orbitalis vor sich, d. h. Reizung des Sympathikus ist nur von einem Heraustreten des Auges aus der Orbita infolge der Kontraktion dieses Muskels gefolgt. Cornea und Linse gehen keine Gestaltsveränderungen unter dem Einfluss des Sympathikus ein. Eine Hemmungswirkung desselben auf die Akkommo-

dation ist nicht vorhanden, wie er überhaupt keineu Anteil au letzterem Vorgange nimmt.

Grünhagen (6) hält Heese gegenüber an seiner Auffassung fest, dass die pupillendilatierende Wirkung der Sympathikusreiznng auf tetanischer Erregung der Gefässmuskulatur im Ciliarteile der Iris beruhe, die auch bei Blutleere der Irisgefässe vor sich gehen kann. Durch Heese's Beobachtung von glatten Muskelfasern im Irisstroma hält er nicht den anatomischen Nachweis eines Dilatator für erbracht.

Langley (12) und Anderson (12) führeu die Radiärkontraktion einzelner Irissegmente und die Verzerrung der Pupille bei örtlich begrenzter Reizung des Skleralraudes auf einen pupillendilatierenden Muskel zurück; dieser Muskel war aber histologisch nicht mit Sicherheit nachzuweisen. Gegen die Auffassung, dass die dilatiereude Wirkung auf Erschlaffung des Sphinkter beruhe, spricht 1) die rein örtliche Zusammenziehung nach Innen von der Reizstelle — bei Erschlaffung des Sphinkter müsste die Pupille rund bleiben — und 2) die mikroskopische Beobachtung, dass der Sphinkter sich gleichzeitig mit dem Dilatator bei Reizung kontrahiert. Die mikroskopische Untersuchung lehrte ferner, dass die Pupillenerweiterung nicht durch Bewegnng der Blutgefässe bedingt sein konnte.

Die Abhandlung Limbourg's (13) enthält ausser einem kritischen Bericht über bisherige Arbeiten über Irisbewegung und den Einfluss von Giften auf dieselbe noch Mitteilung von Versuchen über die Wirkung des Cocains. Die nach Durchschneiden des Trigeminus einer Seite auftretende Differenz der Weite der Pupillen wird durch Cocain aufgehoben, durch Atropin dagegen nicht. Nach Cocaineinträufelung kann man Pupillenverengerung nicht mehr durch direkte Irisreizung bewirken. L. ist geneigt, die Cocainwirkung znrückzuführen auf Reizung der Endigungen des Sympathikus in den pupillendilatierenden Elementen, welch' letztere eineu Teil der Gefässwand bilden sollen.

---

3. Centralorgane.

Referent: Privatdozent Dr. **Schenck.**

1*) Bach, L., Ueber künstlich erzeugten Nystagmus horizontalis einhergehend mit konjugierter Deviation. Centralbl. f. Nervenh. u. Psychiatr. XV. S. 486.

2) Bruns, L., Ueber Störungen des Gleichgewichts bei Stirntumoren. Deutsche medic. Wochenschr. Nr. 7.

3) Chaddock, C. G., Retinal excitation of cortical origine in visual hallucination. Journ. of americ. med. assoc. XIX. p. 376.

Digitized by Google

4) Christian, Hallucinations persistantes de la vne chez un dément provoqnées et entretenues par une tumeur de la glande pitnitaire. Annal. méd. psychol. Jnillet. Août.
5*) Cohn, M., Ueber Nystagmus bei Ohraffektionen. Berlin. klin. Wochenschr. 1891. Nr. 43 n. 44.
6*) Donaldson, The extent of the visual cortex in a man as deduced from the study of Laura Bridgmann. Americ. Journ. of Psychol. Nr. 4.
7*) Eckhard, C., Zur Topographie der die Pupille verengendeu Fasern des Trigeminus innerhalb der Centralorgane. Ceutralbl. f. Physiologie. VI. S. 129.
8*) Ewald, R., Beiträge zur Physiologie des Nervus octavus. Wiesbaden. J. F. Bergmann.
9) Ferrier, D., Vorlesnngen über Hirnlokalisatiou. Deutsche autorisierte Ausgabe von Dr. M. Weiss in Wien. Leipzig und Wien, J. Deuticke.
10*) Gallerani et Stefani, Sur les centres visnels des pigeons et sur les fibres commissurales. Arch. ital. de biologie. XVII. p. 478.
11) Goldscheider, Zur Physiologie und Pathologie der Handschrift. Arch. f. Psych. und Nervenkr. XXIV. S. 503.
12*) Hitschmann, F., Ueber Begründung einer Blindenpsychologie von einem Blinden. Zeitschr. f. Psycholog. und Physiol. der Sinnesorgane. 1891—2. III. S. 388.
13) Krohn, W. O., Pseudo-chromaesthesia or the association of colors with words, letters and sonnds. Americ. Journ. of Psych. V. 1. p. 20.
14*) Lee, F. S., Ueber den Gleichgewichtssinn. Centralbl. f. Physiologie. S. 508.
15*) Monakow, C. v., Experimentelle nnd pathologisch-anatomische Untersuchungen über die optischen Centren nnd Bahnen nebst klinischen Beiträgen zur kortikalen Hemianopsie und Alexie. Arch. f. Psych. und Nervenkr. XXIII. S. 609 und XXIV. S. 229.
16*) —, Zur pathologischen Anatomie cortikaler Sehstörungeu. Verhandl. d. X. internat. med. Kongresses zu Berlin. IV. 1. S. 38.
17) Müller, Fr., Ein Beitrag zur Kenntnis der Seelenblindheit. Arch. f. Psych. nnd Nervenkr. XXIV. S. 856.
18) Munk, H., Verhandl. d. physiol. Ges. zu Berlin 1892. Sitzung v. 15. Januar, macht eine kurze Mitteilung: »Ueber einen Affen, der bei erhaltenem Pupillarreflex vollständig blind war, und dessen Section ausschliesslich eine Erkrankung beider Hinterhauptlappen ergab.«
19) Obersteiner, H., Anleitung beim Studinm des Baues der nervösen Centralorgane. Leipzig nnd Wien. Franz Deutike.
20) Pierraccini, Un fenomeno non ancora descritto nelle allucinazioni visive. Riv. sperim. di freniatria. XVIII. p. 287.
21) Purdon, J. E., The psychical import of variable achromatopsia: an origiual research. Transact. med. assoc. Alabama, Montgomery. p. 383.
22) Schapringer, A., Unwillkürliche Hebung der oberen Augenlider bei bestimmten Bewegungen des Unterkiefers. New-Yorker med. Monatschrift. Januar.
23) Siemerling, Ueber die chronische progressive Lähmung der Augenmuskeln. Arch. f. Psychiatrie und Nervenkr. XXII. Suppl.-Bd.

Digitized by Google

24) Steiner, J., Sinnessphären und Bewegungen. Arch. f. d. ges. Physiol. L. S. 613 (siehe Jahresbericht 1891 S. 59).
25*) Vitzou, I centri cerebro-visivi nel cane e nella scimmia. Intern. Physiol. Kongress zu Lüttich.
26) Zacher, Th., Beiträge zur Kenntnis des Faserverlaufes im Pes pedunculi sowie über die cortikalen Beziehungen des Corpus geniculatum internum. Arch. f. Psych. und Nervenkr. XXII. S. 684.
27*) Zinn, Das Rindenfeld des Auges in seinen Beziehungen zu den primären Optikuscentren. Münch. med. Wochenschr. S. 493 u. Inaug.-Diss. Würzburg.

Donaldson (6) hat die Dicke der Rinde des Hinterhauptlappens bestimmt bei einem Individuum, das auf dem linken Auge im 2. Lebensjahre, auf dem rechten im 8. erblindet war. Unter der Annahme, dass durch die frühe Erblindung des linken Auges nur eine Entwicklungshemmung auf der rechten Seite des Gehirns zur Folge gehabt habe, kommt er auf Grund seiner Messungen zu dem Schlusse, dass die optischen Centren im Cuneus und Gyrus angularis liegen.

Vitzou (25) hat Hunden einen Occipitallappen mit dem Löffel entfernt und danach eine homonyme Hemianopsie beobachtet. Hunde, denen gleichzeitig beide Occipitallappen entfernt waren, wurden vollkommen blind. Auch beim Affen erhielt er Blindheit nach Exstirpation beider Occipitallappen, aber nie nach Exstirpation der Gyri angulares.

Gallerani (10) und Stefani (10) bestätigen durch neue Versuche die frühere Beobachtung Stefani's, dass die nach Exstirpation einer Hemisphäre bei Tauben auftretende Blindheit des gekreuzten Auges sich bessert, wenn das andere normale Auge exstirpiert wird, nicht aber wenn gleichzeitig der Lobus opticus der verletzten Seite zerstört wird. Sie erklären dies so: die unverletzte Hemisphäre soll die Funktionen der Verletzten übernehmen; die Bahnen für die Erregung gehen dann vom Auge durch den Nervus opticus zum gekreuzten Lobus opticus, von da durch Kommissurenfasern zum ungekreuzten Lobus opticus, von da zur Rinde. Freilich gelang den Verff. der Hauptversuch nicht, indem die Besserung des Sehvermögens durch Durchtrennung der Kommissurenfasern zwischen den Lobi optici nicht zu verhindern war.

v. Monakow (15) beschreibt drei Fälle, in denen Herderkrankungen des Occipitallappens zu einer sekundären Degeneration in der Sehbahn geführt haben. M. baut auf seine Befunde folgende Ansicht auf: Beim Menschen liegt die Sehsphäre im Cuneus, Lobus lingualis und wahrscheinlich auch in den Gyri occipitales. Primäre

Digitized by Google

optische Centren sind Pulvinar, Corp. genic. ext. und Corp. quadrig. ant. Das Corp. genic. ext. steht speziell zu Cuneus und Lobns lingnalis in Beziehung. Die Macula lutea ist mit beiden Tractus und beiden Hemisphären in Verbindung, denn im 1. Falle waren rechte Sehsphäre und Traktus fast ganz degeneriert, die Macula lutea aber ganz frei. M. vermutet, dass der Endbaum einer aus der Netzhaut stammenden Sehfaser mit mehreren Zellen des Corp. genic. ext., und dadurch mit mehreren Fasern zur Sehsphäre verbunden sind. Die von der Macula ausgehenden Fasern sollen sich über das ganze Corp. genic. ext. zerstreuen, die Macula würde also auf die ganze Sehsphäre projiciert sein. Die Projektion der Netzhautsegmente auf der Occipitalrinde findet nur mittelbar — durch die primären Centren — statt. Der vordere Zweihügel dient beim Menschen nach M.'s Auffassung nur den Reflexen, bei niedrigeren Säugern dagegen auch noch dem Sehakt.

v. Monakow (16) berichtet über zwei Fälle, in denen nach Zerstörungen in der Sehsphäre die mit der lädierten Region in Verbindung stehenden Abschnitte der primären optischen Centren zu Grunde gehen. Im 1. Fall fällt eine komplete Hemianopsie mit einer nahezu totalen nnd isolierten Degeneration der primären optischen Centren und des Tractus opticus zusammen, im zweiten inkomplete Hemianopsie mit partieller Entartung primärer optischer Centren, so dass man berechtigt ist, einen Zusammenhang zwischen vorderen Abschnitten der Sehsphäre und kapital-medialen Teilen des Corp. genic. ext., sowie kapital-lateralen Partien des Pulvinar anzunehmen. Dass bei der Hemianopsie der Fixationspunkt freigeblieben ist, wird auf Intaktheit des Cuneus zurückgeführt.

Zinn's (27) Mitteilung betrifft einen 48jährigen wahrscheinlich inficierten Mann, der mehrere Jahre vor seiner psychischen Erkrankung einen apoplektischen Insult erlitten haben soll. Symptome: keine Lähmungen, intellektuelle Schwäche, Indolenz. Ueber die Fähigkeit des Patienten, sich in den ihm zugewiesenen Räumen zu orientieren (Hemianopsie!), war nichts zu eruieren. Der Symptomenkomplex sprach für progressive Paralyse. Der Sektionsbefund ergiebt im linken Occipitalhirn einen Erweichnngsherd, der die ganze Umgebung der Fissura calcarina und zwar im besonderen den Gyr. occipit. I und II völlig, den Lob. lingual., Gyr. occipito-temp., Gyr. hippoc., Cuneus und Praecunens mehr oder weniger zerstört hatte. Diesem Herde entsprach eine dentliche Schrumpfnng der sogenannten primären Optikuscentren der linken Seite, des Corp. genic. ext., Pulvinar Thalami und

Corp. quadrig. ant. Auch der linke Tractus opticus zeigt Verkleinerung. In den genannten Gehirnabschnitten waren mikroskopisch Zeichen der Degeneration von Fasern und Zellen ausgesprochen. Die übrigen Teile des Gehirns waren intakt. Der Fall, der wegen der isolierten Lage des Herdes als einwandfrei gelten kann, bestätigt die Lehre v. Monakow's, dass Erkrankungen des Occipitalhirns notwendiger Weise eine ununterbrochene centrifugal fortschreitende Atrophie der primären optischen Centren und auch des Tractus opticus, sowie des Sehnerven zur Folge haben.

Eckhard (7) stellte an Kaninchen Versuche in folgender Weise an. Nach Durchschneidung des Halssympathikus und Atropinisierung der Augen (um den Reflex auf den Okulomotorius auszuschliessen), wird das verlängerte Mark gereizt, dadurch, dass die eine Seitenhälfte von aussen nach innen mit einem Thermokanter durchgebrannt wird. Man erhält eine Verengerung der Pupille. Ein gleiches Resultat erhält man, wenn man in ähnlicher Weise das Rückenmark während seines Verlaufs im zweiten Halswirbel angreift, schwankende Resultate beim dritten Halswirbel, negative beim vierten oder fünften. Der Erfolg ist zurückzuführen auf die centrifugalen, die Pupillen verengernden Trigeminusfasern, die im verlängernden Mark und Rückenmark ihren Ursprung haben. Beim Hund finden sich solche Fasern nicht, dementsprechend wurden hier negative Resultate erhalten.

Ewald (8) und Lee (14) teilen Versuche mit, durch die die Lehre gestützt wird, dass die Bogengänge des inneren Ohres ein Sinnesorgan für den Gleichgewichtssinn sind und dass von ihnen unter anderem die reflektorischen kompensatorischen Augenbewegungen ausgelöst werden. Ewald's Versuche sind an Tauben, Lee's an Fischen angestellt.

Bach (1) findet auch an normalen Individuen nach Drehung um die Vertikalachse nystagmusartige Bewegungen der Augen, zuweilen mit konjugierter Deviation, bei Rechtsdrehung nach links und umgekehrt. Er erklärt dies so: wir eilen jeder Körperbewegung mit entsprechender Augenbewegung voraus. Bei längerer Drehung entsteht eine länger vorhaltende Kontraktion der Augenmuskeln, die man nach der Drehung durch ruckweise Kontraktion der Antagonisten wieder aufzuheben sucht.

M. Cohn (5) teilt vier Fälle von Mittelohreiterungen mit, in denen Nystagmus bei therapeutischen Eingriffen auftrat.

Hitschmann (12) behandelt im ersten Teile seiner Abhandlung die Hauptpunkte, in denen sich das Sinnenleben des Blinden

von dem des Vollsinnigen unterscheidet. Er weist zunächst den Irrtum zurück, als ob bei dem Absterben eines Sinnes die anderen von selbst, gleichsam um einen Ausgleich herbeizuführen, mit gesteigerter Schärfe funktionierten. Richtig ist nur, dass infolge steter Uebung und durch ungewöhnliche Koncentrierung der Aufmerksamkeit auf sonst minder beobachtete Objekte der sinnlichen Wahrnehmung auch das Wahrnehmungsvermögen als solches beträchtlich gesteigert werden kann. Der Blinde bekommt nicht bloss schlechtweg grössere Schärfe seiner gesunden Sinnesorgane, sondern auch ein unglaublich verfeinertes Unterscheidungsvermögen für verschiedene Empfindungen. Dies trifft besonders das Gehör — das ist besonders wichtig für den Orientierungssinn des Lichtlosen. Dem Blinden wird es nur durch die Verwertung seiner Beobachtungen über Verschiedenheiten der Geräusche in grossen oder kleinen, leeren oder mit Gegenständen gefüllten Räumen möglich, jene erstaunliche Sicherheit zu gewinnen, die ihn in Stand setzt, weite Strecken in den belebten Strassen einer Grossstadt ohne Führer zurückzulegen. Weniger als durch das Gehör wird das geistige Leben der Blinden durch den Tastsinn beeinflusst, dessen Bedeutung nach H. vielfach überschätzt wird. In dem 2. Teile wird erörtert, welchen Einfluss die veränderten Elemente der sinnlichen Wahrnehmung auf die Ausgestaltung der Denk- und Empfindungsthätigkeit des Blinden ausüben. Optische Vorstellungen, Vorstellungen plastischer Formen fehlen dem Blinden ganz. Mit den Eindrücken, die ihm durch Gespräche, Lektüre etc. vermittelt werden, und für deren Perception seine sinnliche Wahrnehmung ihn nicht vorbereitet, findet er sich so ab, dass er sich Surrogatvorstellung bildet, die sich im wesentlichen mit dem decken, was von Meinong als indirekte Vorstellung bezeichnet worden ist. Was das ist, wird an einem Beispiel klar gemacht: wenn man den Namen London aussprechen hört, denkt man nicht an die vielen Einzelvorstellungen, aus denen logisch genommen der Vorstellungskomplex besteht, sondern man operiert gewöhnlich mit dem Worte, ohne ein anschauliches Bild der Stadt zu entwerfen. Diese Unterlassung hat aber keinen nachteiligen Einfluss auf den Verlauf unseres Denkens. Die Zahl solcher Surrogatvorstellungen ist für den Blinden unverhältnismässig grösser, als für den Normalen. Das Denken mit Surrogatvorstellungen hat natürlich grössten Einfluss auf die ästhetische Phantasie. Nur in der Musik ist er ebenso wie der Normale zum Geniessen und Schaffen befähigt, dagegen fehlen ihm diese Fähigkeiten ganz nicht nur in der Malerei und Plastik, sondern auch in der Poesie — es giebt keinen von Ge-

burt auf blinden Dichter. Die abstrakten Wissenschaften sind ihm leicht zugänglich. Uebrigens besitzt er auch ein vortreffliches Gedächtnis.

---

4. Gesichtsempfindung.

(Lichtwirkungen, Netzhauterregung, Licht- und Farbenempfindung, Sehschärfe.)

Referent: Privatdozent Dr. **Schenck.**

1) Baily, W., On the construction of a colour map. Phys. Mag. and Journ. of science. Nr. 6. p. 496.

2) Baquis, E., Alcuni fenomeni subjectivi della visione. Annali di Ottalm. XII. p. 274.

3*) Beaumont, W. M., Aphakial erythropsia. Ophth. Review. p. 72.

4) Bocci, D., Esperienze intorno alla influenza della fatica sulla visione. Gior. d. r. Accad. di med. di Torino. 1891. XXXIX. p. 863.

5) —, Expériences sur l'influence de la fatigue dans la vision. Arch. ital. de Biol. XVI. p. 415.

6*) Brodhun, E., Ueber die Empfindlichkeit des grünblinden und des normalen Auges gegen Farbenänderung im Spektrum. Zeitschr. f. Psychologie und Physiologie der Sinnesorg. 1891—2. III. S. 97.

7) Carter, R. R., Colour blindness. J. Roy. Service Inst. XXXVI. p. 983.

8*) Chauveau, A., Sur l'existence de centres nerveux distincts pour la perception des couleurs fondamentales du spectre. Compt. rend. CXV. p. 908.

9*) Charpentier, A., Reaction oscillatoire de la rétine sous l'influence des excitations lumineuses. Arch. de physiol. norm. et path. IV. p. 541.

10*) —, Action successive sur l'oeil des differents rayons spectraux. Compt. rend. Soc. de biol. IV. p. 486.

11*) —, Influence de la durée de l'excitation sur la persistance totale des impressions lumineuses. Ibid. p. 430.

12*) —, Les deux phases de la persistance des impressions lumineuses. Gaz. méd. de Paris. I. p. 403 und Compt. rend. CXIV. 21. p. 1180.

13*) —, Sur le retard dans la perceptioo des divers rayons spectraux. Ibid. CXIV. 24. p. 1423.

14*) —, Propagation à distance de la reaction oscillatoire de la rétine. Arch. de Physiol. (5.) IV. p. 629.

15*) —, Isolement des couleurs dans la lumière blanche. Compt. rend. de la société de Biologie. 11. Juin 1892. p. 533.

16) Daitsch, J., Ueber den Einfluss des weissen Lichtes und der verschiedenfarbigen Lichtstrahlen auf den Gaswechsel bei Warmblütern (O wlijanii belawo sweta i rasnozwetnich lotschej na gasoobmen u teplokrownich schiwotnich). Dissert. St. Petersb.

17) Engelmann, T. W., Ueber elektrische Vorgänge im Auge bei reflektorischer und direkter Erregung des Gesichtsnerven; nach Versuchen von

Digitized by Google

G. Grijns mitgeteilt. Beitrag znr Psychol. und Physiologie der Sinnesorgane. 1891. S. 195. (S. diesen Bericht pro 1891.)

18) Faravelli, E., Il tempo quale coëfficiente da introdursi nella determinazione del visus (Nota preventiva). Rivista generale ital. di Clinica med. IV. Nr. 12.

18a) —, Sui movimenti apparenti. Annal. di Ottalm. XXI. p. 297.

19*) Ferry, E. S., Persistence of vision. Americ. Journ. Soc. N. Haven. p. 192. (Besprochen in Naturw. Rundschau. VII. S. 640.)

20*) Fick, E., Ueber Ermüdnng nnd Erholnng der Netzhaut. v. Graefe's Arch. f. Ophth. XXXVIII. 1. S. 118.

21*) —, Entgegnung an E. Hering in Sachen der Netzhauterholung. Ebd. 4. S. 300.

22*) Galezowski, Un cas d'hémianopsie chromatiqne dans nne amblyopie nerveuse. Compt. rendu de la soc. de biol. Séance d. 15. Octb.

23*) Graffenberger, L., Versuche über die Veränderungen, welche der Abschluss des Lichtes in der chemischen Zusammensetzung des tierischen Organismus und dessen N.-Umsatz hervorruft. Arch. f. d. ges Physiol. LIII. S. 238.

24) Guaita, L., Esame dei dipinti di Domenico Beccafumi in rapporto alla di lui visione cromatica. Annali di Ottalm. XXI. p. 565.

25) Helmholtz, H. v., Handbuch der physiologischen Optik. Zweite umgearbeitete Anflage. 6. Liefg.

26) —, Kürzeste Linien im Farbensystem. Zeitschr. f. Psychol. und Physiol. d. Sinnesorgane. Hamburg u. Leipzig. 1891—2. III. S. 108. (Siehe diesen Bericht pro 1891. S. 63.)

27) Henry, Ch., Sur une relation nouvelle, entre les variations de l'intensité lnmineuse et les nnméros d'ordre de la sensation déterminée an moyen d'un lavis lumineux. Compt. rend. CXV. p. 811.

28*) Hering, E., Bemerkungen zu E. Fick's Entgegnung auf die Abhandlnng über Ermüdung und Erholung des Sehnerven. v. Graefe's Arch. f. Ophth. XXXVIII. 2. S. 252.

29*) Hilbert, R., Zur Kenntnis der Kyanopie. Arch. f. Augenheilk. XXIV. S. 240.

30*) —, Zur Kenntnis des successiven Kontrastes. Zeitschr. f. Psych. u. Physiol. der Sinnesorgane. IV. S. 74.

31) Holmgren, Stndien über die elementaren Farbenempfindungen. Skandinav. Arch. f. Physiol. III. (Siehe diesen Bericht pro 1891. S. 64.)

32) Joseph, G., L'influence de l'éclairage sur la disjonction des organes visuels, leur rédnction, leur atrophie compléte et lenr compensation chez les animaux cavernicoles. Bull. de la Soc. Zool. XVII. p. 121.

33) Karwetzky, A., Zur Frage von der Abhängigkeit zwischen der Intensität der Beleuchtnng und der Sehschärfe (K woprosn o sawisimosti meschdu intensiwnostju osweschenja i ostrotoju srenja). Dissert. St. Petersburg.

34*) Kirschmann, A., Beiträge zur Kenntnis der Farbenblindheit. Wundt's Philos. Studien. VIII. S. 173.

35) —, Some effects of contrast. Americ. Journ. Psychol. Worcester. 1891—2. IV. p. 542.

36*) Koranyi, A. v., Ueber die Reizbarkeit der Froschhaut gegen Licht und Wärme. Centralbl. f. Physiol. Nr. 1.

37*) König, A. und Dieterici, C., Die Grundempfindungen in normalen nnd anormalen Farbensystemen und ihre Intensitätsverteilung im Spektrum. Zeitschr. f. Psychol. u. Physiol. d. Sinnesorgane. IV. S. 241.
38) Korwetzki, Du rapport entre l'intensité de l'éclairage et l'acuité visuelle. Dissert. Petersburg. (Rev. gén. d'Ophth. VII. 1. p. 8.)
39*) Ladd-Franklin, Christine, Eine neue Theorie der Lichtempfindungen. Zeitschr. f. Psychol. u. Physiol. d. Sinnesorgane. IV. S. 211.
40) Mackay, G., On the quantitative estimation of the colour sense. Brit. med. Journ. II. p. 626.
41*) Mackart, Sur le retard des impressions lumineuses. Compt. rend. Acad. des scienc. 1891.
42*) Marbourg, E. M., Erythropsia occuring from different causes in the same case. Ann. Ophth. and Otol. I. p. 87.
43*) Millingen, van, Contribution à l'étude de l'érythropie. Annal. d'Oculist. CVIII. p. 417.
44) Nesnammow, W, Zur Lehre von den optischen und nervösen Elementen der Hornhaut (Kutschenju o sritelnich i nervnich elementach settschatki). Dissert. Charkow.
45) Nicati, W., Echelle physiologique de l'acuité visuelle. Applications à la photometrie et à la photoesthésiometrie. Compt. rend. CXIV. p. 1107.
46) Pole, W., Some unpublished dates on colour-blindness. Philos. Mag. and Journ. of science. XXXIV. Nr. 11. p. 439.
47) Report on the committee on colour vision. Proceed. Roy. Soc. p. 231.
48) Sachs, M., Ueber die spezifische Lichtabsorption des gelben Fleckes der Netzhaut. Arch. f. d. ges. Physiol. I. S. 574. (Siehe diesen Bericht pro 1891. S. 57.)
49*) —, Ueber den Einfluss farbiger Lichter auf die Weite der Pupille. Ebd. S. 79.
50) Schepotjew, N., Zur Aetiologie der Hemeralopie (K aetiologii kurinoj slepoti). Wojenno-Medizinsky Journ. November-Heft.
51) —, Beiträge zur Lehre von der Hemeralopie (Materiali k utschenju e kurinoj slepote). Wratsch. p. 1107.
52*) Schirmer, O., Ueber die Adaptation im gesundon und kranken Auge Verhandl. d. X. internat. med. Congresses zu Berlin. IV. 2. S. 58.
53) Segal, S., Ueber die farbigen Kreise, welche um Lichtquellen herum durch ein mit Lycopodiumpulver bestäubtes Planglas zu sehen sind (O zwetnich kolzack; widimich wokzug istotschnikow sweta tschres ploskoje steklo, opilönnoje poroschkom plauna). Westnik ophth. IX. 1. p. 22.
54*) Szili, A., »Flatternde Herzen«. Zeitschr. f. Psych. u. Physiol. d. Sinnesorg. III. S. 359.
55*) Tscherning, Un nouveau phénomène entoptique. Annal. de la Policliniqne de Paris. Dez. 1891.
56) —, Su di un nuovo fenomeno endottico. Annali di Ottalm. XXI. p. 162.
57*) Titschener, E. B., Ueber binokulare Wirknngen monokularer Reize. Wundt's Philosophische Studien. VIII. S. 23.
58*) Vintschgan, v., Ueber Farbenblindheit. Ber. d. naturw.-medic. Vereins in Innsbruck. XX. 1891—92.

Digitized by Google

59*) Widmark, J., Ueber Blendung der Netzhaut. Nord. ophth. Tidsskr. V. 57 und Skand. Arch. f. Physiol. IV. S. 281.
60) —, Ueber die Wirkung der ultra-violetten Strahlen. Verhandl. d. X. internat. med. Kongresses zu Berlin. IV. 2. S. 133. (Siehe diesen Bericht pro 1891. S. 56.)
61) —, Ueber den Einfluss der ultravioletten Strahlen des Lichtes auf die vorderen Medien des Auges. Deutsche med. Wochenschr. XVIII. S. 375. (Siehe diesen Bericht pro 1891. S. 56.)
62*) Willem, Victor, Contributions à l'étude physiologique des organes des sens chez les Mollusques. Arch. de biol. XII. p. 57.
63) Wright, A. E., A suggestion as to the possible cause of the corona observed in certain after-images. Journ. Anat. and Physiol. 1891–2. XXVI. p. 192.
64) —, Colour-blindness, its pathology and its possible practical remedy. Nineteenth Century. London. XXXI. p. 648.

Graffenberger (23) findet keinen Einfluss des Lichts auf Stickstoffumsatz, Verdauung, Glykogenbildung in der Leber, Trockensubstanzgehalt der einzelnen Organe. Dunkelheit bewirkt geringeren C-Umsatz, vermehrte Fettablagerung, Zunahme des Körpergewichts, Verminderung des Haemoglobingehalts und Verkleinerung des gesamten Blutquantums, verlangsamte Knochenbildung; die Leber ist verkleinert, Fleisch und Herz geben grössere Gewichtszahlen. Zu lange anhaltende Dunkelheit hat nachteiligen Einfluss auf die Gesundheit der Tiere.

Korányi (36) beschreibt einen Versuch, durch den es ihm gelungen ist, bei Beleuchtung beliebiger Hautstellen von Fröschen Reflexbewegungen auszulösen. Das Gehirn des Frosches wird freigelegt und mit einer Schicht käuflichen Fleischextrakts bedeckt. Dadurch wird die Reflexbarkeit erhöht. Nachdem die Augen bedeckt oder exstirpiert sind, wird das Bild einer Gasflamme durch eine Sammellinse auf den Rücken des Frosches projiciert. Wird nun ein Schirm in den Weg der Lichtstrahlen gestellt und dann wieder entfernt, so erfolgt eine Bewegung der Beine, so oft das Bild der Flamme auf dem Rücken des Frosches entsteht oder verschwindet. Die Lichtstrahlen passierten koncentrierte Alaunlösung, um die Wirkung der Wärme auszuschalten.

Willem (62) findet, dass die Pulmonaten sehr schlecht sehen, ihre Augen gewähren keine scharfen Bilder; sie orientieren sich hauptsächlich mit Geruchs- und Tastempfindung, Bewegungen sehen sie nicht. Lichtempfindlich überhaupt sind sie aber, auch dermatopisch nach Ausschluss der Augen. Gegen ultraviolette Strahlen verhalten sie sich gleichgültig. Aehnliches gilt für einige andere Gastropoden.

Widmark (59) concentriert Licht einer elektrischen Bogenlampe, dessen ultraviolette Strahlen durch eine Glasscheibe oder durch eine Lösung von schwefelsaurem Chinin entfernt waren, gegen die Pupille eines atropinisierten Kaninchenauges und lässt es so etwa 4 Stunden hindurch auf die Netzhaut einwirken. Er beobachtete unmittelbar nach dem Versuche, zuweilen erst später eine mehr oder weniger starke Färbung der Netzhaut, die eine ringförmige oder scheibenförmige Gestalt annahm und sich mit einer ziegelroten oder gelben Zone umgab. Auch die Umgebung war zuweilen leicht getrübt. Nach 3 Wochen war eine ziegelfarbene, ziemlich scharf begrenzte Partie übrig, mit deutlichen Chorioidealgefässen und unregelmässig gelagertem Pigment, nebst weissen schuppenartigen Flecken. Die mikroskopische Untersuchung ergab: die geblendete Partie war am Tage nach dem Versuch geschwollen, besonders in der Nervenfaserschicht und äusseren Körnerschicht, deren Zellen unregelmässig gelagert waren. In der ersten Woche trat dann der Zerfall der Stäbchen und Zapfen wieder hervor, zuweilen auch der der Pigmentepithelzellen. Nach dem Abschluss des Processe waren eine oder mehrere Netzhautschichten mehr oder weniger zerstört. Der ganze Prozess ist in der Hauptsache zu charakterisieren als ein Oedem der Netzhaut mit Nekrose ihrer nervösen Elemente. Widmark führt die Veränderungen auf eine Wirkung des Lichtes zurück, die nicht der Wärmeenergie, etwa einer Wärmekoagulation zuzuschreiben ist, weil die Temperaturerhöhung zu gering war und die Wirkung in manchen Versuchen erst mehrere Stunden nach dem Lichtreize erschien. Die mehr brechbaren Strahlen scheinen dem Verf. eine stärkere Einwirkung zu haben, als die weniger brechbaren.

Die Resultate der Untersuchung Titcheners (57) sind folgende: Während der Einwirkung eines einseitigen Farbenreizes erscheint das andere Sehfeld komplementär gefärbt: binokularer Kontrast. Nach der Reizung tritt zunächst eine dem Reiz gleichsinnige Nüancierung des Gesichtsfeldes des ungereizten Auges, bez. eines dem Reiz entsprechenden Teils desselben auf. Danach entsteht eine dem Reiz komplementäre negative Empfindung. Es kann je nach den Versuchsbedingungen die eine oder andere der beiden letzten Phasen auch allein auftreten. Die Miterregung der ungereizten Netzhaut geschieht, wie T. annimmt, durch Vermittlung einer sensorischen Reflexbahn. Das vom ungereizten Auge erzeugte Nachbild lässt sich der Fechner'schen Theorie der Nachbilder unterordnen. Was die Erklärung des binokularen Kontrastes anlangt, so wagt T. nicht eine Entschei-

dung zwischen den beiden bestehenden einander gegenüber stehenden Theorien, der Hering'schen und der Helmholtz'schen zu treffen.

Schirmer (52) teilt einige Versuche über die Adaptation im gesunden und kranken Auge mit. Bei einer Reihe von Erkrankungen, die alle, nach der bisher üblichen Weise nach ¼ Stunde Adaptionszeit untersucht, eine merkliche Herabsetzung der Schwellenempfindlichkeit zeigten, stieg die Lichtempfindlichkeit bei noch längerem Aufenthalt im Dunklen auf die Norm. Er sucht dann eine Antwort zu geben auf die Frage: warum sehen wir bei dem Uebergang aus dem Hellen in's Dunkle anfangs schlecht, dann besser, unter Umständen wieder gerade so gut, wie vorher, und zweitens warum ist es ebenso beim Uebergang aus dem Dunklen in's Helle? Das wesentliche Moment dieses physiologischen Vorgangs ist nicht etwa in der optischen Wirkung der Pigmentwanderung zu sehen, denn es besitzen auch Albinos Adaptation. Dass aber Adaptation auf einer Thätigkeit des Pigmentepithels beruht, darauf deutet der Umstand hin, dass Alteration derselben fast immer mit Alteration der Adaptation einhergeht. S. nimmt folgendes an: Er geht von der Vorstellung aus, dass das Sehen auf dem Verbrauch von Sehstoff beruht, und dass die Intensität einer Gesichtswahrnehmung bedingt wird nicht durch die absolute Menge verbrauchten Sehstoffs, sondern durch den Quotienten aus dem verbrauchten Sehstoff durch die Summe des an gleichem Orte überhaupt vorhandenen. Zur Adaptation soll nun unser Sehorgan durch eine Vorrichtung befähigt werden, die es ihm ermöglicht, in gleichen Zeiträumen, der jeweiligen Helligkeit entsprechend, verschieden grosse Mengen von Sehstoff zu producieren. Und zwar ist diese Produktion so geregelt, dass dieselben lichtreflektierenden Objekte bei wechselnder Beleuchtung stets denselben Bruchteil des vorhandenen Sehstoffs verbrauchen. Bei höheren Helligkeitsgraden soll ausserdem das vorrückende Pigment rein optisch mit an der Adaptation beteiligt sein. Hemeralopie hält S. für eine Anomalie der Adaptation, doch handle es sich nicht um einfache Verlangsamung derselben. Weitere Mitteilungen über diesen Punkt stellt S. in Aussicht.

E. Fick (20) wendet sich gegen Hering, der behauptet hat, dass die Erholung in den Versuchen Fick's und Gürber's (vergl. diesen Bericht pro 1890) nicht durch Augenbewegung, Lidschlag und Akkommodation, sondern nur durch Wechsel der Belichtung zu Stande komme. Er beschreibt einige, schon früher angestellte Versuche nochmals ausführlich, die den von Hering geforderten Vorsichtsmassregeln genügen, und gegen die Hering's Einwand nicht

erhoben werden kann. Er verschafft sich irgend ein Nachbild und fixiert eine Stelle auf einem grossen von Tages- oder Gaslicht erleuchteten grauen Schirm. Macht er dann eine Blickbewegung — ohne den Blick völlig von dem grauen Schirm wegzuwenden —, so ist das Nachbild verschwunden und kehrt bei abermaligem Fixieren blasser wieder. Ein Nebel, der dem Auge erscheint, wenn es längere Zeit kleinen Druck fixiert hat, bleibt unverändert, wenn man für etwa eine Sekunde einen Schirm vor das Auge schiebt, verschwindet dagegen, wenn man blinzelt. Wenn Hering hiergegen einwendet, dass wiederholte Lidschläge nicht im Stande sind, das Auftreten eines Nachbildes zu verhindern, so beweist das nichts gegen Fick's Schluss, weil auch wechselnde Belichtung nicht das Auftreten eines Nachbildes hindert. Dass eine Akkommodation erholend wirkt, wird ebenfalls noch durch einen besonderen Versuch gezeigt. Die Auslöschung negativer Nachbilder durch jene Bewegungsvorgänge im Dunklen ist Fick nicht gelungen, aber die Nachbilder, die er erhielt, wenn er ein weisses Quartblatt, das im Dunkelzimmer mit einer Kerze beleuchtet war, 20″ lang fixierte und dann die Kerze löschen liess, entbehrten auch des wesentlichen Merkmals negativer Nachbilder — sie sind heller als das Gesichtsfeld, und von einem Lichthof, also einer positiven Nachbilderscheinung umgeben. Dass Hering's Angaben dem Allem widersprechen, liegt vielleicht daran, dass sehr satte negative Nachbilder durch die Bewegungen nicht merklich beeinflusst werden, wohl aber blassere Nachbilder, was Hering übrigens auch nicht in Abrede zu stellen scheint.

Hering (28) hält das Verschwinden der Nachbilder dagegen für unabhängig von den Augenbewegungen, weil auch ohne Bewegungen die Nachbilder selbständig verschwinden und wiederauftauchen können. Er legt ferner auf die Versuche im Dunklen Wert, weil sich hier leicht Nachbilder von hellen Objekten erhalten lassen, die durch Bewegungen nicht ausgelöscht werden. Wenn F. diese für positive Nachbilder halte, so stehe er im Widerspruch mit der Theorie, aus der seine ganze Hypothese erwachsen sei. Bei offenen Augen sei es kaum möglich, ein in seiner ganzen Ausdehnung ganz gleichhelles Gesichtsfeld herzustellen, in welchem keinerlei ausser dem Nachbilde sichtbare Ungleichheiten die Concentrierung der Aufmerksamkeit auf das Nachbild während der Bewegung stören. H. hebt schliesslich hervor, dass er nicht, wie F. meint, zugiebt, dass schon im Verschwinden begriffene, blasse Nachbilder durch Bewegung oder Akkommodation vollends zum Verschwinden gebracht werden.

Digitized by Google

E. Fick (21) giebt dagegen nicht zu, dass ein Beweis gegen die Wirksamkeit der Augenbewegungen in dem selbständigen und ungleichmässigen Verschwinden und Wiederauftauchen mehrerer Nachbilder enthalten sei. Dieser Beweis wäre doch erst erbracht, wenn es sich zeigen liesse, dass das Verschwinden und Wiederauftauchen in ruhendem und in bewegtem Auge in ganz gleicher Weise vor sich ginge. Gegen die Behauptung Hering's, dass Fick sich mit seiner Auffassung des Lichthofs in Widerspruch setze mit der Theorie der Nachbilderscheinungen, aus der die ganze Hypothese der Erholung erwachsen sei, wendet F. ein, dass die Erklärung Hering's für den Lichthof von ihm auerkannt werde und dass diese Erklärung nicht der Erklärung des negativen Nachbilds nach Fechner und Helmholtz widerspräche. Hering weise ferner F.'s Behanptung, die Netzhaut werde bei Augenbewegung gleichsam ausgequetscht, aus physikalischen Gründen zurück, gebe aber andererseits doch zu, dass durch Augenbewegungen »eine minimale Beschleunigung eines stetigen langsamen Säftestroms« angenommen werden dürfe; es bestehe demnach zwischen F.'s und H.'s Auffassung kein logischer Unterschied, nur ein quantitativer. F. weist schliesslich nochmals darauf hin, dass die Versuche im Dunklen, die Hering allein gelten lassen will, nichts entscheiden können, weil hier reine negative Nachbilder im Sinne der Fechner-Helmholtz'schen Lehre nicht vorkommen.

Charpentier's (9, 14) Mitteilungen betreffen die Beobachtung, dass ein positives Nachbild nicht von gleichmässiger Intensität oder gleichmässig abnehmender Intensität ist, sondern dass die Intensität desselben schwankt, entsprechend den periodischen Variationen der Netzhauterregung.

Charpentier (11, 12) teilt die ganze Zeit des Abklingens der Netzhauterregung in zwei Phasen, in der ersten bleibt die Lichtempfindung annähernd gleich stark, in der zweiten nimmt sie allmählich ab. Während die erste Phase umgekehrt proportional der Quadratwurzel aus Intensität und Dauer des Reizes ist, sind beide Phasen zusammen direkt proportional der Stärke und Dauer des Reizes.

Ferry (19) findet, dass die Nachdauer der Netzhauterregung bei den verschiedenen Spektralfarben um so länger ist, je grösser die Intensität desselben ist. Von der Qualität der farbigen Strahlen ist sie nicht abhängig. Bei Rotblinden hält die Netzhauterregung durch Rot etwas länger an, als bei normalen, bei den Grünblinden die durch Grün.

Szili (54) hat die schon früher von ihm studierte Erscheinung der »flatternden Herzen« (siehe diesen Bericht pro 1891. S. 59)

weiter untersucht, und macht jetzt zu seinen früheren Mitteilungen Ergänzungen. Er erhält die Erscheinung am sichersten bei Verwendung stark gesättigter Farben, geringen Helligkeitsunterschieden zwischen Scheibe und Grund, herabgesetzter Beleuchtung, und im indirekten Sehen.

Hilbert (30) hat an sich selbst beobachtet, dass ein bestimmtes Objekt für sein Empfinden zu verschiedenen Zeiten verschieden gefärbte Nachbilder lieferte: das Nachbild einer leuchtenden Petroleumlampe, das ihm gewöhnlich blau erschien, war zuweilen lichtgrün — es trat die Erscheinung nach bedeutender körperlicher und geistiger Anstrengung auf.

Mackart (41) beschreibt folgende Erscheinung. Wenn das positive Nachbild eines schwarzen Gegenstands vor weissem Grunde verschwindet, erscheint die Stelle erst rot, dann weiss. Es geht also das Anklingen der Empfindung der langwelligen Strahlen am schnellsten vor sich.

Charpentier (10, 13, 15) hat beobachtet, dass ein blitzartig aufleuchtendes Spektrum zuerst in Rot gesehen wird und von da an mit grosser Geschwindigkeit bis zum violetten Ende zu entstehen scheint.

Sachs (49) bezeichnet als motorische Valenz das Vermögen eines Lichtes, Reflexbewegungen der Iris auszulösen. Er suchte im Ausbleiben der Pupillarbewegungen bei abwechselnder Beleuchtung mit qualitativ verschiedenen Strahlungen einen Beweis für die motorische Aequivalenz der beiden abwechselnd wirkenden Lichter zu erhalten. Die Pupillenreaktion wurde durch Beobachtung der Zerstreuungskreise zweier dicht vor dem einen Auge befindlichen Lichtpunkte entoptisch wahrgenommen, während das andere Auge der wechselnden Beleuchtung ausgesetzt wurde. Die Versuche ergaben, dass die motorischen Aequivalenz einer Strahlung nicht nur durch ihre weisse Valenz (im Sinne von Hering's Theorie) bedingt ist, sondern auch durch die farbigen Valenzen, d. h. es besteht ein inniger Zusammenhang zwischen den motorischen Valenzen der Lichter und ihrer scheinbaren Helligkeit. Die für die Stelle des schärfsten Sehens geltende motorische Aequivalenz blieb auf der rotgrünblinden Netzhautperipherie nicht bestehen. Es war in den Versuchen ausgeschlossen, dass dies durch Absorption von Seiten des Maculapigments bedingt sein konnte. Diese Beobachtungen machen es mehr als wahrscheinlich, dass gewisse farbige Lichter für Farbenblinde nicht denselben motorischen Reizwert besitzen, wie für Farbentüchtige. Sollte sich dies bewahrheiten, so

liesse sich auf Grund dessen ein Verfahren zur objektiven Erkennung der Farbenblindheit aufbauen.

Chauveau (8) geht aus von der Ueberlegung, dass die nervösen Centren für die Farbenwahrnehmung bei Einschlafen und Erwachen mit verschiedener Geschwindigkeit ihre Erregbarkeit verlieren oder wiederbekommen könnten, wenn sie existieren. Er hat nun an sich thatsächlich beobachtet, dass er im Moment des Erwachens alle Gegenstände grün sieht, und schliesst aus dieser Thatsache auf die Existenz der Centren im Sinne der Young-Helmholtz'schen Theorie.

Brodhun (6) findet bei sich, einem Grünblinden, die Empfindlichkeit für Farbenunterschiede im Spektrum am grössten etwa bei Linie F; nach dem violetten Ende nimmt sie ab und zwar ungefähr gerade so wie die des normalen Auges. Nach dem roten Ende hin nimmt sie auch sehr schnell ab; die des normalen Anges aber nimmt hier erst ab, dann wieder zu bis zu einer zweiten Stelle relativ grosser Empfindlichkeit etwa bei D und dann erst schnell ab. Beim normalen Auge ist die relativ grösste Empfindlichkeit bei F grösser als die bei D. Die Versuche sind so angestellt, dass der Einfluss ungleicher Intensitätsverteilung der Spektralfarben ausgeschaltet wurde. Die beigegebenen Kurven geben die Abhängigkeit des mittleren Fehlers der Einzelbeobachtung von der Wellenlänge des Lichtes an. Die Einzelbeobachtung selbst bestand darin, dass von der Versuchsperson diejenige Stelle eines Spektrums zu bestimmen war, welche sie für gleichfarbig mit einer bestimmten Stelle eines zweiten Spektrums hielt. Näheres über die Methode siehe im Original.

Durch die von König (37) und Dieterici (37) mitgeteilte Untersuchung wird zunächst die unendlich grosse Zahl von Farbenempfindungen reduziert auf eine möglichst kleine Anzahl von Elementarempfindungen die, allein oder gleichzeitig in wechselnder Intensität und wechselndem Verhältnis vorhanden, alle möglichen anderen Farbenempfindungen entstehen lassen. Der zur Untersuchung verwendete Apparat gestattete zu vergleichen monochromatisches Licht mit monochromatischem, eine Mischung von zwei Komponenten mit monochromatischem Licht, und endlich zwei solcher Mischungen mit einander. Die mit dem Dispersionsspektrum des Gaslichts gewonnenen Resultate sind für das Interferenzspektrum des Sonnenlichts umgerechnet. Elementarempfindungskurven werden die Kurven genannt, deren Ordinaten der Intensität der Elementarempfindung entsprechen, wenn die Wellenlänge durch die Abscisse gegeben ist. Die Untersuchung hat nun folgendes ergeben: Monochromatische Farbensysteme

besitzen bloss eine Elementarempfindung, deren Kurve bei 630 μμ von der Abscisse sich abhebt, bei 520 ihr Maximum hat und bei 430 in die Abscisse zurückkehrt. Für Dichromaten sind zwei Elementarempfindungen anzunehmen. Die Kurve der einen, deren Maximum bei 450 μμ liegt, war in den 4 untersuchten Fällen angenähert dieselbe, während die der anderen verschieden ausfiel: bei Grünblinden wurde eine solche erhalten, deren Maximum bei etwa 580 μμ lag, bei Rotblinden eine solche mit dem Maximum bei etwa 550 μμ. Die Farbenempfindungen der normalen Trichromaten lassen sich zurückführen auf drei Elementarempfindungen, deren Kurven ungefähr mit den drei bei den verschiedenen Dichromaten erhaltenen übereinstimmen. Bei den anomalen Trichromaten, den sogenannten Farbenschwachen, ist die mittelste der Elementarempfindungskurven anders beschaffen, als bei den normalen: ihr Maximum liegt nicht so hoch und näher dem roten Ende des Spektrums. Von den durch die Untersuchung erhaltenen Elementarempfindungen sind zu unterscheiden die hypothetischen Grundempfindungen, deren jede auf einem einfachen, in der Peripherie des Optikus vor sich gehenden physiologischen Prozess beruht. Die Grundempfindungen, deren Zahl nach der wahrscheinlichsten Annahme der der Elementarempfindungen entspricht, sind lineare und homogene Funktionen der letzteren. Es wurde nun geprüft, ob sich aus den Elementarempfindungskurven drei solche Grundempfindungskurven ableiten lassen, von denen eine den Monochromaten, zwei den Dichromaten und alle drei den Trichromaten zukommen. Eine solche Beziehung ergab sich aber nur für die Dichromaten und normalen Trichromaten, so dass man die dichromatischen Systeme aus dem normalen trichromatischen durch Wegfall einer der drei Grundempfindungen entstanden denken kann. Die monochromatischen Systeme können dagegen nicht entstanden gedacht werden durch Wegfall von zwei Grundempfindungen des normalen trichromatischen. Von den drei Grundempfindungen der anormalen Trichromaten können zwei mit denjenigen der normalen Trichromaten identisch sein, nämlich Rot und Blau. Die dritte ist bei beiden Systemen verschieden, ihre Kurve ist bei den anormalen der der Grundempfindung Rot ähnlich. Wenn man zur Konstruktion der Farbentafel die Grundempfindungen auf die Eckpunkte eines gleichseitigen Dreiecks verteilt und dann die Orte derjenigen Spektralfarbe einträgt, für die die Intensität der Grundempfindungen berechnet ist, so ergeben sich als die den Grundempfindungen entsprechenden Nüancen

1) ein Rot, das etwas von dem Rot des langwelligen Endes des Spektrums nach dem Purpur abweicht

2) Grün von 505 μμ Wellenlänge

3) Blau von 470 μμ Wellenlänge.

Wenn man annimmt, die Quantität der 2. Grundempfindung sei beibehalten, die Gestalt ihrer Intensitätskurve aber derjenigen der 1. ähnlicher geworden, so haben wir die beobachteten anomalen trichromatischen Systeme. Ist sie dann soweit verändert, dass sie ganz mit der ersten zusammenfällt, so werden im Spektrum nur 2 Farbentöne, Blau und Gelb, vorhanden sein — so entsteht ein dichromatisches System. Dem entspricht ein Fall von v. Hippel und Holmgren, wo das rechte Auge dichromat, das linke trichromat war; die Grundempfindungen des rechten Auges waren Blau und Gelb, wenn sie verglichen wurden mit den Empfindungen des linken normalen Auges. Die Verf. nahmen deshalb an, dass die Grünblindheit so durch Aenderung der Grundempfindung Grün zu Stande komme. Vielleicht ist eine ähnliche Auffassung auch für die Rotblindheit zulässig.

Nach der Theorie Ladd-Franklin's (39) vollzieht sich die Lichtempfindung durch Dissociation zweier Arten von Molekülen, »Graumoleküle« und »Farbenmoleküle«. In den unentwickelten Formen des Gesichtssinns, z. B. bei total Farbenblinden, in der Netzhaut-Peripherie, sind nur Graumoleküle vorhanden. Sie bestehen aus einem inneren Kerne und einer äusseren Schicht, deren Atome viele verschiedene Schwingungsperioden haben. Die photochemische Zersetzung des Graumoleküls besteht in dem Losreissen dieser äusseren Atomschicht, welche nun zu einem Erreger von Nervenendigungen wird und die unmittelbare Ursache der Grau (Weiss) Empfindung ist. Diese Zersetzungen sind hervorgerufen durch alle Aetherschwingungen des überhaupt sichtbaren Lichts. Die Farbenmoleküle sind durch Differenzierung in der Weise entstanden, dass die Atome der Aussenschicht sich nach drei zu einander senkrechten Richtungen verschieden gruppierten. Diese drei Atomgruppen unterscheiden sich durch die mittleren Schwingungsperioden der in ihnen befindlichen Atome, und diese drei mittleren Schwingungsperioden stimmen nun mit denen gewisser drei thatsächlich vorkommenden Aetherbewegungen überein. Durch solches Licht werden die entsprechenden Atomgruppen losgetrennt und die so entstandenen drei Zersetzungsprodukte rufen nun die drei Grundempfindungen hervor. Licht einer nicht übereinstimmenden Schwingungsperiode wirkt wie die homogenen Lichter übereinstimmender Schwingungsperioden, aus denen es zusammengesetzt gedacht

werden kann. Hat sich die Differenzierung in der äusseren Schicht der Farbenmoleküle nur nach zwei Richtungen vollzogen, so haben wir dichromatische Farbensysteme. Gleichzeitige Lostrennung der dreierlei Atomgruppen bewirkt ebenso wie die Zersetzung der Graumoleküle Grauempfindung. Die partiell dissociierten Moleküle, deren losgerissener Teil schon eine Farbenempfindung verursacht hat, sind unfähig in diesem Zustande fortzubestehen und das allmähliche Freiwerden der übrigen Teile der äusseren Schicht, hat das Entstehen derjenigen Empfindung, welche die schon empfundene Farbe zum Weiss hätte ergänzen können, zu Folge — so entsteht das negative Nachbild. Die Farbenmoleküle sollen in den Zapfen vorwiegen, die Stäbchen nur Graumoleükle enthalten. Die Theorie nimmt, wie die Young'sche, drei Grundempfindungen an; die Weissempfindung aber erklärt sie nicht als eine Mischung von Farbenempfindungen, sondern als durch einen selbständigen Prozess verursacht. Von der Hering'schen Theorie ist sie dadurch verschieden 1) dass die Grundfarbenprozesse physiologisch begreifbar sind, 2) dass sie sich zum Weissprozess zusammensetzen, statt sich aufzuheben und 3) dass sie nicht unsere Helligkeitsbegriffe in Verwirrung bringt, wie es durch die Hering'sche Theorie zu leicht geschieht.

Kirschmann (34) leitet seine Abhandlung mit einer theoretischen Vorbesprechung ein, in der er »mit falschen Voraussetzungen und herkömmlichen Vorurteilen tabula rasa zu machen sucht«. Unter anderem spricht er die Ansicht aus, dass die bei den Untersuchungen mit dem Spektrum geläufige Vernachlässigung der Spaltbreite gegenüber den »Grössen der Wellenlängen« (? soll wohl heissen Verschiedenheit der Wellenlänge im Bereiche des Spaltes. Der Ref.) unzulässig ist. Ferner will er die Helmholtz'sche Einteilung der lichtpercipierenden Individuen in Monochromaten, Dichromaten und Trichromaten durch die den Thatsachen der Erfahrung sowie den logischen Forderungen mehr Rechnung tragende in Achromaten, Dichromaten und Polychromaten ersetzt wissen. Sodann teilt er die Untersuchung von 10 Farbenblinden mit. Unter den sämtlichen untersuchten Fällen sind kaum zwei, die einander einigermassen vollständig gleichen. Verf. kommt zu dem Schluss, dass es mannigfache Uebergangsformen zwischen den normalen Polychromaten und den Dichromaten giebt und dass die Einteilung der Dichromaten in Blaugelbblinde und Rotgrünblinde in den Thatsachen der Erfahrung keine Stütze findet. Es giebt ebenso gut Orange-Indigoblinde oder Grüngelb-Violettblinde, wie Grün-Purpurblinde. Die Unempfindlichkeit für eine Qualität kann

bei Dichromaten wie bei Polychromaten jede beliebige Spektralpartie betreffen und zwar häufig, ohne die für das normale Auge dazugehörige Komplementärfarbe in Mitleidenschaft zu ziehen. Es findet dann eine Verschiebung des Komplementarismus statt. Dies geht hervor aus einem besonders eingehend untersuchten Fall von monokularer partieller Farbenblindheit: es nimmt das rechte Auge von den farbigen Qualitäten nur Rot und Blau wahr; diese Farben werden genau wie mit dem farbentüchtigen linken Auge gesehen, sie haben den Charakter von Komplementärfarben angenommen, wie das aus Nachbildversuchen und Farbengleichungen hervorgeht. Dieser Befund ist nach der Auffassung K.'s weder mit der Young-Helmholtz'schen, noch mit der Hering'schen Theorie in Einklang zu bringen; mit ersterer nicht, weil es nicht zu begreifen wäre, dass ein aus Rot und Blau bestehendes Farbensystem ohne die zwischen diesen beiden Qualitäten liegenden Uebergangstöne existieren kann, und dass das farbenblinde Auge, wie in dem beschriebenen Falle, weisses Licht und dies noch dazu heller, als das normale, sieht. — Mit der letzteren nicht, weil nach derselben das Fehlen einer Qualität in der Empfindungsreihe notwendigerweise auch den Verlust der Komplementärfarbe mit sich bringen müsste, Rot und Blau also nicht vorhanden sein dürften.

von Vintschgau (58) ergänzt seine früheren Mitteilungen (siehe diesen Bericht pro 1891) über einen Blauviolettblinden. Untersuchung desselben am objektiven Spektrum ergab eine graue Zone im Rotgelb, eine ebensolche im Grüngelb; von Grünblau an bis an's violette Ende erschien alles Grau.

Van Millingen (43) hat an sich selbst zweimal Rotsehen im Fieber beobachtet. Er glaubt, dass die Ursache des Rotsehens hier central, nicht peripher sei.

Beaumont (3) beschreibt einen Fall von Erythropie nach Extraktion von Cataracta senilis. Keine Allgemeinerkrankung, Retina normal. Die Erythropie verschwand nach 2 Monaten, danach stellten sich noch wenige Male Anfälle von Rotsehen ein.

Marbourg (42) beschreibt ebenfalls einen Fall von Erythropie nach Kataraktextraktion.

Hilbert (29) beschreibt einen Fall von Kyanopie: Arbeiter, 57 Jahre alt, Tuberkulose der Lungen und Nephritis. Die Erscheinung des Blausehen tritt plötzlich auf, und alle Gegenstände schienen ihm von einem blauen Schimmer umflossen zu sein. Sehschärfe $= \frac{6}{60}$. In der Retina an vielen Stellen streifenförmige Extravasate neben

den Gefässen zu sehen. Die bestehende Retinitis ist als nephritische anzusehen. Das Blausehen hielt 19 Tage hindurch an, worauf es unter Nachlass der Krankheitserscheinungen verschwand. H. fasst die ganze Erscheinung der Kyanopie als centrale auf, als Farbenhallucination bedingt durch die mit der Verschlimmerung der Krankheit verbundene Erregung. Dass Kyanopie und Chloropie seltener als Erythropie und Xanthopie sind, wird auf die grössere Erregbarkeit der Centren für Rot und Gelb zurückgeführt.

Galezowski (22) beschreibt einen Fall, wo die Sehschärfe auf dem linken Auge $\frac{1}{2}$ (rechts $\frac{1}{1}$) war und die innere Hälfte des linken Gesichtsfelds farbenblind war. Die Retina erschien normal. Die Sehstörung ist centraler Natur.

---

5. Gesichtswahrnehmung.

(Stereoskopisches, Binoculares Sehen, Augenbewegungen.)

Referent: Privatdozent Dr. **Schenck.**

1*) Brentano, F., Ueber ein optisches Paradoxon. Zeitschr. f. Psychol. u. Physiol. d. Sinnesorg. Hamburg und Leipzig. 1891—2. III. S. 349.

2) Ferry, L., Schema rappresentativo delle azioni fisiologiche dei muscoli oculari e loro diplopie paralitiche. Annali di Ottalm. XXI. p. 65.

3) —, Dei movimenti apparenti (Risposta alla critica dell dott. Faravelli). Ibid. p. 582.

4*) Février, L., De l'action des muscles obliques. Annal. d'Oculist. CVII. p. 92.

5*) Hirth, G., Das plastische Sehen als Rindenzwang. München, G. Hirth.

6) Grafé, A., Note sur un aveugle de naissance, opéré de la cataracte à l'âge de quinze ans. Revue scientif. II. p. 67.

7) Jastrow, J., On the judgment of angles and positions of lines. Americ. Journ. of Physiol. V. 2. p. 241.

8* Lipps, T., Die Raumanschauung und die Augenbewegungen. Zeitschr. f. Psychol. und Physiol. d. Sinnesorgane. Hamburg und Leipzig. 1891—2. III. S. 123.

9*) —, Optische Streitfragen: Ebd. S. 493. 1. Zu Dr. O. Schwarz': Bemerkungen über die von Lipps und Cornelius besprochene Nachbilderscheinung.

10) Oskirko, Paul, Quelques considérations sur la vision droite. Paris. 1891. 66 p.

11) Righi, A., Sulla teoria dello stereoscopio. Il nuovo Cimento. XXXI. p. 255.

12*) Sachs, H., Ueber optische Erinnerungsbilder. Centralbl. f. Nervenheilk. XV. S. 58.

13*) Schneller, Zur Lehre von den dem Zusammensehen mit beiden Augen dienenden Bewegungen. v. Graefe's Arch. f. Ophth. XXXVIII. 1. S. 71.
14*) Schwarz, O., Bemerkungen über die von Lipps und Cornelius besprochene Nachbilderscheinung. Zeitschr. f. Psych. u. Physiol. d. Sinnesorgane. III. S. 398.
15*) Stevens, G., L'influence de l'etat des muscles moteurs de l'oeil sur l'expression du visage. Annal. d'Oculist. CVIII. p. 241.
16*) —, Facial expressions as influenced by the ocular muscles. Journ. amer. med. Assoc. Chicago. XIX. p. 257.
17*) Stöhr, A., Zur nativistischen Theorie des Tiefensehens. Leipzig und Wien. Fr. Deutike.
18) Teifand, Education du sens de la vie chez le soldat. Arch. de médec. militaire. Février.
19*) Wertheim, T., Eine Beobachtung über das indirekte Sehen. Zeitschr. f. Psycholog. u. Physiol. d. Sinnesorgane. Hamburg u. Leipzig. 1891—2. III. S. 172.
20) Wiers, Ueber die Ruhestellung der Augen. Groningen.

Wertheim's (19) Beobachtung ist folgende: Das Verschwinden resp. Dunklerwerden von Objekten, deren Umgebung plötzlich heller beleuchtet wird, findet sowohl bei direktem, als auch bei indirektem Sehen statt, das scheinbare Hellerwerden bei plötzlicher Verdunklung der Umgebung nur bei direktem. Für indirekt gesehene Objekte — W. benutzt zu seinem Versuche eine durch Gasflamme beleuchtete Milchglasplatte — ist es gleichgiltig, ob die Beleuchtung der Umgebung in positivem oder negativem Sinne schwankt: sie verschwinden in beiden Fällen.

Die optische Täuschung, die Brentano (1) erwähnt, ist: wenn man an den Endpunkten zweier gleichlanger paralleler Linien je zwei kleine gerade Linien anbringt, bei der einen so, dass sie spitze Winkel, bei der andern so, dass sie stumpfe mit ihr bilden, so erscheint die erste Linie kürzer als die zweite. Brentano hält das Phänomen für eine Folge der Ueberschätzung kleiner und Unterschätzung grosser Winkel.

Lipps (9) erhebt gegen diese Erklärung Bedenken und sucht jene optische Täuschung nach einem früher von ihm aufgestellten Satze zu erklären, der etwa so lautet: eine Linie repräsentiert eine Bewegung; diese Bewegung erscheint gehemmt, wenn die Linie an ihren Enden durch eine andere begrenzt ist, sie erscheint von solcher Hemmung frei, wenn die Linie über eine solche Grenze verlängert ist. Freie Bewegung wird überall überschätzt, gehemmte unterschätzt.

Die Nachbilderscheinung, von der Schwarz (14) und Lipps

(9) sprechen, ist folgende: wenn man den Blick von einem leuchtenden Objekte rasch wegwendet, so scheint ein heller Lichtstreif aus dem Objekt nach entgegengesetzter Richtung herauszuschiessen. Lipps hat früher die Erscheinung aus einer Unterschätzung des Winkels, um den sich bei rascher Blickbewegung das Gesichtsfeld im Raume verschiebt, erklärt; Cornelius führt die Erscheinung auf eine kleine Rückwärtsbewegung der Augen (oder des Kopfes) nach dem Aufhören der Blickbewegung zurück, wodurch auch der Nachbildstreif eine kleine Verschiebung nach rückwärts erleidet. Schwarz wendet gegen Cornelius ein, dass die Rückwärtsbewegung objektiv, von einem anderen Beobachter, nie nachzuweisen war. Was die Erklärung von Lipps anlangt, so scheint ihm die Grösse des »regelwidrigen Nachbildstreifens« im Verhältnis zum ganzen Streifen auffallend gross, denn sie beträgt oft mehr als $^1/_3$ des ganzen Streifens. Schwarz fasst die beiden Teile des ganzen Nachbildstreifens als zwei verschieden lokalisierte Empfindungen einer und derselben Netzhauterregung. Man hat sich also vorzustellen, dass die Empfindung des bei der raschen Blickbewegung in der Netzhaut entstehenden Erregungsstreifens während der Dauer der Bewegung oder mindestens während eines grösseren Abschnitts derselben so lokalisiert wird, als ob die Blicklinie noch auf den ursprünglichen Fixierpunkt eingestellt wäre. Wenn dann die neue Ruhelage erreicht und die Erregung des Netzhautstreifens noch nicht ganz abgelaufen ist, so kommt diese noch einmal zur Empfindung, jetzt in Bezug auf die neue Lage der Blicklinie richtig lokalisiert. Lipps (9) wirft Schwarz vor, dass er seine Erklärung missverstanden habe, und zeigt, dass die von Schwarz gegen seine Erklärung geltend gemachten Beobachtungen wohl vereinbar mit derselben sind. Er hält deshalb seine Deutung aufrecht.

Schneller (13) teilt die dem Zusammensehen beider Augen dienenden Bewegungen in die associierten, akkommodativen und gemischten ein. Die anatomisch-physiologischen Grundlagen hiezu sind angeboren, die Bewegungen selbst werden erlernt. Die Association kann zum Zwecke des Einfachsehens — wie z. B. beim Prismaversuch — aufgehoben werden. Beim Sehen in der Nähe können stärkere Prismen mit vertikaler Brechung überwunden werden, als beim Sehen in die Ferne. Die akkommodativen Bewegungen der Augen sind intraokulare, (Akkommodation), und Stellungsveränderungen (Konvergenz und Divergenz). Nur wenn Kraft und Innervation der beiden Externi und Interni in richtigem Verhältnis stehen, wenn Muskelgleichgewicht

Digitized by Google

besteht, kann mit Ausdauer und ohne Beschwerden gearbeitet werden. Prüfung des Muskelgleichgewichts geschieht mit dem Graefe'schen Prismenversuch. Um diesen anzustellen, muss man Ametropie korrigieren. Es werden zahlreiche Versuche hierzu beschrieben. Was die innere Akkommodation anlangt, so können beide Augen verschieden akkommodieren. Er hält an dieser Ansicht entgegen Hess und Greef fest.

Février (4) macht darauf aufmerksam, dass gleichzeitige Kontraktion der Obliqui eine Bewegung der Bulbi nach vorn und innen, sowie eine Verlängernng der Angenachse bewirkt. Darauf wird die Pseudo-Akkommodation nach Kataraktextraktion zurückgeführt. Ferner erklärt sich daraus die Thatsache, dass bei Lähmung des Obliquus superior die Objekte näher erscheinen. Es ist dann zum deutlichen Sehen in die Nähe eine grössere Anstrengung des Akkommodationsmuskels nötig; die Entfernung der fixierten Gegenstände wird dann der stärkeren Koutraktion der Ciliarmuskel entsprechend kleiner geschätzt. Schliesslich weist F. darauf hin, dass aus dieser Funktion der Obliqui sich gewisse Erkrankungen erklären lassen.

Stevens (15, 16) hat in einer grossen Zahl von Fällen den Einfluss des Zustandes der Augenmuskeln auf den Gesichtsausdruck studiert. Orthophorie wird der seltene Zustand genannt, wo die Muskeln sich das Gleichgewicht halten — jeder Muskel ist hier so wenig wie möglich angestrengt, wenn die Gesichtslinien parallel stehen. Wenn die Recti interni zu kurz sind, müssen die Externi in Zustand stärkerer Kontraktion versetzt werden — d. i. die Esophorie. Entsprechend sind die Bezeichnungen Exophorie, Hyperphorie, Hyperesophorie etc. Durch Mitbewegung kommen lokalisierte Kontraktionen der Gesichtsmuskeln zu Stande, die dem Gesicht einen typischen Ausdruck verleihen. Die verschiedenen Typen werden ausführlich beschrieben. Aenderungen des Gesichtsausdrucks treten nach Tenotomien auf, die das Gleichgewicht der Muskeln wiederherstellen.

Lipps (8) giebt die Ausmessung der Lage und Lageverschiebung des Sehfeldes im Blickfeld durch die Lage und die Bewegungen des Auges zu, bestreitet aber die Ansicht Wundt's, dass die Augenbewegungen auch Einfluss haben auf die Ausmessung des Sehfelds selbst, d. i. auf das in der Wahrnehmung unmittelbar enthaltene Bewusstsein von der relativen Lage der Punkte des Sehfeldes oder der relativen Lage der in ihr enthaltenen Distanzen. Er verwirft letztere Ansicht, weil das Sehfeld das ist, was wir in einem Momente sehen. Wenn wir die Augen bewegen, nehmen wir nach einander mehrere

Sehfelder wahr; aus den Bewegungen kann die Lage der verschiedenen Sehfelder zu einander bemessen werden, nicht aber die Lage der in einem Sehfeld wahrgenommenen Gegenstände. Die Tiefenwahrnehmung hängt mit den Augenbewegungen zusammen, aber in anderer Weise als Wundt annimmt. Die bei Gelegenheit der Augenbewegungen entstandenen Konvergenzempfindungen bedingen das Tiefenbewusstsein, dieselben sind auf Grund der Erfahrung zu Zeichen der Tiefe geworden. Wenn wir im ruhenden Sehfeld Tiefe wahrnehmen, so beruht das daher auf einem Urteil auf Grund der Erfahrung. Der von Wundt angenommene unmittelbare Einfluss der Augenbewegungen auf die Tiefenwahrnehmung findet hier nicht statt. L. zeigt schliesslich, dass einige optische Täuschungen, die Wundt auf Täuschungen in der Bewegungsempfindung zurückführt, sich erklären lassen als Urteilstäuschungen auf Grund des von Helmholtz aufgestellten Prinzips der »Gewohnheiten des Sehens«.

Hirth (5) stellt die Hypothese auf, dass das plastische Sehen auf zwei angeborenen Eigenschaften beruht, die in der Regel gemeinsam in Thätigkeit treten, aber auch getrennt wirksam sein können, nämlich 1) auf dem Zwang zur Unterscheidung von Fernqualitäten des Lichts: im optischen Centralorgan entstehen verschiedene Empfindungen je nachdem das Licht aus grösserer oder geringerer Entfernung kommt, die durch Beschaffenheit, Intensität und Qualität der Lichtstrahlen, Zustand der Atmosphäre, Gestaltsveränderungen von Pupille und Linse bedingt sein mögen; 2) auf einem in den Sehsphären gegebenen nervösen Mechanismus, durch den korrespondierende und homologe Lichter zur Konfinenz gebracht und nach dem Grade der hierbei erforderlichen Anstrengung die gegebenen Nahgefühle gesteigert werden: d. h. die gleichzeitig ihrer Lage auf beiden Netzhäuten nach korrespondierenden, nicht bloss identischen, und in Bezug auf specifisch-farbige Energie homologen Lichter vereinigen sich in den Wahrnehmungselementen der Sehsphären nicht infolge der gemeinsamen Fixation oder intuitiver Verstandesthätigkeiten, sondern vermöge eines Zwanges und hierbei wird das Nähergefühl gesteigert. Die Steigerung des Nähergefühls ist gleich für die ganze horizontale Erstreckung der vereinigten Lichter, wenn diese von beiden Retinen in nahezu gleichen Breiten gemeldet sind, dagegen ungleich, wenn die beiden Netzhautbilder verschieden breit sind: und zwar stärker in der lateralen Richtung des grösseren Netzhautbildes (links, wenn das rechte das grössere Bild liefert und umgekehrt). Von den Thatsachen, die H. zur Begründung seiner Hypothese an-

führt, seien hier folgende erwähnt: für die erste der beiden erwähnten Eigenschaften spricht, dass das dem Ei entschlüpfte Hühnchen gleich nach der Nahrung pickt, ohne sie zu fehlen und junge Vögel, denen tagelang mit Kappen die Köpfe eingehüllt waren, nach Entfernung der Hülle gleich im Stande waren, nach Fliegen zu schnappen, also die Entfernungen abzuschätzen; für die zweite die plastische Wahrnehmung stereoskopischer Bilder, vor allem solche von Krystallbildern. Die plastische Empfindung ist also nach Auffassung des Verf. ein elementar Gegebenes, von der individuellen Erfahrung bis zu einem gewissen Grade Unabhängiges. Eine Vervollkommnung des plastischen Sehens findet aber statt durch Erziehung. Die Möglichkeit der specifischen Empfindung ist als Resultat der Artentwicklung gegeben; zu ihr kommt die individuelle Erziehung, die des Lichtgedächtnisses und seine Association mit anderen Erinnerungsfeldern.

Stöhr (17) tritt für die Annahme einer Tiefenempfindung als angeborener Eigenschaft ein. Er versucht eine Vorstellung von einer anatomischen Grundlage und metaphysiologischen Bedingung der Tiefen- und Reliefempfindung (auch bei monokularem Sehen mit ruhendem Auge) zu entwickeln. Die wesentliche Bedingung des Tiefensehens sucht er darin, dass schon das Netzhautbild Tiefe hat, insofern, als es nicht in einer Fläche, sondern in einer percipierenden Schicht aufgefangen wird. Er denkt sich, dass das zu percipiereude Netzhautbild so zu Stande komme: Man stelle sich vor, ein Objektpunkt ausserhalb des Auges habe sein dioptrisch entstandenes Bild vor der Membrana limitans externa. Dieser Bildpunkt sei nun Objektpunkt für eine Spiegelung, die an dem hohlspiegelartigen Plattenapparat der Stäbchen oder Zapfen zu Stande kommt und die einen Bildpunkt erzeugt innerhalb des nervösen Innenglieds. Die katoptrisch entstehenden Netzhautbildpunkte liegen in verschiedenen Tiefen der nervösen Innenglieder, wenn die Objektpunkte ausserhalb des Auges verschieden weit entfernt sind. Den ungleichen Tiefenwerten der katoptrisch entstehenden Bilder sollen nun nach einem irreduciblen Empfindungsgesetz ungleiche Tiefenwerte der gesehenen Punkte zugeordnet sein. Es sollen nur katoptrisch im nervösen Innengliede entstehende Bilder erregend wirken und nicht auch etwa dioptrisch daselbst entstandene, weil den letzteren nicht die zum photochemischen Sehprozess nötige hohe Lichtintensität, die sich auf mikroskopisch kleine Stellen beschränkt, zukommt. Das »Sehenlernen« widerspricht nicht der nativistischen Hypothese des Verf., denn das allmähliche Erlernen der Abschätzung von Entfernungen ist nicht das Erlernen des Tiefen-

sehens, sondern das Erlernen der Association des richtigen Ausmasses von Körperbewegungen, welche erforderlich sind, um das Gesehene zu ergreifen.

Sachs (12) weist darauf hin, dass wir nur dann in einer Form eine früher gesehene wiedererkennen, wenn beide mathematisch ähnlich sind. In unserem Gedächtnisse bleibt von einer Form nur eine verhältnismässig kleine Anzahl von Punkten oder Linien zurück, an denen wir dieselbe wieder erkennen. Diese werden Erkennungspunkte resp. -Linien genannt. Indem von jedem gesehenen Gegenstande auf unserer Netzhaut ein umgekehrtes Bild entsteht, bildet sich auch jeder Erkennungspunkt eines Gegenstands auf einer bestimmten Stelle der Netzhant ab. Wir unterscheiden nun die verschiedenen Netzhautpunkte durch ihre Lokalzeichen, d. s. Erinnerungsbilder zusammengesetzter Innervationsempfindungen, die im Gesichtsfelde den Fixierpunkt auf denjenigen Punkt des gesehenenen Gegenstandes einstellen, der sich vorher auf der fraglichen Netzhautstelle abgebildet hatte. Indem jedes Lokalzeichen schon in frühester Jugend mit dem dazu gehörigen Netzhautpunkte associiert wird, klingt es später bei Reizung seines Netzhautpunktes immer mit an, auch wenn die entsprechende Augenbewegung in Wirklichkeit nicht gemacht wird. Diese Einrichtung ermöglicht es erst, späterhin die Formen kleiner Gegenstände, unmittelbar, ohne Bewegung der Augen wahrzunehmen. Wenn wir in einer gesehenen Form eine früher gesehene wiedererkennen sollen, so muss das Verhältnis der Lokalzeichen bei beiden dasselbe sein.

6. Cirkulation und Innervation.

Referent: Prof. **Michel.**

1*) Bellarminoff, Die kolorimetrische Methode, angewandt bei der Untersuchung der Resorption in die vordere Kammer. Centralbl. f. d. med. Wissensch. Nr. 45. S. 816.

2*) — Kolorimetrische Methode in ihrer Anwendung zur Untersuchung der Resorption in die Vorderkammer des Auges (Zwetomernij sposob w primenenii k issledowaniju wsasiwanja w perednüju kameru glassa). Wratsch. Nr. 26. p. 645.

3*) Berry, Intraocular absorption of jodoform. (Ophth. society of the united kingd. November 10th.) Ophth. Review. p. 380.

4*) Cavazzani Fratelli, Sulla presenza del glucosio nei mezzi diottrici durante il diabete sperimentale. Annali di Ottalm. XXI. p. 323.

Digitized by Google

5*) Cavazzani Fratelli, Ueber die Cirkulation der Cerebrospinalflüssigkeit. Centralbl. f. Phys. Nr. 18.
6) Heese, C., Ueber den Einfluss des Sympathikus auf das Auge, insbesondere auf die Irisbewegung. Pflüger's Arch. f. d. ges. Physiol. III. S. 535. (siehe Abschnitt: »Akkommodation und Irisbewegung«).
7*) Langley, On the origin from the spinal cord of the cervical and upper thorax sympathetic fibres, with some observations on white and grey rami communicantes. Proceedings of the royal society. Vol. 183. p. 35.
8) —, and Anderson, H., On the mechanism of the movements of the iris. Journ. of Physiol. XIII. Nr. 6. p. 554 (siehe Abschnitt: »Akkommodation und Irisbewegung«).
9) Nawrocki, F., Ueber den Einfluss der Nerven auf die Erweiterung der Pupille (O wlijanii nervow na rasschirenje sratschka). Abhandl. d. russ. medic. Gesellsch. an d. kais. Universität zu Warschau. III.
10) Nuel, P., De la vascularisation de la choroïde et de la nutrition de la rétine, principalement au niveau de la fovea centralis. Arch. d'Opht. XII. p. 70 (siehe Abschnitt: »Anatomie«).
11*) Ovio, G., La circolazione dei liquidi intraoculari. — Modo di nutrizione del vitreo. — Esame critico dei recenti studi sperimentali in proposito. Annali di Ottalm. XXI. p. 168. (Zusammenfassendes.)
12*) Reisinger, S., Zur Lehre von der Entstehung der Hirndruckerscheinungen. Zeitschr. f. Heilk. XIV. Jannar.
13) Staderini, C., Sulle vie di deflusso dell umor acqueo; ricerche sperimentali ed anatomiche. Sperimentale. p. 84 (siehe vorj. Ber. S. 22).
14) Tückermann, A., Ueber die Vorgänge bei der Resorption in die vordere Kammer injicierter körniger Farbstoffe. v. Graefe's Arch. f. Ophth XXXVIII. 3. S. 60 (siehe Abschnitt: »Anatomie«).

Bei Unterbindung der oberen Hohlvenen entsteht nach der Angabe von Reisinger (12) regelmässig Exophthalmus, sowie eine Stauungshyperämie des Gehirns, welche sich nach längerer oder kürzerer Zeit wieder ausgleicht und an und für sich nicht geeignet ist, eine Stauungspapille zu bewirken.

Berry (3) teilt mit, dass nach Extraktion einer senilen Katarakt Jodoform auf die Wunde gestreut wurde und am anderen Tage die vordere Kammer zu $^2/_3$ mit Jodoform angefüllt gewesen sei. Das Jodoform wurde ohne besondere Reizerscheinungen resorbiert.

A. und E. Cavazzani (5) machen darauf aufmerksam, dass die Absonderung der Cerebrospinalflüssigkeit viel langsamer vor sich geht, als diejenige des Humor aqueus, und fanden, dass bei Injektion einer 50% wässerigen Jodkalium-Lösung durch die entblösste Membrana atlo-occipitalis Jodkalium manchmal im Humor aqueus anzutreffen ist.

Bellarminoff (1 und 2) benutzt zur Feststellung der Resorption aufgelöster Snbstanz aus dem Bindehautsack in das Innere des

Auges eine Fluorescinlösung und bestimmt den Grad der Aufsaugung quantitativ in der Weise, dass er den Grad der Färbung des Augenwassers mit einer graduierten Skala von Fluorescinlösungen, welche in kleine Probiergläschen (3—4 mm im Durchmesser) gefüllt sind, vergleicht. Seine Schlussfolgerungen stellt er in folgenden Sätzen zusammen:

1) Wenn man im Verlauf von 20 Minuten in den Conjunktivalsack eines Kaninchens gesättigte Fluoresceinlösung (in 1—2% Sodalösung) einträufelt, so wird das Wasser der vorderen Kammer durch das Fluorescein auf verschiedene Weise gefärbt, je nach dem Alter und den individuellen Eigenschaften des Tieres (bei jungen Tieren ist die Färbung intensiver). Der Grad der Färbung schwankt nach der Skala zwischen 1:192,000 und 1:1,500,000. In Anbetracht dieser Schwankungen ist es nicht möglich, aus den Mittelzahlen eine Norm des Aufsaugens für Tiere dieses Typus festzustellen, und daher ist es notwendig, zur Erforschung der verschiedenen, auf das Aufsaugen wirkenden Bedingungen als Norm das gesunde Kontrollauge desselben Tieres zu nehmen. Unter diesen Umständen wird das Verhältnis der Färbung des Wassers im zu untersuchenden Auge zur Färbung des normalen Auges die Resorptionsfähigkeit ausdrücken. Dieses Verhältnis kann man den Resorptionskoefficienten nennen.

2) Bei eben getöteten Tieren (in den ersten Stunden nach dem Tode) vollzieht sich das Aufsaugen überhaupt schwächer als bei lebenden.

3) Die Resorption geschieht sowohl durch die Bindehaut, als auch durch die Hornhaut; durch die letztere jedoch bedeutend stärker. Dieses wird bewiesen, indem man das Fluorescein unter die Bindehaut spritzt.

Bei diesem Experiment wird die Möglichkeit vermieden, dass der Farbstoff unmittelbar durch die Hornhaut dringt. Bei derartigen Einspritzungen ist der Resorptionscoefficient 3—4mal kleiner.

4) Das grösste Hindernis für das Durchdringen von Substanzen in die vordere Kammer durch die Hornhaut stellt das Epithel derselben dar. Schon das Entfernen der oberflächlichen Schichten des Epithels bewirkt sowohl an lebenden, wie auch an toten Augen eine sehr bedeutende Steigerung des Resorptionskoefficienten, nämlich eine Vergrösserung desselben um 50 bis 100.

5) Das Aufsaugen verändert sich in starkem Masse in Abhängigkeit von dem jedesmaligen Zustande der Innervation des Auges durch die trophischen, vasomotorischen und Empfindungsnerven; da es,

Digitized by Google

wenn auch nicht direkt von dem Sympathikus und Trigeminus abhängt, so doch mit ihnen in innigem Zusammenhange steht.

6) Das Durchschneiden des Halssympathikus und die Exstirpation des oberen Ganglion des Halssympathikus vermindert den Resorptionskoefficienten auf der entsprechenden Seite 2 bis 5mal.

7) Die Reizung des Halssympathikusstranges vergrössert den Resorptionskoefficienten $1^1/_2$ bis 2mal.

8) Das Durchschneiden des Trigeminus bringt eine komplicierte Wirkung hervor: a) unmittelbar nach dem Durchschneiden wird der Resorptionskoefficient $1^1/_2$ bis 2mal kleiner. b) $1^1/_2$ bis 2 Stunden nach dem Durchschneiden nimmt das Aufsaugen 3 bis 4mal zu. c) 24 Stunden oder mehr (2 bis 3 Tage) nach dem Durchschneiden, wenn sichtbare trophische Veränderungen im Gewebe der Hornhaut eintreten, wenn auch der Glanz und die Durchsichtigkeit des Epithels erhalten bleibt, nimmt der Resorptionskoefficient in sehr grossem Masse zu, nämlich 170 bis 250mal.

9) Durch die reflektorische Reizung des Nervus trigeminus mit Nicotin wird der Resorptionskoefficient $1^1/_2$ bis 2mal kleiner.

10) Die Steigerung des intraokularen Druckes (hervorgebracht mittels einer kleinen Röhre, die in den Glaskörper eingesetzt wird und mit dem Druckapparat verbunden ist) verringert sowohl in lebenden, als auch in toten Augen die Resorption 2 bis 3mal.

11) Entzündungsprozesse der Hornhaut, welche zur Auflockerung und Erweiterung des Gewebes führen, vergrössern, auch wenn das Epithel unverletzt geblieben ist, den Resorptionskoefficienten 6 bis 8mal.

12) Wird in den Konjunktivalsack Kokaïn eingeträufelt, so nimmt das Aufsaugen beträchtlich zu, wie dieses schon früher durch Dr. Lahmeloff bewiesen wurde. Der Resorptionskoefficient wird hierdurch 3 bis 5mal grösser.

13) Das gesteigerte Aufsaugen wird durch die zusammengesetzte Wirkung des Kokaïn bedingt: a) die physiologische Wirkung äussert sich in der Paralyse des peripheren Endes des Trigeminus, in der Reizung des peripheren Endes des Sympathikus und in der Verminderung des Intraokulardruckes. b) Die anatomische Wirkung äussert sich in der Veränderung der Eigenschaften des Epithels, welches, wie bekannt, unter Einwirkung des Kokaïns zur Abblätterung hinneigt. Nach dem Durchschneiden des Sympathikus wird die Wirkung des Kokaïns auf die Resorption beträchtlich geschwächt.

[Bei zwei Hunden, die nach Pankreasexstirpation und dadurch

erzeugten Diabetes noch mehrere Tage am Leben blieben, haben die Brüder Cavazzani (4) die Augen auf Zucker untersucht. Im ersten Falle fanden sich im Humor aqueus 0,386% bei 10,63% im Urin und in den peripheren Linsenschichten nachweisbare Spuren; Kern und Glaskörper waren frei. Im zweiten Falle bei 13,5% im Urin enthielt nur der Humor aqueus Zucker (kaum 0,05%), Linse und Glaskörper nicht. Die Linsen waren vollkommen durchsichtig geblieben. C. benutzen diese Beobachtung zu weitergehenden Schlüssen. Bei dem Fehlen des Zuckers im Glaskörper sei es nicht unwahrscheinlich, dass entgegen der allgemeinen Ansicht die Quelle, aus der dieser stamme, eine andere sei als die für das Kammerwasser. Ferner sei der Flüssigkeitsstrom in der Peripherie der Linse wahrscheinlich ein schnellerer als im Kern. Sodann zeige sich, dass kleine Zuckermengen die Durchsichtigkeit der Linse nicht schädigen. Auch sei bei dem normalen Aussehen der Linsen wohl kaum die Ansicht Deutschmann's aufrecht zu halten, dass die normalen Linsenepithelien die Diffusion des Zuckers in die Linse verhindern, also diese Diffusion erst mit dem Zerfall der Epithelien eintrete.

Berlin, Palermo.]

Langley (7) stellte fest, dass die vasomotorischen pupillenerweiternden Fasern des Halssympathikus nicht durch Cervikalnerven, sondern durch Brustnerven vom Rückenmark in den Zweigstrang gelange. Die Versuche wurden an Katzen, Hunden und Kaninchen angestellt. Die für die Iris bestimmten, sowie diejenigen Fasern des Halssympathikus, deren Reizung eine Oeffnung der Lider und ein Zurückweichen des Bulbus bewirkt, nehmen ihren Weg durch den 1. bis 3. Brustnerv, die letztgenannte bei der Katze auch durch den 4. und gelegentlich auch durch den 5. Brustwirbel.

Digitized by Google

V. Pathologie und Therapie der Augenkrankheiten.

Allgemeiner Teil.

1. Ophthalmologische Journale und sonstige periodische Publikationen.

1) Albrecht v. Graefe's Archiv für Ophthalmologie, herausgegeben von Leber, Sattler und Snellen. XXXVIII. 1. 2. 3. u. 4. Abt. Leipzig, W. Engelmann.
2) Klinische Monatsblätter für Augenheilkunde. Herausgegeben von W. Zehender. XXX. Jahrgang. Stuttgart, Enke.
3) Archiv für Augenheilkunde, in deutscher und englischer Sprache. Herausgegeben von Knapp und Schweigger. XXIV. 3, 4 und XXV. 1, 2. Wiesbaden, J. F. Bergmann.
4) Jahresbericht über die Leistungen und Fortschritte im Gebiete der Ophthalmologie; begründet von Albr. Nagel, im Verein mit mehreren Fachgenossen und redigiert und fortgesetzt von Jul. Michel. XXII. Jahrg. Bericht f. d. J. 1891. Tübingen, Laupp.
5) Centralblatt für praktische Augenheilkunde. Herausgegeben von J. Hirschberg. XVI. Jahrgang. Leipzig, Veit und Comp.
6) Zeitschrift für vergleichende Augenheilkunde, unter Mitwirkung von Jos. Bayer, herausgegeben von R. Berlin, O. Eversbusch, Schleich. (Supplement zum Archiv für Augenheilkunde.) VII. Wiesbaden. J. F. Bergmann.
7) Annales d'oculistique, fondées par F. Cunier et continuées par Warlomont, publiées par les docteurs E. Valude et D. E. Sulzer. T. CVII et CVIII. Paris.
8) Recueil d'Ophtalmologie paraissant tous les mois sous la direction des docteurs Galezowski et Boucher. XIV. Paris, F. Alcan.
9) Archives d'Ophtalmologie, publiés par F. Panas, E. Landolt, Gayet et Badal. Secrétaire de la rédaction: E. Valude. T. XII. Paris, Delahaye et Lecrosnier.
10) Le Snd Ouest Médical, Revue de médecine, de chirurgie et d'oculistique. Publié à Bordeaux et paraissant à la fin de chaque mois. Dir. D. Badal.

Digitized by Google

11) Revue générale d'Ophtalmologie. Recueil mensuel bibliographique, analitique pratique, dirigé par Dor et E. Meyer. Sécrétaire de la rédaction: Caudron: Paris. Masson. T. XI.
12) Revue mensuelle des maladies des yenx, organe de vulgarisation scientifique sous la direction du docteur Emil Martin. Marseille.
13) Jonrnal d'ocnlistique dn Nord de la France, publié sous la direction des docteurs Dransart et Bettrémieux. 2e année. Lille.
14) Bnlletin de la Clinique nationale ophtalmologique de l'hospice des Quinze-Vingts par Trousseau, Chevalleraux, Valude, Kalt et Dnbief. Année 1892. Paris 1893.
15) Le Bulletin d'oculistique de Toulonse, publié sous la direction du docteur E. Rolland.
16) The Royal London Ophthalmic Hospital Reports. Edited by Marcus Gnnn. Vol. XIII. Part. III. London, J. and A. Churchill.
17) Archiv of Ophthalmology. XXI. 1, 2, 3 u. 4. New-York, James Anderson.
18) The ophthalmic Review. A monthly record of ophthalmic science. Edited by J. B. Lawford, N. M. Maclehose, Karl Grossmann, Priestley Smith, John B. Story, Edward Jackson. Volume XI. London, J. & A. Churchill.
19) The American Jonrnal of Ophthalmology. Vol. IX. I. H. Chambers. St. Louis.
20) Journal of Ophthalmogy, Otology and Laryngology. Quaterly Geo. S. Norton Editor.
21) The ophthalmic Record, herausgegeben von G. C. Savage. Nashville.
22) Annali di Ottalmologia, fondati dal Professore A. Qnaglino, ora diretti dai Dottori L. Guaita e R. Rampoldi, secretari di redazione Dott. T. Cicardi, E. Faravelli e E. Gasparrini (Siena). Anno XXI.
23) Bolletino di ocnlistica, redigiert von Simi. Firenze.
24) La Crónica oftalmologica. Anno XII. Cadix.
25) La Oftalmologia práctica. Rivista mensual. Director Dr. A. de la Pêna. Madrid.
26) Revista especial de oftalmologia sifiliografica etc., redigiert von Rodigruez y Vifacos. Madrid.
27) Periodico de Ophthalmologia pratica, editado pelo Dr. van der Laan an Lisboa.
28) Archivo ophtalmotherapeutico de Lisboa. Editor L. da Fonseca.
29) Bolétin de la clínica oftalmológica del hopital de Santa Cruz. Director: Dr. J. Barraquer. Redactores: Barraquer, Comulada, Casagemas, Fraginals, Parés y Moret, Presas. Rivista mensual. Barcelona. Año VII.
30) Nordisk Ophthalmologisk Tidskrift, ungivet af Dr. Edm. Hansen Grnt, i forening med. Dr. J. Bjerrum, Kjøbenhavn, Dr. G. Nordman, Helsingfors, Dr. Hj. Schiötz, Dr. J. Widmark, Stockolm. Redaktører: Dr. J. Bjerrnm og Dr. J. Widmark. Kjøbenhavn, i commission hos Jacob Lund.

31) Westnik Ophthalmologii (Ophthalmologischer Bote), herausgegeben von Professor A. Chodin. VII. Kiew.
32) Russkij slepetz (Der russische Blinde).
33) Drug slepich (Der Blindenfreund). Kiew. 3mal jährlich herausgegeben von Andriashew.
34) Szemeszet. Beilage zum Orvesi Hetilap, redigiert v. W. Schulek.
35) Bericht über die 21. und 22. Versammlung der ophthalmologischen Gesellschaft zu Heidelberg. Redigiert durch W. Hess und W. Zehender.
36) — über die 22. Versammlung der ophthalmologischen Gesellschaft zu Heidelberg vom 8. 10. Aug. 1892. Arch. f. Augenheilk. XXV. 3 u. 4. p. 449.
37) Congrès de la société française d'ophtalmologie (Session de Mai 1892). Prof. Dor: Rapport sur les traitements des cataractes congénitales. — Nuel: De qnelqnes trouhles cornéens consécutifs à l'extraction de la cataracte. — Galezowski: Nouveau procédé operatoire ponr l'extraction des cataractes incomplètes. — De Lapersonne: De l'opportunité de l'intervention dans les cataractes traumatiques. — Trousseau: Quelqnes accidents des opérations secondaires. — Suarez: Suture de la cornée aprés l'extraction de la cataracte. — Armaignac: Rapport snr les ophtalmoplégies. — Wicherkiewicz: Traitement chirurgical des granulations. — Chihret: Traitement de l'ophtalmitis par le curetage de l'oeil. — Rohmer: Un cas de tnmeur dn nerf optique. — Teillais: Etiologie lointaine d'nne paralysie des muscles de l'oeil. — Pflüger: Le trichloride d'iode comme antiseptique dans différentes affections oculaires. — Fage: Valeur et indications de l'exentération du globe ocnlaire. — Sulzer: Correction optique du keratocône et de l'astigmatisme irrégulier. — Dianoux: Traitement des plaies inféctantes de l'oeil. — Ed. Meyer: Sur la protection des cicatrices vicieuses de l'oeil contre l'infection extérienre. — Lagrange: De l'epitéliome de la conjonctive bulbaire et en particulier du limbe scléro-cornéen. — Rohmier: Un cas de tumeur du nerf optique. — Ostwalt: Pupillostatomètre et nouvelle lunette d'essai. — Warlomont: Traitement de certaines formel d'ulcères de la cornée par le pansement antiseptique occlnsif. — Bourgeois: Traitement des ulcères inféctienx graves de la cornée. — Bull: Asthenopie des astigmates. — G. Mortier: Traitement de l'astigmatisme cornéen. — Chevalleron: Traitement du décollement de la rétine. — Despagnet: De la névrite optique héréditaire. — Kalt: Deux cas de mort après l'énucléation dans la panophtalmie chronique. — Darier: De certaines formes de choroïdite et de leur traitement par les injections sons conjonctivale de sublimée. — Gilles de Grandmont: Nature microbienne des ophtalmies profondes. — Romiée: Etiologie du nystagmus des houilleurs. Revue générale d'Opht. Nr. 5.
38) Société d'Ophtalmologie de Paris. Compte rendu des sciences. Recueil d'Opht. p. 84, 157, 226, 253, 280, 302, 352, 361, 412, 426, 475, 602, 655, 718 und 1893. p. 24.
39) —, X. session tenne à Paris du 2 au 5 mai. Annal. d'Oculist. T. CVII. p. 345.
40) Transactions of the american ophthalmological society. Twenty-eighth annual meeting. New-London.

Digitized by Google

41) American Medical Association. Section of Ophthalmology. June. The method and results of simple cataract extraction. — Operation for trichiasis and distichiasis with the galvano-cautery. — Congenital dislocation of the lenses. — Eye injuries in relation to sympathetic disease. — Optico-ciliary neurotomy. — Orbital and ocular growths. — Etiological relation of nasal diseases to affections of the eyes. — Correspondence. Ophth. Review. p. 282.

42) Rendiconto del XI. congresso della associazione oftalmologica italiana. Rinnione di Palermo. Annali di Ottalm. XXII.

43) Moskaner ophthalmologischer Verein. Jahresbericht über die Thätigkeit f. d. J. 1892. (Godwoj ottschjet o dejatelnosti Moskowskowo Ophthalmologitscheskawo kruschka sa 1890 god.) Westnik ophth. IX. 2. p. 193.

44) Wicherkiewicz, Ophthalmologischer Kongress zu Paris vom 2.—6. Mai 1890 (Sprawozdanie z francuskiege kongressu oftalmologisznego w Paryzu od 2—6 Maja r. b). Nowin lek. Nr. 6, 7—8, 9.

45) Talko, Ophthalmologische Sektion des VI. Kongresses Polnischer Aerzte und Naturforscher in Krakau im Jahre 1891. Klin. Monatsbl. f. Augenheilk. S. 293.

46) Geissler, Referate über ophth. Arbeiten in Schmidt's Jahrbüchern der gesamten Medicin.

47) Eversbusch, J., Augenkrankheiten. Jahresber. Virchow-Hirsch. II.

48) Systematischer Bericht über die Leistungen und Fortschritte der Augenheilkunde im zweiten, dritten und vierten Quartal 1891. Von St. Bernheimer, C. Horstmann und P. Silex. Arch. für Augenheilk. XXIV. 3 und XXV. 1 und 2.

49) Bibliographie in klin. Monatsbl. f. Augenheilkunde.

50) Index bibliographique. Recueil d'Opht.

51) Repertoire bibliographique. Annal. d'Oculist.

52) Revue bibliographique. Archiv. d'Opht.

53) Revista. Annali di Ottalmologia.

54) Living and card specimens. (Ophth. soc. of the united kingd.) Ophth. Review. p. 68, 128, 184, 220, 238, 343, 380 und 1893. p. 29.

---

2. Zusammenfassende ophthalmologische Werke und Allgemeines.

1) Beiträge zur Augenheilkunde, herausgegeben von Deutschmann. IV. und V. Heft. Hamburg und Leipzig. L. Voss.

2) de Schweinitz, Diseases of the eyes. A handbook of ophthalmic practice for students and practitioners. Phila. W. B. Sanders. 641 p.

3) Fuchs, E., Lehrbuch der Augenheilk. 3. Aufl. gr. 8. M. 194 Holzschn. Wien, Deuticke.

4) —, Text-book of Ophthalmology. Autorized translation from the second enlarged and improved German edition by A. Dicame. New-York. De Appleton & Co. 801 p.

Digitized by Google

5) Fuchs, E., Manuel d'ophtalmologie. Tradnit sur la 2e édition allemande, par le Dr. Lacompte et Leplat.
6) Hansell, Howard, F. and James H. Bell, Annual of clinical ophthalmology. Phila. P. Blakiston Son & Co.
7) Hirschberg, Einführung in die Augenheilknnde. I. Hälfte. Leipzig, S. Thieme.
8) Knies, M., Grundriss der Augenheilkunde. 2. Thl. gr. 8. Wiesbaden Bergmann.
9) Königstein, L., Die Behandlung der häufigsten und wichtigsten Augenkrankheiten. 3. Hft. Krankheiten der Sklera etc. gr. 8. M. 6 Abt. Wien. Braumüller.
10) Krükow, A., Knrsns der Angenkrankheiten (Knrs glasnich bolesnej). Moskau.
11) Lagrange, Traité pratique des anomalies de la vision. Paris. G. Steinheil.
12) Mader, Casnistische Mitteilnngen aus der III. Abteilung der k. k. Krankenanstalt in Wien. Wien. med. Blätter. Nr. 4 und 6.
13) Rampoldi, R., Osservazioni vecchie e osservazioni nnove di ottalmologia. Annali di Ottalm. XXI. p. 356.
14) Segal, Popnläres Lehrbnch der Augenkrankheiten mit ausführlicher Darstellung der Angenhygiene (Obschedostnpnij utschebnik pro glasnim bolesnjam s podrobnim isloschenjem gigieni glasa). Berdjansk.
15) Swanzy, H. R., A handbook of the diseases of the eye. 4. ed. W. ill. 8. London, Lewis.
16) Vossius, Lehrbuch der Augenheilkunde. 2. Aufl. Wien, Deuticke.
17) Zinn, Ophthalmologische Mitteilungen. Wien. klin. Wochenschr. Nr. 21.

3. Biographisches und Geschichtliches.

1) Albertotti, G., Manoscritto francese de secolo decimosettimo riguardante l'uso degli occhiali. Modena.
2) Bjerrum, G., Harald Philipsen †. Nord. ophth. Tidsskr. V. p. 53.
3) Bowman, Sir W., The collected papers of Sir W. Bowman. Edited for the Comittee of the Bowman Testimonial Fnnd by J. Burdon-Sanderson and J. W. Hulke. In two Volnmes. London. Harrison and son.
4) —, Sir William †. Klin. Monatsbl. f. Augenheilk. S. 153.
5) —, W., †. Centralbl. f. prakt. Augenheilk. April. S. 98.
5a) Cohn, H., Ueber einen Augenarzt, der vor dreihundert Jahren in Schlesien hernmreiste. Breslauer Zeitung. 11. Nov. (Besprechung von Georg Bartisch's Angenheilkunde.)
6) Die Festlichkeiten in Bernay nnd la Barre im Juli und September 1891 zu Ehren Daviel's. Klin. Monatsbl. f. Angenheilk. S. 3.
7) Ein Attest des Raths zn Braunschweig vom Jahre 1504 für einen Oculisten Meister Johann von Mörs. Ebd. S. 387.
8) Ess, F., Die pnaktische Medicin vor Christi Gebnrt. Wien. med. Wochenschr. Nr. 36.
9) Hasner von Artha †. Klin. Monatsbl. f. Augenheilk. S. 118.
10) —, Nekrolog. Centralbl. f. prakt. Angenheilk. Febrnar. S. 44.

11) Hirschberg, Ueber die Sprache der Aerzte. Centralbl. f. prakt. Augenheilk. S. 264.
12) —, Zur Geschichte der Pupillenbildnng. Ebd. Januar. S. 1.
13) Key, Axel, Die Geschichte der Ophthalmologie in Schweden. Einladungsschrift znr Installation Widmark's als Professor. Stockholm.
14) Néorologie (Hirschler, Wharton Jones). Arch. d'Opht. XII. p. 128.
15) Nécrologie. William Bowmann. Recneil d'Opht. p. 318.
16) Nekrolog. Sir William Bowmann †. Klin. Monatsbl. f. Augenheilk. S. 182.
17) Norrie, Harald Philipsen †. Ugester. f. Läg. I.
18) Oeffentliche Aktenstücke in der Frage von der Besetzung der ausserordentlichen Professur der Ophthalmologie am karolinischen Institute zn Stockholm. Stockholm.
19) R. R., Hermann Schmidt-Rimpler. Nord und Süd. Heft 186.
20) Schiff, E., H. v. Helmholtz. Deutsche Rundschau. XVIII. Heft 1. S. 42.
21) Sir William Bowman, Bart. Americ. Journ. of Ophth. p. 125.
22) —, (with Portrait). Ophth. Review. p. 129.
23) Talko, J., Jnbiläum des Prof. ord. Dr. Gustav Braun in Moskau. Klin. Monatsbl. f. Augenheilk. S. 118.
24) —, Nekrolog. Professor Dr. Wladimir Karawajew. Ebd. S. 327.
25) The late Dr. Lundy. Americ. Journ. of Ophth. p. 264.
26) Trnc, Daviel et son oenvre. Nonveau Montpellier médic. Janvier.
27) Widmark, Ueber die Entwickelung des Starschnitts nach dem Tod v. Graefe's. Vortrag bei der Installation des Verfassers als Professor. Hygiea. 54. p. 247.
28) —, Harald Philipsen †. Ebd. S. 187.

---

4. Hygienisches und Kliniken.

1) Bayr, E., Steilschrift-Fibel. Lesehuch für Oesterreichische allgemeine Volkeschulen. Erster Teil. Wien. Im k. k. Schulbücher-Verlage.
2) Benson, A. H., Onr eyes and our industries. Dublin Jonrn. of med. scienc. 1891. XCII. p. 412.
3*) Bericht der vom ärztlichen Bezirksverein München zur Prüfung des Einflusses der Steil- nnd Schiefschrift gewählten Kommission. Beilage zur Münch. med. Wochenschr. Nr. 28.
4) Berlin, R., Die Entwickelung der Augenheilkunde. Vortrag anlässlich der Eröffnung der neuen Augenklinik zu Rostock am 16. d. M. Rostocker Anzeiger. Nr. 119.
5) Burnett, The prevention of blindness in infants. Century Mag. New-York. XIV. p. 816.
6*) Brisken, Zur Prophylaxe der Ophthalmoblennorrhoea neonatorum. Münch. med. Wochenschr. S. 67.

7) Cohn, H., Credé's Verdienste um die Augen der Neugeborenen. Berlin. Tageblatt. Nr. 156.
8) — Lehrbuch der Hygiene des Auges. Wien und Leipzig. Urban Schwarzenberg.
9) —, Geschichte und Kritik der Breslauer Schulhygiene. S.-A. aus Zeitschr. f. Schulgesundheitspflege. (C. gipfelt seine Ausführungen in dem Satze, dass Breslau keinen Schularzt und eine völlig unzureichende ärztliche Schulaufsicht habe.)
10) Czermak, W., Ueber die Aufgaben des Unterrichtes in der Augenheilkunde. Wien. klin. Wochenschr. Nr. 27.
11) Gutachten über die Vorzüge der Steilschrift in gesundheitlicher Beziehung. S.-A. aus der Wochenschr.: Das österreichische Sanitätswesen.
12*) Hartrigde, The electric light and its effects upon the eyes. Brit. med. Journ. 20. Febr. (Nichts Bemerkenswertes.)
13) Hertel, A., Steilschrift bei dem Schulunterricht. Separatabdr. aus »Vor Ungdom«. Kopenhagen und »vor Ungdom«. p. 28. (Die letzte Abhandl. Polemik mit Norrie.)
14) Laqueur, Ueber Augenkliniken und ihre Bedeutung für den ophthalmologischen Unterricht. Rede, gehalten am 19. Dezember 1891 zur Feier der Einweihung der neuen Universitäts-Augenklinik in Strassburg. Strassburg, K. J. Trübner.
15) Lawrentjew, A., Die ausländischen Augenkliniken (Sagranitschnija glasnija kliniki). Wojenno-Medizinsky Journ.
16*) Mayer, W., Steilschrift gegen Schiefschrift. Beilage zu Nr. 21 der Münch. med. Wochenschr.
17) Moll, van, De oogheelkunde in Nederland. Nederl. Tijdschr. v. Geneesk. Amst. XXIII. p. 821.
18) Nieden, Ueber die hygienischen Vorteile der Steilschrift. Dritte Sitzung der Westfälischen Aerztekammer, verhandelt in Münster am 29. April.
19) Norrie, G., Steilschrift bei dem Schulunterricht. Ungdom. S. 27.
20) —, Prophylaktische Massregeln gegen Blennorrhoea neonatorum. Ugest. f. Läger. I. p. 525.
21*) Notice sur l'hospice Saint-Victor d'Amiens. Archiv. d'Opht. XII. p. 252. (Genanntes Krankenhaus dient nur Augenkranken; es besteht aus einer ophth. Klinik mit den entsprechenden Räumlichkeiten und einem Asyl für unheilbare Blinde jeglichen Alters.)
22) Renk, Ueber die künstliche Beleuchtung von Hörsälen. Preisverkündigungsprogramm der Universität Halle-Wittenberg.
23) Schiller, H., Der hygienische Unterricht in den pädagogischen Seminarien. Zeitschr. f. Schulgesundheitspflege. V. J.
24) Schubert, P., Ueber senkrechte Schrift. Ber. über d. XXI. Vers. d. ophth. Gesellsch. Heidelberg. 1891. S. 115.
25*) —, Ueber Messungen der Schreibhaltung in den Volksschulen zu Nürnberg im Schuljahre 1890/91. Beilage zu Nr. 21 der Münch. med. Wochenschr.
26*) —, Bericht über die Sitzungen der Steilschriftkommission des Vereins f. öffentl. Gesundheitspflege zu Nürnberg. Zeitschr. f. Schulgesundheitspflege. S. 426.

27) Snellen, H., Over den aard en omvang der nieuwere oogheelkunde. Rede voering uitgesprochen op den 26. Maart 1892.
28) Trousseau, Hygiène de l'oeil. G. Masson. Paris.
29) Zehender, W. v., Vorträge über Gesundheitslehre. Stuttgart, F. Enke.

Brisken (6) empfiehlt zur Verhütung der Blennorrhoea neonatorum das Kaltenbach'sche Verfahren, welches im wesentlichen darin besteht, dass die Gonokokken durch desinficiereude Ausspülungen gleich im Beginn der Geburt unschädlich und hiedurch, sowie durch Abwaschen der Augenlieder mit destilliertem Wasser gleich nach der Geburt mechanisch entfernt werden sollen. Die Methode wird als unbedingt verlässlich bei Frauen bezeichnet, welche vor Beginn der Geburt an in Ueberwachung sind. Bei Strassengeburten, auswärts Untersuchten u. s. w. muss das Crede'sche Verfahren als Ergäuzung angewendet werden, um einen Ausgaugspunkt für weitere Infektionen zu vermeiden.

Das Lehrbuch der Hygiene des Auges von H. Cohn (8) ist in 19 Kapitel eingeteilt, und zwar enthält: Kap. I. anatomische Vorbemerkungen, Kap. II. physikalische und chemische Vorgänge beim Sehen, Kap. III. Akkommodation, Kap. IV. Sehschärfe, Kap. V. Refraktion, Kap. VI. Augenentzündnng der Neugeborenen, Kap. VII. Skrophulöse Augenentzündungen, Kap. VIII. Trachom und verwandte Bindehautkrankheiten, Kap. IX. Augenentzündungen bei Pocken, Kap. X. Uebersichtigkeit und Einwärtsschielen, Kap. XI. Kurzsichtigkeit, Kap. XII. Augenleiden bei Onanisten, Kap. XIII. Syphilitische Augenkrankheiten, Kap. XIV. Sehschwäche bei Rauchern und Trinkern, Kap. XV. Augenleiden in Folge von Blendung, Kap. XVI. Berufs-Augenkrankheiten, Kap. XVII. Verletzungen des Auges, Kap. XVIII. Netzhautleiden bei Kiudern blutsverwandter Eltern, Kap. XIX. Farbenblindheit. Besonders ausführlich wird das Kap. XI. behandelt, insbesondere das Wesen der Myopie, der Angenspiegelbefund, Vorkommen, Ursache, Verhütung, schulärztliche Anfsicht u. s. w.

In dem Gutachten (11) über die Vorzüge der Steilschrift wird letztere sowohl in ophthalmologischer als auch in orthopädischer Hinsicht auf das wärmste empfohlen; in ersterer Hinsicht wird hervorgehoben, dass die Steilschrift es möglich mache, bereits kurzsichtigen Schülern Brillen zu verordnen, ohne nachher fürchten zu müssen, es werde durch eine inkorrekte Kopfhaltnug dem Wachstum der Myopie Vorschub geleistet uud dass dadurch eine Frage ihre Lösung findet, welche vor der definitiven Konstruktion von richtigen Bänken für normalsichtige Schüler nicht einmal aufgestellt werden konnte.« Iu

Digitized by Google

orthopädischer Hinsicht wird betont, dass die steilschreibenden Kinder eine dauernd aufrechte Kopfhaltung bewahrten. »Jede seitliche Neigung des Kopfes führt durch die Verlagerung des Schwergewichtes desselben schliesslich nachweislich zu seitlichen Einstellungen der Wirbelsäule.«

Schubert (24) teilt als Mitglied der Steilschriftkommission des Vereins für öffentliche Gesundheitspflege in Nürnberg mit, dass die Hauptthätigkeit dieser Kommission in Herstellung eines geeigneten Alphabetes, in Abfassung von Schreibregeln und in Fortsetzung der Heft- und Tafelliniatur bestanden habe. Für das neue Alphabet soll angestrebt werden möglichste Flüssigkeit, Schreibflüchtigkeit und Einfachheit der Formen. Für das Heftformat wurde eine Höhe von 22 ctm und eine Breite von 14 ctm festgestellt, die Zeile selbst hat eine Länge von 11 ctm. Die Schiefertafel wird in der Mitte mit einer senkrechten Doppellinie von 6 mm Abstand versehen und werden so 2 Tafelhälften geschaffen, deren jede eine Zeilenlänge von etwa 12 ctm darbietet.

Seggel (3) kommt in dem Berichte der Münchener Steilschriftkommission zu folgenden Ergebnissen:

»A. In Bezug auf Körperhaltung:

1) Bei Steilschrift sitzen weniger Schüler augenfällig schief als bei Schrägschrift, Verhältnis 40,8:56,% oder 5:7. Absolut gerade sitzen bei Steilschrift sogar mehr denn noch einmal soviel als bei Schrägschrift, 25,4% gegen 11,4%.

2) Bei der Steilschrift zeigt die 2. Klasse eine erheblich bessere Körperhaltung als die 1., sowohl nach dem Prozentverhältnis der Geradesitzenden als nach dem Neigungswinkel, bei der Schrägschrift tritt diese Besserung in der Körperhaltung in der höheren Klasse nicht ein.

Durch die früheren Erhebungen wurde sogar eine mit ansteigender Klasse eintretende Verschlechterung festgestellt.

B. In Bezug auf Kopfhaltung:

3) Bei der Steilschrift zeigen nicht nur beträchtlich mehr Schüler gerade Kopfhaltung als bei Schrägschrift, nämlich 3mal so viel, sondern es ist auch die Neigung des Kopfes zur Seite eine beträchtlich geringere als bei Schrägschrift. Verhältnis 8°:13°. Schiefe Kopfhaltuug bedingt aber in gleichem Verhältnisse Vorwärtsneigung des Kopfes und damit Annäherung der Augen an die Schrift.

4) Bei der Schrägschrift beträgt denn auch die Entfernung zwischen Auge und Schrift, bezw. Federspitze durchschnittlich 5,6 cm weniger als bei der Steilschrift.

Diese beiden letzteren Momente fallen besonders für die Entstehung der Kurzsichtigkeit in das Gewicht, während die beiden ersteren in Bezug auf Verkrümmnng der Wirbelsäule in Betracht kommen. Zu diesen tritt noch als weiteres Moment:

5) Die durch ihr gegenseitiges Verhalten besonders ungünstigen Körper- und Kopfstellungen werden vorwiegend bei Schrägschrift getroffen.

Vor allem ist aber zu Gunsten der Steilschrift anzuführen, dass bei derselben nicht nur die 5 hervorgehobenen Hauptmomente, sondern alle übrigen in Betracht gezogenen Verhältnisse günstiger — wenn auch weniger hervortretend — gefunden wurden, trotzdem die Steilschrift erst kurze Zeit eingeübt und grösstenteils noch nicht korrekt ausgeführt wird.

Meyer (16) fasst seine Untersuchnngen in 40 Fürther Volksschulklassen in dem Satze zusammen: »Die Kinder sitzen bei Steilschrift besser als bei Schiefschrift und sind mit weit geringerem Aufwand an Mühe und Zeit auch gut sitzend zu erhalten. Die Erfüllung der von der kgl. bayr. Staatsregierung gestellten Forderung, es solle der strikte Beweis geliefert werden, dass die schlechte Körperhaltung der Hauptfaktor sei für die Häufung von Kurzsichtigkeit und Rückenverkrümmung in den Schulen und dass nur die verlangte Steilschrift das Hilfsmittel dagegen sei, wird als eine ideale, aber vorläufig unmögliche bezeichnet.

Schubert (25) teilt ebenfalls Messungen der Schreibhaltung in den Volksschulen in Nürnberg im Schuljahre 1890/91 mit. Er hebt hervor, dass die steilschreibenden Kinder einen wesentlich grösseren Arbeitsabstand bewahren als die schief schreibenden, die Zahl der mit normaler Kopfhaltung Schreibenden bei Steilschrift 2—½ mal so gross ist als bei Schiefschrift und dass auch die normale Schulterhaltung bei ersteren 1¾mal so häufig ist als bei letzteren, ferner bei der Steilschrift ⅛, bei der Schiefschrift aber die doppelte Anzahl ungenügend sitzen.

Schubert (24) berichtet im Wesentlichen über dasjenige, was er zu Gunsten der senkrechten Schrift über Schreibhaltung, (Kopfhaltung, Schulterhaltung, Abstand der Augen von der Schrift), Refraktionszustand und der Wirbelsäule bis jetzt gefunden hat und weist auf die Untersuchnngen von Mayer und Seggel hin. Das Nähere in Bezug auf die an den Vortrag Schubert's zwischen ihm und Berlin entstandene Diskussion ist im Original zu ersehen.

Renk (22) stellte Versuche über indirekte Beleuchtuug von Hör-

sälen resp. Schulbänken an, indem bei direkter Beleuchtung Schatten sei es der schreibenden Hand oder des ganzen Körpers oder des Vormannes entworfen werden. Bei indirekter Beleuchtung war eine grössere Gleichmässigkeit der Helligkeit aller Plätze vorhanden, aber dafür ein bedeutender Verlust an Licht eingetreten. Eine grössere Helligkeit wurde erzielt einmal durch Erhöhung der Leuchtkraft der vorhandenen Lampen und Vermehrung der reflektierenden Flächen und dann durch Umwandlung der undurchlässigen Reflektoren in lichtdurchlassende. Bei Glasreflektoren wurde eine Helligkeit auf den Tischen = 17,48 Meterkerzen erzielt, im Vergleich mit der direkten Beleuchtung ein Verlust von 35,4%. Die Glasreflektoren haben aber den Nachteil, dass wieder Schatten bemerklich werden. Bei diesen Untersuchungen wurde die Regenerativlampe ausschliesslich in Betracht gezogen. Als Hauptvorteile der indirekten Beleuchtung werden hervorgehoben: 1) Behinderung von Blendungserscheinungen, 2) gleichmässigerer Verteilung der Lichter in der Ebene der Tische, 3) Verhütung störender Schatten, 4) Verhütung lästiger Wärmestrahlung.

---

5. Statistisches.

Referent: Dr. **Rhein**, Augenarzt in München.

1) Aijantschikow, P., Die Augenkrankheiten und die Blindheit unter der Bauernbevölkerung dreier Bezirke des Newstorschen Ujesd des Tweschen Gouvernements auf Grund allgemeiner Besichtigung (Bolesni glas i slepota n krestjanskowo naselenja Prndowskoj, Kusowinskoi i Dorskoj wolostej Nowotorschskawo ujesda Twerskoj gubernii po dannim pogolownawo omostra). Dissert. St. Petersburg.

2*) Alter, Familienstand, Bezahlungsart der Verpflegskosten und Wohnort der Kranken in den stationären Kliniken für Angenkranke. Klin. Jahrb. IV. S. 454.

3*) Anzahl der Praktikanten in den Kliniken mit Berechtigung zur Erteilung der Praktikantenscheine während der Sommersemester 1887 bis 1891 und der Wintersemester 1887/88 bis 1890/91. Klin. Jahrbuch IV. S. 498.

4*) Arnold, Th., Mitteilungen über 400 Star-Operationen, ausgeführt von Prof. O. Haab an Kranken der Züricher Universitäts- und seiner Privat-Angenklinik. Arch. f. Augenheilk. XXV. S. 41.

5*) Aub, Uebersicht über die angemeldeten Erkrankungen von übertragbaren Krankheiten in München 1892.

6) Bacchi, Statistique médicale du service d'ophtalmologie de la Policlinique de Paris. Assistance. Paris. 1891.

7*) Bericht der vom ärztlichen Bezirksverein München zur Prüfung des Einflusses der Steil- und Schiefschrift gewählten Kommission. Münch. med. Wochenschr. Nr. 28. Beilage.

8) —, IV. amtlicher, der Kuranstalt Neuwittelsbach bei München; herausgegeben von R. v. Hösslin.

9) —, kurzer, über die Wirksamkeit der Augenheilanstalt des Stephanus-Hospitals in Reichenberg im Jahre 1892. Erstattet vom ärztlichen Leiter Dr. Franz Bayer.

10) —, über die ophthalmologische Thätigkeit in dem Jahre 1892. Von Sanitätsrat Dr. Dürr. Hannover.

11) —, zweiter, über die Abteilung für Augenkranke im Landesspitale zu Laibach. (Vom 17. Nov. 1891 bis 31. Dez. 1892.) Von Dr. Emil Bock, Primararzt.

12) —, schriftlicher, der Universitäts-Augenklinik zu Würzburg f. d. J. 1892 von Prof. Dr. Michel.

13) —, der Augenklinik des Prof. Dr. Paul Schröter in Leipzig f. d. J. 1892.

14*) Beruf der Kranken in den stationären Kliniken für Augenkrankheiten. Klin. Jahrbuch. IV. S. 456.

15*) Besuch der Kliniken und Poliklinik en im Sommersemester 1889/90 und im Wintersemester 1890/91. Ebd. S. 495.

16) Blood, J., On a series of two hundred and eighth y two cataract extractions. Liverpool med.-chir. Journ. XII. p. 370.

17) Bock, Emil, Erfahrungen auf dem Gebiet der Augenheilkunde. Bericht über 1641 Augenkranke und 70 Starextraktionen mit 11 Gesichtsfeldaufnahmen. Wien 1891.

18) —, Zweiter Bericht über die Abteilung für Augenkranke im Landesspital zu Laibach.

19) Bronner, On aseptic ophthalmic surgery, with a record of 2200 operations. Brit. med. Journ. II. p. 939.

20) Bulletin de la Clinique nationale ophtalmologique de l'hospice des Quinze-Vingts par les docteurs A. Trousseau et A. Chevallereau. Année 1892. Paris.

20a) Carter, R. R., An analysis of ten thousand cases diseases or disturbance of the eyes seen in private practice. Lancet. II. p. 988.

20b) —, Coulour blindness. Journ. Roy. Service. Inst. XXXVI. p. 983.

21) Chauvel, Remarques statistiques et cliniques sur les examens des yeux pratiqués a l'hospital d'instruction du Val de Grâce du 1er Septembre 1885 au 1er Mai 1890. Archiv de méd. et pharm. mil. XIX. p. 169.

22) Chisolm, Annual report of the presbyterian eye, ear and throat charity hospital of Baltimore city. Americ. Journ. of Ophth. p. 35.

23*) Cohn, H., Die Augen der Musiker. Berlin. klin. Wochenschr. Nr. 12.

24) Davis, A. E., A study of one hundred and thirty-one cases of enucleation. Medic. Record. Oct.

25) Decourtieu, Note sur le nystagmus de mineurs anx mines de Courrieres. Journ. d'ocul. dn nord de la France. 1891—2. III. p. 85.
26) De Lapersonne, F., Statistiqne de la clinique ophthalmologiqne de la Faculté de medécine de Lille pour l'année 1890—91. Bull. méd. du Nord. Lille. XXXI. p. 145.
27) De Mets, La myopie à l'école. Ann. Soc. de méd. d'Anvers. 1891. p. 315 nnd Jonrn. d'hygiène. p. 441.
28) Dianoux, Rapport sur le service ophtalmologiqne de l'hôpital marin de Pen-Bron. Annal. d'Oculist. CVII. p. 269.
29) Die Inflnenza-Epidemie 1889/90, herausgegeben von Leyden und Guttmann. Wiesbaden, J. J. Bergmann. (Affektionen des Auges von Horstmann.)
30*) Dolgenkow, W., Uebersicht von hnndert Staroperationen (Obsor sotni operatij katarakti). Westnik ophth. XI. 1. p. 26 und Sitzungsber. d. Ges. d. Aerzte zu Kursk.
31) Ellis, H. B., Analysis of two hundred cases of errors of refraction. New-York med. Jonrn. IV. p. 490 und South Calif. Pract. Los. Angeles. VII. p. 81.
32) Éperon, Enqnête snr l'état des yenx dans les écoles de Lausanne. Lansanne. F. Rouge.
33) Fage, Statistique de la clinique ophtalmologique de l'hospice Saint-Victor. Gaz. méd. de Picardie. Amiens. X. p. 251.
34) Fifteenth annual Report. Presbyterian Eye, Ear and Throat Charity Hospital. Baltimore.
35) French, H. C., Cataract extractions at the Royal Ophthalmic Hospital Moorfields. Jonrn. of Ophth., Otol. and Laryng. IV. p. 51.
36*) General-Bericht über die Sanitäts-Verwaltnng im Königreiche Bayern. Im Auftrage des königl. bayerischen Staatsministerinms des Inneren nach amtlichen Quellen hergestellt von Dr. v. Kerschensteiner, k. Geheime-Rat und Obermedizinalrat nnter Mitwirknng von Nepomuk Zwickh, Funktionär im k. statist. Bureau. XXII. Band. (Nene Folge XI. Band), das Jahr 1890 umfassend. München, Bassermann.
37*) Geronzi, G., Resoconto per l'anno scolastico 1890—91. (Clinica Oculistica di Roma, diretta dal professor Businelli). Annali di Ottalm. XI. p. 68.
38*) Ginsburg, J., Statistische Angaben über die Angenerkrankungen in der Stadt Woronesch (Materjali dlja statistiki glasnich sabolewani j w gorode Woronesche). Westnik ophth. IX. 2. p. 127.
39*) Gosetti, Le operazioni ocnlari eseguite nella divisione oftalmica dell' Ospedale di Venezia nel quadriennio 1888—91. Annali di Ottalm. XXI. p. 202.
40*) Hansell and J. H. Bell, A statistical review of the proportion and cause of blindness in thirty-two thousand eyes consecntively treated in the Jefferson College Hospital. Arch. Ophth. New-York. XXI. p. 51.
41) —, Howard, F. and James H. Bell, Annual of clinical ophthalmology. Phila. P. Blakiston Son & Co.
42) Harlan, G. C., Statistics of the direction of the principal meridians in binocular astigmatism Transact. of the americ. ophth. soc. Twenty-eighth. meeting. p. 315.

43) Herrnheiser, Die Refraktionsentwicklung des menschlichen Auges. Zeitschr. f. Heilkunde S. 1.

44*) —, — Prag. med. Wochenschr. Nr. 19 u. 20.

45) Hertel, A., Steilschrift bei dem Schulunterricht. Separatabdr. aus »Vor Ungdom«. Kopenhagen und »vor Ungdom«. p. 28. (Die letzte Abhandl. Polemik mit Norrie.)

46) Het Nederlandsch Gasthuis vor behoeftige en minvermogende ooglijders, gevestigd te Utrecht. Drie-en-dertigste Jaarlijksch Verslag.

47) Huth, I. und II. Jahresbericht der Augen- und Ohrenheilanstalt zu Iserlohn vom 1. März 1890 bis 28. Februar 1891 und vom 1. März 1891 bis 1. März 1892.

48) Jahresbericht, 27., über die Wirksamkeit der Dr. Wolffberg'schen Augenklinik in Breslau.

49) — über die Wirksamkeit der Augenabteilung des allgemeinen Krankenhauses für Galizien in Lemberg f. d. Jahr 1892 von Dr. Eman. Machek, Primararzt der Augenabteilung. Lemberg.

50) Imre, J., 200 Fälle erfolgreich operierter Katarakte. Szemészet. 1891. p. 59.

51*) Johelsohn, K., Die Blindheit unter der Bevölkerung der Stadt Kischinjow (Slepota sredi naselenja goroda Kischinjowa). Westnik ophth. IX. 4. 5. p. 295 und 6. p. 467.

52*) Kerschhaumer, Rosa, Die Augenheilanstalt in Salzburg. Bericht über die Thätigkeit in den Jahren 1883—1890.

53) Knöpfler, L., Quelques reflexions sur les examens de la refraction pratiques à la clinique ophtalmologique de Nancy, pendant l'année. Revue méd. de l'est. 1891. XXIV. p. 533.

54*) Koch, C. A., Ueber die Anwendung irisch-römischer Bäder in der Augenheilkunde. Inaug.-Diss. Leipzig.

55*) Korschenewsky, S., Bericht über die ersten Hundert Kataraktextraktionen in der Landpraxis (Ottschött o perwoj sotne extraktij katarakt w semskoj praktike). Medizinskoje Obozrenje. XXXVII. Nr. 11. p. 1012.

56) Krankheitsfälle in den stationären Kliniken für Augenkrankheiten. Klin. Jahrbuch. IV. S. 429.

57) —, in den Polikliniken für Augenkrankheiten. Ebd. S. 459.

58) Krumbmiller, W., Zur Frage über die Blindheit bei den Rekruten des Nowogorodschen Ujesd (K woprosu o slepote u nowobranzew Nowgorodskawo ujesda). Sitzungsb. u. Mitteil. d. Gesellsch. d. Aerzte d. Nowogorodschen Gouvernements. 1891. S. 79.

59*) Kuhli, Th., Zweiter Bericht über d. Augenkranken des Ambulatoriums d. Krestowosdwischenschen Stifts d. Barmherzigen Schwestern in St. Petersburg vom 1. Januar 1887 bis 1. Januar 1892 und kurze Mitteilungen aus der Augenpraxis (Wtoroj ottschjot o glasnich holnich pri letschebnitze dlja prichodjaschich krestowosdwischenskoj obschini sestör miloserdja w St. Petersburge s 1. janwarja 1887 goda po 1. janwarja 1892 goda i krotkya soobschenja is glasnoj praktiki). Westnik ophth. IX. 2. p. 141 u. 3. p 221.

60*) Kutschew, N., Die Blindheit und ihre Ursachen unter der nichtrussischen (Mordow'schen) Bevölkerung des Dorfes Aht-Slavkin im Saratowschen Gouvernement (Slepta i eja pritschini sredi inorodtscheskewo nase-

lenja sela Starawo-Slavkina Petrowskawo Ujesda Saratowskoj gubernii). Westnik ophth. IX. 4. 5. p. 379.

61) Lawrentjew, A., Die Verbreitung des Trachoms in den ausländischen Armeen und die Massregeln zur Bekämpfung desselben (Rasprostranenje trachomi w inostrannich armijach i mori borbi s nejn). Wojenno-Medizinsky Journ.

62) Laws, W. G., Statistical report of the ophthalmic departement of the year 1890. St. Thomas Hosp. Rep. 1890—1. XX. p. 459.

63) Lübinsky, A., Kurze Uebersicht der Beobachtungen über den Zustand der Augenbindehaut bei den Marine-Soldaten im Hafen von Kronstadt im Jahr 1891 (Kratkij obzor nablüdenij obolotschki glas u morskich nischnich tschinow po Kronstadtskornu portu w 1891 godu). Medizinskija Pribewlenja k Moskomu Sborniku. April-Heft.

64*) Mayer, W., Steilschrift gegen Schiefschrift. Beilage zu Nr. 21 der Münch. med. Wochenschr.

65) Meyer, E., Statistique du service d'Ophtalmologie du dispensaire Furtado-Heine. Annales d'Oculist. CVII. p. 552.

66) Moskauer ophthalmologischer Verein. Jahresber. üb. d. Thätigkeit f. d. J. 1891 (Godowojottschjot o dejatelnocti Moskowskawo Ophthalmologitscheskawo kruschka sa 1891 god). Westnik ophth. IX. 2. p. 193.

67) Norton, A. B., The homoeopathic treatment of incipient senile cataract with tabulated results of one hundred cases. N. Americ. Journ. Homoeop. New-York. 1891. VI. p. 786.

68*) Oehrn, Axel, Zur Trachomstatistik in Livland. Vortrag, gehalten auf dem IV. livländ. Aerztetag zu Wenden am 16. Sept. 1892. Centralbl. f. Augenheilk. p. 79 u. 115.

69) Pansier, Quatrième bulletin annuel de la cliniqne ophthalmologiqne de la faculté de Montpellier méd. 1891. XVII. p. 453.

70) —, Cinquième bulletin annuel de la clinique ophthalmologique de la faculté de Montpellier méd. Suppl. I. p. 439.

71) Pomeroy, O. D., A report of fifty cases of extraction of cataract without iridektomy. New-York med. Journ. p. 535.

72) —, Extraction of cataract without iridektomy. Transact. of the americ. ophth. soc. Twenty-eighth meeting. p. 438.

73) Ramos, Des vices de réfraction à Mexico, comparée avec ceux de l'Europe. Verhandl. d. X. internat. med. Congresses zu Berlin. IV. 2. S. 79.

74) Randolph, R. L., A series of fifty consecutive operations for cataract. Bull. John Hopkins Hosp. Balt. III. p. 19.

75) Report, Twenty-third annual, of the New-York ophthalmic and aural Institut (for the year beginning October 1th 1891 and ending September 30th. 1890).

76) Report of the royal society's committee on colour-vision. Report of the british medical association's committee on the control of railway servants' eyesight. Ophth. Review. p. 157 and Proced. Roy. Soc. p. 231.

77) Rheindorf, H., Ueber 326 Fälle von Enucleatio bulbi. Inaug.-Diss. Bonn. 1891.

78*) Rymsza, Waclaw, Vergleichende Untersuchungen über den Zusammenhang zwischen dem Refraktionszustande der Augen und dem Schädelbein. Inaug.-Diss. Dorpat.

79) Sattler, H., Ueber die geographische Verbreitung des Trachoms. Verhandl. d. X. internat. med. Kongresses zu Berlin. IV. 2. S. 29.
80) Schiess, Augenheilanstalt in Basel. XXVIII. Jahresber. vom 1. Januar bis 31. Dezember. 1891.
81) Schmidt, E., Bericht über die Augenabteilung des Sebastopolschen Marine-Spitals f. d. J. 1891 (Ottschöt po glasnomu otdelenju Sewastopolnawo mosskawo gospitala sa 1891 god). Medizinskija Pribawanja n Morskornu Sborniku. Decemb.
82*) Schreiber, Augenheilanstalt in Magdeburg. X. Jahresbericht.
83*) Schubert, P., Ueber senkrechte Schrift. Ber. über die XXI. Vers. d. ophth. Gesellsch. Heidelberg. 1891. S. 115.
84) —, Ueber Messungen der Schreibhaltung in den Volksschulen zu Nürnberg im Schuljahre 1890/91. Beilage zu Nr. 21 der Münch. med. Wochenschr.
85) —, Bericht über die Sitzungen der Steilschriftkommission d. Vereins f. öffentl. Gesundheitspflege zu Nürnberg. Zeitschr. f. Schulgesundheitspflege. S. 426.
86) Seabrook, H. H., Some squint statistica. Arch. Ophth. XXI. p. 234.
87) Seitz, Bericht über die kgl. Universitäts-Poliklinik für Kinderkrankheiten im Reisingerianum pro 1892. Münch. med. Wochenschr. 1893. S. 176.
88) Southard, W. F., An examination of the eyes of 311 students. Pacific med. Journ. San Franc. XXXV. p. 577.
89) Stephenson, S., The relative frequency of myopia among Christians and Jews. Ophth. Review. p. 110.
90) Teillais, Compte rendu de la clinique ophtalmologiqne de Nantes pour les années 1889—1890. Ref. Revne generale d'Opht. p. 29.
91) Tesjakow, N., Ueber das Trachom im Chersonschen Gouvernement (O trachome w Chersonskoj guberuii). Elisabetgrad. 1891.
92*) Trousseau, Les causes de cécité chez les pensionnaires des qninzevingts. Archiv. d'Opht. XII. p. 218.
93*) Trnhart, Znr Trachomstatistik. Protokolle der IV. Sitzung des 4. livländischen Aerztetages. Wenden, 16. Sept. 1893. (St. Petersb. med. W.) Centralbl. f. Augenheilk. p. 145.
94) Uebersicht der wichtigsten Operationen in den Augenkliniken. Klin. Jahrbuch. IV. S. 458.
95) Valk, Onr refraction cases. Transact. med. Soc. New-York. Phila. p. 284.
96) Vereeniging tot oprichting en instandhouding eener inrichting voor ooglijders to Amsterdam. Achttiende Verslag. (Loopende over het jaar 1890).
97) — — Negentiende Verslag. (Loopende over het jaar 1891.)
98) — — Twintigste Verslag. (Loopende over het jaar 1892.)
99) — tot het Verleenen van Hnlp aan minvermogende Ooglijders voor Zuid-Holland, Gevestigd te Rotterdam. Zeven-en-twintigste Verslag, Loopende over het jaar 1892. Met Bijlagen.
100) Verslag, derde, der Vereeniging »Inrichtiug voor Ooglijders« te 'S-Gravenhage. 1892.
101) — der Vereeniging »Inrichting vor Ooglijders te Rotterdam« Gevestigd Jacobusstraat 25—27, over het jaar 1892.
102*) Wagner, Bericht über Tausend Starextraktionen mit kleinem peripherem Lappen (nach Graefe). (Ottschjot o tisatsche eutraktij katarakti s nebolschim peripheritscheskim loskntum). Westnik ophth. IX. 1. p. 1.

103) Walter, Bericht über die Augenkrankheiten des H. Tagilsko'schen Bergkrankenhauses f. d. J. 1889—91. Westnik oftalm. Januar-Februar.
104) Webster Fox, Report of one hundred and thirty-six cases of cataract extraction; with remarks. Med. Record. p. 121 und New-York med. Record. 30. January.
105) Woodward, J. H., Fifty four cases of cataract extraction. Arch. Ophth. XXI. p. 398.

Die Anzahl der Praktikanten in den preussischen Kliniken mit Berechtigung zur Erteilung des Praktikantenscheins betrug nach Guttstadt's Jahrbuch (3):

	Sommersemester 1890.	Wintersemester 1891.
Berlin	109 (?)	88 (?)
Bonn	102	37
Breslau	33	25
Göttingen	46 (?)	32
Greifswald	52	49
Halle	85 (?)	74 (?)
Kiel	85	28
Königsberg	53	14
Marburg	37	32
Zusammen	602	380

Der Beruf der Kranken in den preussischen stationären Kliniken für Augenkrankheiten war nach Guttstadt's Jahrbuch (14):

Berufsarten *)	sämtliche Kliniken		
	m.	w.	zus.
A. Bodenbenutzung und Tierzucht	336	179	515
Landwirtschaft, einschl. Tierzucht	306	168	474
Kunst- und Handelsgärtnerei	12	8	20
Forstwirtschaft und Jagd, Fischerei	18	3	21
B. Industrie und Gewerbe	951	266	1217
Bergbau, auch Torfgräberei	43	9	52
Hüttenwesen	6	—	6
Ziegelei, Thonröhrenfabrikation	12	2	14
Uebrige Industrie der Steine und Erden	18	—	18
Verarbeitung von Metallen	21	1	22
Grob- und Hufschmiede	61	8	69
Schlosserei, Geldschrankfabrikation	51	5	56
Sonstige Eisenverarbeitung	27	3	30
Verfertigung von Maschinen, Schusswaffen, Lampen	16	1	17
Stellmacherei, Wagenbau	14	4	18
Schiffsbau, Verfertigung von Instrumenten, Uhren	3	3	6
Chemische Industrie	3	—	3

Berufsarten *)	sämtliche Kliniken		
	m.	w.	zus.
Spinnerei und Weberei als Hausbetrieb	20	18	38
Uebrige Textilindustrie	5	1	6
Buchbinderei und Kartonagefabrikation	13	2	15
Sonstige Papier- und Lederindustrie	20	2	22
Tischlerei, Parkettfabrikation	50	12	62
Sonstige Industrie der Holz- n. Schnitzstoffe	24	6	30
Getreide-, Mahl- und Schälmühlen	24	5	29
Bäckerei und Konditorei	35	7	42
Fleischerei	8	3	11
Sonstige Industrie der Nahrungs- u. Genussmittel	22	4	26
Näherei, Schneiderei, Konfektion	52	47	99
Schuhmacherei	55	26	81
Uebrige Bekleidungs- auch Reinigungsgewerbe	11	8	19
Baugewerbe	196	33	229
Polygraphische Gewerbe	9	5	14
Kunstgewerbe und unbest. Fabrikationszweige	132	51	183
C. Handel und Verkehr	186	82	268
Warenhandel in stehendem Betriebe	73	23	96
Uebrige Handels-, auch Versicherungsgewerbe	11	17	28
Landverkehr	52	19	71
Wasserverkehr	19	10	29
Beherbergung und Erquickung	31	13	44
D. Hausdienst und wechselnde Lohnarbeit	569	477	1046
E. Heer- und Verwaltungsdienst und freier Beruf	133	64	197
Armee	12	—	12
Staats- und Gemeindedienst	72	39	111
Aerzte	2	1	3
Wartepersonal	4	1	5
Freie Berufsarten	43	23	66
F. Personen ohne Beruf oder Berufsangabe	729	1095	1824
Rentner, Pensionäre	23	17	40
Studenten der Medizin	3	—	3
Studenten einer anderen Fakultät	12	—	12
Sonstige Berufslose	104	414	518
Kinder unter 15 Jahren	587	664	1251
zusammen	2904	2163	5067

*) Bei den Frauen ist der Beruf des Mannes berücksichtigt.

Das klinische Jahrbuch von Guttstadt (2) enthält ferner folgende Tabelle:

Alter, Familienstand Bezahlungsart der Verpflegskosten und Wohnort	sämtliche Kliniken			Berlin		Bonn	
	m.	w.	zus.	m.	w.	m.	w.
überhaupt:	2904	2163	5067	533 [1])	439 [1])	367	268
1. Alter.							
unter bis 1 Jahr	23	24	47	6	11	—	—
über 1—5 Jahr	153	188	341	35	38	3	4
» 5—10 »	189	219	408	39	40	16	25
» 10—15 »	225	234	459	42	43	32	42
» 15—20 »	307	228	535	50	48	41	30
» 20—25 »	229	183	462	50	37	51	28
» 25—30 »	261	115	376	49	20	39	23
» 30—40 »	332	184	516	48	40	46	24
» 40—50 »	323	201	524	38	41	52	35
» 50—60 »	316	231	547	53	45	39	22
» 60—70 »	327	225	552	69	39	42	26
» 70 Jahre	143	113	256	50	41	6	6
unbekannt	26	18	44	4	1	—	3
2. Familienstand.							
ledig	1444	1254	2698	255	248	193	162
verheiratet	1286	613	1899	243	112	144	82
verwitwet und geschieden	174	296	470	35	79	30	24
3. Verpflegungskosten.							
auf eigene Kosten	1424	1389	2813	292	284	167	194
» öffentliche Kosten auf Kosten:	393	414	807	42	57	57	53
der Klinik (frei)	125	128	253	49	48	3	7
akademischer Krankenkassen	1	—	1	—	—	—	—
von Krankenkassen	881	201	1082	136	38	141	14
und zwar							
Kreiskrankenkassen	73	33	106	—	—	3	—
Gemeindekrankenkassen	36	20	56	5	—	8	—
Ortskrankenkassen	24	45	256	44	24	46	6
Betriebs- (Fabrik-) Krankenkassen	109	13	122	17	1	16	2
Baukrankenkassen	34	—	34	—	—	—	—
Innungskrankenkassen	5	—	5	4	—	—	—
Knappschaftskrankenkassen	64	16	80	—	—	30	—
Eingeschriebene Hilfskassen	151	32	183	48	11	17	4
Dienstbotenkrankenkassen	2	9	11	1	—	—	—
Berufsgenossenschaften	33	1	34	5	—	7	—
ohne nähere Angabe d. Kasse	163	32	195	12	2	14	2
ohne jede Angabe	80	31	111	14	12	2	—
4. Wohnort.							
aus dem Orte der Klinik	499	359	858	232	201	14	7
» der Umgegend derselben	496	377	873	83	80	31	26
» der Provinz derselben	1640	1221	2861	178	136	320	230
» andren Provinz. Preussens	227	179	406	39	20	1	5
» dem deutschen Reiche	36	19	55	1	—	1	—
» aus dem Auslande	6	8	14	—	—	—	—

1) Nach der Aufbereitung des Zählkartenmaterials. 2) Darunter 9 domizillos.

Alter, Familienstand, Bezahlungsart der Verpflegskosten in den preussischen Universitäts-Augenkliniken.

Breslau		Göttingen		Greifswald		Halle		Kiel		Königsberg		Marburg	
m.	w.	m.	w.	m.	w.	m.	w.	m.	w.	m.	w.	m.	w.
232	135	485	321	167	122	371	277	277	186	266	233	206	182
2	—	5	2	2	—	4	4	—	1	3	3	1	3
7	3	37	35	10	15	26	44	10	10	10	19	15	20
9	15	40	40	11	16	20	20	21	17	17	26	16	20
14	6	44	40	12	11	24	18	25	32	12	21	20	21
27	11	43	38	13	9	27	30	44	24	41	20	21	23
28	13	31	28	23	12	30	16	16	14	20	14	30	21
17	6	42	16	13	8	26	6	34	10	27	12	14	14
31	14	46	22	21	11	50	28	29	7	37	22	24	16
24	16	63	30	17	10	60	21	20	8	34	28	15	12
25	23	59	29	19	15	50	34	27	17	23	30	21	16
27	15	51	30	14	13	41	36	30	30	36	26	17	10
19	10	22	10	7	2	9	15	20	14	3	12	7	3
2	3	2	1	5	—	4	5	1	2	3	—	5	3
101	65	227	201	86	77	166	135	143	112	148	125	125	129
113	50	244	79	72	34	176	88	109	50	115	77	70	41
18	20	14	41	9	11	29	54	25	24	3	31	11	12
140	94	326	264	57	61	76	103	126	123	135	142	108	124
28	36	10	20	50	32	50	73	58	57	36	40	62[6])	46
—	—	—	—	15	24	36	20	—	—	22	19	—	—
—	—	—	—	—	—	—	—	1	—	—	—	—	—
55	4	118	28	44	4	209	71	92	6	51	24	35	12
—	—	1	—	8	1	40	24	2	—	12	8	7	—
—	—	7	6	—	—	11	9	3	—	—	—	2	5
5	1	10	3	27	1	32	3	26	3	4	3	17	1
15	2	—	—	—	—	43	6	12	—	3	1	3	1
—	—	—	—	—	—	—	—	34	—	—	—	—	—
—	—	—	—	—	—	1	—	—	—	—	—	—	—
—	—	—	—	—	—	32	16	—	—	—	—	2	—
22	—	3	1	6	1	40	5	11	2	—	3	4	5
—	—	—	—	—	—	1	8	—	1	—	—	—	—
3	1	—	—	3	—	9	—	4	—	2	—	—	—
10	—	97	18	—	1	—	—	—	—	30	9	—	—
9	1	31	9	1	1	—	—	—	—	22	8	1	—
72	30	23	13	8	6	50	26	17	19	51	44	32	13
17	8	109	61	53	27	64	53	50	43	17	11	72	68
137	90	248	160	101	86	229[3])	182	194	103	143	148	90	86
6	7	95	85	4	3	13	9	11	15	47	22	11	11
—	—	10	2	1	—	15	7	4	6	3	—	1	4
—	—	—	—	—	—	—	—	1[3])	—	5[4])	8[5])	—	—

3) aus Amerika. 4) Russland. 5) 7 Russland, 1 Ungarn. 6) Darunt. 15 Soldaten.

Besuch der Kliniken und Polikliniken im Sommersemester 1890 und im Wintersemester 1890/91. nach Guttstadt's Jahrbuch (15):

Universitäten	Kliniken								Polikliniken		
	Namen der Direktoren	Sommersemester 1890				Wintersemester 1890/91				Namen der Direktoren	Sommersemester 1890	Wintersemester 1890/91
		Studenten			Aerzte	Studenten			Aerzte		Anzahl der Studenten	
		Gesamtzahl	darunter Auskultanten	darunter Praktikanten		Gesamtzahl	darunter Auskultanten	darunter Praktikanten				
Berlin	Schweigger	109	109		—	88	88		—	mit der Klinik verbunden		
Bonn	Sämisch	155	53	102	1	79	42	37	1	»	»	»
Breslau	Förster	41	8	33	?	32	7	25	?	»	»	»
Göttingen	Schmidt-Kimpler	46	46		—	32	32		—	»	»	»
Greifswald	Schirmer	72	20	52	3	69	20	49	4	»	»	»
Halle	Graefe	85	85		5	74	74		3	»	»	»
Kiel	Völkers	96	11	85	—	47	18	29	—	»	»	»
Königsberg	v. Hippel	83	30	53	—	56	42	14	—	»	»	»
Marburg	Uhthoff	53	16	37	—	58	26	32	2	»	»	»

Tabelle V. **Krankenbewegung nach einzelnen Monaten.**

Nummer des Litteraturverzeichnisses.	12	10	85	48		9		20	102	59	49	85
Monat.	Würzburg, Univers.-Augenklinik Prof. Dr. Michel.	Hannover, Augenklinik, San.-Rat Dr. Dürr.	Magdeburg, Augenheilanstalt, Dr. Schreiber.	Breslau, Augenklinik. Dr. Wolffberg.		Reichenberg, Augenheilanstalt des Stephans-Hospitals. Dr. Bayer.		Paris, Clinique nation. opht. Dr. Trousseau et Dr. Chevallereau.	Rotterdam, Inrichting voor Ooglijders. Dr. de Haas.	St. Petersburg, Stift der barmherzigen Schwestern. Dr. Kuhli.	Lemberg, Augenabt. d. allgem. Krankenhauses für Galizien. Dr. Machek.	Magdeburg, Augenheilanstalt. Dr. Schreiber.
Jahrgang	1892	1892	1892	1891 ambulant	1891 stationär	1892	durchschnittl. tägl. Verpflegestand 1892	1892	1892	1887—1890 ambulant	1892	Durchschnitt 1882—92
Januar	543	122	130	249	21	98	35	1166	618	1672	154	124
Februar	407	173	143	273	15	55	36	1160	394	1481	165	132
März	474	179	144	244	15	75	39	1230	370	1754	201	142
April	430	223	160	311	16	70	45	1307	357	1895	229	171
Mai	555	235	189	373	34	75	49	1526	416	2151	383	174
Juni	383	209	163	390	46	79	47	1354	366	1983	264	165
Juli	489	229	191	314	22	61	45	1394	364	1795	249	167
August	382	232	153	407	21	67	39	1376	386	1726	234	166
September	379	216	142	358	24	55	39	1328	345	1759	214	155
Oktober	378	166	165	259	22	62	41	1198	310	1748	196	156
November	397	135	132	231	24	57	46	1284	362	1425	202	137
Dezember	289	114	137	203	17	46	34	950	289	1301	164	142
Summe	5106	2233	1849	3612	281	800	40 im Jahr	15273	4577	20690	2655	—

Nummer des Litteratur-Verzeichnisses.	Anstalten.	Jahrgang.	Zahl der mit Iridektomie operierten, nicht komplizierten Katarakte.	Vollkommener Erfolg: S = 1 bis S < $\frac{1}{10}$.	Mittlerer Erfolg: S < $\frac{1}{10}$ bis S > $\frac{1}{50}$.	Verlust: S = $\frac{1}{\infty}$ bis S = 0.	% Verlust.	Zahl der ohne Iridektomie operierten, nicht komplizierten Katarakte.	Vollkommener Erfolg: S = 1 bis S > $\frac{1}{10}$.	Mittlerer Erfolg: S < $\frac{1}{10}$ bis S > $\frac{1}{50}$.	Verlust: S = $\frac{1}{\infty}$ bis S = 0.	% Verlust.
12	Würzburg, Prof. Dr. Michel	1892	87	71	15	1	1,1	2	2	—	—	—
13	Leipzig, Prof. Dr. Schröter	1892	45	44	—	1	2,2	—	—	—	—	—
85	Magdeburg, Dr. Schreiber	1892	26	25	—	1	3,8	—	—	—	—	—
	» » »	1882—1892	193	178	6	9	4,6	—	—	—	—	—
48	Breslau, Dr. Wolffberg	1891	37	37	—	—	—	3	2	1	—	—
9	Reichenberg, Dr. Bayer	1892	46	44	—	2	4,3	—	—	—	—	—
76	New-York, Prof. Dr. Knapp	v. 1. X. 91 bis 30. IX. 92	11	10	1	—	—	133	129	4	—	—
17	Laibach, Dr. Bock	v. 17. XI. 91 bis 31. XII. 92	56	55	—	1	1,7	—	—	—	—	—
10	Hannover, S.-R. Dr. Dürr	1892	24	24	—	—	—	—	—	—	—	—
49	Lemberg, Dr. Machek	1892	80	78	1	1	1,25	—	—	—	—	
85	Bernowo, Dr. Korschenewsky	?	60	52	7	1	1,6	40	34	5	1	

stad

Kiel.

8⁰⁰/₀

30
35
136
51
15
1
102
2
27
.
–
11
–
25
1
–
–
–
48

Digitized by Google

stad

Kiel.

8⁰⁰/₉₁

30
35
130
1
51
8
13
15
1
102
2
27
1
11
25
1
463

Digitized by Google

52					59				
Salzburg, ıgen-Heilanstalt. Rosa Kerschbaumer.					St. Petersburg, Stift der barmherzigen Schwestern. Dr. Kubli.				
1886	1887	1888	1889	1890	1887	1888	1889	1890	1891
1921	1879	2001	1942	1947	3636	4011	4118	4379	4536
389	431	530	559	668	—	—	—	—	—
—	—	—	—	—	—	—	—	—	—
—	—	—	—	—	—	—	—	—	—

Der »General-Bericht über die Sanitäts-Verwaltung im Königreich Bayern« enthält folgende Daten über Augenheilanstalten (36):

	Zahl der Betten oder Plätze		Zahl der verpflegten kranken Personen		Zahl der Krankheitsfälle	
	1890	1889	1890	1889	1890	1889
a) Oeffentliche Anstalten.						
Augenklinik der Universität München (Prof. Dr. v. Rothmund)	50	50	649	644	1804	1602
» » » Erlangen (Prof. Dr. Eversbusch)	56	54	756	684	756	684
» » » Würzburg (Prof. Dr. Michel)	34	34	523	486	937	818
Maximilians-Augenheilanstalt in Würzburg (Dr. Dietz)	24	24	170	171	170	171
b) Privatanstalten.						
Augenheilanstalt von Dr. Berger in München	32	32	459	434	1800	1636
» Dr. Bayerl in Aidenbach	6	6	37	38	37	38
» Dr. Brunhuber in Regensburg	6	6	116	121	116	121
» Hofrat Dr. Stör in Regensburg	7	7	69	109	69	109
» Dr. v. Forster in Nürnberg	16	10	303	231	392	306
» Dr. Schubert »	8	8	75	67	188	116
» Dr. Bäuerlein in Würzburg	18	18	256	278	256	278
» Prof. Dr. Helfreich in Würzburg	12	12	107	113	210	215
» Dr. Schauber in Augsburg	35	35	433	415	433	415
Im Ganzen	304	296	3953	3791	6618	6509
Hievon männliches Geschlecht			2154	1977	3727	3462
» weibliches »			1799	1814	2891	3047

In sämtlichen Augenheilanstalten zusammen wurden nach einzelnen Erkrankungsformen folgende Zahl von Fällen behandelt:

Erkrankungsformen.	Zahl der Krankheitsfälle.		Prozentverhältnis.		
	1890	1889	1890	1889	1876—1888
1. der Augenlider	301	338	4,55	5,2	5,7
2. der Thränenorgane	190	176	2,9	2,7	2,3
3. der Orbitalgebilde	47	48	0,7	0,7	0,8
4. der Bindehaut	830	785	12,5	12,1	13,0
5. der Cornea	1731	1800	26,15	27,7	27,2
6. der Iris	612	632	9,25	9,7	10,3
7. der Chorioidea	275	313	4,15	4,8	4,6
8. der Retina mit dem Sehnerven .	274	284	4,1	4,4	5,6
9. des Linsensystems	991	990	15,0	15,2	16,2
10. des Glaskörpers	103	139	1,6	2,1	1,7
11. der Augenmuskeln	246	255	3,7	3,9	3,5
12. Neubildungen und Verletzungen des Bulbus	443	347	6,7	5,3	4,4
13. Refraktionsanomalien . . .	464	306	7,0	4,7	3,5
14. Akkommodationsanomalien . .	111	96	1,7	1,5	1,2
Summe	6618	6509	100	100	100

Die Zahlen der in den einzelnen Kliniken behandelten Kranken, sowie die der Krankheiten sind, soweit sie im Generalbericht angegeben, in Tabelle I und II dieses Jahresberichts verzeichnet.

Aruold (4), Assistent der Universitäts-Augenklinik in Zürich, hat sämtliche Kataraktoperationen zusammengestellt, die sein Lehrer, Prof. Haab, von 1886 bis 1891 ausgeführt hat (weggelassen sind die traumatischen Stare). Die Gesamtzahl beträgt 406. Davon waren

1. einfache senile Katarakte 302
2. Zonularkatarakte 56
3. kongenitale Katarakte 11
4. komplizierte » . . . . . 37.

Von den 302 einfachen Altersstaren wurden 271 mit Iridektomie operiert und wurde bei dieser Methode nie ein Nachteil bemerkt. Die Iriseinklemmung ist viel häufiger bei der Operation ohne Iridektomie. Hinsichtlich der Zonularkatarakt behauptet Haab, dass die optische Iridektomie nur halbe Resultate giebt, weshalb er den Grundsatz hat, die Discission mit oder ohne Iridektomie zu machen. Zur Rechtfertigung führt Haab an, dass fast alle Zonularkatarakte, welche er in Zürich zu sehen Gelegenheit hat, von grossen Dimensionen sind und dass ihm sehr selten Linsen vorkommen, die in der Peripherie eine völlig klare Zone besitzen.

Unter den 406 Operationen ging nur ein Auge durch Infektion verloren. Er hält an einer strenge durchgeführten Antisepsis fest. Zur Beohachtung kamen folgende Zwischenfälle: Glaskörperverlust 7mal, ohne schliesslichen Schaden für den Operierten, Blutung in die vordere Kammer vom 2. Tage nach der Operation an 18mal und streifenförmige Keratitis 19mal. Es wird allgemein angegeben, dass diese streifige Trühung seit dem Gebrauche von Kokaïn viel häufiger auftritt. Haab schreibt dieselhe nicht dem Suhlimat zu, das er regelmässig anwendet. Iritis wurde eiue selten beohachtet, Zahlen sind nicht angegeben, Sprengung der Wunde 5mal, Prolaps der Iris während des Heilungsverlaufs nur 1mal und Glaukom 4mal. Discission wegen Nachstars wurde notwendig in 73 Fällen (= 26,70 %), während Knapp in 60,30 % seiner Fälle dazu schreiten musste. Haab glaubt, dass die Discission viel öfter nötig ist, wenn man ohne Iridektomie operiert.

Definitive Resultate:

Gute	Sehschärfe	$S = 1—\frac{1}{2}$	176 Fälle	=	64,10 %
Mittlere	»	$S < \frac{1}{2}—\frac{1}{10}$	94 »	=	34,43 %
Geringe	»	$S < \frac{1}{10}$	3 »	=	1,09 %
Verlust			1 Fall	=	0,36 %.

Bei den Zonularkatarakten kommen auf 56 Fälle 18 Iridektomien, darunter nur 3 optische. Die Discission musste in einem Falle his zu 7mal wiederholt werden. Auf die 56 Fälle kommen 129 Discissionen und 41 Punktionen. Resultate: S = 1 bis $\frac{1}{10}$ 54 Fälle. $S = \frac{1}{20}$ 1 Fall. S = 0 1 Fall. Hinsichtlich der Operation der angeborenen Stare ist nichts Besonderes zu erwähnen, die Resultate waren durchweg gut. Von den komplizierten Katarakten werden die einzeluen Fälle ausführlich beschrieben, es gah hiebei zahlreiche Misserfolge. Zum Schlusse spricht Arnold die Anschauung aus, dass die angeführten Erfolge seines Lehrers auf eine unwiderlegliche Weise den grossen Wert der Antisepsis dartun und dass die angeführten Tatsachen sowohl als die Zahlen zu Gunsten der Operation mit Iridektomie sprechen.

Aus der von Medizinalrat Aub (5) zusammengestellten Uebersicht über die angemeldeten Erkrankungen an übertragharen Krankheiten in München ist zu entnehmen: Zahl der an den Anzeigeu beteiligteu Aerzte: 345 (einschliesslich grösserer Krankenaustalten etc.). Unter 15090 angemeldeten Erkrankungen fauden sich 297 Fälle von Ophthalmo-Blennorhoea neonatorum und zwar 147 Knaben und 150 Mädchen.

Mayer (64) hat bei den gesamten ersten drei Jahrgängen der Fürther Volksschule, im Ganzen 40 Klassen mit 2377 Kindern, ausgedehnte vergleichende Untersuchungen über Steilschrift und Schiefschrift angestellt und hat in 23 Klassen steil, in 17 schief schreiben lassen. In früher erschienenen Arbeiten hat Verf. behauptet:

1) Die Steilschrift ermögliche dem Kinde ein gutes Sitzen beim Schreiben, weit besser, als alle anderen Schreibarten.

2) Die Lehrer könnten die von ihnen verlangte Beaufsichtigung des Schreibens leicht und erfolgreich ausüben.

3) Die Kinder würden auch bei den Hausarbeiten gut sitzen, da man nur bei guter Haltung steil schreiben könne.

4) Die Schiefschrift sei am besten auszuführen in schiefer Medianlage bei einem nach rechts offenen Winkel von 30—40° (Berlin-Remboldt).

5) Die Kontrolle der Lehrer sei bei der Schiefschrift sehr schwierig. Die Neigung, in die schädlichen Rechtslagen zu fallen, sei sehr gross.

In einer Konferenz aller beteiligten Lehrer wurden seitens des Verf. genaue Vorschriften über die zu beobachtenden Punkte erteilt und am Schlusse des Schuljahres sämtliche Klassen besucht.

Bei 6 Mädchenklassen, alle mit Normalbänken und zusammen mit 374 Schülerinnen, hat M. dann Kind für Kind, je 3 Jahrgänge untersucht, nach der Methode, welche Schubert angegeben. Es wurde gemessen:

1) Höherstehen der einen oder anderen Schulter,

2) Drehung derselben nach vorn,

3) Senkung der Horizontallage des Kopfes (der Augengrundlinie),

4) Drehung des Kopfes nach vorn,

5) Entfernung des rechten Auges von der Feder.

Aus der am Schlusse angefügten Messungstabelle geht hervor: Von 186 steilschreibenden Mädchen sitzen 53 = 28,1 % absolut tadellos. Weitere 45 zeigen tadellose Körperhaltung und noch 35 fehlerlose Haltung des Kopfes.

Unter 188 schiefschreibenden finden sich 4 = 2,1 %, deren Haltung unbemängelt bleiben kann; Dazu 9 mit fehlerloser Haltung der Schultern, 6 mit solcher des Kopfes. Abweichungen bis zu 5° vom Kopf, Schultern oder beiden, eine Störung, die als unbedeutend erachtet werden kann, waren

Steil 91 = 48,9 % Schief 76 = 40,4 %.

Abweichungen von über 5°, also beträchtlicher Natur:

Steil 42 = 22,5 % Schief 108 = 57,5 %.

Die Schultern standen horizontal:
Steil 98 = 52,6 % Schief 13 = 6,9 %.
Die rechte Schulter höher:
Steil 59 = 31,7 % Schief 124 = 65,9 %.
Die linke Schulter höher:
Steil 18 = 9,7 % Schief 36 = 19,2 %.
Die rechte Schulter nach vorn gedreht:
Steil 5 = 2,6 % Schief 61 = 32,4 %.
Die linke Schulter nach vorn gedreht:
Steil 6 = 3,2 % Schief 12 = 6,4 %.
Die Augengrundlinie stand horizontal:
Steil 88 = 47 % Schief 10 = 5,5 %.
Rechtes Auge höher stehend:
Steil 81 = 43,5 % Schief 138 = 73,9 %.
Linkes Auge höher:
Steil 7 = 3,7 % Schief 43 = 22,9 %.

Distanz des rechten Auges von der Feder:

	Durchschnitt Steil	Schief
I. Klasse	25,05 cm	24 cm
II. Klasse	30,09 cm	29,6 cm
III. Klasse	28 cm	33 cm.

Also fast überall ein bedeutender Vorsprung der Steilschrift vor der Schiefschrift. Die häufigste Haltung der schiefschreibenden Kinder ist: Sinken des Körpers nach links mit höher stehender rechter Schulter, Tiefertreten des linken Auges oft mit einer Drehung der linken Kopfseite nach vorn. Nur in einem Punkte zeigen die Befunde eine anscheinende Präponderanz, oder doch kein Zurückstehen der Schiefschrift: in der Entfernung der Augen vom Heft.

Was die Körperhaltung bei beiden Schreibweisen anbetrifft, so hat Verf. eine Einteilung in 3 Klassen gemacht:

1) Gut, wenn durch das Augenmass keinerlei Abweichung von Schulter oder Kopf zu konstatieren war.

2) Mittel, wenn Senkung einer Schulter, Neigung des Kopfes oder Drehungen eben zu erkennen waren.

3) Schlecht, wenn solche Abweichungen deutlich waren.

Darnach sassen

	Gut	Mittel	Schlecht
Von 724 steilschreibenden Mädchen	454	222	48
» 606 schiefschreibenden »	23	109	474

		Gut	Mittel	Schlecht
Von 675 steilschreibenden	Knaben	244	271	160
» 433 schiefschreibenden	»	30	235	168
oder zusammen				
Von 1399 steilschreibenden	Kindern	698	493	208
» 1039 schiefschreibenden	»	53	344	642
in Prozenten	Steil	49,8	35,2	14,8
	Schief	5,1	33,1	61,7

Das Urteil über die Versuche mit Schiefschrift gipfelt in Folgendem: 1. Die Ueberwachung zur Einhaltung einer richtigen Heftlage ist eine vom Lehrer auf die Daner kaum zu bewältigende Arbeit. 2. Aber auch wenn die Heftlage richtig eingehalten wird, sitzen die Kinder höchstens mittelgut, und weit schlechter, als bei der Steilschrift. 3. Je besser die Haltung der Kinder, um so weniger hat die Schrift die verlangte 45° Neigung, sie wird steiler. Mit der Steilschrift dagegen kann der Lehrer ohne viel Mühe ein gutes Resultat in der Haltung der Kinder sicher erzielen. M. fasst seine Erfahrungen zusammen in folgender These: »Die Kinder sitzen bei Steilschrift besser als bei Schiefschrift und sind mit weit geringerem Aufwand an Mühe und Zeit auch gut sitzend zu erhalten.« Indes hält Verf. den Nachweis, dass bei Einführung der Steilschrift in der That Skoliosen und Myopien abnehmen, sachlich für unmöglich, weil die Schreibweise nicht die alleinige Ursache der schädlichen Einwirkung der Schule ist. Derselbe schliesst seine Ausführnngen mit den Worten des Gutachtens Voit's: »Es wird ja überhaupt nie gelingen, alles den Körper Schädigende beim Schreiben abznhalten, man wird, wie bei jedem Thun des Menschen, daranf ausgehen müssen, die Nachteile so sehr als möglich zu verringern.« Angefügt sind dieser Abhandlung 6 ausführliche Tabellen, aus deren Daten die vorausgegaugeuen Schlussfolgerungen gezogen sind.

Der »Bericht der vom ärztlichen Bezirksverein München zur Prüfung des Einflusses der Steil- und Schiefschrift gewählten Kommission« (7) sagt Eingangs, dass nach dem Berichte der mittelfränkischen Aerztekammer über die Ergebnisse der Untersuchungen von dem Einflusse der Steilschrift und Schiefschrift in den Volksschulen von Nürnberg und Fürth auf die Körperhaltung der Kinder das kgl. b. Staatsministerium des Inneren für Kultus- und Schulangelegenheiten Veranlassung genommen habe, diese Untersuchungen in drei grösseren Städten München, Nürnberg und Fürth fortführen zu lassen. Zur Unterstützung des für München hiezu bestimmten

Oberstabsarztes Dr. Seggel bildete der ärztliche Bezirksverein München eine Kommission. Dieselbe setzte die Richtpunkte fest, nach welchen in den drei Städten die Untersuchungen geführt wurden. Nach einer Vorbesprechung mit dem gesamten Lehrerpersonal der betreffenden Schulen wurde im Sommersemester 1891 die Untersuchung der Augen und der Wirbelsäule durchgeführt und hierauf von Oberstabsarzt Dr. Seggel die Körper- und Kopfhaltung der Schulkinder beim Schreiben festgestellt.

Die Ergebnisse dieser Untersuchungen sind in folgenden Einzelberichten niedergelegt.

1) Bericht über die Ergebnisse der Untersnchung der Wirbelsäule von Schulkindern der 1. und 2. Klassen im Sommerhalbjahr 1891, erstattet von Hofrat Dr. Franz Brunner. Die Untersuchung betraf nicht nur die Wirbelsäule, sondern auch das ganze Skelett. Es wurde vor Allem notiert, ob rhachitische Veränderungen am Körper der Kinder wahrnehmbar waren. Ferner wurde auf die Gestaltung des Rückens geachtet, ob die normale Rückenkrümmung oder »flacher Rücken« d. i. das Fehlen der Rückenmarkskrümmung im dorsalen Teil der Wirbelsäule vorhanden wäre, da der flache Rücken für das Zustandekommen der Skoliose verantwortlich gemacht wird. Weiter wurden die Veränderungen der Wirbelsäule aufgezeichnet, welche durch entzündliche Prozesse, Spondylitis mit Ausgang in Kyphosenbildnng hervorgerufen werden. Ganz besonders aber wurde die Aufmerksamkeit gelenkt auf Abweichungen der Wirbelsäule, die beim ruhigen Stehen zum Vorschein kamen, ohne dass eine wirkliche Deformität der Wirbelsäule vorhanden ist. Diese abnormen Stellungen wurden als Haltungsanomalien bezeichnet. Anch sonstige Veränderungen am Körper, an Gelenken, Verkürzungen, Lähmnngen wurden wegen ev. einseitiger Beckensenkung berücksichtigt.

Um Anhaltspunkte zu gewinnen, ob eine zunehmende Deformierung der Wirbelsäule mit dem Schulbesuche nnd der Schrägschrift in Verbindung zu bringen wäre, oder durch Uebung der Steilschrift hintangehalten werde, musste die bereits vorhandene Krümmnng der Wirbelsäule (Skoliose und Kyphose) gemessen werden. Die Kontour der verbogenen Wirbelsäule wurde mit einem biegsamen Bleidraht abgenommen und auf einen Bogen Papier projiciert. Ausserdem wurde der Messapparat von Beely verwendet. Die Wirbelsäulenuntersuchung wurde znerst von Dr. Brunner, Dr. Klaussner und Dr. Seydel in allen Schulen gemeinsam vorgenommen, dann jedem der Untersncher je 2 Schulen zugeteilt. Es wurden in

6 Schulen 44 Klassen untersucht und zwar Knaben: 10 erste Klassen mit 500 Schülern, 12 zweite Klassen mit 581 Schülern. Mädchen: 11 erste Klassen mit 552 Schülern, 11 zweite Klassen mit 491 Schülern. Im Ganzen also 2124 Schüler. In den 10 ersten Knabenklassen fanden sich: 36,6 % Rachitis, 10 % flache Rücken, 1 % Skoliose, 0,4 % Kyphose, 5,8 % Biegung der Lendenwirbelsäule nach links oder rechts. In den 11 ersten Mädchenklassen: 30,6 % Rachitis, 11,8 % flache Rücken, 1,6 % Skoliose, 1 % Kyphose, 6 % Biegungen der Lendenwirbelsäule nach links oder rechts. In den 12 zweiten Knabenklassen: 30,4 % Rachitis, 10 % flache Rücken, 0,8 % Skoliose, 0,2 % Kyphose, 6 % Biegungen der Lendenwirbelsäule nach links oder rechts. In den 11 zweiten Mädchenklassen: 25,4 % Rachitis, 10 % flache Rücken, 2,4 % Skoliose, 0,2 % Kyphose, 3 % Biegungen der Lendenwirbelsäule nach links oder rechts.

Als Gesamtergebnis der Untersuchung der Wirbelsäule der 2124 Kinder wurde gefunden: 30,7 % Rachitis, 10 % flache Rücken, 1,4 % Skoliose, 0,4 % Kyphose, 5 % Biegungen der Lendenwirbelsäule nach links oder rechts. Bei der Gruppierung der Knaben und Mädchen für sich ergaben sich folgende Zahlen: 1081 Knaben: 33,5 % Rachitis, 10 % flache Rücken, 0,9 % Skoliose, 0,3 % Kyphose, 5,9 % Biegung der Lendenwirbelsäule nach links oder rechts. 1043 Mädchen: 28 % Rachitis, 10,9 % flache Rücken, 2,0 % Skoliose, 0,6 % Kyphose, 3,8 % Biegung der Lendenwirbelsäule nach links oder rechts. Bei der von der Mehrzahl der Kinder eingenommenen schlechten Körperhaltung handelt es sich um eine leichte Einbiegung der Wirbelsäule im Lendenteile und zwar in doppelt so grosser Anzahl nach links als nach rechts mit entsprechender Schiefstellung des Rückens und des Schultergürtels. Die Knaben zeigen, obwohl sie muskelkräftiger sind und mehr körperliche Uebungen pflegen, häufiger eine schlechtere Haltung als die Mädchen vom gleichen Alter. Verf. ist der Meinung, dass dies auf die bei Mädchen frühzeitig verwendete festere Rumpfbekleidung zurückzuführen ist.

2) Bericht über die Augenuntersuchungen in 6 hiesigen Volksschulen, erstattet von Oberstabsarzt Dr. Seggel. In die Augen-Untersuchungen der beiden untersten Klassen der 6 Schulen teilten sich der Verf. und Privatdozent Dr. Oeller. Das Ergebnis ist in Folgendem zusammengefasst:

a) Bezüglich der Sehschärfe. Normale Sehschärfe fand sich nur bei 57,7 %, war mit 60,7 % bei den Knaben häufiger als bei den Mädchen, die nur 54,3 % Normalsichtige aufwiesen. Diese Ver-

schiedenheit ist dadurch hervorgerufen, dass bei den Mädchen mehr Sehschärfe $\frac{2}{3}$ und $\frac{1}{2}$ hatten; Sehschärfe $\frac{1}{4}$ und weniger war bei den Knaben und Mädchen gleich, nämlich 4,5 %. Ferner wurden auffälligerweise in der 2. Klasse mehr Normalsichtige, nämlich 62,6 % gefunden, als in der ersten, wo nur 52,0 % normalsichtig waren. Verf. findet den Grund darin, dass die Schüler der 2. Klasse die Sehproben leichter und geläufiger lesen, daher fanden sich auch in der ersten Klasse mehr mit $5\frac{5}{6}$—$\frac{1}{2}$ als in der 2. Klasse und war das Verhältnis derjenigen, welche $\frac{1}{4}$ und weniger Sehschärfe hatten, bei Knaben wie bei Mädchen nahezu gleich.

b) Hinsichtlich der Refraktion haben sich folgende Verhältnisse gefunden:

Emmetropen	64,0 %
Hypermetropen	22,4 %
Myopen	3,6 %
Astigmatiker	7,8 %
Anomalien	2,1 %.

Die Zahl der Myopen ist mit 3,6 % eine geringe. Unter den Mädchen waren mehr Myopen (4 %) als unter den Knaben (3,3 %). Bei den Knaben fanden sich dagegen mehr Emmetropen: 65,5 % gegen 62,3 %. Das Prozentenverhältnis der Hypermetropen war bei beiden Geschlechtern gleich, dagegen fand sich Astigmatismus unter den Mädchen etwas häufiger, 8,9 % gegen 6,7 bei den Knaben. Mit Augenanomalien — es sind dies ganz vorwiegend Hornhautflecken — waren Mädchen in gleichem Verhältnis behaftet wie Knaben. Grösseres Interesse erregt der Unterschied in der Refraktion zwischen beiden Klassen. Es wurden in der 2. Klasse mehr Emmetropen (65,5 : 62,5) und Myopen auf Kosten der Hypermetropen (21 : 24) gefunden. Es hatte nämlich die 1. Klasse 2,4 % Myopen, die 2. Klasse gerade das Doppelte, 4,8 %. Es kann nun mit Sicherheit darauf gerechnet werden, dass sich im nächsten Jahre in der 3. Klasse 6—7 % Myopen finden. Zur Begründung dieser Vorhersage führt Verf. die Resultate seiner in Mittelschulen vorgenommenen Augenuntersuchungen an. Er fand nämlich bei 3078 männlichen und weiblichen Mittelschulen folgendes Prozentenverhältnis der Myopen:

in der	1.	Klasse,	5.	Schuljahr	16,5 %
» »	2.	»	6.	»	24,5 »
» »	3.	»	7.	»	29,0 »
» »	4.	»	8.	»	35,2 »
» »	5.	»	9.	»	40,9 »

in der	6.	Klasse	10.	Schuljahr	46,4 %
» »	7.	»	11.	»	52,1 »
» »	8.	»	12.	»	54,0 »

Das Verhältnis der weiblichen zu den männlichen Myopen ist genau 3 : 4. In der 9. Klasse (13. Schuljahr) untersuchte Verf. nur männliche Mittelschüler und fand da 65 % Myopen. Aus diesen Resultaten schliesst der Verf., dass die Kurzsichtigkeit in der Schule erworben wird und dass zur Beschränkung der Zahl der Kurzsichtigen in der Schule Massregeln getroffen werden müssen.

Die bisher mitgeteilten Untersuchungsergebnisse geben über die vorwürfige Frage, ob die Steilschrift der Schiefschrift vorzuziehen sei, keinen Aufschluss. Es fanden sich in den 3 steilschreibenden Schulen etwas mehr Normalsichtige, nämlich 60,6 % (687 von 1135) als in den 3 schrägschreibenden mit nur 54,4 % (532 von 978); auch hatten die steilschreibenden Schulen weniger Myopen, nämlich nur 3,1 %, während sich in den schrägschreibenden Schulen 4,3 % fanden. Ein Beweis für oder gegen eine der beiden Schreibmethoden lässt sich indes schon darum nicht ableiten, weil die Methoden erst kurz vor den Untersuchungen eingeführt wordeu waren. Zur Lösung der Aufgabe in dieser Richtung wird es mindestens 7 Unterrichtsjahre bedürfen. Eine Methode, die geeignet ist, in kürzerer Zeitfrist Aufschluss über die Vorzüge der einen oder anderen Schreibart Aufschluss zu geben, ist die folgendem Bericht zu Grunde liegende.

3) Bericht über die Messungsergebnisse von Körper- und Kopfhaltung, sowie der Entfernung der Augen von der Federspitze bei Steilschrift einer- hei Schrägschrift nach Berlin-Rembold andererseits, erstattet von Oberstabsarzt Dr. Seggel.

Die Untersuchung wurde in 6 Volksschulen vorgenommen, nachdem in denselben eine 3 bis 4monatliche Uebung in einer der beiden Schreihweisen vorausgegangen war; drei davon schrieben steil, drei schräg oder schief. Da die Messungen durch eine Masernepidemie vielfach gestört wurden, konnten anstatt 2200 Schülern nur 1975 gemessen werden. Davon schrieben 1050 steil, 925 schräg. Es wnrde der von Schubert angegebene Winkelmesser auf einer grossen durchsichtigen Glasscheibe mit Loth augewandt. Gemessen wurde:

1) der Stand der Schultern, d. h. ob beide Schultern gleich hoch, oder eine von beiden und welche höher stand und wie viel Grad dies betrug;

2) in gleicher Weise die Stellung des Kopfes, wobei Höherstehen

des rechten Ohres, Neigung des Kopfes nach links oder gegen die linke Schulter, Höherstehen des linken Ohres, Neigung des Kopfes nach rechts oder gegen die rechte Schulter bedeutet;

3) die Entfernung der Augen, bez. der Grundlinienmitte von der Federspitze wurde mit einem einfachen Messstabe mit der Mitte zwischen beiden Augen als Ausgangspunkt gemessen.

I. Messungsergebnisse. 1) Körperhaltung (Schulterstand).

Tabelle Ia.

a) Steilschrift

	Absolut gerade	Relativ gerade	R. Schulter höher	L. Schulter höher	Summa
1. Klasse	95	268	161	67	496
2. »	172	354	119	81	554
zusammen	267	622	280	148	1050

b) Schrägschrift

1. Klasse	57	209	185	82	476
2. »	60	196	161	92	449
zusammen	117	405	346	174	925

Tabelle Ib.

a) Steilschrift

	R. Schulter höher	L. Schulter höher	Durchschnitt
1. Klasse	7°	3,4°	3,7°
2. »	6,6°	3,5°	2,8°
zusammen	6,8°	3,45°	3,17°

b) Schrägschrift

1. Klasse	8°	3,5°	4,5°
2. »	8,3°	3,7°	4,5°
zusammen	8,15°	3,6°	4,5°

Aus Tabelle Ia ergiebt sich nach prozentuarischer Berechnung, dass

	1. absolut gerade sitzen	2. schief sitzen	3. relativ gerade sitzen mit einem Elevationswinkel bis zu 4° incl.	4. die R. Schulter höher halten	5. die L. Schulter höher halten
bei Steilschrift	25,4	74,6	59,2	26,7	14,1
bei Schrägschrift	11,4	88,6	43,8	37,4	18,8

Die Prozentzahl der absolut gerade sitzenden Schüler ist demnach bei Steilschrift mehr als doppelt so gross als bei Schrägschrift (25,4 % : 11,4 %). Ferner zeigt sich bei Steilschrift in der zweiten Klasse eine ganz erhebliche Besserung der Körperhaltung gegenüber

Digitized by Google

der ersten Klasse sowohl in quantitativer als qualitativer Beziehung. Bei Schiefschrift ist dies nicht der Fall.

II. Kopfhaltung.

Tabelle IIa.

a) Steilschrift

	Gerade Kopfhaltung a) absolut	b) bis zu 4°	R. Ohr höher Linksneigung	L. Ohr höher Rechtsneig.	Gesamtsumme
1. Klasse	23	72	311	113	496
2. »	46	170	285	99	554
zusammen	69	242	596	212	1050
b) Schrägschrift					
1. Klasse	8	31	344	101	476
2. »	14	47	314	88	449
zusammen	22	78	658	189	925

Tabelle IIb.

a) Steilschrift

	Gerade Kopfhaltung	R. Ohr höher Linksneigung	L. Ohr höher Rechtsneigung	Durchschnitt
1. Klasse	—	11,6°	7,4°	10,0°
2. »	—	8°	4,7°	6,7°
zusammen	—	9,7°	6,2°	8,3°
b) Schrägschrift				
1. Klasse	—	16,6°	9,8°	14,9°
2. »	—	13,5°	7,1°	11,8°
zusammen	—	15,1°	8,5°	13,4°

Aus Tabelle IIa ergiebt sich nach prozentuarischer Berechnung, dass

	1. den Kopf absolut gerade halten	2. überhaupt schief halten	3. relativ gerade halten	4. relativ nach links geneigt	5. relativ n. rechts geneigt
bei Steilschrift	6,6	93,4	23,1	56,7	20,2
bei Schrägschrift	2,4	97,6	8,4	71,1	20,4

Es wird also der Kopf überhaupt selten gerade gehalten, weit seltener als der Körper, immerhin aber haben bei der Steilschrift dreimal soviel Schüler gerade Kopfhaltung als bei der Schrägschrift, sowohl absolut als relativ.

Aus den zum Vergleich der Körper- (bez. Schulter-) und Kopfhaltung und ihre gegenseitigen Beziehungen angelegten Tabellen IIIa und IIIb geht hervor, dass

Haltung 1: gerade Körper- und Kopfhaltung selten ist, dieselbe findet sich nur bei 3 %, immerhin aber erheblich häufiger bei Steilschrift, nämlich 4,5 % gegen nur 1,2 % bei Schrägschrift.

Haltung 2. Am häufigsten findet sich gerade Körperhaltung mit Linksneigung des Kopfes (R. Ohr höher, Haltung 2), nämlich bei 38 % und zwar 43 % bei Steil-, 32,6 % bei Schrägschrift, — also bei Steilschrift häufiger als bei Schrägschrift.

Dann folgt Haltung 3: Erhöhung der rechten Schulter mit Linksneigung des Kopfes: bei 26 % im Allgemeinen, 22 % bei Steil-, 31 % bei Schrägschrift.

III. Entfernung der Augen von der Federspitze: Dieselbe beträgt bei Steilschrift 26,8 cm, bei Schrägschrift 21,2 cm, und zwar ist die Entfernung sowohl bei Steilschrift als bei Schiefschrift in der I. Klasse geringer als in der II. Klasse, nämlich

I. Klasse { Steilschrift 24,8 cm / Schrägschrift 19,2 cm } II. Klasse { Steilschrift 28,6 cm. / Schrägschrift 23,0 cm.

Die Differenz zu Gunsten der Steilschrift beträgt also überall und durchweg 5,6 cm.

Nach der Körpergrösse ausgeschieden beträgt nach Tabelle IV die Augenentfernung von der Federspitze a) bei Steilschrift: bei Schülern bis zu 1,10 m Grösse im Durchschnitt 23,0 cm, bei Schülern grösser als 1,10 m 27,4 cm; b) bei Schrägschrift: bei Schülern bis zu 1,10 m Grösse im Durchschnitt 19,2 cm, bei Schülern grösser als 1,10 m im Durchschnitt 21,7 cm.

Die Untersuchung, ob bei geradem Sitz und gerader Kopfhaltung die Entfernung der Augen von der Federspitze eine grössere sei als bei schiefer Körper- und Kopfhaltung und wie sich dabei das Verhältnis zwischen Steil- und Schrägschrift gestalte, ergab folgende Durchschnittsentfernungen in cm:

Tab. V.

1) In Bezug auf Körperhaltung

	Arbeitsdistanz		
	bei geradem	bei schiefem Sitz	Differenz
a) Steilschrift	27,6	25,7	1,9
b) Schrägschrift	22,3	20,2	2,1
überhaupt	25,5	22,7	2,8

2. In Bezug auf Kopfhaltung

	Arbeitsdistanz		
	bei gerader	bei schiefer Kopfhaltung	Differenz
a) Steilschrift	27,8	26,7	1,1
b) Schrägschrift	25,2	21,0	4,2
überhaupt	27,0	23,6	3,4

Aus dieser Tabelle lassen sich folgende Schlüsse ziehen:

1) Die Differenz in der Arbeitsdistanz bei Steil- und Schrägschrift wird nur geringer bei gerader Kopfhaltung, beträgt anstatt 5,6 cm nur 2,6 cm.

2) Die Differenzen in der Arbeitsdistanz bei geradem Sitz einer-, schiefem Sitz anderseits sind nicht erheblich, ein beträchtlicher Unterschied ergiebt sich dagegen hinsichtlich der Kopfhaltung zwischen Steil- und Schrägschrift. Während nämlich bei der Steilschrift die Differenz der Arbeitsdistanz zwischen gerader und schiefer Kopfhaltung nur 1,1 cm beträgt, macht diese Differenz bei Schrägschrift 4,2 cm aus. Die Annäherung der Augen an die Schrift ist also bei der Schrägschrift besonders durch die schiefe Kopfhaltung bedingt, während schiefe Kopfhaltung bei Steilschrift diesen ungünstigen Einfluss in kaum nennenswerter Weise ausübt.

Die wesentlichen Momente, die nach vorliegenden Messungeu zu Gnnsten der Steilschrift sprechen, sind S. 64 dieses Berichtes angeführt.

In Nürnberg wurden die Untersuchungen behufs ziffermässiger Feststellung des Einflusses der senkrechten und schiefen Schreibweise durch Schubert (86) vorgenommen. Dieselben waren bestimmt, analog den Untersuchungen in München und Fürth, über folgende drei Punkte Aufschluss zu bringen:

Wie verhält sich in zwei mit dem ersten Schuljahr beginnenden Parallelkursen, deren einer in Steilschrift und gerader Mittenlage des Heftes, und deren anderer in Schiefschrift bei schräger Mittenlage unterrichtet wird, 1) die Schreibhaltung, 2) der Prozentsatz der Kurzsichtigkeit, 3) der Prozentsatz der Wirbelsäulenverkrümmungen? Es standen für die Uutersuchung in Nürnberg 34 steil- und 19 schiefschreibende Klassen zur Verfügung, von denen 44 dem ersten und 7 dem zweiten Schuljahre angehörten. Es wurden nach Ausschluss aller mit Hornhautflecken, Linsentrübungen und anderen mit den Einflüssen der Schulhygiene ausser Zusammenhang stehenden Erkrankungeu bei 2305 Kindern des ersten Schuljahres 1,88 % Myopen und bei 353 Kindern des zweiten Schuljahres 3,11 % Myopen nachgewiesen. In der Schreibtechnik waren noch wesentliche Fehler bemerkbar, und zwar waren in der Steilschriftgruppe viele Schüler zu finden, welche starke Grade von Schiefschrift anfwiesen, während in der Schiefschriftgruppe die Hauptfehlerquelle in der grossen Geneigtheit der Kinder, die schräge Mittenlage zu verlasseu und in die Rechtslage der Tafel überzugehen, lag. Für Bestimmung der Ab-

weichung sowohl der Augen- als der Schulterlinie von der Horizontalen diente eine vom Verf. konstruierte Glasplatte, durch welche von rückwärts auf das schreibende Kind visiert wurde, und auf welcher ein Senkblei und eine Gradeinteilung den Neigungswinkel abzulesen erlaubte. Winkel von weniger als 4° wurden vernachlässigt.

Der Abstand der Augen von der Schrift wurde bei 1408 Schülern gemessen, die sich verteilen wie folgt:

	Schiefschrift			Steilschrift		
	Zahl der Klassen	Zahl der Schüler	Abstand der Augen von der Schrift im Durchschnitt	Zahl der Klassen.	Zahl der Schüler.	Abstand der Augen von der Schiefschrift im Durchschnitt.
I. Gute Bänke (zweisitzig mit fester Minnsdistanz)						
a) Klassen mit gutem Licht	9	444	23,0 cm	11	467	31,0 cm
b) » m. schlechtem Licht	2	73	25,7 cm	4	179	30,4 cm
II. Schlechte Bänke (der Körpergrösse nicht angepasst; Plusdistanz)						
a) gutes Licht	1	52	21,2 cm	2	2	29,7 cm
b) schlechtes Licht	—	—	—	2	2	25,5 cm

Hieraus ergiebt sich, dass die steilschreibenden Kinder einen wesentlich grösseren Arbeitsabstand bewahren, als die schief schreibenden. In die Akkommodation umgerechnet ergiebt es einen Unterschied von ungefähr 1 Dioptrie. In gleichem Grade wachsen bei ersteren auch die Anforderungen an die Konvergenz der Sehaxen. Die Haltung des Kopfes und der Schultern wurde gemessen bei 6 schief- und 5 steilschreibenden Klassen mit zusammen 521 Kindern. Hiebei ergab sich, dass die Zahl der mit normaler Kopfhaltung Schreibenden bei Steilschrift 2½mal so gross ist als bei Schiefschrift, und dass auch die normale Schulterhaltung bei ersterer 1¾mal so häufig ist als bei letzterer:

	Schiefschrift		Steilschrift	
	Proz.	Durchschnittsgrad	Proz.	Durchschnittsgrad
I. Kopfhaltung.				
1) Augengrundlinie horizontal, oder weniger als 5° geneigt	17,5	—	42,2	—
2) Rechtes Auge höher	72,9	13,6	53,3	8,9
3) Linkes Auge höher	9,6	7,7	3,8	6,3
II. Schulterhaltung				
1) Schulterlinie horizontal, oder weniger als 5° geneigt	32,0	—	57,6	—
2) Rechte Schulter höher	56,0	8,2	40,5	6,5
3) Linke Schulter höher	12,0	6,5	1,9	7,5

Der Vorzug der Steilschrift ist somit in jeder Hinsicht für die Körperhaltung erwiesen. In folgender Tabelle ist die tadellose und die fast gute Haltung gegenübergestellt der ungenügenden:

Gesamthaltung:

	Schiefschrift Prozent	Steilschrift Prozent
1) Sowohl Grund- als Schulterlinie horizontal	11,9	29,5
2) Grundlinie horizontal, Schulterlinie 5° geneigt	5,7	10,5
3) Schulterlinie horizontal, Grundlinie 5° geneigt	8,7	16,6
4) Grundlinie und Schulterlinie 5° geneigt . . .	7,7	10,0
Summa: gute und fast gute Haltung . .	34,0	66,6

Es sitzen also bei der Steilschrift $\frac{1}{3}$ der Kinder ungenügend, bei der Schiefschrift aber die doppelte Anzahl. Die schiefschreibenden Kinder in Steilklassen sassen meist tadelnswert und verschlechterten die Statistik. Gründe, welche steilschreibende Kinder veranlassen können, von der regelmässigen Haltung abzuweichen, sind: 1) Nicht Innehalten der geraden Medianlage, 2) falsche Federhalterführung, 3) wenn in zweisitzigen Bänken der links Sitzende soweit ans Ende der Bank gerückt ist, dass er keinen Raum mehr findet, seinen linken Arm symmetrisch zum rechten auf das Pult zu legen. Dadurch sinken linker Ellenbogen und linke Schulter herab, 4) Abschreiben aus nebenliegendem Buche, sowie 5) allzulange Zeilen, wodurch leicht die Mittenlage aufgegeben wird. Alle diese Unregelmässigkeiten sind durch geeignete Unterweisung leicht abzustellen. Um dies den Lehrern zu erleichtern, wurden von der Steilschriftkommission des Nürnberger Vereins für öffentliche Gesundheitspflege Vorlagen und Regeln für Steilschrift ausgearbeitet, welche durch Ministerial-Entschliessung zur Einführung in den Steilschriftklassen empfohlen wurden.

[Dolgenkow (30) berichtet über hundert Staroperationen, die er im Gouvernements-Spitale zu Kursk im Verlaufe von 3½ Jahren ausgeführt hat; die Operation wurde an 86 Personen (49 Männer und 37 Frauen) gemacht. Die grössere Mehrzahl der Kranken stand im Alter von 60—70 Jahren, und zwar 38 Kr. (44,19 %). Cataracta senilis matura dura war in 73 Fällen, Cataracta hypermatura in 9 Fällen, Cat. mollis in 6, Cat. traumatica in 4, Cat. glaucomatosa in 3, Cat. Morgagniana in 2 und Cat. arido-siliquata in 3 Fällen. Das Resultat der Operation war in 3 Fällen vollständiger Verlust des Auges in Folge von Wundeiterung, in 3 Fällen (wo Komplikationen schon vor der Operation bestanden) nur Lichtempfindung, in 2 Fällen von Cat. glaucomatosa wurden die Umrisse grosser Gegenstände unterschieden, in 4 Fällen wurde die Sehschärfe nicht bestimmt, war aber augenscheinlich gut, bei 2 Kranken war $V = \frac{1}{200}$, bei 11 $\frac{1}{200}$—$\frac{25}{200}$, bei 28 $\frac{8}{10}$, bei 21 $\frac{9}{10}$, bei 8 $\frac{1}{10}$—$\frac{2}{10}$ und bei 1 $> \frac{1}{10}$. Adelheim.]

[Der Bericht Geronzi's (37) über die Klinik Businelli's 1890/91 führt die gebräuchlichen Operations- und Behandlungsmethoden auf. Bei Ektropium wurde die Tarsoraphie allein bevorzugt, einmal mit der Reverdin'schen Epidermisüberpflanzung, bei Entropium die lineare Kauterisation parallel dem Lidrande. Einmal wurde bei ausgedehnter Iridodialyse die Iridenkleisis der abgelösten Partie ausgeführt. Bei Katarakt wurde, wo möglich, die alte einfache Lappenextraktion nach unten gemacht. Businelli glaubt, dass sich sogar für die Reklination noch hin und wieder Indikationen ergeben können. In der That wurde dieselbe 4mal ausgeführt, einmal bei alter Dakryocystitis, einmal doppelseitig bei Cataracta Morgagniana und Verflüssigung des Glaskörpers. In einem dieser letzten Fälle musste der reklinierte Kern nach Tagen aus dem Glaskörper extrahiert werden. In einem Falle von sympathischer Entzündung wurde durch die Abadie'sche Sublimatinjektion in das inficierende Auge dauernde Besserung des anderen erreicht. Berlin, Palermo.]

[Günsburg (38) berichtet über 757 Augenkranke, die vom 1. Oktober 1890 bis 1. Oktober 1891 in der Augenabteilung der städtischen ambulatorischen Heilanstalt der Stadt Woronesch behandelt wurden. Die Zahl der von ihnen gemachten Krankenbesuche war 4061 (16 % der Gesamtzahl aller Krankenbesuche). Unter diesen 737 Augenkranken waren 260 Männer, 331 Frauen und 146 Kinder. Die Erkrankungen der Lider bildeten 13 % (106 Fälle), der Bindehaut 42,8 % (316 F.), der Cornea 23,3 % (165 F.), der Linse 6,3 %

(47 F.), der Iris und Chorioidea 7,7 % (58 F., darunter 23 Iris- und 35 Chorioidealaffektionen), des Sehnerven und der Netzhaut 3,52 % (26 F.), der Sklera 0,54 % (4 F.), der Thränenwege 2,4 % (18 F.), Refraktions- und Akkommodationsanomalien 4,6 %, der Augenhöhle 0,9 % (7 F.) und verschiedene andere Erkrankungen 11 Fälle.

Adelheim.]

[Gosetti (39) berichtet über 487 in den Jahren 1888/91 ausgeführte Operationen. 130 betrafen Stare, welche alle nach der kombinierten Methode mit kleinem Lappen nach oben und kleiner Iridektomie extrahiert wurden. 119mal war der Erfolg sogleich gut (V = $1\frac{1}{4}$ bis $\frac{1}{10}$), ein späterer 4mal nach Discission und einmal nach Iridotomie. Bei 4 anderen Kranken war der Operationserfolg gut, aber V ungenügend wegen früherer Komplikationen. Zwei Verluste kamen je auf Iridochorioiditis und Panophthalmitis. Ein Fall von Umklappen des Hornhautlappens mit glücklicher Reposition ist 1889 von Vivante beschrieben. Sympathische Entzündung nach Extraktion hat G. überhaupt nie (in 30 Jahren) zu beklagen gehabt. Von 143 Iridektomien wurden 87 wegen Glaukom ausgeführt. Bei akutem Glaukom (20) war der Erfolg stets gut; bei den chronischen Formen (67) 6mal absolut negativ (Cyklitis mit Atrophie des Bulbus). Hiezu kamen 11 Staphylotomien (ohne Naht), 31 Enukleationen (7mal Neoplasmen, 16mal sympathische Entzündung), 5 Exstirpationen von Orbitaltumoren, Entropiumoperationen nach Crampton, Zerstörung des Thränensackes mit Antimonbutter u. a. Bei einer Verletzung, wo trotz Enukleation sympathische Entzünduug ausbrach, hatte subkonjunktivale Sublimatiujektion (1 ‰, $\frac{1}{4}$ Spritze voll dreimal in 12- und 7tägigen Zwischenräumen) entschiedene Besserung im Gefolge.

Berlin, Palermo.]

Hansell (40) und Bell (40) fanden unter 32000 untersuchten Augen 586 Blinde, von denen uur ein Drittel dem weiblichen Geschlecht angehört.

Das linke Ange ist viel häufiger betroffen als das rechte, etwa im Verhältnis von 10 %. Die grösste Zahl der Erblindungsfälle kam auf das Alter zwischen 30 und 40 Jahren. In 30 % dieser Fälle war die Erblindung Folge einer Verletzung.

Herruheiser (44) fand unter 13000 Augen, deren Refraktion er bestimmte, 56 % hypermetropische. Derselbe war bei seinen Beobachtungen hauptsächlich bestrebt, den Zeitpunkt festzustellen, von wann an eine Aenderung des Refraktionszustandes nur mehr ausnahmsweise eintritt. Von 1920 Augen von Kindern im Alter von

8—14 Tagen, die H. in der Klinik von Prof. Epstein untersuchte, wurden sämtliche mit Ausnahme eines einzigen Falles hypermetropisch befunden. Als Durchschnittsgrad der Hypermetropie der Neugeborenen fand er 2,12 D. Ferner untersuchte H. 546 Augen von Kindern im Alter von 1—6 Jahren und fand 4 % M., 24 % E. und 72 % H. Bei der Untersuchung von Individuen im Alter von 6—20 Jahren (Volksschüler und Mittelschüler) fand er die bekannte Tatsache bestätigt, dass der Prozentsatz der Myopen mit der Höhe der Klasse zunehme. Derselbe fand in einer Knabenvolksschule 5 % M., in den Waisenhäusern über 10 % M., im Taubstummeninstitute 8 %. Die Hypermetropie überstieg immer 50 %. Dagegen betrug in den Realschulen die Durchschnittsziffer der Myopen 17,25 % und 15,20 %, in den Gymnasien 23,12 %, dieselbe stieg jedoch in einer Realschule von 5,6 % auf 41,0 %, in einer anderen von 13,0 % auf 35,7 %, in einem Gymnasium von 13,41 % auf 46,0 %. Ausserdem untersuchte H. 943 Augen von Personen im Alter von 14 bis 20 Jahren, die mit dem 14. Jahre den Schulbesuch beendet hatten, und fand darunter 9,33 % M. Bei Untersuchung von 5426 Augen von Personen jeder Beschäftigung und jeden Alters (über 20 Jahre) ergab 30 % E., 56 % H. und 13 % M. Bei einem Infanterie-Regiment untersuchte er 1878 Augen und fand auch hier ein Ueberwiegen des hypermetropischen Refraktionszustandes. Die Freiwilligen-Abteilung ergab 28 % Myopen, während unter der übrigen Mannschaft nur 9 % Myopen gefunden wurden. Aus diesen Ergebnissen folgert H., dass die Menschen ausnahmslos als Hypermetropen geboren werden, dass die Axenlänge des Auges mit dem Körperwachstum zunehme. Je mehr Nahearbeit dem Auge zugemutet wird, desto grösser ist die Gefahr des Kurzsichtigwerdens, sofern eine Disposition hiezu vorhanden ist. Die stabile Einstellung im akkommodationslosen Zustande wird im 20.—24. Lebensjahre erreicht. Von da an gehören Aenderungen derselben, besonders Refraktionszunahme durch Längenwachstum der Augenaxe, zu den grössten Seltenheiten. Erst im Greisenalter wird wieder eine Zunahme des Prozentsatzes der Myopie beobachtet, was mit beginnender Kataraktbildung zu erklären ist. Nebstdem hat H. bei diesen Refraktionsbestimmungen 3400 Orbitae gemessen; er fand aber die Stilling'schen Behauptungen nicht bestätigt.

Cohn (23) hat durch eine Bemerkung Stilling's, dass die Musiker so häufig kurzsichtig werden, welchen Umstand Stilling zur Stütze seiner Theorie für Entstehung der Kurzsichtigkeit heran-

zieht, veranlasst, eine statistische Untersuchung der Augen der in Breslau thätigen Berufsmusiker begonnen. Die erste Vorprüfung der Kapelle des Breslauer Orchester-Vereins, welche aus 62 vorzüglichen, meist Jahrzehnte lang bereits tätigen Musikern besteht, ergab nur 25 Normalsehende und 37, d. h. 60 % Abnorme. Diese 37 abnorm Sehenden wurden einzeln geprüft. 3 waren übersichtig, 8 hatten Astigmatismus, 6 waren augenkrank, hatten Star, Hornhautflecken, Schielen, Sehschwäche, und nur 20 waren Myopen. Es wäre aber ganz unrichtig, zu sagen: »20 = 32 % sind in Folge Musicierens kurzsichtig geworden«. Denn es ergab sich, dass bereits 9 von den 20 Myopen auf der Schule kurzsichtig waren. Einer erwarb seine Myopie an der Stickmaschine. Der Zehnte war 3 Jahre in einem dunklen Zimmer als Schreiber tätig. Vier andere hatten bemerkt, dass sie bei jahrelangem, allnächtlichem Notenschreiben die Myopie bekamen. Also bleiben nur 6 Musiker, 4 Violin-, 1 Viola-, 1 Cellospieler, die vielleicht beim Musicieren kurzsichtig wurden, d. h. nur 9,7 %. Auch die Grade dieser Myopien waren geringe; sie betrugen 1,5 bis 2,75 D. C. führt weiter aus: »Bei den Schriftsetzern und Lithographen konnte ich schon vor 24 Jahren feststellen, dass ihr Beruf zur Myopie führe. Von den 132 Schriftsetzern waren 35 %, von den Lithographen 37 % kurzsichtig geworden.« »Das sind also augengefährliche Berufe.« »Jedenfalls ist es bis jetzt nicht erwiesen, dass gerade das Abwärtssehen der Musiker Myopie erzeugt.«

[Johelsohn (51) bringt in einer umfangreichen Arbeit ausführliche Angaben über die Blinden der Stadt Kischinew (Bessarabien). Die Einwohnerzahl betrug nach der Zählung von 1885 120 074, darunter 63 377 Männer und 56 697 Frauen. Die Blinden wurden allmählich im Verlaufe eines Jahres (1888) registriert. Auf diese Weise wurden 162 doppelseitig Blinde und 232 auf einem Auge Blinde untersucht. Bei der Registration der Blinden (als blind wurde derjenige bezeichnet, der Finger nur in $\frac{1}{3}$ Meter zählen konnte) hielt sich J. an den Fragebogen von Magnus. Unter den 162 Fällen doppelseitiger Blindheit war die Blindheit angeboren in 7 (4,32 %) Fällen (4 Männer und 3 Frauen), die Folge idiopathischer Augenerkrankungen in 114 (70,37 %) Fällen (60 M. und 54 Fr.), Folge von Verletzungen in 7 (4,32 %) F. (4 M. und 3 Fr.) und von Allgemein-Erkrankungen in 34 (20,99 %) F. (20 M. und 14 Fr.). Unter den Ursachen der Erblindung nahm das Trachom den ersten Platz ein, und zwar war die Zahl der durch Trachom Erblindeten 50 (27 Männer und 23 Frauen), also 30,86 %; bei 20 dieser Blinden konnte der Zeitraum, der zwi-

schen der Erblindung des einen Auges nnd der vollständigen Blind heit vergangen war, eruiert werden: bei 6 betrug er von 1—5 Jahre, bei 6 von 5—10 J., bei 4 von 10—15 J., bei 3 von 15—20 J. nnd bei 1 mehr als 20 Jahre. Das Glaukom war die Ursache der Erblindung in 30 Fällen (10 Männer und 20 Frauen), also in 18,52 %, darunter waren 3 erblindet im Alter von 30—40 Jahren, 3 im Alter von 40—50 J., 8 von 50—60 J., 7 von 60—70 J., 2 von 70—80 J. und in 7 Fällen konnte das Alter, in dem die Erblindung stattgefunden hatte, nicht festgestellt werden; der Zeitraum, der zwischen der Erblindung des einen und des anderen Auges verstrichen war, betrug in 5 Fällen ein Jahr oder weniger, in 6 F. von 1—19 J. und in 3 Fällen waren beide Augen gleichzeitig erblindet; bei den übrigen der durch Glaukom Erblindeten konnten keine genauen Angaben darüber erhalten werden. Die Blennorrhoea neonatorum bildete die Erblindungsursache nur in 5 Fällen (4 M. und 1 Fr.), also in 3,09 %. Unter den 34 Blinden in Folge von Allgemeinerkrankungen war in 12 Fällen (7,41 % — 5 M. und 7 Fr.) Sehnervenatrophie die Ursache der Erblindung und in 11 Fällen (6,79 % — 9 M. und 2 Fr.), Pocken. Unvermeidlich war die Blindheit in 29 Fällen = 17,90 %, mit einiger Wahrscheinlichkeit konnte die Krankheit vermieden werden in 31 F. = 19,13 % und endlich unstreitig vermieden in 102 F. = 62,96 %. Dem Alter nach verteilten sich die Blinden auf folgende Weise: 1—10 Jahre alt waren 13 (8,02 %), 10—20 J. 8 (4,94 %), 20—30 J. 14 (8,64 %, 30—40 J. 11 (6,79 %, 40—50 J. 18 (11,11 %, 50—60 J. 29 (17,90 %), 60—70 J. 35 (21,60 %) und mehr als 70 J. 34 (21,00 %) Von den 162 doppelseitig Blinden waren 23 (4,119 %) im Alter bis zu 5 Jahren erblindet, 5 (3,09) im Alter von 5—10 J., 3 (1,85 %) von 10—15 J., 6 (3,70 %) von 15—20 J., 11 (6,79 %) von 20—30 J., 17 (10,50 %) von 30—40 J., 17 (10,50 %) von 40—50 J., 35 (21,60 %) von 50—60 J., 18 (11,11 %) von 60—70 J., 10 (6,17 %) nach 70 J. und bei 17 blieb das Alter der Erblindung unbekannt. Die Dauer der Blindheit war weniger als 10 J. in 54,32 % und mehr als 10 J. in 45,68 % aller Fälle von doppelseitiger Blindheit. Verheiratet waren 35 (21,60 %), verwittwet 60 (37,04 %), ledig 27 (16,67 %), geschieden 2 (1,24 %) und von unbekanntem Familienstand 38 (23,45 %). Unter den 162 doppelseitig Blinden waren 109 (67,28 %) Juden (55 M. und 54 Fr.) und 53 Christen (32,72 % — 33 M. und 20 Fr.); auf 10,000 Juden kamen 19,13 Blinde und auf 10 000 Christen 7,60 Blinde. Bei den 238 auf einem Auge Blinden war die Blindheit angeboren in

2 Fällen (0,84 % — 1 M. und 1 Fr.), die Folge von idiopathischen Augenerkrankungen in 100 Fällen (42,02 % — 47 M. und 53 Fr.), von Verletzungen in 64 F. (26,89 % — 44 M. und 20 Fr.), von Allgemeinerkrankungen in 60 F. (25,21 % — 32 M. und 28 Fr. und von unbekannten Ursachen in 12 Fällen.

Adelheim.]

Rosa Kerschbaumer (52) hat dem Bericht über ihre Thätigkeit in den Jahren 1883—1890 folgende Tabelle über die in diesem Zeitraum zur Beobachtung gekommenen Myopiefälle angefügt. In der Rubrik der »Gebildeten« sind diejenigen aufgenommen, welche Mittel- und Hochschulen besucht, oder einen Lebensberuf haben, der eine dauernde und bedeutende Anstrengung der Augen in der Nähe erfordert. — In der Rubrik der »Ungebildeten« erscheinen dagegen die Arbeits- und Bauernbevölkerung und alle Jene, die nur die Volksschule besucht haben und keine anstrengende Nahearbeit verrichten.« Die Gesamtsumme der verzeichneten Myopen beträgt 1048. Davon entfallen auf die »Gebildeten« 610 oder 58,14 %, auf die »Ungebildeten« 438 oder 41,86 %. Die Gesamtzahl der hochgradigen Myopen ist 387, also 37 % und zwar bei den »Gebildeten« 161 oder 15,36 %, bei den »Ungebildeten« 226 oder 21,64 %. Auf die Gesamtzahl der hochgradigen Myopen entfallen 199 oder 19 % konsekutive Erkrankungen, und zwar auf die »Gebildeten« 73 oder 6,97 %, auf die »Ungebildeten« 12,03 %.

Auffallend ist, dass bei den »Gebildeten« von 0—10 Jahren in der ganzen Beobachtungsreihe nur zwei Individuen erscheinen, während in demselben Alter bei den »Ungebildeten« 37 verzeichnet sind. Von 11 bis 20 Jahren ist die Zahl der »Gebildeten« namentlich bei der Myopie mittleren und geringen Grades (unter 7 Diopt.) stark gestiegen und beträgt das doppelte der gleichen Rubrik bei den »Ungebildeten«. Das umgekehrte Verhalten zeigt die hochgradige Myopie. Von 0—40 Jahren übersteigt die Zahl der »Ungebildeten« die Zahl der »Gebildeten«, um von 41 bis 60 ziemlich gleich zu bleiben. Vom 61. Lebensjahre an vermindert sich die Zahl der Myopen der ungebildeten gegen die der gebildeten Stände. Aus der Zusammenstellung ergibt sich die überraschende Tatsache, dass die bäuerliche Bevölkerung ein grösseres Kontingent an hochgradiger Myopie und an konsekutiven Erkrankungen stellt als die Gebildeten. Hieraus geht hervor, dass die Schule nicht allein für das Ueberhandnehmen der Myopie verantwortlich zu machen ist.

Tabelle der Myopen.

	0—10			11—20			21—30			31—40			41—50			51—60			61—70			71 u.s.w.			Summe der		Zusammen
	M.	W.	S.	M.	W.	S.	M.	W.	S.	M.	W.	S.	M.	W.	S.	M.	W.	S.	M.	W.	S.	M.	W.	S.	Männer	Weiber	
a) Gebildete																										
Myopie unter 7 Dioptr.	—	2	2	152	36	188	59	29	88	39	23	62	33	13	46	27	15	42	15	4	19	1	1	2	326	123	449
Darunter mit Chorioiditis	—	—	—	1	—	1	1	—	1	1	—	1	—	—	—	1	2	3	—	—	—	1	—	1	5	2	—
Myopie über 7 Diopt.	—	—	—	22	7	29	13	15	28	18	11	29	16	14	30	16	9	25	5	7	12	4	4	8	94	67	161
Darunter mit Chorioiditis	—	—	—	—	3	3	2	4	6	5	3	8	10	9	19	10	10	20	4	6	10	3	4	7	34	39	—
																											610
b) Ungebildete																										
Myopie unter 7 Dioptr.	15	8	23	55	39	94	21	30	51	7	3	10	6	11	17	6	7	13	1	—	1	3	—	3	114	98	212
Darunter mit Chorioiditis	—	—	—	1	1	2	1	2	3	—	—	—	—	1	1	—	1	1	—	—	—	1	—	1	3	5	—
Myopie über 7 Diopt.	2	9	11	30	23	53	34	26	60	19	16	35	14	17	31	9	15	24	4	4	8	2	2	4	114	112	226
Darunter mit Ch orioiditis	—	3	3	12	4	16	15	10	25	13	6	19	10	12	22	5	13	18	4	5	9	2	2	4	71	55	—
																											438
																									Gesamtsumme		1048

M. Koch (54) berichtet in seiner Inauguraldissertation über die Wirkung irisch-römischer Bäder auf Augenerkrankungen, wie sie in der Augenklinik von Schreiber in Magdeburg zur Beobachtung kam. 5 Fälle von Episkleritis wurden in weniger als 20 Tagen durch eine Serie von 10 bis 17 Bädern geheilt. Von 59 Fällen von Infiltration der Cornea wurden 51 geheilt, 8 gebessert in einer mittleren Zeit von 14 Tagen. Unter 43 Fällen von Narben-Entzündungen und Vaskularisationen der Cornea wurden 39 geheilt, 3 gebessert, 1 Fall blieb ungeheilt, bei einer Serie von Bädern, die zwischen 3 und 60 schwankt. Bei 12 Fällen von Keratitis pannosa wurden 8 Heilungen und 4 Besserungen durch 3 bis 20 Bäder erzielt. 19 Fälle von Hornhautulcerationen ergaben 17 Heilungen, 2 Besserungen durch 3 bis 25 Bäder; 13 Fälle von Keratitis parenchymatosa 8 Heilungen, 5 Besserungen bei 7 bis 45 Bädern; 11 Fälle von Conjunctivitis phlyctaenularis wurden sämtlich geheilt durch 3 bis 15 Bäder, ebenso 5 Fälle von Ekzem der Lider sämtlich geheilt durch 5 bis 12 Bäder. 12 Fälle von Blepharitis ergaben 6 Heilungen, 6 Besserungen mit 3 bis 23 Bädern. 69 Fälle von Iritis (rheumatica, serosa oder syphilitica) wiesen 52 Heilungen, 16 Besserungen und 1 erfolglos behandelten Fall auf bei 3 bis 33 Bädern. 14 Fälle von Chorioiditis giengen aus: 11mal in Heilung, 2mal in Besserung, 1 Fall war ohne Erfolg bei 4 bis 33 Bädern. 20 Fälle von Papillitis und Retinitis zeigten 11 Heilungen, 7 Besserungen, 2 Misserfolge; 4 Fälle von Atrophia nervi optici, 4 Misserfolge; 8 Fälle von toxischer Amblyopia, 5 Heilungen, 2 Besserungen mit 8 bis 25 Bädern. 6 Fälle von Netzhautablösung ergaben 2 Heilungen, 1 Besserung, 2 Misserfolge; 14 Fälle von Augenmuskellähmungen 6 Heilungen, 6 Besserungen, 1 Misserfolg mit 3 bis 27 Bädern. Beim Ueberblick seiner Beobachtungen kommt Verfasser zu dem Schlusse, dass die römisch-irischen Bäder die Dauer einer grossen Anzahl von Augenerkrankungen erheblich abkürzen. Sie wirken durch eine mächtige Anregung der Ernährung (hauptsächlich bei skrophulösen Affektionen, bei Anämie, Hydrämie), durch Begünstigung des Oxydationsprozesses (bei Rheumatismus, Gicht, Intoxikation), durch Erhöhung der Wirksamkeit von Quecksilberinunktionen bei syphilitischen Erkrankungsformen.

[Korschenewsky (55) berichtet über seine ersten 100 Starextraktionen in der Landpraxis (Dorf Bernorro im Twer'schen Gouvernement). Von den 74 operierten Kranken waren 35 Männer und 39 Frauen; bei 26 (14 M. und 12 F.) wurde die Extraktion auf

beiden Augen, bei 13 auf dem linken und bei 35 auf dem rechten Auge ausgeführt. Das Alter der Kranken war zwischen 30—90 Jahren; die grössere Hälfte (39) stand im Alter von 60—70 Jahren. Der Schnitt wurde mit dem Linear-Messer im Limbus corneae nach oben (mehr oder weniger linear) geführt, in 57 Fällen wurde mit Iridektomie operiert, in 96 Fällen wurde die Linsenkapsel mit dem Cystotom eröffnet und in 4 Fällen wurde die Linse in geschlossener Kapsel extrahiert. Die Instrumente wurden in kochendes Wasser gelegt, aus dem sie kurz vor der Operation in 3 % Karbollösung (ausser dem Messer, das nur mit kochendem Wasser desinfiziert wurde) gebracht wurden. Vor der Operation Kokaïn-Anästhesie, Reinigung der Umgebung und des Bindehautsackes mit Sublimatlösung (1:5000), nach derselben Auswaschung mit Sublimatlösung und 2—3 Tropfen Eserin. Der erste Verbandwechsel nach 2 Tagen und darauf täglich oder sogar öfter. Der Verband wurde am 5.—7. Tage ganz entfernt. Die Kranken mussten in gemeinschaftlichen (mit verschiedenen anderen Kranken) hellen Krankenzimmern untergebracht werden. Die Resultate sind aus Tabelle IV zu ersehen.

Der zweite Bericht von Kubli (59) (s. d. Jahresb. f. d. J. 1887. XVIII. S. 128) aus dem Ambulatorium des Kreuzerlösungsstiftes d. Barmherzigen Schwestern in St. Petersburg umfasst, wie auch sein erster Bericht, den Zeitraum von fünf Jahren — v. 1. Jan. 1887 bis 1. Jan. 1892. Die Zahl der Augenkranken war 20690, darunter 10867 Männer (52,5 %) und 9823 Frauen (47,5 %); die Zahl der Krankenbesuche betrug 70579, folglich kamen auf jeden Kranken 3—4 Besuche. Von diesen 20690 Kranken fielen auf d. J. 1887 3646 Kr., 1888 4011 Kr., 1889 4118 Kr., 1890 4379 Kr. und 1891 4536 Kranke. Die Zahl der notierten Augenerkrankungen betrug 23997, darunter Liderkrankungen 2827 (11,4 % 1375 Männer und 1452 Frauen), Bindehauterkrankungen 9817 (41 % 5094 M. u. 4723 Fr.), Horn- und Lederhauterkrankungen 5364 (22,4 % 3573 M. u. 1791 Fr.), Erkrankungen der Iris, Corp. ciliare, Chorioidea und Glaskörper 597 (2,5 % 280 M. u. 317 Fr.), Glaukom 229 (1 % 76 M. u. 153 Fr.), Erkrankungen der Netzhaut und der Sehnerven 221 (0,9 % 126 M. u. 95 Fr.), Amblyopien 279 (1,2 % 200 M. u. 79 Fr.), Refraktions- und Akkommodationsanomalien 1745 (7,3 % 628 M. u. 1117 Fr.). Affektionen der Muskeln und Nerven 552 (2,4 % 270 M. u. 282 Fr.), der Thränenorgane 1518 (6,4 % 405 M. u. 1113 Fr.), des Augapfels und der Augenhöhle 235 (1 % 135 M. u. 100 Fr.), verschiedene Erkrankungen 46 (0,2 % 14 M. u. 32 Fr.).

Digitized by Google

Kutschew (60) fand im Dorfe Alt-Slavkin (Saratow'sches Gouvernement), welches fast ausschliesslich von dem finnischen Volksstamme Mordwa bewohnt wird und welches 4844 Einwohner zählt, 50 beiderseits Erblindete (als blind wurde derjenige angesehen, der Finger nur in $\frac{1}{8}$ Meter zählte), also 1 Blinden auf 96 Seheude, resp. 10,3 Blinde auf 1000 Einwohner. Von diesen 50 doppelseitig Blinden waren 21 Männer (42 %) und 29 Frauen (58 %). Die Hauptursache der Erblindung bildete das Trachom, welches wie bekannt unter der nicht russischen Bevölkerung, z. B. unter den Tschuwaschen, Tataren, Wotjaken und Mordwinen eine ungemeine Verbreitung hat. Die Zahl der in Folge von Trachom Erblindeten betrug 41 (82 %), darunter 17 Männer und 24 Frauen; das Ueberwiegen der Frauen lässt sich einerseits dadurch erklären, dass dank der ungemeinen Verbreitung des Trachoms sie bei ihrer Beschäftigungsart ausschliesslich im Hause mehr ausgesetzt sind, sich zu inficieren, andererseits dadurch, dass sie durch ihre Arbeit im Hause oft verhindert sind, medicinische Hilfe zu suchen. Die übrigen 9 Blinden verteilten sich der Erblindungsursache nach folgendermassen: 3 Pocken, 1 eitrige Bindehautentzündung, 1 Hornhautgeschwür, 2 Katarakte und 2 Glaukome. Adelheim.]

Oehrn (68) leitet seinen Vortrag ein mit der Aufführung der früher über die Verbreitung des Trachoms in Livland publizierten Arbeiten und beschreibt dann den Weg, den er zu seiner trachom-statistischen Enquête eingeschlagen hat. Um die Anzahl der in einem gewissen Zeitraum von den Aerzten Livlands behandelten Augenpatienten, speziell der Trachomkranken zu ermitteln und ebenso die Dorfschulen zu eruieren, die zur Untersuchung für den gedachten Zweck besonders geeignet erschienen, versandte Verf. an sämtliche auf dem Lande praktizierenden Kollegen 2 Fragebogen zur Beantwortung, von denen der erste sich auf die Verbreitung des Trachoms in den Dorfschulen bezog, der zweite auf die in den letzten 5 Jahren behandelten Augenpatienten. Auf 76 Anfragen erhielt er in Bezug auf den ersten Punkt 28, in Bezug auf den zweiten 38 Antworten.

I. Hinsichtlich der Verbreitung des Trachoms in den Dorfschulen wurden 190 Schulen in 35 Kirchspielen und 2 Städten (Fellin und Pernau) mit 11 310 Schülern im Alter von 8—18 Jahren untersucht. 2303 Kinder entfallen davon allein auf den Walk'schen Kreis; weiter folgen: Dorpat mit 2160, Wenden mit 1738, Werro 1447, Wolmar 1285, Fellin 951, Riga 812 und Pernau 614 Kindern. Es wurde bei 1996 = 17,6 % Trachom konstatiert. Hiebei weist der

Riga'sche Kreis den geringsten Prozentsatz auf, nämlich 3,6 %. Weiter folgt Wenden mit 6,09 %, Wolmar 8,7 %, Walk 19,5 %, Werro 23,0 %, Dorpat 23,6 % und Fellin mit 25,7 %. Entsprechend früheren Erfahrungen zeigt sich ein deutlicher Unterschied zwischen dem südlichen lettischen und nördlichen esthnischen Teil Livlands. In ersterem erwiesen sich 11,4 % der untersuchten Schüler als trachomkrank, in letzterem dagegen 23,8 %. Die Verbreitung des Trachoms nimmt von Süden nach Norden gleichmässig zu. Dieser Unterschied zwischen dem estnischen und lettischen Livland findet zum Teil in kulturellen und social-ökonomischen Differenzen seine Erklärung: sowohl was Bildung als Wohlhabenheit anbetrifft, sind die Letten den Esten voraus; die Wohnungen sind hygienisch besser etc. Andrerseits mögen auch Verschiedenheiten im anatomischen Bau der Orbita bei Letten und Esthen heranzuziehen sein.

Unter den 11 310 untersuchten Kindern waren 6337 Knaben und 4973 Mädchen, davon trachomkrank 1118 Knaben und 878 Mädchen, also je 17,6 %. Beide Geschlechter sind also ganz gleichmässig ergriffen. Für die späteren Altersstufen ist ein ganz beträchtlicher Unterschied zu Ungunsten des weiblichen Geschlechts konstatiert worden. Bei Berechnung der Trachomfrequenz für die einzelnen Lebensjahre ergiebt sich, dass dieselbe mit 13 % im 8. Lebensjahre beginnend ziemlich gleichmässig ansteigt, um im 13. und 14. Jahre mit 19,5 und 19,8 % das Maximum zu erreichen und dann wieder mit geringen Schwankungen abzunehmen. Bei den Knaben ist das Maximum auf das 14. und 15. Lebensjahr verschoben. Bei den Mädchen fällt das Maximum auf das 10. Lebensjahr, 3 erhebliche Steigerungen auf das 13., 16. und 18. Jahr. Komplikationen seitens der Cornea wiesen 3,3 % aller Trachomkranken auf und zwar hatten im esthnischen Livland 4,8 % Cornealerkrankungen, im lettischen dagegen nur 1,62 %. In 3 lettischen Kreisen (Riga, Wenden und Walk) wurden überhaupt keine Cornealerkrankungen gefunden, während solche in allen esthnischen Kreisen vorhanden waren. Die Zahl der Cornealaffektionen steigt mit zunehmendem Alter von ca. 2 % im 8. bis auf 9 % im 18. Jahre. Beide Geschlechter zeigen ein ganz analoges Verhalten.

II. Ueber die in den letzten fünf Jahren behandelten Augenpatienten in Livland wurde von 38 Aerzten berichtet. Dieselben behandelten von 1887 bis 1891 11 352 Augenkranke. Die umfangreichsten Berichte stammen aus dem Fellin'schen Kreise über 3736 Patienten, die kleinste Zahl, 315 Patienten, aus dem Wenden'schen. Unter diesen wurden wegen Trachom behandelt 4232 Patienten, d. h.

Digitized by Google

37,2 % — die Zahlen für die einzelnen Kreise sind folgende: Riga 23,5 %, Wenden 18,1 %, Wolmar 19,9 %, Walk 35,1 %, Werro 36,7 %. Dorpat 44,2 %, Fellin 51,3 % und Pernau 32,0 %. Die 4 lettischen Kreise zusammen ergaben 24,7 %, die 4 esthnischen 43,8 %. Fellin steht in beiden Statistiken am ungünstigsten da. Beim männlichen Geschlecht beträgt die Prozentzahl der Trachomkranken 32,2 %, bei den Weibern dagegen 41,8 %. Die Zahl der Cornealerkrankungen ist eine sehr grosse, nämlich 41,7 % aller Trachomfälle, also nicht viel geringer als die Hälfte derselben. Von sämtlichen Augenkranken überhaupt hatten 15½ % durch Trachom bedingte Cornealerkrankungen. Die Kreise weisen folgende Zahlen auf: Riga 62,0 %, Wenden 50,8 %, Wolmar 60,6 %, Walk 43,0 %, Werro 57,4 %, Dorpat 32,5 %, Fellin 33,0 %, Pernau 46,1 %. Darnach ist gerade in den Kreisen, in welchen relativ wenig Trachom vorkommt, die Cornea ganz besonders häufig in Mitleidenschaft gezogen. Das zeigt sich auch darin, dass das lettische Livland in 54,8 % aller Trachomfälle Cornealerkrankungen aufweist, während das im esthnischen Livland nur bei 37,8 % der Fall ist. Das weibliche Geschlecht ist mit 44,4 %, das männliche mit 37,6 % beteiligt. Verf. räumt ein, dass diese Resultate noch sehr lückenhaft sind, da von ca. 106 Landkirchspielen Livlands nur 35, also der 3. Teil, vertreten sind. Ausserdem fehlen die Städte mit Ausnahme von Fellin und Pernau; er will daher die Enquête im nächsten Jahre vervollständigen. Zum Schluss bezeichnet es Vortr. als eine Pflicht, durch die Presse auf das Landvolk einzuwirken und in populärer Weise hygienische, diätetische, allgemein pathologische und therapeutische Kenntnisse zu verbreiten.

Truhart (96) macht als Korreferent über die Trachomstatistik in Livland folgende Angaben: Nach der ersten, auf Veranlassung des »Marienvereins zur Fürsorge für die Blinden« im Jahre 1886 gemachten Blindenzählung im europäischen Russland ergab sich in 50 Gouvernements, in Polen und im Kaukasus das Vorhandensein von 189 972 Blinden. Auf Livland entfielen 2635 Blinde, die kleinste Blindenzahl hatte Astrachan mit 732 Blinden. Die relative Blindenzahl schwankte zwischen 1 Blinder : 238 Sehende in Kasan und 1 : 1429 in Bessarabien und Polen. In Livland war das Verhältnis der Blinden zu den Sehenden 1 : 474. Im Jahre 1891 wurden von der Fellin'schen Wehrpflichtskommission unter 170 zum Militärdienst Untauglichen 12 Personen = 7,05 % wegen Blindheit, resp. wegen schwerer Augenleiden befreit. Von 1882—91 incl. wurden im Fellin'schen Kreise insgesamt 62 545 Kranke ärztlich behandelt, unter diesen waren

10 825 Augenleidende. Demnach waren 17,3 %, ungefähr der 6. Teil aller Kranken augenleidend.

In seinen als Inauguraldissertation bearbeiteten Untersuchungen über den »Zusammenhang zwischen dem Refraktionszustande der Augen und dem Schädelbau« bespricht Rymsza (81) Eingangs die verschiedenen Theorien für die Entstehung der Kurzsichtigkeit, um sich dann eingehender mit der von Stilling aufgestellten zu beschäftigen, wonach in der Formation der knöchernen Orbita Bedingungen gegeben seien, unter welchen die Sehne des Obliquus sup. einen Druck auf das Auge ausübe. Der hierauf basierte Stilling'sche Satz: die Chamaekonchie sei die Bedingung der Myopie, die Hypsikonchie die der Hypermetropie, resp. Emmetropie, wurde für den Verf. Veranlassung, dessen Theorie an den »viereckigen« Schädeln der Esthen zu prüfen. »Die Esthenschädel sind nämlich im Verhältnis zur Breite sehr niedrig und zeigen deshalb der Quere nach eine oblonge, fast quadratische Form.« »Der Stilling'schen Theorie zufolge sollten dann alle Esthen von der Natur selbst zur Myopie verurteilt sein.« Das Material, welches dem Verf. zur Verfügung stand, waren die Schüler der Treffner'schen Schule und des Lehrerseminars in Dorpat, welche beide fast ausschliesslich von esthnischen Schülern besucht werden. Ueber das Schema, nach welchem Verf. seine Messungen ausführte, schickt derselbe Folgendes voraus: »Antropologisch unterscheidet man 3 Formen von Augenhöhlen: 1) die niedrige Orbita (Chamaekonchie) hat einen Index, d. h. Verhältnis der Höhe zur Breite multipliziert mit 100 $\left(\frac{H \cdot 100}{B}\right)$ bis 80,0; 2) die mittelhohe (Mesokonchie) von 80,0 — 85,0; 3) die hohe (Hypsikonchie) von 85,0 und darüber.« Breite und Höhe der äusseren Augenhöhlenöffnung sind senkrecht auf einander zu messen. Als Messpunkt am inneren Rande ist die Stelle zu wählen, wo die hintere Kante der Thränengrube oben mit der Stirn-Thränenbeinnaht zusammentrifft: von diesem Punkte aus ist dann der Querdurchmesser parallel der Richtung des oberen und unteren Augenhöhlenrandes zu nehmen. Die äussere Grenze des Querdurchmessers findet in der scharf ausgeprägten Kante des äusseren Augenhöhlenrandes eine exakte Bestimmung. Rechtswinklig auf den Querdurchmesser wird der Höhendurchmesser der Orbitalöffnung so gelegt, dass er die letztere in eine äussere und innere Hälfte scheidet, so dass die Messpunkte also auch den oberen und unteren Orbitalrand halbieren. Wie nach der Orbita kann man die Menschen auch den Gesichtsformen nach in die

Chamaeprosopen — Breitgesichter, Leptoprosopen — Schmalgesichter einteilen, wobei ein Gesichtsindex $\left(\frac{\text{Gesichtshöhe} \cdot 100}{\text{Jochbreite}}\right)$ und ein Obergesichtsindex $\left(\frac{\text{Obergesichtshöhe} \cdot 100}{\text{Jochbreite}}\right)$ zu unterscheiden sind. Breitgesichter haben einen Gesichtsindex bis 90,0 und einen Obergesichtsindex bis 50,0; Schmalgesichter dagegen einen Gesichtsindex über 90,0 und einen Obergesichtsindex über 50,0. Als Gesichtshöhe wurde bestimmt das Mass von der Mitte der Stirnnaht bis zur Mitte des unteren Randes des Unterkiefers (in der Medianlinie). Als Ober- (= Mittel-) Gesichtshöhe das Mass von der Mitte der Sutura nasofrontalis bis zur Mitte des Alveolarrandes des Oberkiefers zwischen den mittleren Schneidezähnen (in der Medianlinie). Unter Gesichtsbreite (richtiger Jochbreite) versteht man den grössten Abstand der Jochbogen von einander. Das Ergebnis der in den angehängten Tabellen zusammengestellten Messungen fasst Verf. in folgende Sätze zusammen:

1. Bei der Untersuchung der »Treffner'schen Schule«, wo die Messungen an Schülern vom 19. bis zum 25. Lebensjahre angestellt worden sind, erwies sich:

A. Die Form der Orbita von der bei Emmetropen und Hypermetropen nicht wesentlich verschieden, indem der Orbitalindex der ersteren 89,2, der letzteren 91,2 beträgt. Von den 109 myopischen Augen findet sich bei 23 Augen, somit in 21,1%, ein Index, welcher zwischen 74,4 und 85,0 schwankt, und bei 86 Augen, somit in 78,9 % ein Index, welcher 85,0 beträgt. Bei den 500 emmetropischen und hypermetropischen Augen dagegen ist ein Index unter 85,0 bei 61 Augen, oder in 12,2 % und über 85,0 bei 439 Augen, oder in 87 % gefunden worden.

B. Der Gesichts- und Obergesichtsindex wird als ein und derselbe sowohl bei myopischen als auch bei emmetropischen und hypermetropischen Schülern gefunden. Das Mittel des Obergesichtsindex ist bei M. 50,3, resp. nach Stilling 63,4; bei E. und H. 50,1 resp. 63,4. Werden nur die 6 oberen Klassen berücksichtigt, so wird der Gesichtsindex bei M. (49,9 resp. 62,5) nur ein wenig kleiner gefunden, als der der E. und H. (50,5 resp. 63,1). Das Mittel des Gesichtsindex dagegen beträgt bei M. 84,5, bei E. und H. 83,3. Der Orbitalindex nimmt nach den oberen Klassen hin ab, was auf Breitenwachstum des Gesichts und damit der Orbita bezogen werden dürfte; als Mittelwert der 6 oberen Klassen findet man 89,4, als den der 5 unteren 91,3.

2. Bei der Untersuchung des Lehrerseminars, wo die Messungen

an Schülern vom 15. bis 21. Lebensjahre angestellt worden sind, wird die Differenz noch geringer gefunden. Während die Myopen im Gesamtmittel einen Orbitalindex von 88,2 zeigen, bieten die Emmetropen und Hypermetropen einen solchen von nur 88,6 dar. Bei denselben Myopen finden sich Indices unter 85,0 : 5 auf 30, somit in 16,7 %; und über 85,0 : 25 auf 30, somit in 83,3 %. Bei den Emmetropen und Hypermetropen dagegen finden sich Indices unter 85,0 : 22 auf 138, somit in 16,0 %, und über 85,0 : 116 auf 138, somit in 84 %.

Zum Schluss nahm R. gleiche Untersuchungen an 62 die Ambulanz der Augenklinik besuchenden Personen esthnischer Nationalität vor, welche sich viel mit anstrengender Nahearbeit beschäftigt hatten. Bei 61 myopischen Augen fand derselbe einen Orbitalindex von 87,5, bei 63 emmetropischen und hypermetropischen einen solchen von 88,3.

Aus diesen sämtlichen Zahlenreihen leitet Verf. die Berechtigung ab, die Richtigkeit des Naturgesetzes im Stilling'schen Sinne bezüglich der Formation des Gesichtsschädels und der Augenhöhle bei den verschiedenen Refraktionszuständen zu beanstanden. Auch die Stilling'sche Anschauung, wonach die Augenhöhlen der Myopen im »grossen Ganzen« viel niedriger und breiter gefunden werden, als die der Emmetropen resp. Hypermetropen, findet an den Untersuchungen R.'s keine Bestätigung. Als weitere Stützen für seine gewonnenen Anschauungen führt R. die Untersuchungen von Hugo Witt über die Schädelform der Esthen, ferner die Schüleruntersuchungen von Bär und von Schmidt-Rimpler an. Als Beweis, dass unter den Esthen der Procentsatz der Kurzsichtigen nicht grösser, sondern sogar kleiner ist als in der Bevölkerung West-Europas, führt R. seine erhaltenen Zahlen an, wonach im Lehrerseminar unter 84 Schülern 15 Myopen waren = 17,9 %. In der Treffner'schen Schule fanden sich unter 304 Schülern 54 Myopen = 17,9 %. Werden nur die 6 oberen Klassen der letzteren berücksichtigt, so kommen auf 140 Schüler 37 Myopen = 26,5 %. Schliesslich formuliert R. die Ergebnisse seiner Untersuchungen zu folgenden Sätzen:

1. Die Esthen gehören zu den Breitgesichtern.

2. Die Esthen haben eine niedrige Orbita. Der Orbitalindex ist im Mittel 84,0.

3. Der Orbitalindex ist bei Myopen nur wenig kleiner als der der Emmetropen und Hypermetropen.

4. Unter den Esthen ist die Zahl der Kurzsichtigen nicht grösser, ja sogar kleiner als in der Bevölkerung West-Europas.

Schreiber (85) fügt seinem diesjährigen Bericht einen Rück-

blick über die 10 Jahre des Bestandes seiner Anstalt bei, dem Folgendes zu entnehmen ist. Bei den 18 301 in diesen 10 Jahren behandelten Augenkranken kamen 10 352 Fälle von Refraktions- und Akkommodationsanomalien zur Beobachtung, was einen Prozentsatz von 28,6 % der Gesamtaffektionen darstellt. Diese hohe Ziffer ist dadurch bedingt, dass jeder neu zukommende Patient ohne Unterschied auf seine Refraktion untersucht wird. Die demnächst am häufigsten zur Beobachtung gekommenen Affektionen waren die Erkrankungen der Hornhaut, welche mit 5965 Nummern vertreten sind, darunter allein 1004 Fälle von Fremdkörpern auf der Hornhaut, — in Magdeburg sind zahlreiche Maschinenfabriken. Dagegen kamen nur 245 Trachomfälle zur Behandlung = 0,6 % der Gesamtaffektionen. Diese Fälle waren fast ausschliesslich polnische Arbeiter. Die Affektionen der Aderhaut machen 8,5 % sämtlicher Erkrankungen aus. Dieser hohe Prozentsatz kommt daher, dass alle Fälle von Staphyloma posticum unter die Aderhauterkrankungen eingereiht sind.

Glaukom kam im Ganzen 150mal zur Beobachtung und zwar als Glaucoma acutum 24mal, als subacutum 19mal, als chronicum 44mal, als absolutum 19mal, haemorrhagicum 8 und als Sekundärglaukom 36mal. 53 Fälle davon wurden mit Iridektomie, 1 mit Sklerotomie, die übrigen medikamentös behandelt. Von den 120 Erkrankungen der Lederhaut waren 57 Episkleritiden. Dieselben zeigten sich der römischen Bädertherapie ganz besonders zugänglich. Regenbogenhaut- und Ciliarkörpererkrankungen machten 3,8 % aus. Zur Behandlung kamen: 110 Iritis simplex acuta, 86 Iritis rheumatica, 57 Iritis specifica und 50 Iritis serosa. Die Sehnerven- und Netzhauterkrankungen beziffern sich auf 1408 = 3,9 % der Gesamterkrankungen. Die Krankheiten des Glaskörpers figurieren mit der Zahl 499, die des Augapfels und der Augenhöhle mit 447, unter letzteren 17 Fälle von Exophthalmus bei Morbus Basedowii, Enukleationen wurden 51, Exenterationen 98 ausgeführt. Die Erkrankungen an Muskeln und Nerven betragen 2865 = 7,8 %, davon entfallen auf Strabismus divergens 624, auf Strabismus convergens 542, Lähmung des Nervus abducens 99, des Nervus oculomotorius 57, des Nervus trochlearis 19. Es wurden 169 Internus-Tenotomien und 21 Vorlagerungen des Externus gegen 91 Externus-Tenotomien und 16 Vorlagerungen des Internus ausgeführt. Lidaffektionen kamen 1583 zur Behandlung, darunter 517 Fälle von Chalazion. Grössere Lidoperationen wurden 151 ausgeführt. Thränenorganerkrankungen sind 926 verzeichnet. Davon wurden 267 Fälle mit Thränensackexstirpation behandelt. Von 437

Hornhautgeschwüren waren 79 auf ein Thränensackleiden zurückzuführen und zwar hingen von 239 Geschwüren beim Manne 27 mit Thränensackleiden zusammen, während von 198 Geschwüren beim Weibe 52 auf solchen basieren. Linsenerkrankungen sind mit 1955 Krankheitsfällen und 273 Operationen verzeichnet, davon 193 Alterstare. Letztere beziehen sich auf 92 männliche und 86 weibliche Personen:

Jahre:	Männer:		Weiber:	
30—40	1		3	darunter 1 doppels.
41—50	6		3	
51—60	26		15	
61—70	36	darunter 2 doppels.	37	darunter 6 doppels.
71—80	20	darunter 1 doppels.	24	darunter 5 doppels.
81—90	3		4	
	92		86	zus. 178 + 15 = 193.

24mal wurde die Extraktion einer überreifen Linse, darunter 6mal mit sehr verdickter Kapsel, 4mal einer Cataracta Morgagniana und 21mal einer Cataracta nigra vollzogen. In 179 Fällen wurde die Extraktion mit kleiner Iridektomie nach unten ausgeführt und nur in 14 Fällen nach oben. In 10 Fällen wurde 14 Tage nach der Extraktion eine Discission mit schmalem Gräfe'schen Linearmesser vorgenommen. Als Folge-Erscheinungen wurden in 22 Fällen streifige Hornhauttrübungen von grösserer Intensität und längerer Dauer bis zu 3 Wochen beobachtet. Achtmal störten den Heilungsprozess spastische Entropien. Eiterige Infektion, die zur Zerstörung des Auges führte, trat 7mal ein. Annähernd normale Sehschärfe und darüber erhielten 40 Patienten; 85 % der operierten Augen wurde die Fähigkeit zu lesen wiedergegeben, als Verlust sind 4½ % zu verzeichnen. (Siehe noch Tabellen.)

Bei 627 Blinden, darunter 387 Männer und 240 Frauen, hat Trousseau (95) als Erblindungsursachen festgestellt: Atrophia nervi optici 129mal, eiterige Ophthalmie 101mal, Irido-Chorioiditis 75mal, Glaukom 66mal, Verletzung 54mal, Erkrankungen der Cornea 44mal, Netzhautablösung 37mal, Trachom 24mal, Retinitis pigmentosa 23mal, Chorio-Retinitis 20mal, sympathische Ophthalmie 14mal, Sclero-Chorioiditis myopica 14mal, angeborne Katarakt 14mal, Buphthalmos 5mal, Neuritis optica 3mal, Keratoconus 2mal. Hinsichtlich der möglichen Heilbarkeit der Affektionen, die die Erblindung bedingen, kommt der Verf. zu dem Schlusse, dass unter den 627 Blinden bei 196 die Heilung absolut ausgeschlossen erscheint, bei 185 ist

Heilung bis zu einem gewissen Grad möglich, bei 246 ist die Heilbarkeit ungewiss.

[Wagner (105) berichtet über tausend Starextraktionen, die er nach modifizierter v. Graefe'scher Methode (mit kleinem peripherem Lappen) in Odessa ausgeführt hat (vom J. 1867). Von diesen tausend Fällen wurden 697 Fälle in nicht speziell für Augenkranke eingerichteten Krankenanstalten operiert und 303 Extraktionen wurden im Verlaufe der letzten drei Jahre in der Odessaer Augenheilanstalt ausgeführt. Von den ersten 697 Fällen operierte W. 474 Fälle ohne Anwendung antiseptischer Massregeln und hatte darunter 41 Fälle, resp. 8,86 % Verlust, und 223 Extraktionen wurden unter strenger Antisepsis ausgeführt und darunter hatte er 13 Fälle, resp. 5,82 % Verlust. In den 303 unter strenger Antisepsis und in einer Specialanstalt (Odessaer Augenheilanstalt) operierten Fällen kamen nur 8 Fälle, resp. 2,43 % Verlust vor, darunter 144 nach einander folgende Fälle ohne Misserfolg. W. macht den ersten Verbandwechsel 6—8 Stunden nach der Operation und sodann 2mal täglich, Morgens und Abends; den Verband hält er auf beiden Augen 3—4 Tage, in manchen Fällen 5—7 Tage. Die präparatorische Iridektomie hält er für sehr nützlich und soll dieselbe den Erfolg der Operation sichern.

Adelheim.]

---

6. Untersuchungsmethoden des Auges.

Referent: Privatdozent Dr. **Schön** in Leipzig.

a) Allgemeines. Sehschärfe. Sehproben. Brillen.

1) Bergh, A., Handledsing vid undersökning of ogenens funktioner. Stockholm 1891. II. Aufl.
2) Bourgeois, Lunettes à cataractes. Union méd. du Nord-Est. Nr. 2.
3) Bullard, W. L., Should not the oculist be more careful in prescribing colored glasses? Virginia med. Month. Richmond. 1891—92. XVIII. p. 866.
4*) Buller, F., An improved trial frame. Transact. of the americ. ophth. soc. Twenty eighth meeting. p. 456.
5) Carl, Apparat zur Prüfung der Sehschärfe. Ber. über d. XXI. Vers. d. ophth. Gesellsch. Heidelberg. 1891. S. 251 (s. diesen Ber. pro 1891. S. 130).
6) Chavannaz, Instrument pour la verification des lentilles cylindriques, bicylindriques et sphérocylindriques. Journ. de médecine de Bordeaux. XXII. p. 203.

7*) Clairborne, The axis of astigmatic glasses. Gaillard's med. Journ. New-York. V. p. 717.
8*) Derby, Haskel, Recent added facilities for the examination of the eye. Boston med. and surg. Journ. June 9.
9) Dimmer, Noch einmal die Gläserkorrektion bei Aphakie. Klin. Monatsbl. f. Augenheilk. S. 73. (Hält seine Meinung aufrecht s. diesen Ber. pro 1891. S. 131.)
10) Donberg, G., Sehproben nach metrischem System zur Bestimmung der Sehschärfe (Toblitzi po metritscheskoj sisteme dlja opredelenja ostroti srenja). St. Petersburg.
11*) Dor, H., Sur les verres de contact. Revue générale d'Opht. p. 493.
12) Faravelli, E., Il tempo quale coefficiente da introdursi nella determinazione del visus. (Nota preventiva.) Rivista generale italiana di Clinica med. IV. Nr. 12.
13) Fick, E., Einige Bemerkungen über die Kontaktbrille. Klin. Monatsbl. f. Augenheilk. S. 306.
14*) Friedenwald, H., Binocular metamorphopsia produced by correcting glasses. Arch. Ophth. New-York. XI. p. 204.
15) Fox, L. W., Eyesight in middle life and old age; with a few hints for its care and preservation. J. Franklin Institute. Phila. CXXXIII. p. 454.
16*) Gariel, Sur un mémoire du Dr. Ostwalt intitulé; recherches expérimentales sur l'influence que l'éloignement de l'oeil exerce sur la force réfringente du cylindre correcteur dans les différentes formes d'astigmatisme. Bull. Acad. de méd. Paris. XXVIII. p. 93.
17) Gould, G. M., The practical adjustment of spectacles. Ann. Ophth. and Otol. I. p. 8.
18*) Guillery, Nochmals meine Sehproben. Arch. f. Augenheilk. XXVI. S. 79.
19*) Heddaens, Ein Probier-Brillengestell. Klin. Monatsbl. f. Augenheilk. S. 150.
20) Karwetzky, A., Zur Frage von der Abhängigkeit zwischen der Intensität der Beleuchtung und der Sehschärfe (K woprosu o sawisimosti meschdu intensiwnostju osweschenja i ostrotoju srenja). Dissert. St. Petersburg.
21) Knöpfler, L., Quelques reflexions sur les examens de la refraction pratiques à la clinique ophtalmologique de Nancy, pendant l'année. Revue méd. de l'est. 1891. XXIV. p. 533
22) Krükow, A., Leseproben und Tabellen zur Untersuchung der Sehschärfe. (Schrifti i tablitzi dla izsledowanja srenja.) 2. Aufl. Moskau.
23*) Landsberg, P., Eigenartiger Gebrauch des Konvexglases bei excessiver Hypermetropie. Klin. Monatsbl. f. Augenheilk. S. 187.
24) —, Erwiderung. Ebd. S. 361.
25*) Lessing, E., Vervollkommnung der Refraktionsbestimmung bis zur Unabhängigkeit vom Untersuchten. O. Meissner.
26*) Liebrecht, Kritische Bemerkungen zu Guillery's »Vorschlag zur Vereinfachung der Sehproben«. Arch. f Augenheilk. XXV. S. 37.
27) Norrie, G., Sehproben für Seeleute. Nationallidendes Söfartlidende.
28) Ostwalt, Réfraction de l'oeil fort myope à l'état d'aphakie avec remarques sur les avantages du choix uniforme du foyer antérieur de l'oeil muni du cristallin comme point de départ pour toutes les mésures de la réfrac-

tion, même de l'oeil aphake. Revue générale d'Opht. p. 1 (s. diesen Ber. pro 1891. S. 134).
29*) Ostwalt, Pupillostatomètre et nouvelle lunette d'essai. Ibid. p. 289.
30) —, Auch noch einmal die Gläserkorrektion bei Aphakie. Klin. Monatsbl. f. Augenheilk. S. 178. (Hält seine Meinung aufrecht s. diesen Ber. pro 1891. S. 133).
31) Phillips, R. J., Spectacles and eye glasses, their forms, mounting and proper adjustment. Phila. P. Blakiston Son and Co. p. 97.
32*) Plehn, Entgegnung. Klin. Monatsbl. f. Augenheilk. S. 292.
33) Pooley, Th., Poisoning from homatropine in the examination of refraction. Medic. News. Nr. 4.
34*) Presas, J., Application aux instruments d'optique physiologique du système métrique décimal en rapport avec la division du cadran méridien. Annal. d'Oculist. XVIII. p. 321.
35)* Reynolds, D. S., Graduation of lenses. Journ. Americ. med. Assoc. Chicago. XIX. p. 242. Refer. Ophth. Review. p. 242.
36*) Schanz, Fr., Ueber den Einfluss der Pupillaröffnung auf das Sehen Aphakischer. Verhandl. d. Gesellsch. deutsch. Naturf. u. Aerzte. Halle.
37) Schneller, Sehproben zur Bestimmung der Refraktion, Sehschärfe und Akkommodation. Danzig.
38) Schwahe, Verbesserte Brillengestelle. Ber. über d. XXI. Vers. d. ophth. Gesellsch. Heidelberg. 1891. S. 252.
39) Simanton, A. C., The human nose not in the centre of the face; its importance in the adjustment of spectacles. Journ. Americ. med. Ass. XVIII. p. 63.
40) Smith, A., Der Linsenmesser der »Genfer optischen Gesellschaft«. Arch. f. Augenheilk. XXV. S. 131.
41) Spalding, J. A., A few words on Donders' violet tests for the detection of errors of refraction. Arch. Ophth. XXI. p. 166.
42*) Steiger, A., Ueber torische Gläser. Klin. Monatsbl. f. Augenheilk. S. 227.
43) —, Einheitliche Sehproben zur Untersuchung der Sehschärfe in die Ferne und in die Nähe. Deutschmann's Beiträge z. Augenheilk. VII. S. 48.
44*) Sulzer, La correction optique du kératocône, de l'astigmatisme irrègulier et de l'astigmatisme cicatriciel. Annal. d'Oculist. CVII. p. 321.
45) Truc, Lunettes et pince-nez. Nouveau Montpellier méd. I. p. 723.
46) Valk, Our refraction cases. Transact. med. Soc. New-York. Phila. p. 284.
47*) Valude et Dubief, Les verres toriques. Verhandl. d. X. internat. med. Kongresses zu Berlin. IV. 2. S. 145.

Derby (8) bezeichnet als Mittel, welche die Untersuchung des Auges besonders erleichtern, das Ophthalmometer nach Javal und Schiötz, das Phorometer von Stevens und eine von ihm selbst angegebene Bogenlichtlampe zur Augenspiegeluntersuchung. Sie braucht 5 Ampère und hat 500 Kerzenkraft.

Lessing (95) hat eine Reihe schon bekannter Vorrichtungen zur Untersuchung des Auges mit einem Stuhl verbunden. Der Sitz des letzteren kann tiefer und höher gestellt werden. Dann schliesst

man den Stuhl vorn mit einer thürähnlichen Vorrichtung, auf welche der sonst auf der Rücklehne stehende Ophthalmometer gestellt wird. Derselbe besteht aus je zwei Scheiben Brillengläser für jedes Auge. Ueber der Rücklehne befinden sich die Sehproben in Spiegelschrift, der Spiegel steht dem Krauken gegenüber.

Der eine Stuhlarm trägt eine Lampe mit Augenspiegel, die mittelst eines gleitenden Stabes hoch oder niedrig gestellt werden kann. Die Lampe lässt sich auch um den Stab als Axe drehen und dient dann zur seitlichen Beleuchtung. Die Augenspiegelvorrichtung bezweckt in bekannter Weise das Bild eines Schirmausschnittes in das Auge zu werfen und so die Refraktion zu bestimmen. Eine Linse steht um ihre Brennweite vom Licht entfernt nnd beleuchtet den Schirm mit den Ausschnitten, der auf einer Schiene gleitet, von der Rückseite. Eine zweite Linse von 100 mm Brennweite wirft das Bild des Schirmausschnittes in das Ange. Die Anordnung ist so getroffen, dass der Brennpunkt der Linse ungefähr in den Knotenpunkt des Auges fällt. (Badal.) Es gilt dann bei einer Linse von 100 mm Brennweite jede Verschiebung des Schirmes um 1 cm = 1 D. Refraktionsunterschied. (Verfertiger: H. Schwencke, Hamburg Kirchenallee 5). Diese Art Refraktionsbestimmung schliesst zwar mit Sicherheit die Einwirkung der Akkommodation aus, erfordert aber Zeit und Geduld, da man die Einstellung des Schirmbildes auf der Netzhaut zu machen und das Glas hinter dem Spiegel zu suchen hat, mit welchem man jenes deutlich sieht. Verf. hat früher zu physiologischen Zwecken mit einer ähnlichen Vorrichtung gearbeitet. Auch ist es notwendig, das ganze Gestell jedesmal auf die Seite des untersuchten Auges zu bringen.

Presas (34) will das Dezimalsystem bei verschiedenen ophthalmologischen Instrumenten eingeführt wissen. Der Quadrant soll 100°, der Grad 100′, die Minute 100″ Sekunden haben. Dem entsprechend ist der Perimeter einzuteilen. Auf den Schematen sollen die Kreise nicht in gleichen Zwischenräumen, sondern nach der Peripherie hin enger gedrängt und zwar nach aussen gedrängter als nach innen verlaufen. Der Meridian 0° liegt nach der Nase zu, von da an wird oben herum gezählt. Nach dieser Gradeinteilung würden Weiss und die Farben folgende Grenzen haben:

		Weiss	Blau	Rot	Grün
I.	0°	56°	48°	38°	30°
I.O.	50°	»	»	»	»
O.	100°	»	»	»	»

		Weiss	Blau	Rot	Grün
O.A.	150°	68	54	44	36
A.	200°	100	76	58	45
A.U.	250°	85	75	57	46
U.	300°	66	55	46	37
U.	300°	52	44	36	28
I.	400				

Das Blickfeld wird ebenso eingeteilt. Die Grenzen sind nach

		neuer	alter Einteilung:
I.	0°	49°	45
I.O.	50	49	45
O.	100	47	43
O.A.	150	52	47
A.	200	49	45
A.U.	250	52	47
U.	300	55	50
U.I.	350	44	38
I.	400		

Die Ophthalmometerscheibe soll von oben rechts- und linksherum symmetrisch von 0 bis 200, welche Zahl unten steht, eingeteilt werden, der Stern oder das Zifferblatt ebenso, das Gestell der Probebrille von der Nase an oben herum, von 0 bis 200, es steht jedesmal oben 100, aussen 200.

Reynolds (35) schlägt vor, die Linsen nach dem Winkel zu bestimmen, welchen das gebrochene Strahlenbündel darbietet, wenn ein paralleles Strahlenbündel in der Richtung der Axe auf die Linse fällt.

Guillery (18) verteidigt seine Sehproben. Wenn dieselben stärker von Beleuchtungsabschwächung beeinflusst würden, so sei noch nicht bewiesen, dass das ein Fehler sei. Ferner sei nicht bewiesen, dass die Snellen'schen Proben zuverlässiger seien und als Norm dienen könnten. Längere Prüfung mit seinen Proben und daher Ermüdung sei nicht nötig, auch nicht Hinweisen mit dem Finger. Die Prüfung gehe rasch und bequem vor sich.

Der Streit über die Güte von Sehproben beruht immer auf der irrigen Annahme, als wenn die Angabe, ein Auge habe S = $\frac{1}{2}$ oder $\frac{1}{4}$, noch etwas anderes bedeute als: diese Auge sehe bei Tagesbeleuchtung in bestimmter Entfernung Buchstaben oder Zeichen von der Hälfte oder dem Viertel der Grösse der gewählten Einheit. Es schwebt immer der Gedanke vor, das Auge mit der S = $\frac{1}{2}$ sei wirklich noch einmal so gut wie das Auge mit S = $\frac{1}{4}$, oder die Krankheit in letzterem Auge noch einmal so stark wie in dem ersteren. Die Frage

ist nur, was bequemer ist — dies dürften Buchstaben sein —, im übrigen ist die Wahl der Einheit konventionell wie beim Metersystem und Einigkeit auch eben so erwünscht.

Liebbrecht (26) leitet theoretisch ab, dass die Guillery'schen Punktproben von der Beleuchtung stärker beeinflusst werden müssten, und hebt hervor, dass thatsächlich Abschwächung der Beleuchtung die Sehschärfe an den Guillery'schen Punktproben stärker herabsetzt als den Snellen'schen Buchstaben. Auch ermüdeten die Punktproben leicht und führten zu wechselnden Angabeu. Weiter sei Hinweisen mit dem Finger nötig.

Schanz (36) untersucht den Einfluss der Pupillardifferenz auf das Sehen Aphakischer. Der Durchmesser des Zerstreuungskreises z hängt am normalen Auge ab: von demjenigen des Linsenbildes p der Pupille p_0, welches um $\frac{1}{18}$ vergrössert um 0,113 mm hinter der wirklichen Pupille liegt, von der Entfernung ac der Spitze c des Lichtkegels von diesem Linsenbilde der Pupille und der Entfernung derselben Spitze von der Netzhaut bc. Man hat im normalen Auge $z = p\,\frac{bc}{ac}$; im aphakischen $z_0 = p\,(1 - \frac{1}{18})\,\frac{bc}{ac + 0{,}113}$. Der Durchmesser der Zerstreuungskreise ist im aphakischen Auge etwas kleiner. Man sieht, dass in der Formel $z = p\,\frac{bc}{ab + bc}$ die Pupillenweite eine grosse Rolle spielen muss. Einen Nachteil für die Bilddeutlichkeit schafft der Umstand, dass bc im aphakischen Auge grösser ist. Dagegen sind die Netzhautbilder im aphakischen Auge grösser als im Vollauge = 28,15 : 20,7. Die Bilddeutlichkeit ist bedingt durch das Verhältnis der Zerstreuungskreise zur Bildgrösse. Bei dem Aphakischen mit enger Pupillaröffnung sind die Zerstreuungskreise kleiner, das Netzhautbild ist grösser als im normalen Auge, daraus wird verständlich, dass ein solches Auge noch Bilder erkennen kann, ohne genau eingestellt zu sein. Verf. erwähnt mehrere Fälle, wo Staroperierte mit der Fernbrille Jäger 1 oder 3 gut lesen konnten. Bei zwei Staroperierten mit und ohne Iridektomie mit normaler Sehschärfe für die Ferne betrug die Sehschärfe

	mit	ohne Iridektomie
in 8 Fuss	$\frac{16}{20}$	$\frac{20}{20}$
4 »	$\frac{14}{20}$	$\frac{20}{20}$
2 »	$\frac{9}{20}$	$\frac{16}{20}$
1 »	$\frac{5}{20}$	$\frac{7}{20}$.

Digitized by Google

Gariel (15) berichtet über von Ostwalt vorgenommene Versuche, um auch experimentell zu zeigen, dass die Wirksamkeit des Cylinders in einer zusammengesetzten Linse sich ändert mit der Entfernung vom Auge. Für einen Astigmatiker von 3 Dioptrien musste das korrigierende Cylinderglas sich von 2 bis 6 D. ändern, je nach der Entfernung vom Auge.

Clairborne (7) fand, dass die Meridiane stärkster Krümmung gewöhnlich senkrecht sind oder bis zu 154° abweichen. Dann kommt noch die Stellung 45° von der Senkrechten vor; Zwischenstellungen sind selten. Die Meridiane beider Augen sind meistens symmetrisch, seltener parallel, seltner keins von beiden.

Valude (47) legte einen Satz torischer Gläser vor, welche von Benois und Berthiot hergestellt sind. Die Verordnung bleibt dieselbe und die Prüfung ist ebenso leicht wie bei den gewöhnlichen sphäro-cylindrischen Gläsern.

Steiger (42) bespricht die torischen Gläser. Es handelt sich um Menisken mit vier Krümmungen:

Vorderfläche von oben nach unten,
Hinterfläche » » » »
Vorderfläche von rechts nach links,
Hinterfläche » » » »

Verf. stellt das Glas durch einen kleinen Kreis dar, zwei Kreise unterhalb, deren Peripherien horizontal durch jenen kleinen Kreis gehen, deuten die Krümmung im wagerechten Meridian an, ebenso zwei Kreise rechts, deren Peripherien den kleinen Kreis senkrecht durchschneiden, die Krümmung im senkrechten Meridian. Je nach dem Verhältnis der Halbmesser der vier Kreise ändert sich die Wirksamkeit der Menisken. Verf. macht folgende Einteilung:

A. Sphärisch-sphärische oder eigentliche Menisken.
   1. Dioptrisch unwirksame Schutzgläser,
   2. Positive,
   3. Negative.

B. Sphärisch-torische oder cylindrische Menisken.
   1. Positive
   2. Negative
   } einfache oder sphärisch-cylindrische.

C. Entgegengesetzt torische oder gemischt cylindrische Menisken.
   1. Dioptrisch unwirksame Schutzgläser,
   2. Positive,
   3. Negative.

Landsberg (23) sah einen Mann mit angeborener Aphakie,

beziehentlich rudimentärer Linse, welcher mit + 8, 6 cm vor dem Auge besser sah als mit + 15 nahe dem Auge. (Das entsprechende Glas 15 mm vor dem Auge wäre übrigens + 12,5 gewesen.) Verf. zieht zur Erklärung die Theorie des Augenzuckens heran.

Plehn (32) weist darauf hin, dass schon Donders und Nagel den Grund für diese Erscheinung nachgewiesen haben darin, dass bei Korrektion einer Ametropie durch verschiedene Gläser in verschiedenen Entfernungen, die Bildgrössen im gleichen Verhältnisse wie die Brennweiten sich ändern. (Man braucht übrigens nur + 8 in seiner Brennweite von 125 mm, + 12,5 in seiner Brennweite von 80 mm vor einen Schirm zu halten und sich einen fernen Gegenstand durch beide entwerfen zu lassen.)

Sulzer (44) hat in mehreren Fällen von unregelmässigem Astigmatismus und Dissymmetrie der Hornhaut sowie von Keratokonus bedeutende Besserung des Sehvermögens mit der Kontaktbrille erhalten.

Dor (11) hat Versuche mit Fick's Kontaktgläsern angestellt. Zwischen dasselbe und die Hornhaut wird ein Tropfen physiologischer Kochsalzlösung gebracht. Mit Kokain lässt sich das Glas leicht einführen. Verf. fand Besserungen der Sehschärfe um das Doppelte, einigemale von $\frac{2}{10}$ auf $\frac{2}{5}$. Besonders gut wirken die Gläser bei Hypermetropen und myopischen Astigmatikern. Da das Vorsetzen der Gläser die Augenaxe verlängert, erzeugen sie Myopie. Verf. meint, dass die Kontaktgläser, wie sie jetzt sind, unbequem in der Anwendung sind und nur Dienste bei beträchtlichem unregelmässigen Astigmatismus, bei Hornhautflecken und bei Keratokonus leisten werden. Dagegen werden sie nützlich sein für die Diagnostik des unregelmässigen Astigmatismus und für die Untersuchung der astigmatischen Akkommodation der Linse, da die Wirkung der Hornhaut ausgeschaltet wird.

Fick (13) berichtet über Sehschärfebesserungen mittelst der Kontaktbrille. Bei mehreren Astigmatikern, die mit der gewöhnlichen Cylinderausgleichung nur geringe Sehschärfe besassen, stieg dieselbe, sobald dazu noch die Kontaktbrille kam, sehr bedeutend, woraus sich ergiebt, dass die Herabsetzung auf unregelmässigem Astigmatismus beruhte.

Bei weiter Pupille kann die Kontaktbrille auch die Sehschärfe herabsetzen wegen der sphärischen Aberration. Man müsste die Randteile flacher schleifen oder schwärzen, so dass nur ein kleines Pupillargebiet verwendbar bleibt. Die Brille wird es möglich machen, den Linsenastigmatismus zu untersuchen.

Digitized by Google

Buller's (4) Brillengestell wiegt eine Unze. Die Entfernung der Augenöffnungen ist veränderlich, ebenso die Länge der Nasenstütze. Der Körper besteht aus zwei Stahlringen. Hinter denselben sind Hartgummifalze für sphärische Gläser, vor denselben solche aus Aluminium für Cylindergläser, endlich ganz vorn noch zwei Klammern für Prismen u. s. w.

Das Brillengestell von Heddäus (19) hat veräuderlichen Nasenstütze und veränderliche Entfernung der Gläserringe. Die Cylindergläser kommen dem Auge zunächst zu stehen. Werden zwei Gläser vor einem Auge gebraucht, so sind ihre Mittelpunkte von einander nur 6 mm entfernt.

Ostwalt's (29) Probebrille ist aus Aluminium. Die Cylindergläser finden ihren Platz auf der dem Auge zugekehrten Seite.

Bezüglich Smith's oder eigentlich Brayton's, so heisst der Erfinder (40), Phakometers ist zu Bericht pro 1891. S. 135 hinzuzufügen, dass der Apparat für Crownglaslinsen berechnet ist und gleich den Dioptrienwert der einen Fläche angiebt. (Preis 7½ D.)

---

b) Optometer. Ophthalmometer. Keratoskop. Astigmometer.

1*) Aubert, Demonstration eines binocularen Hornhautmikroskops. Ber. über d. XXI. Vers. d. ophth. Gesellsch. Heidelberg. 1891. S. 260.

2) Black, G. M., Does Javal's ophthalmometer render the use of atropine unnecessary? Arch. Ophth. XXI. p. 333.

3*) Burnett, Swan M., The construction and use of the ophthalmometer. — An explanation and a correction. Americ. Journ. of Ophth. p. 297.

4) Davis, A., Javal's ophthalmometer and atropine in determining errors of refraction, with an incidental notice of eye-strain and graduated tenotomie. New-York med. Journ. p. 291.

5*) Highet, L'ophtalmomètre de poche du Dr. Reid. Archiv. d'Opht. XII. p. 174.

6*) Laurenty, K., Das Refraktions-Binocle, ein neues Optometer. St. Petersb. med. Wochenschr. n. F. S. 191.

7*) Mergier, G. E., Optomètre portatif pour la détermination rapide des amétropies et la mesure de l'acuité visuelle. Annal. d'Oculist. CVIII. p. 351.

8*) Noyes, On ophthalmometrie. (Americ. med Assoc.) Ophth. Review. p. 244.

9) Pflüger, Einige Resultate klinischer Ophthalmometrie. Verhandl. d. X. internat. med. Kongresses zu Berlin. IV. 2. S. 140 (siehe Abschnitt: »Anomalien der Refraktion«).

10) Risley, On ophthalmometrie. (Americ. Assoc.) Americ. Journ. p. 245.

11) Starr, E., A new instrument for quickly determining refractive errors of the eye. Now-York med. Journ. IV. p. 404 (s. diesen Ber. pro 1889. S. 127).

12*) Straub, M., De Keratoscoop van Placido. Weekbl. van het Nederl. Tydschr. vor Geneesk. I. Nr. 18. Vrgl. Centralbl. f. d. med. W. S. 757.

13*) Sulzer, Der Einfluss des Winkels α auf die Resultate der Ophthalmometrie und dessen Bestimmung vermittels des Ophthalmometers. Verhandl. d. X. internat. med. Kongresses zu Berlin. IV. 2. S. 138.
14) Swasey, E., Astigmatism as an element of refraction, and its objective study by the ophthalmometer of Javal and Schiötz (model of 1889). Boston med. and surgic. Journ. CXXVI. p. 232.
15) Weiland, C., A critical study of the main defects of Javal's ophthalmometer. Med. News. Phila. X. p. 626.
16) Woodward, J. H., The Ophthalmometer of Javal and Schiötz and the diagnosis of astigmatism. New-York med. Journ. p. 66.
17*) Würdemann, What may be considered normal corneal astigmatism? From keratometric measurements of three hundred eyes. Journ. americ. med. assoc. Chicago. XIX. p. 243.

Aubert (1) demonstriert ein binokulares Hornhautmikroskop, welches 25mal linear ohne Umkehrung vergrössert, bei einem Abstande von 105 mm und einem Gesichtsfelde von 10 mm. Durch eine Konvexlinse vereinigtes zerstreutes Tageslicht genügt. Die Okulare lassen sich der Länge der Grundlinie anpassen. Bei Anwendung elektrischen Glühlichtes kann das Instrument auch als Phakeidoskop benützt werden. (Westien, Rostock, 250 M.)

Burnett (3) hat bei seiner ersten Beschreibung des Javal'schen Ophthalmometers ein früheres Modell vor Augen gehabt, bei welchem die äusseren Ränder der beiden Marken die Grösse des Bildes bestimmten. Bei den neueren Ophthalmometern wird das Bild durch die inneren Ränder der Marken begränzt. Wenn jetzt also die Marken einander überreichen, so ist das Bild kleiner als 3 mm und die Krümmung grösser. Verf. weist mit Recht darauf hin, dass die subjektive Untersuchung die wichtigste bleibt und man den Wert des Ophthalmometers nicht überschätzen darf.

Highet (5) beschreibt Reid's Taschenophthalmometer. Dem untersuchten Auge zugekehrt ist eine starke Konvexlinse. Auf diese folgt gegen den Beobachter hin ein rechtwinkliges Prisma, welches eine Kathetenfläche gegen die Linse, die andere gegen die Wand des Rohres kehrt. Letzteres hat hier eine Oeffnung, auf welche transparente Scheiben gelegt werden können. Das Bild dieser Scheibe wird von der Grundfläche des Prismas zurückgeworfen und gelangt durch die Linse auf die Hornhaut des untersuchten Auges. Das Hornhautbild davon wird zuerst 10mal durch dieselbe Linse vergrössert und geht durch das rechtwinklige Prisma hindurch. Diesem ist gegen den Beobachter hin auf die Grundfläche ein kleines zweites rechtwinkliges Prisma aufgesetzt, Basis gegen Basis, so dass der Beobachter gerade durch beide hindurch sehen kann. Es folgt ein doppelbrechendes

Prisma, dann ein Objektiv, in dessen Brennpunkt ein Fadenkreuz sich befindet, endlich ein Okular. Man wechselt die mit transparenten Ringen versehenen Scheiben so lange, bis die beiden Bilder sich gerade berühren.

Nach Noyes (8) beweist das gute Sehvermögen von mit Iridektomie Staroperierten, dass der Astigmatismus der peripheren Hornhaut das Sehvermögen nicht schädigt. Das Ophthalmometer giebt den Astigmatismus bis auf 0,5 D. Häufig stimmt die mit demselben gefundene Axe nicht ganz mit dem subjektiven Befund.

Risley (10) betont den Wert der subjektiven Untersuchung.

Sulzer (13) zeigt, dass in den meisten Fällen die durch das Ophthalmometer erhaltenen Zahlen ungenau in Bezug auf ihren dioptrischen Wert und unrichtig in Bezug auf die Richtnng der Hauptmeridiane sind, weil das Instrument auf decentrierte dreiaxige Ellipsoide angewendet wird, d. h. in den meisten Fällen die Symmetrieaxe der Hornhaut nicht mit der Gesichtslinie zusammenfällt. Hierdurch wird auch die Nichtübereinstimmung der mit dem Ophthalmometer erhaltenen Ergebnisse mit dem subjektiven Befund erklärt. Das Ophthalmometer giebt die Mittel an die Hand, den Winkel α zu bestimmen.

Nach Würdemann (17) giebt das Ophthalmometer nicht den Totalastigmatismus. Misst man von 5 zu 5° in den Hauptmeridianen, so findet man, dass die Krümmung sich rascher im vertikalen Meridian vermindert. Alle Hornhäute wären also astigmatisch. Ein Auge, dessen Hornhaut in einem Bereich von 5° um die Gesichtslinie herum frei von Astigmatismus ist, kann jedoch als nicht astigmatisch gelten. Der optisch verwertete Teil der Hornhaut umfasst ein Gebiet von 17° um das Pupillarcentrum herum. Es hat ellipsoidische Gestalt, die lange Axe senkrecht, und wird begrenzt durch die Winkelöffnung der Pupille. Dies Gebiet fällt nicht zusammen mit dem polaren Abschnitt 10 bis 20° nm die Hornhautaxe. Dieser hat seine lange Axe in der Richtung der astigmatischen Axe. Der Betrag des Astigmatismus hängt ab von der Lage der Gesichtslinie zur Hornhautaxe. Hornhautastigmatismns von 3—4 D. kann durch excentrische Lage der ersteren bedingt sein. Bei Erwachsenen ist der normale Hornhautastigmatismus um 0,5 grösser, der nmgekehrte nm 0,5 D. kleiner als der Totalastigmatismus. Bei alten Lenten beträgt der Unterschied 0,25 D., bei Kindern 0,75. Bei alten Leuten fehlt öfter der Unterschied. Bei Verordnung von Gläsern mnss man von der Ophthalmometerablesung 0,5 bis 0,75 D. abziehen, wenn der Astigmatismus normal ist.

Laurenty's (6) binokularer Optometer besteht aus zwei Röhren, ähnlich einem Operngucker, von denen die eine parallel der anderen

am Bügel entsprecbend der Augenentfernung verschoben werden kann. Jedes Rohr trägt, dem untersucbten Auge zugekebrt, eine starke Konvexlinse. Ein Vorbau bewirkt, dass dieselbe um ihre Brennweite vom untersuchten Auge entfernt bleibt. Die Sehprobe besteht aus einer negativen photographischen Verkleinerung. Gleichzeitige Bestimmung der Sebschärfe ist nicht beabsichtigt, sondern nur die der Refraktion. Eine Scbraube nähert die Probe der Liuse und bat einen Gang von 1 mm. Jeder Dioptrie entspricht eine Annäberung von je 0,4 mm: das Instrument lässt sich auch als Pbakometer, als Augenpbantom und zur Schmidt-Rimpler'schen Refraktionsbestimmung im umgekebrten Bilde gebrauchen.

Mergier's (7) tragbarer Optometer besteht aus einer 15 cm langen, 26 mm breiten äusseren Röhre, in welcher sich eine innere mittelst Zahntriebes bewegen lässt. Iu der inneren kann man durchscheinende Sehproben mit Buchstaben, Sternen, Linien u. s. w. anbringen. Die äussere Röhre trägt eine Linse von + 20 D. nnd vor derselben noch einen einscbiebbaren Vorbau, so dass je nach Gefallen der vordere Brennpunkt dieser Linse zur Deckung gebracbt werden kann mit dem vorderen Brennpunkt, dem Haupt- oder Knotenpunkt des untersuchten Auges. — Die Sehproben sind auf $\frac{1}{100}$ verkleinerte Snellen'scbe. Fällt der Brennpunkt der Linse mit dem vorderen Brennpnnkt des Auges zusammen, so ändert sich bei Annäberung der Sehprobe an die Linse die Grösse des Netzhautbildes nicbt bei axialen Ametropien, fällt er mit dem Knotenpunkt zusammen, so ändert sich der Gesichtswinkel nicht für Krümmungs- und Brechungsametropien nnd für Emmetropie. In zweifelhaften Fällen wählt man bei Myopie den kleineren, bei Hypermetropie den grösseren der für die Sebschärfe erhaltenen Werte.

Straub (2) benützt als Keratoskop eine durchbobrte Pappscheibe von 27 cm Durchmesser mit 9 abwechselnd weissen und schwarzen Ringen (die beiden äussersten weiss), deren Hinterfläche geschwärzt ist. — Beobachtet man bei verdecktem zweiten Auge das Hornhautbild der Scbeibe auf dem ersten Auge und lässt dann das zweite Auge frei, so macht das erste Auge keine Bewegung, wenn es sebtücbtig ist, dagegen eine solche, wenn es sehschwächer ist. Man kann so monokulare Amblyopie feststellen.

c) Ophthalmoskopie. Skiaskopie. Beleuchtung des Auges.

1) Antonelli, A., Optomètre à skiascopie. Archiv. d'Opht. XII. p. 230.
2*) —, Ottometro a schiascopia. Annali di Ottalm. XXI. p. 219.

3*) Autonelli, A., Oftalmoscopio a refrazione. Ibid. p. 365.
4) Ayres, S. C., Embolism of the central artery a thrombosis? Journ. americ. med. Assoc. XIX. p. 335.
5) Bjerrum, J., Anleitung zum Gebrauch des Augenspiegels. Deutsch. v. Schwarz. Leipzig, Veit.
6*) Bajardi, P., Sull' esame microscopico della circolazione nei vasi della congiuntiva umana. (Assoc. oftalm. ital.) Annali di Ottalm. XXI. p. 533.
7) Bitzos, G., La skiascopie (Keratoscopie). Av. 30 fig. 8. Paris. Soc. d'édit. sc.
8) Borthen, Ein neues Refraktionsophthalmoskop. Verhandl. d. X. internat. med. Kongresses zu Berlin. IV. 2. S. 66. (Sieh diesen Bericht pro 1889. S. 129.)
9*) Burnett, S. M., Some incidental phenomena of the shadow-test. Med. News. p. 514.
10) —, — Transact. of the americ. ophth. soc. Twenty eight meeting. p. 388.
11*) Chevallereau, A., Un ophthalmoscope à refraction. France mèd. XXXIX. p. 228.
12*) Dahrenstädt, Ein seltener Fall von Netzhautablösung. Centralbl. f. prakt. Augenheilk. März. S. 70.
13) —, Ueber einen Fall von Sternfigur der Netzhautmitte. Ebd. Febr. S. 42.
14*) Davis, A. E., A reply to Mr. T. B. Story as to the causes of the light streak on the retinal vessels. Ophth. Review. p. 235.
15*) Dimmer, Beiträge zur Ophthalmoskopie. v. Graefe's Arch. f. Opht. XXXVIII. 4. S. 19.
16) —, Ueber die Reflexstreifen auf den Netzhautgefässen. Ber. über d. XXI. Vers. der ophth. Gesellschaft Heidelberg. 1891. S. 5. (Siehe diesen Ber. pro 1891. S. 146.)
17) —, Die ophthalmoskopischen Lichtreflexe der Netzhaut. Ebd. S. 210. (Siehe diesen Bericht pro 1891. S. 146.)
18) D'Oench, F. E., Krystalle in der Netzhaut. New-Yorker med. Monatsschrift. S. 85.
19*) Fage, Ophtalmoscope à refraction pour les examens rapides. Annal. d'Oculist. CVII. p. 279.
20*) Fick, E., Einige Bemerkungen über das Photographieren des Augenhintergrundes. Ber. über d. XXI. Vers. d. ophth. Gesellschaft Heidelberg. 1891. S. 197.
21*) Galezowski, Des altérations du cercle ciliaire et de l'examen ophtalmoscopique de cette région dans les maladies constitutionelles et dans la myopie. Annal. d'Oculist. CVIII. p. 465.
22*) —, Du grossissement de l'image ophtalmoscopique dans l'étude de la pathologie des vaisseaux rétiniens. Compt. rend. Soc. de biol. Paris. IV. p. 601.
23*) —, Du grossissement de l'image ophthalmoscopique dans l'examen des vaisseaux rétiniens. Recueil d'Opht. p. 385.
24*) —, De l'examen ophthalmoscopique du cercle ciliaire dans la syphilis, la tuberculose, la goutte. Ibid. p. 341.
25) Garnier, R., Einiges über die endarteriitischen Veränderungen der Augengefässe. Centralbl. f. prakt. Augenheilk. S. 9.
26) Giese, Joh., Ueber den ophthalmoskopischen Befund bei Myopie. Ein

Beitrag zur Lehre von der Myopie. Inaug.-Diss. Kiel. 1891. (Siehe Abschnitt: »Anomalien der Refraction«.)

27) Gowers, W. R., Die Ophthalmoskopie in der innern Medicin. Uebers. v. Grube. gr. 8. M. 81 Holzschn. u. 12 Taf. Wien, Deuticke.

28) Gradenigo, G., Sulla circolazione sanguinea della retina e del tratto oculare del nervo ottico studiato all' ottalmoscopio. (Assoc. oftalm. Ital.) Annali di Ottalm. XXI. p. 484.

29) Griffith Hill, A., The diagnosis of intra-ocular growths. Med. Chron. Manchester. XVI. p. 1.

30*) Guilloz, T., Examen binoculaire de l'image renversée du fond de l'oeil avec un ophtalmoscope ordinaire. Compt. rend. Soc. de biol. Paris. IV. p. 203 et Archiv. d'Opht. XII. p. 224.

31*) Heddäus, Zur Skiaskopie. Klin. Monatsbl. f. Augenheilk. S. 327.

32*) Johnson, H. L., Bemerkungen über die Macula lutea. Arch. f. Augenheilk. XXV. S. 157.

33*) —, Observations on the macula lutea. Arch. Ophth. XXI. p. 1.

34*) Kessler, Bijdrage tot de morphologie van de papilla nervi optici Weekbl. von het Nederl. Tijdsschr. voor Geneesk. I. Nr. 10. Vergl. Centralbl. f. d. med. W. 1892. S. 516.

35) Lampert, W. E., Retinoscopy as a means of estimating astigmatism. New-York med. Journ. p. 239.

36) Lindemann, J., Ein Beitrag zu dem Kapitel: »Scheingeschwülste im Augeninnern«. Deutschmann's Beiträge z. Augenheilk. IV. S. 58.

37) Maddox, E. F., The clinical study of ophthalmoscopic corneal images. Edinburgh med. Journ. 1891—92. XXXVII. p. 627.

38) Meyer, E., Contribution au diagnostic ophthalmoscopique des altérations des parois vasculaires dans la rétine. Revne générale d'Opht. p. 97. (Siehe diesen Bericht pro 1891. S. 148.)

39*) Müller, E., Zur Skiaskopie. Klin. Monatsbl. f. Augenheilk. S. 389.

40*) Ovio, G., Ottalmoscopio fisso. — Ottometro. Annali di Ottalm. XVI. p. 477.

41*) Parent, H., Ophtalmoscope fixe optométrique. Archiv. d'Opht. XII. p. 560 und Annal. d'Ocul. CVII. p. 285.

42) —, Exposé théoretique du procédé d'optométrie ophthalmoscopique dit de Cuignet ou skiascopie. Ibid. p. 287. (Siehe diesen Ber. pro 1891. S. 149.)

43*) —, Ophtalmoscope à refraction avec des verres cylindriques et miroir à foyer variable ponvant servir d'optomètre complet. Annal. d'Oculist. CVII. p. 195 und Recueil d'Opht. p. 234.

44*) Philippe, R. J., Exposé algébrique élémentaire du grossissement ophtalmoscopique. Annal. d'Oculist. CVII. p. 177.

45*) Rindfleisch, Ein einfacher Apparat zur objektiven Refraktionsbestimmung. Klin. Monatsbl. f. Augenheilk. S. 219.

46) Rolland, Lampe ophthalmoscopique transportable. Recueil d'Opht. p. 652.

47) Roth, A., Ueber Skiaskopie. S.-A. aus Zeitschr. f. Psychol. und Physiol. der Sinnesorgane. (Siehe diesen Bericht pro 1891. S. 150.)

48*) Rüppell, Zur Skiaskopie. v. Graefe's Arch. f. Ophth. XXXVIII. 2. S. 174.

49*) Schmidt-Rimpler, Instrumente zur Refraktionsbestimmung. Bericht

über die XXI. Vers. d. ophth. Ges. zu Heidelberg. 1891. (Siehe diesen Bericht pro 1891. S. 149.)
50*) Schnabel, Ueber die Beleuchtung des Gesichtsfeldes bei der Untersuchung mit dem Augenspiegel. Prager med. Wochenschr. Nr. 30.
51) Schulte, E., Ophthalmoskopische Befunde an der Macula lutea. Inaug.-Diss. Strassburg i./E.
52) Schweigger, C., Elektrischer Augenspiegel. Ber. über d. XXI. Vers. d. ophth. Gesellsch. Heidelberg. 1891. S. 30. (S. diesen Ber. pro 1891. S. 151.)
53) Smith Priestley, On the corneal reflex of the ophthalmoscope as a test of fixation and derivation. Ophth. Review. p. 37. (S. unten unter f.)
54*) Stephenson, S., Congenital anomalies of the retinal veins. Lancet. I. p. 249.
55*) Story, J. B., The light streak on the retinal vessels. Ophth. Review. p. 100.
56) —, The light reflex on the retinal vessels. Dublin. Journ. medic. society. XCIV. p. 313.
57) Talko, J, Zur Frage von der Optographie in gerichtlich-medicinischer Beziehung (K woprosu ob optographii u sudebno-medizinskom otnoschenii). Westnik Sudebnoj Medizini. 1.
58) —, Zur Optographie. — Ophthalmoskopische Glasbilder. Klin. Monatsbl. f. Augenheilk. S. 56.
59) Zaufal, Zur operativen Behandlung der Fremdkörper in der Paukenhöhle. Wichtigkeit der ophth. Untersuchung. Prag. med. Wochenschr. Nr. 15.
60*) Ziem, Das Tapetum lucidum bei Durchleuchtung des Auges. Zeitschr. f. Psych. u. Phys. d. Sinnesorgane. IV. S. 401.
61) Zumft, J., Klinisch-experimentelle Studien über das Verhalten des Augenspiegelbefundes bei chronischer Anämie und Chlorose und dessen Abhängigkeit von der Blutbeschaffenheit. Dorpat, Mattiesen.

[Bajardi (6) konstruierte ein dem Hornhautmikroskop ähnliches Instrument, mit dem die Cirkulation in den Gefässen besonders der Conjunctiva bulbi deutlich erkannt werden konnte. Die Vergrösserung betrug etwa 90. Für stärkere Vergrösserungen wurde ein früher von Listing vorgeschlagenes Objektiv verwandt. Schwierig ist es, genügende Unbeweglichkeit des beobachteten Auges zu erzielen. Praktische Ergebnisse teilt B. vor der Hand nicht mit. Andere Versuche B.'s, auch mit dem Augenspiegel ein Mikroskop zu verbinden, gelangen noch nicht in genügendem Masse. Berlin, Palermo.]

Ziem (60) hat frisch herausgenommene Tieraugen von vorn, bei Durchleuchtung von hinten durch die Sklera, untersucht. Bei gewöhnlicher Beleuchtung der lebenden Augen mittelst des Augenspiegels ist im Auge grau-schwarzer Katzen: 1. die Papille dunkelgraurot, 2. das Grün des Tapetum lucidum smaragdfarben oder atlasgrün, 3. der Farbenton des den Optikus umgebenden Walles und in der Peripherie des Tapetum lucidum, bei Vereinzelung des Pigmentes hellblau, bei dichter Anhäufung violett und selbst indigofarben (Ta-

petum nigrum). Das Tapetum nigrum reicht von unten sehr nahe, weniger nahe von den Seiten her, am wenigsten nahe von oben an die Papille heran. — Aus dem herausgenommenen Auge erhält man einen hellroten Reflex anstatt des bei auffallendem Lichte grünlichen. An die schwach gelblich-rote, von einem dunklen Hofe umgehene, Papille schliesst sich eine hellwein- oder rubinrote Zone, die nur nach abwärts nicht geschlossen, sondern durch indigofarbenes Pigment ersetzt ist. Oben seitwärts von dieser Zone zeigt sich schöne schwarzrote Maserung. Lässt man zugleich Licht von hinten durch-, von vorn auffallen, so erhält man die grüne und rote Beleuchtung neheneinander oder die erstere vor der letzteren. Das Epithel der Retina ist bei der Katze nicht pigmentlos, sondern pigmentarm. Auch das grüne Licht (bei auffallender Beleuchtung) ist vielfach mit dunklen blaugrünen Flecken durchsetzt. Wenn das Auge der Katze im Halbdunkel feurigrot leuchtet, so kann dies nur durch Vortreten des Bulbus zu Stande kommen, wobei das Licht durch die Lederhaut, nicht durch die Hornhaut einfällt.

Dimmer (15) behandelt zuerst die Lokalisation der Trübungen in den brechenden Medien des Auges. Eine Trühung, welche im Krümmungsmittelpunkte der Hornhaut liegt, wird immer vom Hornhautreflex gedeckt. Eine Trübung vor demselben bewegt sich in der Richtung der Hornhaut des untersuchten Auges, eine dahinterliegende entgegengesetzt. Jede Trühung, welche gegen den Hornhautreflex eine ansehnliche Bewegung im selben Sinne macht, ist eine Linsentrühung im Gegensatz zu Glaskörpertrühungen. (Der Verf. behauptet, dass das Referat im Bericht pro 1890. S. 137 geradezu jene Ansicht als die Stevenson's hezeichne, welche von diesem bekämpft werde, und erweckt den Anschein, als wenn dies wirklich so wäre, indem er den zweiten Teil des Referats ahdruckt, den ersten aber weglässt. In diesem ersten ist deutlich gesagt, dass nach Stevenson »der meistens dabei (bei der Lokalisation von Trübungen) erwähnte Drehpunkt des Auges (Stevenson: centre of rotation) nicht in Frage« komme. Referent war heim Schreiben des Referats der Meinuug, es würde auch für den Leser hiermit der Drehpunkt des Auges hinsichtlich des Nachfolgenden ahgethan sein, giebt aher gern zu, dass es besser gewesen wäre, der spätere Zusatz zu centre of rotation, nämlich of the corneal reflex, wäre nicht irgendwie fortgefallen.) Seine Untersuchungen über das Aussehen des Linsenrandes fasst der Verfasser wie folgt zusammen:

1) Der Linsenrand erscheint im durchfallenden Licht dunkel —

nicht weil das vom Augenhintergrunde reflektierte Licht an der vorderen Fläche der Linse in der Nähe des Randes total reflektiert wird, sondern weil dieses Licht durch die nahe dem Aequator gelegenen Teile der Linse in der Weise abgelenkt wird, dass es nicht in das Spiegelloch gelangen kann.

2) Im auffallenden Lichte erscheint der Linsenrand als hell, weiss oder gelblich glänzender Streifen durch totale Reflexion des Lichtes an der hinteren Fläche der Linse, wenn die Linse in der vorderen Kammer luxiert ist. Das Licht muss durch den Aequator der Linse selbst und durch die benachbarten Partieen der vorderen Linsenoberfläche eindringen können, um an der anderen Seite des Linsenäquators total reflektiert werden zu können.

3) Ist die Linse so dislociert, dass ein Teil des Linsenäquators dem Beobachter zugewendet ist, so erscheint der dem Lichteinfalle zugewendete Rand der Linse im auffallenden Licht weiss oder gelblich glänzend durch aus dem Inneren der Linse zurückgeworfenes und an ihrem Rande total reflektiertes, Licht.

4) Ist die Linse in normaler Lage oder nach irgend einer Seite (in der Frontalebene) verschoben, so fehlt im auffallenden Lichte jeder weisse oder gelbliche Glanz am Linsenrand.

Story (55) bringt gegenüber Davis alle Gründe vor, welche gegen die Loring'sche Erklärung des Streifens in der Mitte der Gefässe: Spiegelung des Lichtes von der Sklera und Brechung desselben durch die Gefässwände, sprechen, hält die Jäger'sche (Spiegelung durch die Blutsäule), für nicht durchaus abweisbar, begreift aber seinerseits die Schneller'sche Spiegelung durch die Gefässwände.

Als Hauptgründe gegen Loring führt Story im Anschluss an Schneller an: 1. die Beweglichkeit des Streifens auf den Gefässen bei Drehung des Spiegels; 2. das Fehlen roter Färbung; 3. die Unabhängigkeit des Streifens vom Hintergrunde. Bei abgelöster Netzhaut fehlt der Streifen, weil die Beleuchtung die Gefässe nicht senkrecht trifft. Der Reflex von der Vene ist undeutlicher, weil sie weniger rund, ihre Wände dünner und ihre Oberfläche unebener ist. Experimentell glaubt Verf. mittelst Glasröhren zeigen zu können, dass der Reflex vor jedem Hintergrunde derselbe bleibt. Die Gefässwände sind thatsächlich im Normalzustande sichtbar. Der seidenartige Glanz der jugendlichen Netzhaut geht unmittelbar in die Gefässstreifen über; vielleicht erscheint er nur etwas vor denselben. Man kann den Reflex öfter auch bei abgelöster Netzhaut sehen an Stellen, wo die Gefässe senkrecht zur Beleuchtungsrichtung liegen.

Davis (14) widerspricht Story in allen Punkten. Was die Beweglichkeit des Streifens betrifft, so handelt es sich nur um ein Schmalerwerden auf der Seite, von welcher das Licht sich wegbewegt. Auch der Lichtstreifen an Mesenterialgefässen des Frosches unter dem Mikroskop ist nicht rot. Drittens ist der Streifen vom Grund nicht unabhängig. Verf. belegt dies durch zwei Fälle von Noyes. Einmal war ein Gefäss über einem Blutaustritt unter der Chorioidea streifenlos, einmal über einem weissen Flecken fettiger Entartung mit einem sehr breiten Streifen versehen. Das Fehlen bei abgelöster Netzhaut kann nicht von schrägem Verlauf abhängen, da man die Streifen erstens auch an schräg gehaltenen mit Blut gefüllten Röhren sieht, dann aber hauptsächlich deshalb nicht, weil er auf den Netzhautgefässen im vorderen Teile des Auges, die alle schräg verlanfen, deutlich sichtbar ist. Auf Gefässen abgelöster Netzhaut sieht man nur dann Streifen, wenn die Netzhaut noch nicht weit von den übrigen Häuten entfernt ist. Verf. konnte nachweisen, dass die Blutsäule genügend durchscheinend ist nnd das Licht nicht zu sehr zerstreut für die Erzeugung eines Bildes. Bei Versnchen mit Glasröhren verschwindet der Streifen vor dunklem Grunde. Verf. konnte mit Leichtigkeit durch Druck auf das Auge den Streifen auf den breiten Venen der Papille zum Verschwinden bringen. Nach Loring wird dabei in den Stämmen die Blutmasse zu dicht, um Licht durchzulassen. Wenn der Streifen von Reflexion an den Gefässen herrührte, musste er bei der Stauung deutlicher werden. Story hatte angegeben, er sei nicht im Stande, das Verschwinden des Streifens anf den Venen bei Venenpnls und bei Druck auf das Ange zu sehen.

Johnsons (32, 33) stellt über das Augenspiegelbild der Macula folgende Sätze hin:

1. Der Makularing, wenn in gewisser Weise beobachtet, kann in seinem ganzen Umfange bei allen Menschen unter 35 Jahren gesehen werden und häufig auch über dies Alter hinans. Ausnahmen bilden: Myopie über 7 D., sehr blonde Leute, oder nnregelmässige Pigmentverteilung, höchstens 5 % der Gesamtbevölkerung. Bisweilen sieht man den Ring besser bei Verminderung des Lichtes. Im aufrechten Bilde muss man sehr nahe an die Pupille gehen und schräg beleuchten. Am besten bewährte sich ein Spiegel von $2\frac{1}{4}''$ Brennweite in 14 mm Entfernung gehalten und mit einer Durchbohrung von 2,25 mm. Im umgekehrten Bilde sieht man den Ring nur, wenn er sehr ausgebildet ist.

2. Der Ring ist rund und entpricht wahrscheinlich der äusseren

Grenze der Makulagegend. Die querovale Gestalt im umgekehrten Bilde beruht auf Verzerrung durch die Linse. Der Purkinje'sche und andere entoptische Versuche erweisen die Makula als rund.

3. Der Ring wird unzweifelhaft durch die muldenförmige Vertiefung der Makula bedingt. Verf. wiederholte den Loring'schen Versuch (Trans. Americ. ophth. Soc. 71. S. 77) mit einer in einem Stück Staniol eingedrückten Delle (von $\frac{1}{8700}$ Zoll Tiefe) und erhielt damit im Augenphantom dasselbe Ergebnis wie Loring, nämlich einen Reflex ähnlich dem von der Makula. Bei dieser Gelegenheit machte Verf. einen anderen Versuch, der die Frage von den Netzhautgefässreflexen zur Entscheidung bringen dürfte. Verf. streute Menschenhaarschnipsel auf eine mit Eiweiss und Glycerin bestrichene Glasplatte, klebte darüber ein Blatt Staniol und beleuchtete im künstlichen Auge. Die Erhebungen zeigten genau den Glanz wie die Netzhautarterien.

4. Es giebt drei Arten Ringe. Die erste und zweite sind nur im aufrechten Bilde sichtbar. Der erste ist gewissermassen nur ein Aufhören des allgemeinen Netzhautscheins über der Makula und beruht wahrscheinlich auf einem Widerschein von den Enden der Müller'schen Stützfasern, der zweite zeigt speichenförmige Strahlung, welche Verf. auf die Nervenfasern zurückführt. Der dritte ist auch bei stärkster Beleuchtung im umgekehrten Bilde sichtbar und kommt bei Kindern vor. Verf. glaubt, dass bei Kindern der Rand der Makula etwas erhaben ist und dass diese Erhabenheit mit dem Alter sich abflacht. Manchmal ist noch ein zweiter Ring innerhalb des ersten sichtbar, der wohl einer neuen Senkung des Bodens der Makula entspricht. Der Reflex der Foveagrube kann punkt-, halbmondförmig, kometenschweifartig sein. Wenn er excentrisch erscheint, so ist dies eine Täuschung, die daher rührt, dass der Makularing je nach der Richtung und Neigung seiner Beleuchtung seinen Ort ein wenig ändern kann.

Kessler (34) hat bei Hypermetropen und Leuten, die über Asthenopia accommodativa klagten, tiefe Exkavationen gefunden (wie der Referent). Dieselben lagen häufig excentrisch. (Nach einem Referat, da die Urschrift nicht zugänglich.)

Nach Schulte (51) charakterisiert sich die Macula lutea dadurch, dass 1) in ihr niemals grössere Gefässe sichtbar sind, 2) ihre Pigmentierung in $\frac{2}{3}$ aller Fälle dunkler als die des übrigen Grundes ist und zwar bei hellem Grunde häufiger so, 3) bis zum 30. Lebensjahr ein Reflex um dieselbe herum auftritt, der bei dunklen Augen

am schärfsten ist. 4) Dieser Reflex fehlt öfter bei Myopen schon jüngeren Alters. Ebenso fehlt er schon bei jüngeren Personen, wenn Amblyopie höheren Grades vorhanden ist. Das Fehlen kann als Erkennungsmerkmal einer Amblyopie dienen.

Stephenson (54) führt aus der Litteratur 10 Fälle und ausserdem 6 neue Fälle von congenitalen Verlaufsanomalien der Venen an, Verbindungsäste zwischen zwei Stämmen oder Bifurkationen centralwärts. Solche Anomalien der Venen sind nicht selten. Verf. schätzt ihr Vorkommen auf etwa 3 pro mille sämtlicher Untersuchten.

Dahrenstädt (13) sah bei Thrombose der Arteria tem. sup. des Augengrundes eine regelmässig angeordnete weisse Sternfigur in der Makula. Der Urin enthielt kein Eiweiss. Es muss sich um einen Erguss in vorgebildete Hohlräume handeln, wie solche von den Maschen des zur Makula radiär geordneten Stützgewebes der Netzhaut gebildet werden.

Dahrenstädt (12) sah bei einem Knaben nach einem Fall auf das Gesicht eine ringförmig und wallartig den Optikus umgebende Netzhautablösung.

Nach Galezowsky (21, 24) zeigt die Gegend der Ora serrata bei Syphilis, Tuberkulose, Gicht u. s. w. häufig zuerst deutliche Zeichen von Erkrankung in Herdform. Zur Erleichterung der Untersuchung empfiehlt Verf. ausser Pupillenerweiterung eine mit einem Prisma verbundene Linse. Das Prisma ist zusammengesetzt aus zwei Crown- und zwei Flintglasprismen, aplan- und achromatisch.

[Gradenigo (28) betont die Notwendigkeit, die an der Retina und Papille ophthalmoskopisch sichtbaren Veränderungen und Gefässerscheinungen in diagnostischer und klinischer Hinsicht nicht zu überschätzen. Die gleichen ophthalmoskopischen Bilder können sich bei ganz verschiedenen Erkrankungen finden; der Grad der Amblyopie geht nicht immer mit den sichtbaren Cirkulationsveränderungen parallel, und ebenso kann, im Verlaufe ein und derselben Erkrankung, das akute Stadium ein von dem chronischen und Endstadium ganz verschiedenes Bild ergeben. Wenn G. auch wesentlich nur Bekanntes bringt, so ist doch die nach diesen Gesichtspunkten gemachte Zusammenstellung der einschlägigen Tatsachen lehrreich.

Berlin, Palermo.]

Schnabel (50) behandelt die Beleuchtung des Gesichtsfeldes bei der Untersuchung mit dem Augenspiegel. Fällt der erste Brennpunkt des untersuchten Auges in die Pupille des Beobachters, so ist das Gesichtsfeld so gross wie die Pupille des Untersuchten, = 3 bis

7 mm im Durchmesser = dem 2- bis 5fachen des Papillendurchmessers. Bei der üblichen Beleuchtungsweise bleiben von diesem Gesichtsfelde von etwa 20 □mm $\frac{9}{10}$ dunkel. Eine Flamme von 40 mm Höhe und 20 mm Breite, in einer Entfernung von 300 mm vom Spiegel giebt ein Netzhautbild von 2 □mm. Verf. benutzt eine 1 □m grosse dem Himmel zugewandte Spiegelscheibe als Lichtquelle, oder hält mit der freien Hand eine grosse Konvexlinse von 5 cm Brennweite dicht vor die Lampenflamme und bekommt eine erleuchtete runde Scheibe des Augenhintergrundes mit einem Durchmesser von 2 mm, welche also die ganze Papille und einen Saum des Grundes von $\frac{1}{3}$ Papillendurchmesser umfasst. Man übersieht gleichzeitig die ganze Papille, oder die ganze Makula. Alle Streitfragen bezüglich der letzteren entscheiden sich von selbst. Die Makula sieht im aufrechten Bilde ebenso aus wie im umgekehrten. In der Makula sieht man eine unscharf begrenzte rote Scheibe von $\frac{1}{2}$ Papillendurchmesser, die in ihrer Mitte den kleinen Reflex trägt, der bald als rundes Scheibchen, bald als Ring oder Bruchstück eines solchen, welches häufig seine Stellung ändert, erscheint. Die rothe Scheibe ist kirsch- oder rost- oder braunrot und zuweilen mehr braun als rot gerade so wie man sie bei Embolien der Centralarterien sieht. In der That ist die Makula bei Embolie nicht verändert, ihr Aussehen kann höchstens durch Kontrast verändert erscheinen. Der rote Fleck ist immer vorhanden. Der ganze Grund in der Umgebung der Makula und des Optikus zeigt einen Schimmer, desto intensiver, je dunkler die Pigmentierung. Dieser Schimmer ist verhältnismässig schwach in einer elliptischen Zone, welche den roten Fleck der Makula umschliesst und deren längerer wagerechter Durchmesser $1\frac{1}{2}$, deren kürzerer senkrechter etwas weniger als 1 Papillenbreite misst. Sie ist mattbraun. An ihrem Rande wird der Schimmer sehr intensiv, oft leuchtend, so dass man leicht übersehen kann, dass er auch in der elliptischen Zone der Makula, ebenso wie in dem Netzhautbezirk ausserhalb vorhanden ist. Diese ganze schimmernde Netzhaut, also auch die Randzone der Makula färbt sich bei Embolie der Makula weiss, während der rote Fleck unverändert bleibt. Der Schimmer ist im aufrechten Bilde sichtbar wie im umgekehrten, bei erweiterter wie nicht erweiterter Pupille. Schweigger hat ihn schon vor 30 Jahren gleich beschrieben.

Galezowsky (22, 23) lässt das aufrechte Bild durch drei Konvexlinsen von 10, 15 und 10 D., hinter der Spiegelöffnung, in der Entfernung ihrer Brennweiten von einander, gehen und erreicht

eine 50—60fache Vergrösserung. Damit das Bild scharf werde, ist jede der Linsen aus zwei Flintglas- und einer Crownglaslinse zusammengesetzt.

Philippsen (44) entwickelt die Lehre von der ophthalmoskopischen Vergrösserung in elementarer sehr übersichtlicher Weise. Verf. rechnet die von ihrem Ausgangspunkt nach rechts liegenden Längen positiv. Er geht aus von der bekannten Formel

$$\frac{\beta_1}{\beta_2} = \frac{l_1}{f_1} = \frac{f_2}{l_2};$$

$$\underset{l_4}{\beta_3} \quad \underset{p_2}{P_2} \quad \underset{p_1}{II} \quad \underset{l_2-d}{P_1} \quad \overset{d}{\beta_2} \quad \underset{l_2}{F_2} \quad \underset{f_2}{I} \quad \underset{f_1}{F_1} \quad \underset{l_1}{\beta_1}$$

Das System I mit diesen Werten liege rechts und zwar F_1 mit f_1 und β_1 wiederum rechts. Nach Links werde vor dieses System das System II gesetzt mit dem vordern Brennpunkt P_1 um d von F_2 entfernt, so dass $P_1\ \beta_2 = l_2 - d$. (Da l_2 und d negativ sind.) Man erhält dann leicht folgende Formeln:

$$\beta_3 = \frac{p_1}{f_2} \times \frac{l_2}{l_2 - d} \times \beta_1 \quad \ldots\ldots\ldots \quad (1)$$

Wird $d = 0$ d. h. fällt der vordere Brennpunkt von II mit dem hinteren Brennpunkte von I zusammen oder wird $l_2 = \infty$ d. h. wird $l_1 = 0$ (oder wenn I das Auge bedeutet, dieses emmetropisch), so wird

$$\beta_3 = \frac{p_1}{f_2}\,\beta_1 \quad \ldots\ldots\ldots \quad (2)$$

Verf. nimmt nun an, dass I das Auge, also $f_1 + l_1$ die Augenaxe sei (sonst ist es gebräuchlich, die hintere Brennweite durch $F_2\ f_2$ u.s.w. zu bezeichnen !) und II die Korrektionslinse sei. Wenn also $l_2 = 0$ wird, dann hängt die Vergrösserung nur von den Brennweiten des Auges und der Linse ab. Das Gleiche tritt ein, wenn vorderer Brennpunkt der Linse P_1 mit dem hinteren (!) F_2 des Auges zusammenfällt. Noch ein dritter Fall giebt dieselbe Vergrösserung $\beta_3 = \frac{p_1}{f_2}\,\beta_1$. Ist nämlich ein Auge von derselben Axenlänge krümmungsametropisch und hat die Brennweiten φ_1 und φ_2 (kürzer als f_1 und f_2), so erhält man die analoge Formel

$$\beta_3^0 = \frac{p_1}{\varphi_2}\,\frac{t_2}{t_2 - d}\,\beta_1 \quad \ldots\ldots\ldots \quad (3)$$

Da $t_2 = \frac{\varphi_1\,\varphi_2}{t_1}$ und $f_1 = \varphi_1 + t_1$, so ist $t_2 = \frac{\varphi_1\,\varphi_2}{f_1 - \varphi_1}$. Da der Brechungsindex derselben geblieben ist, so ist $\varphi_1\ f_2 = \varphi_2\ f_1$. Aus

der Formel 3 wird die Formel $\beta_3^0 = \frac{p_1}{f_2}\beta_1$ . . . . . (4)

wenn $\frac{1}{f^2} = \frac{1}{\varphi_2}\frac{t_2}{t_2 - d}$ wäre. Unter Einsetzung des Wertes von t_2 ergiebt sich, dass dies der Fall ist, sobald $d = -\varphi_2$. Bei der angenommenen Anordnung liegt φ_2 von rechts nach links, also negativ, d wird somit gleich dem positiven numerischen Wert. Dies heisst: die Grösse des umgekehrten Bildes in einem durch Krümmungsänderung ametropischen Auge ist gleich der des emmetropischen und unabhängig vom Grade der Ametropie, wenn der Brennpunkt um φ_2 nach rechts von F_2, d. h. in die Hornhaut fällt. Bei jeder anderen Linsenstellung ist die Vergrösserung kleiner oder grösser als im emmetropischen Auge.

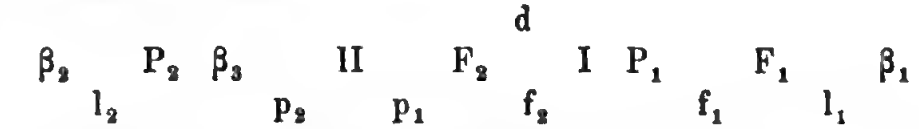

Im myopischen Auge ist l_2 negativ und der Bruch $\frac{l_2}{l_2 - d} < 1$, die Vergrösserung also schwächer als im emmetropischen Auge. Bei Krümmungsmyopie ist sie grösser als bei Axenmyopie, da $\frac{p_1}{\varphi_2} > \frac{p_1}{f_2}$ ist. Je kleiner l_2 oder t_2 d. h. je stärker die Myopie, desto mehr nimmt die Vergrösserung ab. Je grösser der positive Wert von d wird, unter Annäherung der Linse an die Hornhaut, desto geringer wird die Vergrösserung. Für Krümmungsmyopie wächst sie mit Abnahme von d, bis P_1 in die Hornhaut fällt, für Axenmyopie, bis P_1 mit F_2 (!) sich deckt d. h. $d = 0$ wird. Entfernt man die Linse weiter, so wird d negativ und die Vergrösserung wächst über die des emmetropischen Auges hinaus. —



Im hypermetropischen Auge ist l_2 positiv und $> l_2 - d$. Daher ist auch $\frac{l_2}{l_2 - d} > 1$ und die Vergrösserung bedeutender als im emmetropischen Auge. Weil $\frac{\varphi_1}{\varphi_2} < \frac{p_1}{p_2}$ ist, so muss die Vergrösserung bei Krümmungshypermetropie geringer sein als bei Axenhypermetropie. Je kleiner l_2 oder t_2, desto stärker die Vergrösserung. Wenn d seinen grössten positiven Wert hat, d. h. die Linse II das Auge I berührt, ist

die Vergrösserung am bedeutendsten, sie nimmt ab mit Verminderung von d, erreicht für $d = -\varphi_2$ beziehentlich $d = 0$ den Wert des emmetropischen Auges und sinkt bei weiterer Verminderung von d noch unter jenen. Nähert man bei Astigmatismus die Linse dem Auge, so ist die Vergrösserung am stärksten im hypermetropischen Meridian. Bei $d = -\varphi_2$ ist sie in allen Meridianen gleich. Bei weiterer Entfernung der Linse ist sie grösser im myopischen Meridian. Das aufrechte Bild kann als Sonderfall des umgekehrten betrachtet werden.

$$\begin{array}{ccccccccccc} \beta_3 & & \text{III} & & \text{II} & F_2 & & \text{I} & \beta_1 & F_1 & \beta_2 \\ & \varphi_2 & & \varphi_1 & a & & f_2 & f_1 & & l_1 & l^2 \end{array}$$

Für das Auge I ergiebt sich das konjugierte Bild $\frac{\beta_1}{\beta_2} = \frac{f_2}{f_1}$ . . (5)

Die Korrektionslinse II befinde sich um a vor F_2, ihre Brennweite ist $a + l_2$; das beobachtende Auge III sei emmetropisch mit den Brennweiten φ_1 und φ_2. In den Systemen II und III liegen die Bilder β_2 und β_3 in den Brennpunkten. Somit ist $\frac{\beta_2}{\beta_3} = \frac{a+l_2}{\varphi_1}$ (6)

Multipliziert man mit 5, so folgt $\beta_3 = \frac{\varphi_1}{f_2} \times \frac{l_2}{a+l_2}\ \beta_1$ . . . (7)

oder wenn $\varphi_1 = f_2$ auch $\beta_3 = \frac{l_2}{a+l_2}\beta_1$. Für $l_2 = \infty$, d. h. bei Emmetropie des untersuchten Auges und bei $a = 0$, d. h. Korrektionslinse in F_2 (!) vorderem Brennpunkte dieses Auges ist die Vergrösserung gleich und ausserdem die natürliche, da $\beta_3 = \beta_1$ wird. — Ist a positiv, die Korrektionslinse weiter vom untersuchten Auge entfernt, so wird der Bruch kleiner als 1 und die Vergrösserung sinkt, wenn l_2 gleichfalls positiv, das Auge hypermetropisch ist, der Bruch und die Vergrösserung wird grösser, wenn l_2 negativ und das Auge myopisch ist.

Ist (Gleichung 7) φ_1 nicht $= f_2$, so ändert sich die Vergrösserung. Ein krümmungshypermetropisches Auge giebt kleinere Vergrösserung als ein axenhypermetropisches; eine Krümmungsmyopie dagegen wird ceteris paribus ein grösseres Bild geben als eine Axenmyopie.

$$\begin{array}{ccccccccccc} \beta_2 & & \beta_3 & & \text{III} & & \text{II} & F_2 & & \text{I} & F_1 & \beta_1 \\ & l_2 & & \varphi_2 & & \varphi_1 & a & & f_2 & f_1 & l_1 & \end{array}$$

Nimmt man an, das Bild werde in 225 mm projiciert, so erhält man 225 : 15 = 15malige Vergrösserung. Das Bild wird gesehen wie ein 15mal grösserer Gegenstand in 225 mm Entfernung. Der Quotient in 7 ist mit 15 zu multiplizieren $\beta^3 = 15\ \frac{\varphi_1}{f_2} \times \frac{l_2}{a+l_2}\ \beta_1$.

Guilloz (30) weist nach, dass man mit dem gewöhnlichen Augenspiegel den Augenhintergrund im umgekehrten Bilde binokular sehen kann. Der durchbohrte oder nichtdurchbohrte Spiegel wird zwischen beide Augen gehalteu. Ist AB ein Stück des untersuchten Augengrundes, das Auge emmetropisch, die Konvexlinse (20 D) um ihre Brennweite f vom Hornhautbilde der Pupille entfernt, so kreuzen sich die von AB ansgehenden Strahlen in dem Bilde a b, welches nm f von der Linse entfernt ist, und laufen dann divergent gegen den Beobachter hin. Dabei kreuzen sich die inneren Randstrahlen, welche von a und b ausgehen nnd es entsteht ein mittleres gemeinsames Gebiet, wo durch jeden Punkt Strahlen eines jeden Punktes des Angengrundstückes AB gehen. Bringt man hierher beide Augen, so kann man jenes Stück binokular sehen. Die Entfernung hängt vom Pupillendurchmesser, 0, des Untersuchten, der Grnndlinie, d, des Beobachters nnd der Brennweite der Konvexlinse ab. Fertigt man nach obigen Angaben eine Zeichnung und bezeichnet mit δ den Winkel über AB mit dem Kuotenpunkt als Scheitel, so erhält man aus ähnlichen Dreiecken leicht für die Entfernung E, in welcher der Untersucher sich zu halten hat, die Formel $E = f\left(2 + \frac{d + f\delta}{0}\right)$. Um binokular dasselbe Stück der Netzhaut zu übersehen, kann sich der Beobachter um so mehr nähern, je grösser die Pupille des Untersuchten uud je stärker die benutzte Linse ist. Er mnss sich um so ferner halten, ein je grösseres Netzhautstück er übersehen will. Für $f = 50$ mm, $\delta = 20°$ oder 348 mm, $d = 60$ mm und $0 = 8$ mm findet sich $E = 580$ mm. Bei Myopie des Untersuchten wird E geringer, bei Hypermetropie grösser. Das gleichzeitig überblickte Netzhautstück ist grösser bei ersterem, kleiner bei letzterem.

Rüpell (48) will erstens die Bedeutung der Iris als des Umkehrpunktes bei dem skiaskopischen Verfahren auf einem einfacheren Wege klarstellen, als ihn Leroy und Monoyer eingeschlagen haben.

Verf. nennt das beleuchtete Netzhautstück des untersuchten Auges: das Objekt, dessen konjugiertes Luftbild: das erste Bild, endlich das auf der Netzhaut des Beobachters befindliche, aus Zerstreuungskreisen bestehende: das zweite Bild.

1. Satz: Das zweite Bild hat den Charakter eines dem ersten entgegengesetzt gerichteten, wenn das erste Bild vor der Pupille des Beobachters liegt, den eines mit dem ersten gleich gerichteten, wenn dies hinter der Pupille steht. Vorausgesetzt ist, dass das untersnchende Auge unausgesetzt auf die Pupille des untersuchten Auges

eingestellt bleibe. Befindet sich die Pupille π des beobachtenden Auges A im Fernpunkt des untersuchten Auges P (Entfernung des Fernpunktes R), so gelangen alle von der Pupille p dieses Anges zu allen Punkten des ersten Bildes gehenden Strahlen in das Auge A. Entfernt sich die Pupille π bis R + x oder nähert sie sich bis R — x dem untersuchten Ange, so giebt es zwei Stellungen, I und II, wo nur noch je ein Axenpunkt sämtliche Strahlen in das beobachtete Auge ungehindert hineinbringt. Verf. bezeichnet als innere Zone den nächst der Axe gelegenen Teil des ersten Bildes, welcher alle Strahlen in das Ange hineinschickt und volle Zerstreuungskreise erzeugt, die Randteile als äussere Zone. Unter Anwendung der Formeln $f_1 = \frac{f_2 F_1}{f_2 - F_2}$ und $-\frac{\beta_2}{\beta_1} = \frac{f_2 - F_2}{F_2}$ sowie aus ähnlichen Dreiecken erhält Verf. $\frac{\pi}{p} = \frac{f_1}{R + x - f_1}$; $\frac{\pi}{y} = \frac{f_1}{f_1 - x}$ und endlich für den Durchmesser der inneren Zone $y = \frac{\pi R - px}{R + x}$. Ebenso folgt für den Durchmesser der äusseren Zone $v = \frac{\pi R + px}{R + x}$. Beide Durchmesser werden gleich für $x = 0$.

2. Satz: Alle vollen Kreise, von welchen Punkten der inneren Zone sie auch herstammen mögen, haben ihren Mittelpunkt in der optischen Axe und sind bei einem gegebenen Stande des ersten Bildes gleich gross; sie decken sich einander. Um diesen Satz zu beweisen, verfolgt Verf. die, von einem, im Auge P um $-\beta$ abwärts von der Axe gelegenen, Punkte durch die Pupille gehenden, Randstrahlen bis zur Netzhaut des untersuchten Auges und zeigt, dass der Mittelpunkt des Zerstreuungskreises auf der Axe des Anges A liegt und dass der Radius desselben $m = \frac{3ap}{4e}$, der Durchmesser $= m + n$ und $m = n$ ist, wenn a die Axenlänge des Auges A, und $e = R + x$ beziehendlich $= R - x$ ist (das Auge A ist für $R + x = e$ akkommodiert, also $e = \frac{aF_1}{a - F_2}$ und $F_1 = \frac{3ae}{3a + 4e}$, sowie, da $F_1 = \frac{3}{4} F_2$, auch $F_2 = \frac{4ae}{3a + 4e}$). Das zweite Bild besteht aus lauter sich deckenden Zerstreuungskreisen, soweit es von Punkten der innern Zone des ersten Bildes herrührt, und wenn das erste Bild in der Pupille liegt, nur aus solchen. Erlischt dann ein Punkt des ersten Bildes, so wird das ganze zweite Bild dunkler.

3. Satz: Die vollen Kreise füllen das ophthalmoskopische Ge-

sichtsfeld in seiner ganzen Ausdehnung. Dies folgt daraus, dass A auf p akkommodiert ist. Unter Benutzung der Formel für die konjugierten Bildweiten ergiebt sich der Radius des Netzhautbildes $= \frac{3ap}{4e}$, also gleich dem der vollen Kreise. Die Pupille p erscheint ganz beleuchtet, so lange ein einziger voller Kreis in π hineinfällt.

4. Satz: Die Zerstreuungsfiguren (von den Punkten der äusseren Zone herstammend) geben erst dem zweiten Bild eine bestimmte Richtung und ermöglichen Wahrnehmung des Schattenlaufs. Die Richtung des zweiten Bildes ist der des ersten entgegengesetzt, wenn das erste vor der Pupille liegt, gleich, wenn es hinter derselben sich befindet. — a. Das erste Bild liege vor der Pupille. Wenn z die Entfernung eines Punkts der äusseren Zone des ersten Bildes von der Axe nach oben ist, so geht der eine Randstrahl, etwa derjenige vom oberu Rande der Pupille p, ungehindert durch π nnd trifft die Netzhaut um die Länge des Radius eines vollen Kreises nach unten $n = \frac{3ap}{4e}$. Der andere Randstrahl vom unteren Rande p trifft jedoch auf die Iris π. Den äussersten Strahl bildet jetzt ein, von einem Punkte s in der untern Hälfte der Pupille p ausgehender. Er treffe Netzhaut A um m_1 oberhalb der Axe. Man erhält in der mehrfach erwähnten Weise $m_1 = \frac{3a(\pi R - ez)}{4ex}$. Es wächst m_1 mit abnehmendem z. Der mittelste Strahl der Zerstreuungsfigur trifft dann die Netzhaut im Abstand von der Axe nach oben $= \frac{m_1 - n}{2.}$. Setzt man $z = y + d$, so folgt $\frac{m_1 - n}{2} = -\frac{3ad}{8x}$ d. h. je weiter der Punkt der äusseren Zone von der Grenze der inneren nach oben liegt, um so weiter nach unten von der Axe trifft der Mittelstrahl der Zerstreuungsfigur die Netzhaut. Das erste und zweite Bild sind daher entgegengesetzt angeordnet. Also Bewegung: des Planspiegels nach oben, auf der Netzhaut P nach oben, im ersten Bild uach unten, im zweiten Bild nach oben, in der Projektion nach unten. Verf. lässt nun die äussere Zone v—y oberhalb der Axe mit Einschluss des obereu (o) und unteren (ω) Grenzpunktes durch 7 Lichtpunkte α bis η von je $\frac{1}{2\,0}$ mm Breite ausgefüllt sein und berechnet die Lage der Mittelpunkte α_1 bis η_1, der dazn gehörigen Zerstreuungsfiguren auf der Netzhaut, die auf derselben umgekehrt (o_1) und (α_1) zu unterst liegen. Fällt im ersten Bilde α aus, so entsteht im Zerstreuungskreis unten

bei o, α, ein Schatten. Die obersten Punkte des ersten Bildes beleuchten die untersten des zweiten. Je weniger volle Kreise, desto deutlicher ist der Schatten. — b. Das erste Bild liege hinter der Pupille, dann werden die vom oberen Rande der Pupille p nach den oberhalb der Axe liegenden z_1 laufenden Strahlen durch die Iris behindert. Ein aus der Mitte der oberen Pupillenhälfte kommender Strahl bildet den Grenzstrahl, welcher die Netzhaut um n_1 ($< m$) unter der Axe trifft. Der Mittelpunkt der Zerstreuungsfigur $\frac{m+n_1}{2}$ rückt nach oben. Die obersten Punkte des ersten Bildes beleuchten auch die obersten Teile des zweiten, die Bilder sind gleich gerichtet.

5. Satz: Wenn alle diejenigen, aus der Pupille P austretenden, Strahlen, die vom Augenspiegelloch durchgelassen werden, auch in der Iris A kein Hindernis finden, so erfolgt der Schattenwechsel in dem Augenblick, in dem das erste Bild durch die Ebene des Spiegellochs tritt. Verf. beweist dies zuerst für Stellung des ersten Bildes um δ vor dem Diaphragma, mit der Oeffnung vom Halbmesser π_1, indem er wie oben die Radien der Zonen berechnet, $y = \frac{\pi_1 R - p\delta}{R+\delta}$ nnd $v = \frac{\pi_1 R + p\delta}{R+\delta}$, daraus folgt dann ebenfalls wie oben

$$m_1 = \frac{3a[-z(R+\delta)+\pi_1 R]}{4e\delta}.$$

Wenn z kleiner, wird m_1 grösser. Das zweite Bild ist dem ersten entgegengesetzt. In gleicher Weise findet sich für Stellung des Bildes hinter dem Diaphragma $y_1 = \frac{\pi_1 R - p\delta_1}{R-\delta_1}$ und $v_1 = \frac{\pi_1 R + p\delta_1}{R-\delta_1}$, sowie $n_1 = \frac{3a[z(\delta_1 - R)+\pi_1 R]}{4e\delta_1}$. Bei abnehmendem z wird n_1 grösser. Beide Bilder sind gleichgerichtet, die obersten Punkte des ersten beleuchten nur die obersten des zweiten. Das Ergebnis bleibt dasselbe, wenn das erste Bild auch noch hinter der Iris steht. — Die skiaskopische Untersuchung verspricht ein um so genaueres Ergebnis, je kleiner die Pupille des untersuchenden, je grösser die des untersuchten Auges ist. Das Schwanken des Urteils beginnt bei dem Verhältnisse $\frac{y}{v}$ = einer gewissen Grösse und endet, wenn $\frac{y_1}{v_1} = \frac{y}{v}$ ist. Die Strecke des schwankenden Urteils ist, da dann $x = x_1$ wird, also $= 2x = \frac{2\pi R(v-y)}{p(v+y)}$, woraus auch obiger Satz folgt.

Zweitens untersucht Verf. den Einfluss der Einstellung des untersuchenden Auges und zwar für den Fall, welcher allein vorkommen dürfte, der Einstellung auf zu grosse Entfernung = E. Die Radien der Zonen bleiben unverändert. Das Gesichtsfeld ist jetzt das nicht scharfe Bild der Pupille P auf Netzhaut A, sein Halbmesser

$$M = \frac{3a[\pi(E-e)+Ep]}{4Ee} \text{ oder } M = \frac{3a[\pi(E-e_1)+Ep]}{4Ee_1}.$$

Für den Durchmesser der vollen Kreise lauten die Gleichungen:

$$m + n = \frac{3ap(E-x)}{2ER} \text{ und } = \frac{3ap(E+x_1)}{2ER},$$

für den Abstand der Mittelpunkte von der Axe nach oben

$$\frac{m-n}{2} = \frac{3a\beta_1(E-e)}{4ER} \text{ und } = \frac{3a\beta_1(E-e_1)}{4ER}.$$

1) Es sind die vollen Kreise für jeden Stand des Bildes gleich gross.

2) Sie sind aber nicht mehr koncentrisch, da $\frac{m-n}{2}$ von β_1 abhängig bleibt.

3) Der Abstand der Mittelpunkte wächst gleichförmig mit β_1; folglich ist das zweite Bild dem ersten gleichgerichtet, gleichgültig wo letzteres steht.

a. Beim Stand vor der Pupille:

4) Die vollen Kreise füllen das Gesichtsfeld aus.

5) Je kleiner die vollen Kreise sind im Verhältnis zum Gesichtsfelde, desto deutlicher wird der mitlaufende Schatten. Dieser Schatten bildet eine Fehlerquelle, welche aber mit der Enge der Pupille des untersuchenden Auges abnimmt.

b. Beim Stand hinter der Pupille:

6) Die vollen Kreise reichen nicht bis an den Rand des Gesichtsfeldes. Sie lassen einen Gürtel frei.

Die Zerstreuungsfiguren.

a. Das erste Bild vor der Pupille:

$\frac{m_1-n}{2}$ wächst mit abnehmendem z. Das zweite Bild ist dem ersten entgegengesetzt gerichtet. Beim Stande des ersten Bildes vor Pupille ist das zweite also bei zu weiter Akkommodation nur für die äussern nicht vollen Kreise, wie sonst umgekehrt, für die inneren vollen Kreise aber dem ersten gleich gerichtet. — Der Schattenlauf setzt in der Mitte ein, wächst schnell (bei Bewegung des Planspiegels nach oben) nach oben, langsam nach unten. Hat er die Grenze des Gesichtsfeldes erreicht, so schlägt er um und bewegt sich von oben nach

unten, da jetzt die vollen (nicht koncentrischen!) Kreise der Reihe nach ausfallen und kehrt erst am unteren Ende des Gesichtsfeldes wieder in die Hauptrichtung um. Beginnt der Schatten in der Mitte der Pupille, so ist dies ein Zeichen unrichtiger Akkommodation und ist die Bewegung anfangs gegenläufig, so steht das Bild vor der Pupille.

b. Das erste Bild steht hinter der Pupille A.

$\frac{n_1 - m}{2}$ wächst bei abnehmendem z, d. h. der Mittelpunkt des Zerstreuungskreises rückt weiter nach unten. Der Schatten ist mitläufig. Bei diesem Stande ist der Schatten ununterbrochen mitläufig. Bei zu weiter Akkommodation kann die Bewegung schon mitläufig erscheinen (in der Stellung I), wenn das erste Bild noch vor der Pupille steht. Der Fernpunktsabstand wird überschätzt. Man muss beachten, dass das Bild noch vor der Pupille steht, so lange ein Widerstreit der Schattenläufe sichtbar ist. Der Presbyop untersucht am besten in ständiger Entfernung. — Bei Einstellung auf zu kleine Entfernung giebt die innere Zone durchweg gegenläufigen Schatten, auch wenn das erste Bild schon hinter der Pupille steht. Der Widerstreit endet also hier erst, wenn das Bild sich in der Stellung II befindet.

[Antonelli (2) hat zunächst für die Skiaskopie und damit natürlich auch für jede subjektive Refraktionsbestimmung eine kompendiöse Zusammenstellung von Brillengläsern angegeben. In eine rechteckige längliche Platte sind von oben nach unten zwei Reihen von je 6 Gläsern eingelassen, nämlich je + und — 0 bis 6 D. Je ein Schieber vor und hinter der Platte trägt noch + und — 0,5 D. und + und — 13 D., und beide Schieber sind um eine zur Fläche der Platte senkrechte Mittelaxe drehbar. So kann man alle Nummern von 0,5 bis 19 D. erhalten. Die Durchmesser der Gläser betragen 15 mm, so dass stenopäische Wirkung ausgeschlossen ist.

Berlin, Palermo.]

Burnett (9) hebt hervor, dass man öfter bei der Skiaskopie einen halbmondförmigen Schatten in dem beleuchteten Felde sieht, ohne dass dafür ein Grund in den brechenden Medien aufgefunden werden kann. Meistens ist in diesen Fällen keine normale Sehschärfe vorhanden, bisweilen sollen Hornhautentzündungen vorausgegangen sein, Zeichen davon fehlen aber, öfter ist geringer Astigmatismus vorhanden, oft aber auch die Hornhaut ganz regelmässig.

Schmidt-Rimpler (49) hält sich bei der Skiaskopie in einer bestimmten Entfernung und lässt den Kranken die Gläser in Brillenleitern vor dem Auge vorbeiführen (Mahrt und Hörning, Göt-

tingen, 16 M.). Verf. zieht die Bestimmung im aufrechten Bilde vor.

Heddaeus (31) empfiehlt, die Skiaskopie in $\frac{1}{2}$ m Entfernung vorzunehmen, weil man dann bequem die Gläser austauschen kann und nicht zu Verhindung mehrerer Gläser zu greifen hraucht wie bei dem Rindfleisch'schen Skiaskop.

Müller (39) empfiehlt für die Skiaskopie die Cohn'schen Glasserien.

Rindfleisch (45) setzt sich bei der Skiaskopie in $\frac{1}{2}$ m Entfernung und hält mit der linken Hand vor das Auge des Kranken eine Scheibe, welche 10 Gläser + 1 his + 10 D. enthält. Die Scheibe ist vorn und hinten gedeckt bis auf je eine entsprechende Oeffnung, vor welche aussen in einer Klammer Gläser aus dem Brillenkasten (+ 11 — 10 oder — 20) gebracht werden können.

Chevallerau (11) zeigte ein neues Ophthalmoskop von Kern vor. Die drei Spiegel, plan. konkav und geneigt, sind auf einer drehbaren Platte angehracht. Die Scheihe enthält 18 Gläser. Zum Zusammenstellen enthält ein Sektor noch 0,5, + 10 nnd — 10 D.

[Ein nach Antonelli's (3) Angahe von Peuchot in Paris gefertigtes Ophthalmoskop zeichnet sich durch einfache, handliche Anordnung aus. Es enthält drei leicht zu wechselnde Spiegel (plan, schwach konkav und stark konkav), eine Scheibe mit 15 Gläsern und drei weitere ergänzende Gläser in einem Schieber.

Berlin, Palermo.]

Fage's (19) Ophthalmoskop hat für das umgekehrte Bild einen Konkavspiegel. Zur Untersuchung im aufrechten Bilde dient ein geneigter Spiegel mit kurzer Brennweite, der mittelst eines Gelenkes sich vor den ersten Spiegel klappen und wieder entfernen lässt. Er ist drehhar, um sich für Beleuchtung von rechts und links verwenden zu lassen. Der erste Spiegel kann ferner durch einen Planspiegel ersetzt werden. Eine Scheibe enthält 12 Konvex- und Konkavgläser von 1—6 D. In einem Quadranten befinden sich + 13 und — 13 zur Kombination.

Fick (20) hebt die Schwierigkeiten heim Photographieren des Augengrundes hervor, die Unmöglichkeit, das Objektiv genügend zu nähern, die Kleinheit des Gesichtsfeldes, die Notwendigkeit zu vergrössern, den Mangel an blauen Strahlen, die nngenügende Beleuchtung und den Hornhautreflex. Letzteren heseitigte Verf. durch eine kleine aus einem Stück Reagenzgläschen mit einem Deckgläschen hergestellten Kontaktbrille, und erhielt so vom Kaninchen Bilder, welche die Papille und einige Gefässe zeigten.

[Ovio (40) konstruierte einen dem Ruete'schen ähnlichen festen Augenspiegel zum Unterricht für Anfänger. Er enthält auf entsprechendem Gestell den Spiegel mit Sammellinse für die Beleuchtungsstrahlen, drei verschiedene Konvexlinsen für das umgekehrte Bild mit Mikrometer und zwischen diesen und dem Spiegel eine weitere Konvexlinse zu etwaiger stärkerer Vergrösserung des umgekehrten Bildes, daneben Stirnstütze für das beobachtete Auge.

Das Optometer Ovio's ist auf Schriftproben eingerichtet, die 25 cm von den zu untersuchenden Augen abstehen. Vor jedem der letzteren befinden sich in einer Hülse zwei um dieselbe Axe drehbare Scheiben, von denen die eine + und — 0,5, 0,75 und 4 D. und die andere + und — 1, 2 und 3 D. enthält. So ergeben sich 30 Gläserkombinationen. Berlin, Palermo.]

Der neue Augenspiegel Parent's (41) ist mit Cylindergläsern in der im Ber. pro 1881. S. 196 beschriebenen Weise versehen. Die übrigen Korrektionsgläser laufen an einer Kette wie bei den Augenspiegeln von Cooper und Morton. Es sind 15 Konkav- und 15 Konvexgläser bis je 10 D. Höhere Werte werden durch Kombination mit vier in einem Sektor enthaltenen Gläsern (konkav und konvex 10 und 20) erzielt. Der Spiegel selbst ist mit 2 Linsen versehen, deren Verschiebung daraus einen Planspiegel oder einen Konkavspiegel bis zu 8 cm Brennweite macht. Der Spiegel ist nicht durchbohrt, sondern der Beleg ist in schmalen Streifen entfernt, so dass er nach Art des Scheiner'schen Versuchs wirkt, und man nur bei genauer Korrektion einfach sieht. Ausserdem kann der Spiegel ersetzt werden durch einen ebenen Planspiegel aus Metall, einen ebenen Platinspiegel, eine unbelegte Glasplatte oder einen cylindrischen Spiegel, welcher den Astigmatismus des Beobachters ausgleicht. Da sämtliche Spiegel unter 40° geneigt sind, so muss der letzte Spiegel um die Hälfte weniger stark als der Astigmatismus des Beobachters sein, da bei 40° Neigung die Kraft des Cylinders verdoppelt wird.

Parent (43) hat sein Optometer-Ophthalmoskop (s. diesen Ber. pro 1881. S. 195) für die Ophthalmometrie im umgekehrten Bilde verbessert.

1) Die Lichtquelle macht einen Teil des Apparates aus. Man kann Strahlenkegel beliebiger Sammlung erzielen. 2) Die Objektive und Okulare lassen sich ändern. Es sind von jeder Art 5, von 10 bis 20 D; sie geben ½ bis 2mal so starke Vergrösserung wie das aufrechte Bild. Die 6 Linsen sind achromatisch, je aus zwei Flint- und Crownglaslinsen zusammengesetzt. 3) Mit 16 Konkavcylindern

in zwei Scheiben hinter dem Spiegel bestimmt man den Astigmatismus des Untersuchten. Man nähert das Okular dem umgekehrten Bilde, bis man Gefässe scharf sieht, dann stellt man die Cylinderaxen senkrecht dazu und schiebt die Cylinder vorbei, bis man alle Gefässe gleichmässig gut sieht. Seinen eigenen Astigmatismus gleicht der Beobachter durch ein besonderes Glas aus. — Der Apparat kann ausserdem als Optometer und Astigmometer, zur Darlegung der Theorie der Skiaskopie und als künstliches Auge dienen.

---

d) Lichtsinn. Farbensinn. Farbenblindheit.

1) Galezowski, De l'hémianopsie chromatique dans une amblyopie nerveuse. Recueil d'Opht. p. 576.
2*) Grossmann, L., Zur Prüfung auf Farbenblindheit. Verhandl. d. X. internat. med. Kongresses zu Berlin. IV. 2. n. 57.
3*) Libbrecht, Du daltonisme au point de vue de l'examen des employés du chemin de fer et de la marine. Ebd. S. 92.
4) Mackay, G., On the quantitative estimation of the colour sense. Brit. med. Journ. II. p. 626.
5) Mo Gillifray, A., Report of a case of central colour defect; recent proposed tests for colour blindness. Ibid. p. 178.
6) Report of the royal society's committee on colour-vision. Report of the british medical association's committee on the control of railway servants' eyesight. Ophth. Review. p. 157.
7) Report of the committee on colour vision. Proceed. Roy. Soc. p. 231.
8*) Snell, S., On the importance of the examination of the eyes separately for defects of colour vision. Brit. med. Journ. I. p. 222.

Grossmann (2) meint, dass die Holmgren'schen Proben öfter im Stich lassen, namentlich bei centralem Farbenskotom. Verf. gebraucht eine Laterne, die zwei Scheiben mit farbigen Gläsern am Rande enthält. Der Untersuchende stellt ein Glas der einen Scheibe ein, der Untersuchte hat das Glas der anderen auszusuchen. Durch Irisblenden kann die sichtbare Oberfläche verkleinert werden. Die Farben sind Zwillingsfarben für die Lichtquelle. Verf. ist mit einer Arbeit beschäftigt, die, wie er hofft, dazu führen soll, den Farbensinn in Bruchteilen einer Einheit ausdrücken zu können.

Libbrecht (3) fand mit Holmgren's Verfahren und seiner eigenen Lampe unter 16 500 Eisenbahnbeamten und Seeleuten 2,6 % Farbenblinde. Seine Laterne ist mit einer Scheibe versehen, die 16 Oeffnungen mit 3 Probe- und 13 Verwechslungsfarben enthält. Der Untersuchte hat die Worte »Halt« oder »Langsam« bei den betreffenden Farben auszusprechen.

Snell (8) betont die Notwendigkeit, jedes Auge einzeln bezüglich des Farbensinnes zu untersuchen. Er sah ein Mädchen, welches, wahrscheinlich von Geburt an, auf dem einen Auge bei normaler Sehschärfe rotgrünblind war. Der zu zweit angeführte Fall betrifft einen Mann, der einen Sturz erlitten hatte. Das Sehvermögen sank auf $\frac{2}{7}$ und $\frac{2}{5}$, das Farbenerkennungsvermögen nahm ab. Hier handelt es sich um Atrophie des Sehnerven. Nach dem Verf. soll das eine Auge rot-, das andere grünblind gewesen sein. (Erworbene Farbenblindheit kann mit der angeborenen überhaupt nicht verglichen werden, wie Ref. schon öfter angemerkt hat.)

---

e) Peripherisches Sehen. Gesichtsfeld.

1*) Bjerrum, G., Ueber eine Zufügung zur gewöhnlichen Gesichtsfeldmessung und über das Gesichtsfeld bei Glaukom. Verhandl. d. X. internat. med. Kongresses zu Berlin. IV. 2. S. 66.

2*) Bourgeois, Périoptométrie pratique. Recueil d'Opht. p. 154.

3) Groenouw, A., Ueber die Sehschärfe der Gesichtsfeldperipherie und eine neue Untersuchungsmethode derselben. Habil. Schrift. Breslau.

4*) Guitterez-Ponce, Présentation d'un scotomètre. (Soc. d'Opht. de Paris.) Recueil d'Opht. p. 237.

5*) Gurfinkel, Apparat zur Untersuchung des Gesichtsfeldes. Charkow med. Ges. 1891. I.

6*) Hegg, Zur Farbenperimetrie. v. Graefe's Arch. f. Ophth. XXXVIII. 3. S. 145.

7*) König, Ueber Gesichtsfeldermüdung und deren Beziehung zur concentrischen Gesichtsfeldeinschränkung bei Erkrankungen des Centralnervensystems. Neurolog. Centralbl. S. 449.

8) Ottolenghi, S. e M. Carrara, Perioptometria e psicometria di nomini geniali. Arch. di psichiat. XIII. p. 381.

9) Parisotti, Studio comparativo del campo visivo di neuropatici e psicopatici. Roma.

10*) Piton, Un nouveau campimètre. Annal. d'Oculist. CVIII. p. 37.

11) Placzek, S., Der Förster'sche Verschiebungstypus, ein »objektives« Symptom der traumatischen Neurose. Berlin. klin. Wochenschr. Nr. 35.

12*) Schmidt-Rimpler, Zur Simulation concentrischer Gesichtsfeldeinengungen mit Berücksichtigung der traumatischen Neurosen. Deutsche med. Wochenschr. Nr. 24.

13*) Willbrand, Ueber Gesichtsfeldveränderungen bei funktionellen Störungen des Nervensystems und über das oscillierende Gesichtsfeld. Verhandl. d. X. internat. med. Kongresses zu Berlin. IV. 2. S. 100.

14*) —, Ueber Gesichtsfeldveränderungen bei funktionellen Störungen des Nervensystems. Wien. med. Presse. Nr. 10.

Bjerrum (2) empfiehlt die Gesichtsfelduntersuchung vor einer

mattschwarzen Wand in 2 m Entfernung vorzunehmen. An einer langen dünnen mattschwarzen Stange werden die Proben befestigt, nämlich weisse Elfenbeinscheiben von 6 bis 3 mm Durchmesser entsprechend einem Gesichtswinkel von 10′ nnd 5′. Mit Proben = Gesichtswinkel von 30′ ist das Gesichtsfeld noch so gross wie mit grösseren Proben, für solche von 10′ sind die Grenzen A. 50 J. 40 U. 40 O. 35. Aenderung der Tagesbeleuchtung hat keinen Einfluss. Brechungsfehler müssen ausgeglichen werden; der blinde Fleck ist mit den kleinen Proben gemessen etwas grösser. Bei Chorioiditis disseminata findet man bisweilen ein Skotom, wo grössere Proben es nicht zum Vorschein brachten. Retinitis pigmentosa zeigte häufig bedeutende concentrische Einschränknng. Bei Optikusatrophie ist das Weissgesichtsfeld oft sehr gross im Vergleich zum Farbenfelde. Im centralen Farbenskotom lässt sich gewöhnlich auch eine kleine für Weiss blinde Stelle nachweisen.

Die noch sehenden Abschnitte und die Ausfälle reichen beim Glaucoma simplex, wie die Prüfung mit den kleinen Proben lehrt, beide bis zum blinden Fleck, sie sind sektorenförmig. Verf. schliesst hieraus, dass die nächste Ursache der Sehstörung die Nervenfasern angreift nnd dass die Angriffsstelle der Rand oder die Wand der Exkavation ist.

Hegg (6) hat sich bemüht, für den Perimeter Probefarben herznstellen, welche gleichen Farbenwert und gleiche Helligkeit besitzen. Es ist ihm dies mit Lackfarben gelungen; auf lithographischem oder anderem Wege ist es bisher nicht geglückt. Der Farbenwert der einzelnen Farben Rot und Grün unter sich, so wie Blau und Gelb unter sich war genau gleich herzustellen, dagegen blieb bezüglich des einen Farbenpaares zum anderen nnr Schätzung übrig. Die Helligkeit wurde mit dem Hering'schen Schirm für eine excentrische, gegenüber der Farbe blinden, Netzhautstelle ermittelt. Diese Farben gleicher Helligkeit und gleichen Farbenwertes verändern in der Netzhautperipherie ihr Anssehen nicht. Ein solches Rot erscheint nicht in der Peripherie gelb und erst in der Nähe des Centrums rot, sondern sobald es gesehen wird (auf neutral grauem Grunde), wird es auch gleich als Rot gesehen. Bei Gebrauch derartiger Farben fallen Rot- und Grüngrenzen zusammen. Die Blaugrenze liegt dnrchschnittlich 1° weiter draussen als die Gelbgrenze, vielleicht wegen stärkerer Brechung der blauen Strahlen. Die Grenzen gelten für Proben von 0,5 cm□.

	O	OA	A	AU	U	UJ	J	JO
Blau	20	40	65	50	34	35	35	30
Gelb	20	39	63	50	33	34	35	30
Rot	14	24	30	30	15	13	18	16
Grün	14	24	30	30	15	13	18	16.

Bourgeois (2) trägt die gefundenen Zahlen bei der Perimetermessung zuerst auf einem in Vierecke eingeteilten Blatt ein in der Weise von Grandmont.

Die normalen Grenzen sind:

Weiss AJOU = 9667
Blau AJOU = 8556
Rot AJOU = 8445
Grün AJOU = 7334.

Gurfinkel's (5) Campimeter besteht aus einer, um die Gesichtslinie im Fixationspunkt drehbaren, Schiene, auf deren Rückseite die Winkelgrade aufgetragen sind.

Guitterez-Ponce (4) hat ein Instrument (Cretés) angegeben, um das centrale Skotom zu messen. Hinter einer grösseren Scheibe mit mittlerer Oeffnung dreht sich eine Scheibe mit Diaphragmen verschiedener Grösse, und eine zweite teils mit Gläsern verschiedener Farbe, teils leer. Man hält dieselbe vor das Licht und bestimmt, wie gross das Diaphragma sein muss, damit der Kranke etwas von der Farbe sieht.

König (7) fand unter 215 Geisteskranken 81mal Veränderungen des Gesichtsfeldes, nämlich die Ermüdungserscheinungen und die gleichmässige concentrische Einengung, auch das oscillierende Gesichtsfeld.

Piton's (10) Campimeter hat eine Stütze, welche vom Fixationspunkt ausgeht und gegen den oberen oder unteren Augenhöhlenrand gestemmt wird. Nach der Messung schlägt man die Stütze gegen die Tafel hin um, so dass sie sich mit einer der Meridianlinien deckt. Die Spitze der Stütze trägt einen Quadranten. Legt man ein Lineal so, dass seine Kante die Spitze der Stütze mit der gemessenen Gesichtsfeldgrenze in dem Meridian, der senkrecht zu der jedesmaligen Lage der Stütze steht, verbindet, so kann man die Gesichtsfeldgrenze in Graden ablesen.

Schmidt-Rimpler (12) bespricht die Hilfsmittel zum Schutz gegen Simulation concentrischer Gesichtsfeldeinengung. Simulanten geben in solchen Fällen erst dann an, die Probe zu sehen, wenn sie die Umrisse ganz scharf sehen. Simulieren sie einseitige

Blindheit, so behaupten sie bei binokularer Gesichtsfeldprüfung häufig, die Probe verschwinde, sobald sie über die Nase fortbewegt worden ist. Der beste Schutz besteht darin, die Gesichtsfeldmessung an einer Tafel in verschiedenen Entfernungen auszuführen. Der Simulant ist geneigt, das periphere Eintreten der Probe ungefähr in dieselbe Entfernung zu legen, gleichgültig ob er nahe oder ferne steht. Folgendes Verfahren ist sehr brauchbar. Wird ein Gesichtsfeldausfall angegeben, so bält man vor dieses Auge ein Prisma von 30°, nachdem man die Probe in der äussersten Stellung befestigt hat, wo sie noch gesehen wurde. Vorher hat man das andere Auge öffnen und mitfixieren lassen. Die Basis des Prismas wird so gehalten, dass das Bild der Probe jetzt auf angebliche blinde Stellen fällt. Da der Fixationspunkt doppelt geseben wird, so ist der Simnlant geneigt, auch bezüglich der peripheren Probe richtige Angaben zu machen. Vorhandensein eines peripberen farbenrandigen Gegenstandes beweist die Simulation. Verf. nimmt den von König gefundenen »Verschiebungstypus« nicht als objektives Symptom der traumatischen Neurose an.

Willbrand (13, 14) fäbrt mit der Probe quer durch das Gesichtsfeld mehrere Male in derselben Ricbtung, merkt jedesmal an, wo die Probe unsichtbar wird, nnd verscbafft sicb so einen Ueberblick, ob normale oder concentrisch eingeengte Gesicbtsfeldgrenzen vorbanden sind, ob die Sehsphäre sich ermüden lässt, wie rasch diese Ermüdnng vor sich geht und auf welcber Gesichtsfeldbälfte vornehmlich diese Ermüdung nachweisbar ist. Als eine besondere Form dieser Ermüdungserscheinungen ist das oscillierende Gesichtsfeld zu betrachten. Es scbeinen bei einer Untersuchung nämlich Skotome vorhanden zu sein, die bei der nächsten wieder spurlos verschwunden sind. Diese Form ist selten. Die gleiche Art der funktionellen Störungen, Neurasthenie u. s. w., kann die verschiedensten Ausfallformen im Gesichtsfelde zur Folge haben.

---

f) Konvergenz. Insufficienz. Strabismus.

1) Bissel, E. J., A comparison of tests in heterophoria. Journ. Ophth., Otol. and Laryngol. IV. p. 127.

2) Blumstead, S. J., A new test for the ocnlar muscles. Ann. of Ophth. and Otology. I. Nr. 2. p. 94.

3) Burnett, S. M., A metric system for nnmbering prisms, with a description of an instrument for measuring their deviating power. Verh. d. X. internat. med. Kongr. zu Berlin. IV. 2. S. 52. (Siehe diesen Bericht pro 1891. S. 156 unter »Prentice«.)

4) Burnett, S. M., Contribntion to the stndy of heterophoria and its relation to asthenopia, headache, and other nervous symptoms. Med. News. Phila. p. 146. (Siehe diesen Bericht pro 1891. S. 157.)
5) Eales, F. B., Objektive strabismometer by the keratoskopic arc of Wecker and Masselon. Ann. Ophth. and Ot. St. Louis I. p. 216.
6*) Ferri, L., Schema rappresentativo delle azioni fisiologiche dei muscoli oculari e loro diplopie paralitiche. Annali di Ottalm. XXI. p. 65.
7*) Gradle, H., Eine Methode znr Bestimmung des latenten Schielens. Verhandl. d. X. internat. med. Kongresses zn Berlin. IV. 2. S. 46.
8*) Gullstrand, A., Objective method of diagnosis in paresis of ocular muscles. Swed. Acad. XVIII. P. IV. Nr. 5.
9*) Hirschberg, Ueber Prismenbezeichnung. Verh. d. internat. Kongr. zn Berlin. IV. S. 55.
10) Landolt, E., La réforme dn nnmérotage des verres prismatiqnes employés en ophtalmologie. Ebd. S. 49. (Siehe diesen Ber. pro 1890. S. 151.)
11*) —, Kinophthalmoskop. Congrès d'Opht. franç. Paris. Mai 1892.
12*) Maddox, E. E., Objective strabismometry. Arch. Ophth. XXI. p. 56.
13*) Morabito, Di un nuova mezzo di esame per determinare le deviazioni oculari, la visione binocnlare ecc. Bollet. d'Oculist. XIV. p. 86.
14) Prentice, F., Le nnmérotage et la mesure des prismes. Annal. d'Ocul. XVIII. p. 5. (Siebe diesen Bericht pro 1891. S. 160 und pro 1890. S. 149.)
15) Prince, A. E., The fourtb degree prism in the correction of hyperphoria. Jonrn. Americ. med. Assoc. Chicago. XIX. p. 253.
16*) Smith Priestley, On the corneal reflex of the ophthalmoscope as a test of fixation and deviation. Ophth. Review. p. 37.
17) Stevens, G., An examination of some of tbe means for the determination of heterophoria. Ophth. Record. p. 215.
18*) —, Note sur l'application dn système métrique an nnmérotage des prismes. Annal. d'Ocnlist. CVIII. p. 19.
19*) —, Un instrument ponr déterminer l'hétérophorie. Ibid. CVII. p. 25.
20*) Straub, M., The determination of convergence power, and the position of rest. Ophth. Review. p. 97.
21*) —, Een toestel voor het bepalen van den rnststand der oogen en voor het herkennen van zwakte der convergentie. Weekbl. van het Nederl. Tjidschr. voor Geneesk. l. Nr. 11. (Vergl. Centralbl. f. d. med. Wissensch. S. 485.)
22) Wallace, J., A suggestion about prisms. Ann. Ophtb. and Ot. I. p. 75.

Gradle (7) hält die Annahme, dass bei durch Prismen herbeigeführtem Doppelsehen die Augen die Stellung einnähmen, die die geringste Muskelanstrengung erforderte, nicht für bewiesen. Verf. verfährt folgendermassen: Eine dem Profil sich anschmiegende Zwischenwand von 30 cm Länge trennt die beiden Sehfelder wie in einem Stereoskop. Dem rechten Auge wird nur eine wagrechte Linie geboten (auf einer Glas- oder Celluloidtafel). Links befindet sich die Fortsetzung dieser Linie und über ihr und unter ihr andere wagrechte Striche, deren Abstand unter einander Raumwinkelgraden ent-

spricht. Der Untersuchte kann sofort angeben, ob die Probelinie in beiden Gesichtsfeldhälften gleich hoch steht. Es lässt sich schon ein geringer Bruchteil eines Grades abschätzen. Verf. meint, dass bei senkrechtem Schielen grössere Schielwinkel als 3° nicht beobachtet würden. Zur Feststellung wagrechter Abweichung setzt Verf. vor das linke Auge einen Vorsprung, welcher diesem Ange die oberste Probelinie in seinem bisherigen Gesichtsfelde unsichtbar, dieselbe dafür aber dem rechten sichtbar macht. Das rechte Auge sieht diese Probelinie des linken Gesichtsfeldes in einer zungenartigen Ausbuchtung seines eigenen Gesichtsfeldes, sonst nichts. Die Linien im linken Gesichtsfelde sind verschieden lang. Der Untersuchte bestimmt die Linie, welche ebensoweit nach links ragt wie die mit dem rechten Auge gesehene Probelinie. Für die Ferne verwendet Verf. ein dreieckiges Kästchen mit der Spitze gegen das Gesicht. Die Basis kommt der Pupillendistanz gleich. Sie hat wieder eine Ausbuchtung für das rechte Auge. Die Hälfte der untersuchten Augen wich um $\frac{1}{2}$—$\frac{2}{3}$° senkrecht ab. Werden $\frac{2}{3}$° nicht überschritten, so bedingt dies keine Störung. Nicht selten fanden sich Raddrehungen bis zu 15°, wie es schien, ohne Beschwerden zu machen. Es kann 5° Divergenz für die Ferne nnd 8° für die Nähe gefunden werden, ohne Klagen. Das Verfahren kann auch dazu dienen, die Brillen richtig zu centrieren.

Gullstrand (8) sucht zu zeigen, dass die Stellnng des Hornhautreflexes zur Pupille eine genügende Probe für die Augenbewegungen ist. Das Bild der Pupille liegt 3,20 nm hinter der Hornhaut. Verf. nimmt richtig an, dass der Hornhautreflex immer nahezu in der Richtung des Krümmnngscentrums der Hornhaut liege, dagegen dürfte es nicht richtig sein, ihn 7,8 mm hinter die Hornhaut und 4,5 mm hinter das Hornhautbild der Pupille zu versetzen. Andererseits ist wiederum richtig, dass die Pupille sich um den Hornhautreflex bei Angenbewegungen zu bewegen scheint, wenn der Hornhautreflex auf der Gesichtslinie des Beobachters liegt. Bei Lähmung bewegt sich die Pupille nicht in der betreffenden Richtung und der Hornhautreflex scheint genau wie das Doppelbild in dieser Richtung voraus zu eilen. Man muss nicht bloss in der Primärstellung prüfen. Da die Drehung um die Axe bei der objektiven Methode nicht zum Ausdruck kommt, muss man die Stellungen wählen, bei welchen die Muskeln als reine Heber und Senker oder reine Ad- nnd Abduktoren wirken. Es ist am besten, das Auge des Beobachters, die Lichtquelle und den Fixationspunkt des Kranken unverändert zu lassen und statt dessen den Kopf des Kranken zu bewegen. Als Lichtquelle dient ein Fenster,

ein Blatt mit Oeffnung in der Mitte oder ein Kehlkopfspiegel. Der Augenspiegel ist zu klein, um beide Hornhäute gleichzeitig zu beleuchten. Die Augen des Beobachters und des Kranken, die Lichtquelle und der Fixationspunkt sollen in derselben Ebene liegen. Verf. stellt den Kranken meistens dem Fenster gegenüber, so dass das Bild desselben in den Pupillen erscheint, überzeugt sich zuerst, ob binokulare Fixation stattfindet, und nimmt dann eine solche Stellung ein, dass die Reflexe symmetrisch in den Pupillen liegen. Die vier Hauptbewegungen des Kopfes genügen gewöhnlich. Bisweilen sind aber auch die in der Diagonale nötig. Auch kombinierte Lähmung eines horizontal und eines vertikal wirkenden Muskels lassen sich erkennen, indem man jedesmal die beiden für die Unterscheidung der beiden Heber oder beiden Senker bezeichnenden Stellungen auswählt. Die Pupille bleibt zurück in der Bewegung wie das Auge, der Reflex eilt voraus wie das Doppelbild. Der Befund kann photographisch niedergelegt werden.

Priestley-Smith (16) benützt zur Feststellung der binokularen Fixation den mit dem Spiegel erzeugten Hornhautreflex. Er lässt den Spiegel oder die Stirn über dem Spiegel fixieren und beleuchtet bald das eine Auge, bald das andere. Bei den meisten Augen liegt der Hornhautreflex etwas näher am inneren Pupillarrande. Es lässt sich manifeste und latente Abweichung bei konkomitierendem und paralytischem Strabismus, bei Amblyopie eines Auges u. s. w. nachweisen.

[Morabito (13) empfiehlt ein von Priestley-Smith 1887 angegebenes, neuerdings vereinfachtes Verfahren zur schnellen Beurteilung der fehlerhaften Stellung eines Auges mittelst Beobachtung der beiderseitigen Hornhantreflexe. Der Beobachter wendet den Augenspiegel von einem auf das andere der zu untersuchenden Augen, die inzwischen den Spiegel oder die Stirn fixieren. Man erkennt leicht, ob die beiden Hornhautreflexe des Spiegels symmetrische Lagen zu den Pupillen haben und wird aus der jeweiligen Asymmetrie den Strabismus und besonders die leichten Grade desselben erkennen. M. bestätigt im allgemeinen die Brauchbarkeit der Methode, die sich ähnlichen von Badal, Charpentier, Hirschberg u. a. anschliesse. Mögliche Ungleichheit beider Augen sei zu beachten, und ein auf diese Weise gefundenes Resultat durch die gewöhnlichen Untersuchungsmethoden zu bestätigen. Berlin, Palermo.]

Maddox (12) benützt für die Schielwinkelmessung eine Flamme in 1 m Entfernung vor einer Tafel, die nach Graden oder Meter-

winkeln eingeteilt ist. Die Zahlen sind rechts schwarz, links rot. Während der Kranke nach der Flamme sieht, sieht man nach dem Reflex dieser Flamme im schielenden Auge, und merkt denselben nach Hirschberg'schen Grundsätzen an. Darauf bestimmt man die Zahl, nach welcher das eine Auge sehen muss, damit der Reflex im schielenden Auge am Scheitelpunkt der Gesichtslinie mit der Hornhaut erscheint. Auch die Abweichuwg des schielenden Auges kann gemessen werden, wenn das schielende Ange überhaupt noch fixieren kann. Der Einfluss von Korrektionsgläsern lässt sich ebenfalls feststellen. Die Entfernung von der Tafel wird durch ein Meterband geregelt.

Stevens (19) nimmt eine Linse von + 13 D., welche bis auf ein kreisförmiges Gebiet von 3 mm undurchsichtig gemacht ist, und hält dieselbe vor das eine Auge. Es erscheint ein scheibenförmiges Zerstreuungsbild, welches sich sehr gut zur Untersuchung von Gleichgewichtsstörungen eignet.

Straub (20, 21) setzt sich dem Kranken gegenüber in 15 oder 25 cm Entfernung, macht auf dem Nasenrücken des Kranken einen Tintenfleck und hält vor die eigene Stirn einen länglichen Spiegel. Der Kranke hat den Tintenfleck auf seiner Nase zu fixieren. Für weitere Entfernung dreht Verf. den Spiegel ein wenig um die horizontale Axe, so dass eine hinter dem Kopfe des Kranken liegende Kirchturmspitze oder dergl. als Fixationspunkt dienen kann. Es wird bald das eine, bald das andere Auge verdeckt.

Stevens (18) tritt für die Vorschläge von Prentice (Ber. pro 1890. S. 149 und Ber. pro 1891. S. 160) behufs Bezeichnung der Prismen ein. Der Optiker vermag genau die Vorschriften des Arztes auszuführen, und letzterer kann sich wieder ebenso leicht von der Richtigkeit der Ausführung überzeugen. Die Einheit ist vom praktischen Standpunkt aus dieselbe wie bisher. Die Metereinteilung gestattet Vergleiche mit dem Brillensystem. Auch die Wirkung der Decentralisation ist leicht nach dem Prentice'schen System auszudrücken.

Hirschberg (9) verharrt wohl mit Recht auf dem Standpunkt, dass ein Bedürfuis zur Aenderung der Prismenbezeichnung nicht vorhanden ist. Bei den Prismen von anwendbarem Stärkegrade ist der Ablenkungswinkel merklich gleich der Hälfte des Brechungswinkels.

$$a = (n-1)\,b'_1 = \frac{b}{2}.$$

Die Ablenkung beträgt:

bei brechendem Winkel = 2° kleinste Ablenkung $1°3\frac{2}{3}'$
» » » 4° » » 2°7′
» » » 6° » » 3°11′

Bei dem stärksten Prisma, welches praktisch in Brillen verwendbar ist, beträgt der Fehler 6 %. Solche Fehler begeht jeder Physiker beim Ablesen. Ein Prisma von 4° Brechungswinkel kann um 10° gedreht werden, ohne dass der Ablenkungswinkel auch nur um eine Minnte zunimmt. Man kann den Optikern nur verordnen, wie viel ganze Grade der Brechungswinkel betragen soll. Auch kleine Abweichungen im Brechungsindex des Glases ergeben keinen praktisch merklichen Unterschied.

[Ferri (6) hat zur Demonstration der Augenmuskelwirkungen und -lähmungen ein einfaches Schema für den Unterricht entworfen. Auf einer das Blickfeld darstellenden Tafel finden sich von der Mitte als Primärstellung ausgehend der horizontale und vertikale Meridian gezeichnet. Für jeden einzelnen Muskel ist dann der Punkt (als Kerzenflamme) notiert, den bei physiologischer Wirkung desselben die Blicklinie erreichen würde, mit gesonderter Färbung für das rechte und linke Auge. Denkt man bei Muskellähmung das gesunde Auge den Mittelpunkt der Tafel fixierend, so giebt das gezeichnete Bild natürlich für jeden gelähmten Muskel zugleich die Stellung seines Doppelbildes an. Berlin, Palermo.]

Landolt (11) demonstriert ein Instrument, das er Kinophthalmoskop nennt. Dasselbe dient zur Beobachtung der Richtung und Bewegnng der Augen, namentlich während des Lesens. Es besteht einfach aus einer mit einer Handhabe versehenen Glasplatte auf welche beliebige Sehobjekte, Buchstaben, Ziffern, Wörter, Lesestücke etc. geklebt werden. Während der zu Untersuchende dieselben liest, werden seine Augen durch das Glas direkt beobachtet. Ein Teil der neuen Untersuchungen über Augenbewegungen, die der Autor in dem Archiv für Ophthalmologie publiciert hat, sind mit diesem Instrumente gemacht worden. Trotz, oder vielleicht gerade wegen seiner grossen Einfachheit, wird dasselbe eine vielfältige praktische Anwendung finden.

---

g) Simulation. Pupille. Vermischtes.

1) Benzler, Simulation einseitiger Blindheit. Militär-ärztl. Zeitschr. S. 24.
2) Froeliçh, L., Des procédés modernes pour réconnaitre la simulation de la cécité ou de la faiblesse visuelle. Revue méd. de la Suisse romande. Nr. 12. Décembre 1891.

3*) Graefe, Notiz zu dem Prismenversuche behufs Nachweises der Simulation einseitiger Amaurose. Klin. Monatsbl. f. Augenheilk. S. 60.
4) Schmidt-Rimpler, Zur Simulation concentrischer Gesichtsfeldeinengungen mit Berücksichtigung der traumatischen Neurosen. Deutsche med. Wochenschr. Nr. 24.
5*) Gnillery, Ueber die typische Diagnostik der Pupillarerscheinungen bei der Tabes dorsalis. Ebd. Nr. 52.
6*) Hilbert, Pupillenbeobachtungen mittelst der subjektiven Methode. Betz, Memorabilien. 1891. Heft 5. Referiert Centralbl. f. prakt. Augenheilk. 1892. S. 319.
7*) Leyden, E., Ueber die hemiopische Pupillenreaktion. Wernicke's hemianopische Pupillenstarre. Deutsche med. Wochenschr. XVIII. S. 3.
8*) Lyder Borthen, Die topisch-diagnostischen Verhältnisse bei einseitiger isolierter reflektorischer Pupillenstarre. Klin. Monatsbl. f. Augenheilk. S. 121.
9*) Ostwalt, Pupillostatomètre et nouvelle lunette d'essai. Revue générale d'Opht. p. 1.
10) Turner, W. A., On the diagnostic value of the loss of the pupillary light-reaction, with a note on the oculo-facial muscular group. Ophth. Hosp. Reports. XIII. Part. III. p. 328.
11*) Froelich, Aescorcin als diagnostischer Farbstoff. Arch. f. Augenheilk. XXIV. S. 318.
12*) Gallemaerts, Appareil de Léon Gérard pour la determination des corps étrangers à l'intérieur du globe oculaire. Verhandl. des X. internat. med. Kongresses zu Berlin. IV. 2. S. 130.
13*) Maklakoff, Contribution à l'ophtalmotonométrie. Archiv. d'Opht. XII. p. 321.

Graefe (3) lässt den der Simulation einseitiger Blindheit Verdächtigen eine etwa 2 m entfernte Kerze ansehen, zuerst bei geschlossenem angeblich blindem Auge und führt ein Prisma von 18° langsam von unten aufwärts. Später wiederholt man den Versuch nach scheinbar unabsichtlichem Freigeben des anderen Auges.

Guillery (5) sah bei einem Mann mit beginnender Tabes, der ursprünglich mit Pupillenstarre, einer weiten und einer engen Pupille, erhaltener Konvergenzreaktion, auch ohne Akkommodation, aber ohne Reaktion auf Akkommodation bei Ausschluss der Konvergenz, zur Beobachtung kam, kurze Zeit nachher auf dem anderen Auge Myosis eintreten. Kokaïn blieb wirksam. Atropin wirkte viel weniger stark als im normalen Auge. Verf. glaubt, dass die Myosis bei Tabes auf Reizung des Okulomotorius infolge Wucherung im Kern desselben beruht.

Hilbert (6) konnte bei entoptischer Beobachtung mit divergent einfallendem Strahlenkegel einen Einfluss des Pulses (Hensen und Völckers), der Atmung (Vigoureux), der Kompression der

Carotiden (Kussmaul), sowie der Vena jugnlaris und von Amylnitrit anf die Pupille nicht nachweisen. Hensen nnd Völckers hatten übrigens mit konvergenten Strahlen untersucht.

Leyden (7) konnte in einem Falle von Hemianopsie deutliche halbseitige Pupillenreaktion nachweisen. Wenn er mittelst einer Sammellinse vorsichtig die rechten Netzhauthälften belenchtete, blieben die Pupillen nnverändert. Dagegen tritt bei Belenchtung der linken normal fungierenden Netzhauthälften sofortige Verengerung ein. Die Autopsie ergab einen Herd im rechten Linsenkern, der sich auf das Crns cerebri fortpflanzte und die Stelle, wo der Tractus opticns den Hirnschenkel umfasst, in seinen Bereich zog.

Lyder Borthen (8) beobachtete einen Fall von isolierter einseitiger Pupillenstarre. Die linke Pupille, weiter, reagiert weder auf Lichteinfall in das linke noch rechte Auge, die rechte sofort auf Lichteinfall ins rechte, langsamer auf solchen in das linke Auge. Kontraktion bei Konvergenz und Akkommodation ist vorhanden, aber langsam. Verf. nimmt eine Kernerkrankung an. Gelegentlich bemerkt Verf., dass er bei diesem Krankeu und auch bei Gesunden gefuuden habe, dass weder Akkommodation, mittelst vorgehaltener Konkavgläser hervorgerufen, ohue Konvergenz, noch Konvergenz, durch Prismen bewirkt, ohue Akkommodation Pupillenverengernng hervorrief.

Ostwalt's (9) Pupillostatometer besteht aus einer Platte, die mittelst einer auf beiden Oberkiefern fussenden Stütze in einer bestimmten Stellung gehalten wird. In der Platte befindet sich eine feste Oeffnung und eine andere auf einem Schieber verschiebbare; hinter beiden Oeffnuugeu ist Spiegelglas angebracht. Der Kranke hält zuerst das Gestell so, dass er bei geschlossenem rechten Auge mit dem linkeu seine linke Pupille sieht, ändert nnn die Haltung des Gestells nicht mehr, schliesst das linke, öffnet das rechte uud stellt den Schieber mit Spiegel für dieses ein. Verf. versichert, dass selbst Kinder diese Einstellnng gut ausführten. Will man die Pupillenentfernung für die Nähe haben, so kann man dieselbe leicht ausrechnen oder man zieht einfach von der für die Ferne gefundeneu 4 mm ab (Bouzendorfer).

Fröhlich (11) empfiehlt das Aescorcin, welches schneller als das Fluorescin resorbiert wird, als gutes Erkennungsmittel feinster Epithelverluste, ein Tropfen einer 10—20% Lösung. Die rötliche Färbung des Ulcus hält sich 20 Minuten lang. Verf. konnte sich so in zweifelhaften Fällen von Keratitis interstitialis und glaukoma-

töser Hornhauttrübung davon überzeugen, dass das Epithel unverletzt war.

Gallemaerts (12) zeigt die Vorrichtung Léon Gérard's zur Bestimmung magnetischer Fremdkörper im Innern des Auges. Die astatische Nadel hängt an einem Kokonfaden und trägt einen Konkavspiegel von 6 mm Durchmesser. Das Ganze befindet sich in einem Glasgehäuse und wird auf eine vor Erschütterungen sichere Säule gesetzt. Der Kranke nähert und entfernt seinen Kopf dem Gehäuse. Fehlt der Ausschlag, so bringt man das Auge für einige Minuten unter Einwirkung eines Elektromagneten. Dann findet man oft einen Ausschlag. Es war möglich, Eisenstückchen von kaum 1 mg nachzuweisen.

Maklakoff (13) hat seinen Tonometer (s. Bericht pro 1885. S. 185) etwas verändert. Er wiegt jetzt 10 g, gleitet locker in einer Führung und drückt nur vermöge seines Gewichtes auf die Hornhaut. Die untere Platte aus poliertem Glas und von 1 cm Durchmesser wird mit feuchter Anilinfarbe dünn eingerieben. Man senkt den Tonometer schnell auf die Hornhaut und hebt ihn sofort wieder. Darauf macht man einen Abdruck auf Papier. Verf. machte 3670 Messungen und fand im Mittel die Grösse des Abdrucks d. h. die Grösse der Hornhautabflachung = 5,6 mm. Bei 1,399 (?) glaukomatösen Augen (Gl.) mass die Abflachung 4,7.

Durchmesser

von	3		4		5		6		7		8	mm
ergaben	173	0	676	64	456	820	87	1133	6	242	1	9
	Gl.	Normal	Gl.	Norm.	Gl.	Norm.	Gl.	Norm.	Gl.	Norm.	Gl.	Norm.

Die nicht glaukomatösen Augen (Norm.) allein hatten ein Mittel von 6,1. Die ganz kleinen Durchmesser haben die glaukomatösen Augen allein, die ganz grossen nur die normalen, in die mittleren teilen sich die normalen mit verhältnismässig hohem und die glaukomatösen mit verhältnismässig niederem Druck. Verf. konnte die Wirkung des Eserins und des Atropins sowie der Iridektomie und Sklerotomie nachweisen. Bei der Hemeralopie, die in Russland nach den Fasten sehr häufig ist, findet sich oft Hypotonie und ein Durchmesser im Mittel von 6,2. Auch nach der Kataraktoperation lässt sich Druckherabsetzung nachweisen.

7. Pathologische Anatomie des Auges.

Referent: Prof. **Michel.**

a) Allgemeines.

1) Antonelli, Contribution à l'histologie des yeux atrophiques (fin.). Arch. d'Opht. XII. p. 381.

2) —, Contributio allo studio anatomico degli occhi atrofici. Annali di Ottalm. XXI. p. 471. (Siehe vorj. Bericht S. 167.)

3*) Baas, L., Zur Anatomie und Pathogenese der Myopie. Arch. f. Augenheilk. XXVI. S. 33.

4*) Bunge, Ueber Siderosis bulbi. Verhandl. d. X. internat. med. Kongresses zu Berlin. IV. 2. S. 151.

5*) Cornil, Sur la tuberculose du globe de l'oeil. Bull. Acad. de méd. de Paris. XXVII. p. 49.

6) Forget, A., Examen microscopique d'un moignon obtenu par exentération du globe oculaire. Archiv. d'Opht. XII. p. 693.

7) Fumagalli, Sulla struttura di alcuni epiteliomi. Arch. per le scienze med. XVI. Nr. 21.

8) Haab, O., Pathologische Anatomie des Auges. Abdruck aus dem »Lehrbuch d. speciellen path. Anatomie« von Ziegler. 7. Auflage.

9*) Hasse, O., Ein Fall von Hydrophthalmus congenitus mit anatomischem Befund. Inaug.-Diss. Strassburg i./E.

10*) Greef, Zur Kenntnis der intraocularen Cysten. Arch. f. Augenheilk. XXV. S. 395.

11) Griffith Hill, A., The diagnosis of intra-ocular growths. Med. Chron. Manchester. XVI. p. 1.

12*) Hirschberg, J., Ueber die Finnenkrankheit des menschlichen Auges. Berlin. klin. Wochenschr. Nr. 14.

13*) Kamocki, V., Weitere pathologisch-anatomische Beiträge zur Kenntnis diabetischer Augenerkrankungen. Arch. f. Augenheilk. XXV. S. 209.

14) Köhler, Auguste, De la tuberculose oculaire. Nancy. 104 p.

15*) Krüger, E., Ophtalmia nodosa. Ein weiterer Beitrag zur Kasuistik der Raupenhaarerkrankungen des Auges. Arch. f. Augenheilk. XXV. S. 357.

16) Lawford, J. B., Remarks on the pathology of some intraocular tumors. Brit. med. Journ. II. p. 840.

17) Leber, Ueber abgeschwächte Tuberkulose des Auges. Ber. über d. XXI. Vers. d. ophth. Gesellsch. Heidelberg. 1891. S. 34.

18) —, The Bowman lecture on the present position of our knowledge of inflammation with especial reference to inflammation of the eye. (Abstr.) Brit. med. Journ. p. 1357.

19*) Lindemann, J., Ein Beitrag zu dem Kapitel: »Scheingeschwülste im Augeninnern«. Deutschmann's Beiträge zur Augenheilk. IV. S. 58.

20*) Lyder Borthen, 23 Fälle von bulbären melancholischen Geschwülsten. Nord. opbth. Tidsskr. S. 139.

21*) Mayer, C. B., Das Verhalten von experimentell in die vordere Augenkammer gebrachten Substanzen. Inaug.-Diss. Würzburg.
21a*) Moauro, G., Nuovo reperto in un ateroma del sopraciglio con contribuzione alla genesi epiteliale della cellula gigante e da quella cromatolitica della eleidina. Atti d. R. Acc. Med. Chir. di Napoli. XLVI. p. 245.
22) Pooley, F. R., A case of melano-sarcoma of the anterior portion of eyeball. Virginia med. Month. Richmond. 1891—2. XVIII. p. 875.
23) Schirmer, O., Klinische und pathologisch-anatomische Studien zur Pathogenese der sympathischen Augenentzündung. v. Graefe's Arch. f. Ophth. XXXVIII. 4. S. 95 (siehe Abschnitt: »Sympathische Erkrankungen«).
23a) Sgrosso, P., Contribuzione alla morfologia struttura dei tumori epibulbari. Annali di Ottalm. XXI. p. 3.
23b*) —, Synchisi scintillante e spinteropia. (Assoc. oftalm. Ital.) Ibid. XXII. p. 53.
24) Silcock, Hereditary sarcoma of eyeball in three generations. Brit. med. Journ. I. p. 1079.
25) Snellen, jun., Netvlies-Aandoeningen bij Naphtaline-Vergifting. Proefschrift ter Verkijging van den Graad van Doctor in de Geneeskunde. Utrecht. J. van Boekhoven.
26*) Treacher Collins, Descriptive catalogue of specimens in the hospital museum. Ophth. Hospit. Report. XIII. Part. III. p. 255.
27*) —, Curator's report on cases of pseudo-glioma. Ibid. p. 361.
28*) —, Examination of eyes containing foreign bodies. Ophth. Review. p. 135.
29) Trousseau, La consanguinité en pathologie oculaire. Annal. d'Oculist. CVII. p. 5.
30*) Truc, Contribution à l'étude des tumeurs oculaires et perioculaires; statistique et observations cliniques. Nouveau Montpellier méd. Suppl. p. 44.
31*) Wichmann, Georg, Die Amyloiderkrankung. Inaug.-Diss. Leipzig und Beiträge zur pathol. Anatomie und zur allgem. Pathologie, herausgegeben von Ziegler. XIII. (Erwähnt Amyloidtumoren der Bindehaut, welche in der Litteratur bekannt geworden sind.)

Haab (8) bearbeitete die pathologische Anatomie des Auges in folgender Einteilung: 1) Missbildungen, 2) Degenerationen und atrophische Zustände, 3) Circulationsstörungen, Anämie, Hyperämie, Blutungen, Oedem, 4) Entzündungen, 5) Glaukom, 6) Geschwülste und Parasiten.

Trousseau (29) berücksichtigt zunächst die Heredität bei kongenitalem Star; auf 20 Fälle war eine solche bei 5 nachzuweisen, bei 3 schien die Consanguinität eine Rolle zu spielen. In 11 Fällen von Retinitis pigmentosa war nur 5mal Heredität vorhanden, in 2 Fällen Consanguinität, in 3 Fällen von Albismus 1mal Heredität, 1mal hereditäre Consanguinität.

Truc (30) fand bei 5500 Kranken 33mal Chalazion, 3mal Angiom der Augenlider, 2mal Papillom und 11mal Epitheliom derselben, Epitheliom der Skleralbindehaut 3mal, solches des Ueberganges der

Sklera in die Hornhaut 1mal, Dermoid der Bindehaut nnd Lipom je 1mal, Sarkom der Iris nnd der Augenhöhle je 2mal, Sarkom des Auges 2mal nnd einmal ein Tuberkel der Augenhöhle.

[S g r o s s o (23a) giebt eine Uebersicht über 16 grösstenteils von d e V i n c e n t i i s exstirpierte Tumoren von der vorderen Bulbusoberfläche. 12 davon waren Epitheliome, 3 Sarkome, eines ein Melanom; ausser letzterem und einem melanotischen Sarkom waren alle pigmentlos.

Das Melanom fand sich bei einem vierjährigen Kinde als eine waizenkorngrosse Geschwulst. Es hatte sich am äusseren Limbus corneae im Stroma der Konjunktiva entwickelt. Der centrale Teil bestand aus Pigmentklumpen, deren Herknnft von Zellen oft an der noch erhaltenen Zellform erkennbar war. Die Wandung der spärlichen Gefässe war pigmentfrei. Jedoch im episkleralen Bindegewebe nnd der bedeckenden Epithelschichte fand sich ebenfalls Pigment, zunächst nur in den Zellkernen und erst, wenn hier die Ablagerung erfolgt war, auch im Protoplasma und selbst zwischen den Epithelzellen. S. fasst die Bildung dieses Melanoms als eine Art Metaplasie der konjnnktivalen Bindegewebszellen auf, wobei die Pigmentablagerung entgegen dem physiologischen Vorgange in den Zellen der Chorioidea, wo der Kern frei bleibt, gerade zuerst im Kern auftritt.

Die Sarkome bildeten grössere, die vorderen Bulbusteile mehr oder weniger tief ergreifende Tumoren. Eines war ein kleinzelliges Rundzellensarkom, das zweite ein alveoläres Riesenzellensarkom. Letzteres wuchs von der Konjunktiva und Episklera aus und war dadurch ausgezeichnet, dass in älteren Partien die Kerne der Riesenzellen vielfach in kolloide Kugeln verwandelt waren. Die kolloide Degeneration ergriff znnächst die Kernkörperchen, dann den ganzen Kern und endlich das Protoplasma; sie ist nach S. bei Sarkomen ein Novum. Das dritte, ein melanotisches Sarkom der ganzen vorderen Bulbushälfte und des Oberlides, ist klinisch interessant, da noch 4 Jahre nach der Exenteratio orbitae bisher kein Recidiv erfolgt ist, und anatomisch dadurch, dass die Geschwnlst des Lides sich von der des Bulbus vollständig getrennt entwickelt hatte. Die pigmentierten Elemente waren ausserordentlich zahlreich und in Gruppen von wenigen Zellen bis zu grossen Pigmenthaufen angeordnet.

Die Epitheliome hatten sich primär meist vom Limbns oder der Konjunktiva, zweimal auch von der Cornea allein entwickelt und zwar stets nachweisbar von den tiefen Epithelialschichten dieser Membranen. In einem Falle glaubt S. den Nachweis führen zu können,

dass die concentrische Schichtung in den sogenannten Epithelperlen durch den centrifugalen Druck der kolloid entarteten Mittelzellen entstehe. Bemerkenswert war in zwei Fällen (von 12) der Befund von intracellulären Einschlüssen. Diese neuerdings bei Carcinomen häufig beobachteten und vielfach als Psorospermien bezeichneten Gebilde hatten in beiden Fällen eine Mittelform zwischen den sonst beschriebenen nnd dem Plasmodium malariae. Es waren homogene, mit Reagentien sich kaum färbeude, einfach oder doppelt kontourierte Gebilde von ovaler, sternförmiger, überhaupt verschiedenartigster Form, die einzeln oder mehrfach im Kern oder zwischen diesem nnd dem Protoplasma oder zwischen den Kernen selbst lagen. Die Lebensfähigkeit der Zellen schien dadurch nicht beeinträchtigt zu werden, weuigstens fehlten degenerative Vorgänge an denselben, und karyokinetische Phasen an den Kernen waren häufig. Wenn S. diese Gebilde auch als parasitäre ansieht, so betrachtet er doch deren Biologie wie überhaupt ihre etwaige Bedeutung für die Genese des Krebses als eiue offene Frage.

Aehnliche Zelleneinschlüsse fand Fumagalli (7) in zwei von Manfredi exstirpierten Epitheliomen der Cornea und des Limbus. Morphologisch glichen die Körper den von Sgrosso geschilderten; aber die Zellen, in denen sie lagen, hypertrophierten, der Kern wurde verdrängt, degenerierte und schwand, und wenn sie zwischen den Zellen lagen, veräuderten diese ihre Form, ordneten sich dachziegelartig, oder es bildete sich eine eigene Kapsel. Die Körper selbst färbten sich intensiv mit Hamätoxylin und Safranin, schwach mit Carmin; es fehlte jede Reaktion auf Amyloid und Hyalin. F. glanbt, dass die parasitäre Natur dieser Zellen zunächst als zweifelhaft anzusehen sei. Berlin, Palermo.]

[Lyder Borthen (20) hat 23 Fälle von melanotischen Geschwülsten des Auges in Norwegen gesammelt. Er findet eiumal Melauosarkom uuter 2142 Augenkrauken, d. h. 0,047 %. In 5 Fällen fand er ein Trauma als Ursache uotiert. In 8 Fällen war der Tumor extrabulbär, in 15 intrabulbär (5) oder iutra- und extrabulbär nach Perforation von innen (10). 4 Kranke hat Verf. nach der Operation nicht verfolgen können, von dem Rest waren 12 recidivfrei, 7 bekamen Recidiv. In diesen 7 Fällen kamen Recidive öfters nach einigen Monaten oder schon Wochen vor. In einem Fall kam Recidiv 9mal vor, aber nach der letzten Operation war der Kranke noch nach 12 Jahren recidivfrei. Von den recidivfreien sind 5 später ohne Recidiv gestorben, 1 starb (au Metastase) 8½ Jahre nach der Operation.

Metastasen entwickelten sich mit Sicherheit in 6 und wahrscheinlich in 2 Fällen, in 11 Fällen zeigten sich keine Metastasen. 7 haben bis jetzt keine Metastasen oder Recidive bekommen. (Operation im Jahre 1883, 1884, 1885, 1886, 1889, 1890, 1 unbekannt.)

Gordon Norrie.]

[Sgrosso (23b) hatte Gelegenheit, zwei Bulbi zu untersuchen, die vor der Enukleation das Phänomen der Synchysis scintillans oder Spinteropie gezeigt hatten. Die glänzenden Körper waren beidemale auch in der vorderen Kammer angehäuft und hatten in dem einen Falle dreimal vorher zu Punktionen derselben geführt. Die anatomische Untersuchung ergab beidemale eine alte chronische Entzündung im ganzen Uvealtraktus, daneben trichterförmige Netzhautablösung, chronische Entzündung der Retina, des Sehnerven und Glaskörpers, sowie ausgedehnte Knochenneubildung auf und in der Chorioidea. Die glänzenden Körper fanden sich in der vorderen Kammer, in dem geschrumpften Glaskörper, im subretinalen Raum, unter einer Ablösung des Corpus ciliare und in den cystenartigen Vorbauchungen der Iris. Sie bestanden aus Krystallen von Cholestearin, Tyrosin und Margarin, von kohlensaurem und phosphorsaurem Kalk und aus fettigem Detritus, zerfallenen roten Blutkörpern und Pigmentkörnern. S. giebt alsdann eine Zusammenstellung der bisherigen Untersuchungen. Das Phänomen wurde gesehen 1) ausschliesslich in kataraktösen Linsen, 2) ausschliesslich im Glaskörper, 3) in allen Abschnitten des Bulbus gleichzeitig, mit oder ohne Integrität der Linse, aber bei ausgesprochener Erkrankung des Uvealtraktus. Für die erstere Form ist das Vorkommen von Cholestearin in der normalen und in 10facher Menge in der kataraktösen Linse ätiologisch gewiss bedeutungsvoll. Für die dritte sind regressive Metamorphosen von Entzündungsherden und von Retinalpigment und nach S. auch von hämorrhagischen Herden anzunehmen. Bei der zweiten Form ist ausser Einwanderung der bei der ersten und dritten entstehenden Produkte in den Glaskörper noch eine veränderte chemische Beschaffenheit dieses selbst zu vermuten, zumal die Untersuchungen von Straub endothelartige fixe Zellen darin nachgewiesen haben. Experimente, die S. daraufhin zur chemischen Aenderung des Glaskörpers bei Tieren durch Injektion von Oel, Salzen oder Säuren vornahm, blieben allerdings erfolglos. Der Name »Synchysis scintillans« sei logischerweise der zweiten Form beizulegen und für die anderen »Spinteropie« zu wählen etwa mit der weiteren Unterscheidung, ob die Linse oder der Uvealtraktus das Glanzphänomen veranlasse.

Berlin, Palermo.]

Hasse (9) untersuchte einen rechtsseitigen Hydrophthalmus eines 22j. Mädchens; die Maasse des herausgenommenen Auges waren: Sagittaler Durchmesser 29,5 mm, vertikaler 25,5 mm, Tiefe der vorderen Kammer 6,0, Durchmesser der Hornhautbasis 13,0, Pupillenweite 3,0. Makroskopisch erschien das Corpus ciliare verdünnt, die Papille kesselförmig exkaviert. Aus dem histologischen Befund ist hervorzuheben, dass die Hornhaut und Lederhaut verdünnt, die Gefässhaut nnd Netzhaut atrophisch waren und der Canalis Schlemmii nicht vorhanden zu sein schien.

Baas (3) untersuchte 9 myopische Augen und kommt zn dem Resultat, dass es nicht angehe, ohne Weiteres den Prozess, der zu hochgradiger Myopie führt, als einen hydrophthalmischen zu bezeichnen. Hinsichtlich der Details ist auf das Original zu verweisen.

Treacher Collins (28) untersuchte 9 Fälle von Fremdkörpern im Innern des Auges, welche lange Zeit darin verweilt hatten, und zwar 14 bis 28 Jahre. In einem Falle war eine sympathische Erkrankung nach 15 Jahren aufgetreten. Die Untersuchungsergebnisse sind tabellarisch zusammengestellt und sind die Details im Original nachznsehen.

Treacher Collins (26) bringt ferner ein Verzeichnis der in dem Hospital-Museum aufbewahrten Bulbi, bei welchen eine Verletzung stattgefunden hatte, mit kurzer Beschreibung, und zwar Verletzungen durch stumpfe Gewalt 31, Bulbusrupturen 20, direkte Verletzungen 44 und Bulbi mit Fremdkörpern im Innern 22, Aetzungen und Verbrennungen 4 und schliesslich Bulbi mit Operationswunden (Reklination, Kataraktoperation u. s. w.) 38.

Bunge (4) teilt mit, dass bei einem Kranken die Entfernung eines Eisensplitters aus den hintersten Hornhautschichten nicht gelungen sei und die Umgebung der Hornhaut rostig infiltriert war, wobei auf den klinischen Beweis der Hornhautfärbung durch Auflösung eines Fremdkörpers besonderes Gewicht gelegt wird. Bei der Untersuchnng eines Augapfels mit exquisiter Siderosis der Hornhaut und Iris zeigten sich die Saftlücken der Hornhaut durch Ablagerung feiner Kügelchen rotbraun gefärbt. Rostbraune Massen waren besonders stark angehäuft in der Umgebung des Eisensplitters, welcher in der nasalen Ora serrata festsass, und im Kammerwinkel. In der Iris sind besonders die vordersten Gewebsschichten stark imprägniert, die kataraktöse Linse zeigt einen ringsumlaufenden subkapsulären rotbrannen Saum, massenhaft ist das Eisenpigment gelagert an der Innenfläche des Glaskörpers. Die Netzhaut ist völlig degeneriert. Der

Fremdkörper an der Ora serrata ist als Bicarbonat teilweise in Lösung übergegangen, welche alsdann nach allen Richtungen durch den Glaskörper diffundierte.

C. B. Mayer (21) giebt zunächst eine literarische Zusammenstellung über Implantationen von verschiedenen in die vordere Augenkammer gebrachten Substanzen (organisiertes Material, Mikroorganismen, chemische Körper) nnd teilt mit, dass Michel kleine Würfel aus gekochtem Hühnereiweiss aseptisch in die vordere Kammer gebracht habe, und nach 4 Wochen eine Resorption eingetreten sei. Ferner verhielt sich Harnsäure in Wasser emulgiert völlig indifferent und war schon nach wenigen Tagen verschwunden. Ein Gallenstein-Stückchen wurde ebenfalls allmählich resorbiert, doch starb vor der völligen Resorption das Versuchstier. Makroskopisch fand sich nur eine partielle Atrophie der Iris entsprechend der Stelle, an welcher der Fremdkörper gelegen war.

Kamocki (13) untersuchte zunächst die Augen einer Diabetischen, welche die Erscheinungen einer Keratitis neuroparalytica dargeboten hatten. Etwas Besonderes wurde dabei nicht festgestellt, höchstens dass in der Peripherie der narbig entarteten Hornhaut zerstreute Gruppen von homogenen, stark lichtbrechenden Kügelchen angetroffen wurden, welche als Kolloidentartung angesehen werden. In einem 2. Falle war eine präparatorische Iridektomie bei übereifem diabetischem Star ausgeführt worden; auch hier boten die Linsenveränderungen keine wesentlichen Unterschiede von den bis jetzt beobachteten dar. Im 3. Fall erschien das Auge bei Lebzeiten normal; mikroskopisch aber fanden sich oedematöse Veränderungen in der Pigmentschicht der Regenbogenhaut und des Ciliarkörpers.

Cornil (5) fand in einem enukleierten rechten Auge eines Mädchens ohne Tuberkulose anderer Organe eine tuberkulose Granulationsgeschwulst des Corpus ciliare und der Chorioidea mit Ausbreitung auf Sklera nnd Bindehaut.

Ein nach Exenteratio enukleierter Bulbus zeigte nach der Mitteilung von Forget (6) eine hochgradige Verdickung der zurückgebliebenen Sklera mit zahlreicher Faltenbildung, im Innern Bindegewebsstränge teilweise mit pigmentierten Zellen infiltriert, und eine hochgradige Atrophie des Sehnerven.

Greeff (10) bespricht das Vorkommen von intraokularen Cysten, so solche der Hornhaut und der Iris, und bespricht ausführlich multiple Cysten des Corpus ciliare nach Kataraktoperation mit nachfolgender

Chorioiditis chronica, sowie solche grosse Cysten in einer trichterförmig abgelösten Netzhaut.

Krüger, E. (15) fand bei einem 5jährigen Jungen eine heftige Iridocyclitis mit Pupillenverschluss, zugleich zahlreiche Knötchen unter der Bindehaut und in der Iris. Die ersteren Knötchen sassen teils in der Tenon'schen Kapsel, teils in der obersten Schichte der Sklera. Die mikroskopische Untersuchung zweier episkleraler Knötchen erwies dieselben aus Rundzellen bestehend, in deren Mitte das Bruchstück eines Haares sich befand, das den Haaren einer Spinnerraupe (Bombyx rubi) glich. Das durch eine Iridektomie gewonnene Irisstückchen, welches ein Knötchen von 1 mm Länge aufzuweisen hatte, wies eine die ganze Dicke der Iris durchsetzende Ansammlung lymphoider Zellen auf mit unregelmässiger Wucherung der darunter liegenden Pigmentzellen. Bruchstücke eines Härchens liessen sich nicht finden. Bei einem andern Patienten (13j. Knabe) war eine Trübung der Hornhaut in der Mitte des oberen äusseren Randes, ein schwammiges Exsudat unten im Kammerfalz und Knötchenbildung in der Iris und am Pupillarrande vorhanden, ebenso zahlreich mässige Knötchen von gelblicher bis gelbgrauer Farbe unter der Conjunctiva bulbi. Die Untersuchung der subkonjunktivalen Knötchen ergab ebenfalls Rundzellen, Bruchstücke von hellgelbbraunen Massen, bei Lupenvergrösserung fand sich dann noch an der getrübten Hornhautstelle ein Härchen in Gestalt eines feinen braunen Striches. Haare der Bombyx rubri-Raupe wurden bei Kaninchen gegen den Bulbus gepresst, wobei zahlreiche Bruchstücke von Härchen in den verschiedenen Schichten der Hornhaut zurückblieben. Noch an demselben Tage trat eine parenchymatöse Hornhauttrübung mit Bläschen auf, Knötchenbildung in der Iris u. s. w. wurde nicht beobachtet.

Lindemann (19) bezeichnet als eine Scheingeschwulst im Innern des Auges das Aussehen von in der Glaskörpersubstanz quellenden Linsenmassen, welche nach Extraktion einer kataraktösen Linse mittelst der Schlinge zurückgeblieben waren.

Treacher Collins (27) teilt 9 Fälle mit, in welchen ein Gliom der Netzhaut vorgetäuscht wurde, und zwar eine angeborene Verdickung und Vaskularisation der hinteren Linsenkapsel mit Blutung in die Linse, einen weiteren gleichen Fall mit Persistenz der Arteria hyaloidea und später getrübten Linse, ferner einen Tuberkel der Aderhaut übergehend auf den Sehnerven mit Ablösung der Netzhaut, weiter eine bindegewebige Degeneration des Glaskörpers mit Ablösung der Netzhaut, sowie eine aus verschiedenen Ursachen entstan-

dene Netzhautablösung und endlich ein Gliom, welches bei einem Knaben von 1 Jahre und 4 Monaten auf beiden Augen entstanden war. Hinsichtlich der mikroskopischen Beschreibung dieser Fälle ist auf das Original zu verweisen.

Hirschberg (12) bezweckt mit seiner Mitteilung darzutun, dass seit Einführung der Fleischschau die Augenfinne der Menschen sparsam geworden sei. H. hatte unter 7600 neuen Augenkranken im Jahre 1883 noch 3 Fälle, im Jahre 1884 desgleichen, im Jahre 1885 sogar noch 5, aber im J. 1886—89 unter 30 000 Augenkranken keinen einzigen. Das Jahr 1890 brachte einen Fall aus Sachsen, der dort schon operativ angegriffen war, das Jahr 1891 einen zweifelhaften.

[Moauro (21a) exstirpierte ein Atherom der Augenbrauengegend, welches nach einem Trauma zu wachsen anfing. Ein Teil der Atheromwand war durch den Reiz des Trauma stark infiltriert und in wuchernde papillenförmige Vegetationen umgewandelt. Diese Vegetationen bestanden aus Granulationsgewebe, enthielten jedoch viele Riesenzellen mit 1 bis zu 30 und 40 Kernen, einzelne davon in Mitose. Die Riesenzellen boten zum Teil nur den Anblick von Protoplasmahaufen mit einzelnen degenerierten Kernen; an anderen jedoch konnte ihre Entstehung aus dem Zusammenschmelzen mehrerer Zellen, die alle Charaktere von Epithelzellen hatten, aufs deutlichste nachgewiesen werden. Weiter glaubte M. eine Hypothese d'Urso's über Entstehung des Eleidins aus der Auflösung des Kernchromatins an diesem Präparat bestätigen zu können. Berlin, Palermo.]

---

b) Augenhöhle.

1*) Bock, Anatomie des menschlichen Orbitalinhaltes nach Enukleation des Augapfels. Wien. J. Safar.

2*) Bodaert, R., Recherches experimentales sur la production de l'éxophtalmie et la pathogénie de l'oedème. Bull. Acad. roy. de méd. de Belg. Brux. 1891. p. 690.

3*) Weiss, Ueber das Verhalten der Augenhöhle bei Einäugigen. Arch. f. Augenheilk. XXV. S. 423.

Bodaert (2) macht die Angabe, dass eine Exophthalmie, hervorgerufen durch eine Ligatur der Vena jugularis externa, nach 3—4 Tagen verschwinde, bei gleichzeitiger Durchschneidung des Halssympathikus beiderseits 10—14 Tage anhalte, bei letzterem Eingriff allein noch nach 6 Monaten sichtbar sei.

Bock (1) hatte die Gelegenheit, die Orbita und ihren Inhalt bei

zwei Fällen verschieden lange Zeit nach ausgeführter Enukleation (22 Tage) bezw. Exenteration (48 Stunden) wegen eines Recidivs, nachdem 19 Wochen vorher die Enukleation (11j. Knabe) wegen Chorioidealsarkoms gemacht worden war. Die wesentlichen Punkte sind folgende: Der mechanische Reiz bei der Durchschneidung der Muskeln an ihren Ansätzen am Augapfel verursacht eine Retraktion derselben, die bei den vier geraden Muskeln ungefähr 7—10 mm betrug. Der Obliquus superior wird nach vorn aus der Trochlea gezogen und stark gestreckt, so dass sich sein vorderes Ende hart in der Bindehaut findet. Die Zusammenziehung und Anlagerung der Bindehaut erfolgt concentrisch, beutelförmig. In der ersten Woche nach der Enukleation finden sich in dem früher vom Bulbus eingenommenen Raume grosse Blutaustritte, von denen Strassen von Blutpigment sich bis in die Tiefe der Orbita längs der Balken des orbitalen Bindegewebes verteilen. Der Stumpf des Sehnerven zieht sich stark zurück, und blutig gefärbtes Serum sowie Pigmentkörnchen erfüllen den Zwischenscheidenraum bis an das Foramen opticum.

Weiss (3) nahm Messungen über das Verhalten der Augenhöhle bei Einäugigen und fand als Gesamtmittel auf der Seite des erhaltenen, normalen Auges die Orbitahöhe = 30,19, die Orbitabreite = 32,19 mm, auf der andern Seite die Orbitahöhe = 28,64, die Orbitabreite = 30,57 mm. Auf der Seite des erhaltenen Auges war somit die Orbitahöhe im Mittel um 1,55 mm, die Orbitabreite im Mittel um 1,62 mm grösser. Berechnet man den Flächengehalt des als Rechteck angesehenen Orbitaeinganges, so beträgt derselbe auf der Seite des erhaltenen Auges im Mittel 978 qu.-mm, auf der anderen Seite 845,9 qu.-mm. Auf der Seite des erhaltenen Auges wurde also der Orbitaeingang durchschnittlich um 122 qu.-mm grösser gefunden, d. i. um ca. 12,5 %.

Dabei ging aus der Zusammenstellung weiter Folgendes hervor: Wurde das zu Grunde gegangene Auge staphylomatös, so wurde die Orbita der betreffenden Seite durchschnittlich grösser gefunden. Bei Vorhandensein eines phthisischen Stumpfes war die Orbita sehr viel kleiner, im Allgemeinen um so kleiner, je kleiner der Stumpf, je früher das Auge verloren ging und dann, wenn ceteris paribus kein künstliches Auge getragen wurde.

War das Auge enukleiert worden, so wurde auf der Seite des enukleierten Auges die Augenhöhle im Allgemeinen kleiner gefunden, als auf der Seite des erhaltenen Auges. Doch ergab hier die Messung sehr bedeutende Unterschiede, je nachdem es sich darum handelte, ob seinerzeit ein ektatisches Auge herausgenommen oder ein phthi-

sischer Stumpf enukleiert wurde. Im letzteren Fall war schon zur Zeit, als die Enukleation vorgenommen wurde, die betreffende Orbita kleiner, nach der Enukleation wurde die Differenz noch grösser. Im anderen Fall war durch die staphylomatöse Entartung des Auges mit der Vergrösserung des Bulbus auch die Orbita grösser geworden. Zur Zeit, als der ektatische Bulbus enukleiert wurde, war die Orbita vergrössert. Nach der Enukleation wurde sie kleiner resp. blieb im Wachstum zurück.

Zum Schlusse werden noch Messungen mitgeteilt, welche sich aus den Mittelwerten der Durchmesser des Orbitaeinganges in den verschiedensten Lebensaltern erstrecken.

Aus dieser Zusammenstellung geht hervor, dass die Orbitahöhe und die Orbitabreite mit dem Alter im Grossen und Ganzen zunehmen, aber nicht beide proportional in gleicher Weise. Einmal findet ein stärkeres Wachstum der Orbitahöhe statt (wie bes. bei kleinen Kindern), das andere Mal ein stärkeres Wachstum der Orbitabreite. Auffallend sind innerhalb der Reihe die zum Teil grossen Schwankungen.

---

c) Augenlider.

1) Bitsch, Joh. P., Om molluscum contagiosum i pathologish anatomish Henseende. Nord. medic. Archiv. Nr. 3.

2) Carl Theodor, Herzog in Bayern, Ein Fall von Cornu cutaneum palpebrae superioris dextrae. Klin. Monatsbl. f. Augenheilk. S. 310. (Siehe vorj. Bericht. S. 435.)

3*) Flack, J., Ueber Sarkome der Augenlider. Inaug.-Diss. Königsberg.

4*) Hohenberger, A., Pigmentnaevus des Augenlides mit beginnender sarkomatöser Degeneration. v. Graefe's Arch. f. Ophth. XXXVIII. 2. S. 140.

5*) Krüdener, H., Baron, Ein Beitrag zur pathologischen Anatomie der Augenlidtumoren. Inaug.-Diss. Dorpat.

6*) Pick, Ist das Molluscum contagiosum contagiös? Verhandl. d. deutsch. dermatolog. Gesellsch. 2. und 3. Kongress. Herausgegeben von Neisser. S. 89.

7*) Siemerling, E, Anatomischer Befund bei einseitiger congenitaler Ptosis. Arch. f. Psych. und Nervenkr. XXIII. S. 764.

Pick (6) gelang es, durch intra-epidermoideale Ueberimpfung des einem Molluscum contagiosum entnommenen Inhaltes an neun von zwölf Impfstellen bei zwei Individuen einen positiven Erfolg zu erreichen, womit die Kontagiosität nachgewiesen wäre. Der Kranke war mit Trachom und zahlreichen Mollusca am oberen und unteren Augenlid behaftet; zur Ueberimpfung wurde ein 9j. Mädchen und

ein 11j. Knabe gewählt. Die Inkubationszeit dauerte 10 Wochen, und 3—4 Monate brauchte es, bis die Neubildung die Grösse eines gewöhnlicheu Molluscum erreichte.

Hohenberger (4) beschreibt einen Pigmentnaevus des obern und untern linken Augenlides, wobei am letzteren die pigmentierte Partie zunächst stark über die umgebende normale Haut hervorragte und am Cilienrande sich 13 kleine kegelförmige Höckerchen von bräunlich-roter Farbe befanden. Die histologische Untersuchung der entfernten Geschwulst ergab, dass eine sarkomatöse Degeneration des Pigmentnaevus vorliegt, welche Degeneration »in der mehr in die Tiefe eindringenden atypischen Textur des grösseren schwarzen Knötchens einerseits, andererseits in der Textur des Papillarkörpers im Bereiche der kleineren Knötchen des unteren Augenlides« zu suchen ist.

Baron Krüdener (5) berichtet über 8 Fälle von Amyloidtumoren der Bindehaut, einzelne waren Recidive der von Kubli veröffentlichten. Nebenbei sei bemerkt, dass in den mikroskopischen Beschreibungen von einem »Tarsalknorpel« die Rede ist, der bekanntlich ja kein Knorpel ist. Mikroskopisch zeigte das adenoide Gewebe der Bindehaut eine hochgradige Wucherung nnd verschiedene Stadien der Entartung. Die geringsten Veränderungen fanden sich an den Zellen, welche der Biudehaut dicht anlagen; diese Randpartien unterlagen am spätesten der völligeu amyloiden Degeneration. Diese begann zuerst im Protoplasma der Lymphkörperchen, indem eine Quellung derselben eintrat und der Kern nachher in Amyloid überging. Der Tarsus war durchsetzt von amyloiden Herden, welche durch Degeneration des Bindegewebes oder von Infiltrationsherden entstanden waren. An den Gefässen wurde die Media von der Veränderung zumeist betroffen, auch fanden sich amyloid degenerierte Muskeln. Bei Anlegung von Kulturen, genommen aus Partikelchen der Neubildungen, entstanden weissliche Kolonien, welche die Gelatine verflüssigten. Die Tierexperimente schlugen fehl.

Flack (3) erörtert im Anschluss an ein Sarkom des rechten oberen Augenlides bei einem 9j. Mädchen die in der Litteratur bekannt gewordenen Fälle derartiger Erkrankungen. Der Tumor war unter der Haut des oberen Lides gelegen, von kugeliger Form, von derber, praller Konsistenz; der Tumor reichte bis hinter den Bulbus und wurde mit Schonung des Auges herausgeschält. Nach Entfernung desselben trat ein Recidiv schon nach 4 Wochen auf. Nach nochmaligem Recidiv trat der Tod unter cerebralen Erscheinungen ein. Makroskopisch war der Tumor von einer Kapsel umgeben und zeigte

derselbe sich als kleinzelliges Spindelzellensarkom mit wenig entwickeltem Zwischengewebe; als Ausgangspunkt wird das subkutane Zellgewebe bezeichnet.

Siemerling (7) fand in einem Falle von linksseitiger angeborener Ptosis ein Fehlen der Pupillarreaktion auf Licht, dagegen diejenige auf Konvergenz erhalteu. Ophth. erschien links die Papille in toto etwas blasser. Bei der mikroskopischen Untersuchung zeigten sich degenerative Veränderungen in der Hauptgruppe des Okulomotoriuskernes am proximalen Abschnitt beiderseits. Ventraler und dorsaler Kern waren in gleicher Weise beteiligt. Der rechte Okulomotorius war gesund, der linke partiell ergriffen. Die interstitielle Bindegewebswucherung liess sich durch den ganzen Stamm hindurch verfolgen. Am wenigsten verändert erschieu der Heber des oberen Lides; die Veränderung beschränkte sich hier auf ungleichmässiges Kaliber der Fasern und Zerfall einzelner. Dabei ist zu bemerken, dass fettig entartete Fasern auch im rechten Levator vorkamen.

---

d) Thränenorgane.

1*) Foster, Ein cystenartiger Tumor in der Thränendrüse. Arch. f. Augenheilk. XXIV. S. 269.

2*) Giulini, Ein Fall von kleinzelligem Rundzellen-Sarkom der Thränendrüsen beider Augen. Münch. med. Wochenschr. S. 86.

3) Köhler, Fibrom der Thränendrüse. Charité-Annalen. XVII. S. 329.

4*) Mikulicz, Ueber eine eigenartige symmetrische Erkrankung der Thränen- und Mundspeicheldrüsen. Beiträge zur Chirurgie. Billroth'sche Festschrift. Stuttgart, Enke. S. 610.

5*) Moecke, Hans, Ueber Geschwulstbildung der Thränendrüse. Inaug.-Diss. Kiel 1891.

6*) Müller, Leopold, Ueber primäre Tuberkulose der Thränendrüse. Beiträge zur Chirurgie. Th. Billroth'sche Festschrift.

L. Müller (6) veröffentlicht zwei Fälle von primärer Tuberkulose der Thränendrüse. Im Fall I. war bei einem 14j. Mädchen eine Schwellung der temporalen Hälfte des oberen Lides aufgetreten mit papillärer Hypertrophie der Bindehaut und Pannus der Hornhaut. Es wurde eine Excision der Geschwulst von der Konjunktivalfläche vorgenommen, später Recidiv. Die Drüsenläppchen erschienen zum Teil oder gänzlich durch typisches, tuberkulöses Granulationsgewebe ersetzt; dieses Gewebe ist inselweise von einer Kapsel umgeben. Tuberkelbacilleu waren in grosser Zahl vorhanden. Die Bindehaut erschien sekundär, d. h. mit Rücksicht auf die Dauer der Krankheit

nur geringfügig verändert. Im Fall II. fand sich bei einem 40j. Manne am äussersten Ende des linken oberen Lides eine etwa haselnussgrosse, sich hart anfühlende Geschwulst. Die makroskopische Untersuchung ergab die Läppchen der Thränendrüse zum Teil aus typischen miliaren Tuberkeln, teils aus infiltriertem tuberkulösem Gewebe bestehend; in andern Läppchen fanden sich Reste von normalem Gewebe. Das Präparat war 11 Jahre in Müller'scher Lösung gelegen und trotzdem fanden sich Tuberkelbacillen. Versuche, bei Kaninchen Tuberkulose der Thränendrüse durch Impfung zu erzielen, misslangen.

Mikulicz (4) beobachtete bei einem 43j. Mann eine hochgradige Veränderung des Gesichts durch symmetrische Anschwellungen im Bereiche der oberen Augenlider, der Parotis und der Submaxillargegend. Insbesondere erschienen die äusseren zwei Drittel der oberen Augenlider halbkugelig nach vorn und aussen gerollt. Die Parotisgegend war beiderseits von einer flach gewölbten Geschwulst eingenommen, deren Konsistenz derb elastisch war. Liess man den Mund öffnen, so zeigten sich zwei den Sublingualdrüsen entsprechende länglichte Tumoren, welche den Boden der Mundhöhle zu beiden Seiten des Frenulum linguae einnahmen. Unter der Wangenschleimhaut fanden sich beiderseits vor dem Ausführungsgange des Ductus Stenarianus etwa erbsengrosse, bewegliche Knoten (accessorische Drüsen). Es wurde zunächst eine partielle Entfernung der Thränendrüsen vorgenommen; doch traten Recidive auf, die einen operativen Eingriff wieder notwendig machten. Auch wurden die Submaxillardrüsen entfernt. Pat. starb unter den Erscheinungen einer Peritonitis; während dieser Erkrankung bildeten sich die Geschwülste rasch zurück. Die mikroskopische Untersuchung ergab, dass die Hauptmasse des Tumors sowohl der Thränen- als auch der Submaxillardrüsen aus einem ziemlich gleichmässig angeordneten Gewebe kleiner Rundzellen bestand, so dass die Grössenzunahme lediglich durch eine massenhafte kleinzellige Infiltration des interstitiellen Bindegewebes hervorgerufen wurde, da die Acini sonst gut erhalten, oder wenigstens nur verdrängt schienen.

Foster (1) berichtet über 3 Cysten (45j. weibliches Individuum), in deren Mitte die unregelmässig in mehrere Teile geteilte Thränendrüse lag. Die Hauptcyste war fest mit dem Periost der Orbitalplatte des Stirnbeins verwachsen, von den zwei kleineren Cysten lag eine unter dem Processus angularis des Stirnbeins, die andere beinahe ganz im Lide selbst.

Digitized by Google

Giulini (2) beobachtete eine Geschwulstbildung beider Thränendrüsen bei einem 77j. Manne, welche nach Exstirpation mikroskopisch sich als kleinzellige Rundzellen-Sarkome erwiesen. Dabei zeigten sich die Drüsen-Alveolen teilweise zu Grunde gegangen und zwar durch sie nmwuchernde und zum Teil erfüllende Geschwulstelemente.

Moecke (5) beschreibt nach Zusammenstellnng der einschlägigen Litteratur ein grosszelliges Sarkom der rechten Thränendrüse mit hyaliner Entartung bei einem 15j. männlichen Individuum. Der Tnmor war von einer fibrösen Kapsel umgeben, vom Thränendrüsengewebe nichts mehr vorhanden.

---

e) Bindehaut.

1) Caspar, Ueber maligne Geschwülste epithelialer Natur auf dem Limbus conjnnctivae. Arch. f. Augenheilk. XXV. S. 177 (siehe Abschnitt: »Krankheiten der Hornhaut«).

2) Fuchs, Ueber das Pterygium. v. Graefe's Arch. f. Ophth. XXXVIII. 2. S. 1 (siehe Abschnitt: »Krankheiten der Hornhaut«).

3) Meighan, T. S., Case of melanotic sarcoma of the semilunar fold of the conjunctiva. Glasgow. med. Journ. XXXVIII. p. 305.

4*) Mutermilch, Anatomie des inflammations chroniques de la conjonctive. Annal. d'Oculist. CVII. p. 328.

5) Rumschewitsch, K., Ueber die hyaline und amyloide Entartung der Bindehaut. Arch. f. Augenheilk. XXV. S. 363 (siehe auch Abschnitt: »Krankheiten der Bindehaut«).

6*) Venneman, Les boules hyalines ou »colorables« dans les tissus de la conjonctive inflammée. Archiv. d'Opht. XII. p. 498.

7*) Wagner, G., Ueber amyloide Degeneration der Conjunctiva. Inaug.-Diss. Berlin.

Mutermilch (4) beschäftigt sich mit der Bildung und dem Verschwinden der Follikel der Bindehaut. Die Bildung wird zurückgeführt auf eine Anhäufung von Leukocythen in Herden, begünstigt durch das subepitheliale adenoide Gewebe, das Verschwinden auf eine Resorption. Ist das subepitheliale Gewebe vernarbt, so vergrössert sich der Follikel nicht mehr, nnr seine Hülle verdickt sich.

Venneman (6) giebt an, dass sich hyaline Kugeln bei Trachom, bei Ektropium, bei tuberkulösem Bindehautgeschwür vorfinden; sie sind sichtbar in den Plasmazellen der eigentlichen Bindehaut, selten in den Wanderzellen, die in das Epithel bei Entzündungen der Bindehaut eingedrungen sind.

Wagner (7) teilt mit, dass bei einem 25j. Arbeiter, abgesehen

Digitized by Google

von einer Schwellung der Praeauriculardrüsen eine gewaltige Verdickung aller 4 Lider vorhanden gewesen sei, besonders an dem Abschnitt, der den Orbitalrändern zunächst liegt. Auf der Innenfläche des Lides waren derbe Knoten von grau-gelber, wachsähnlicher Färbung und etwas transparentem Aussehen vorhanden. Aehnliche Knoten setzten sich fort auf die Conjunctiva bulbi, von der verdickten Uebergangsfalte ausgehend. Die frische mikroskopische Untersuchung von excidierten Stücken ergab eine diffuse lymphoide Infiltration des Gewebes mit eingestreuten amyloiden Konkretionen und hyaliner Entartung besonders der Gefässwände.

---

f) Hornhaut und Lederhaut.

1*) Blanquinque, Un cas de mélano-sarcome de la cornée. Recueil d'Opht. p. 214. (Wird die Frage erörtert, ob ein früher beobachteter Fall von Melanosarkom als eine derartige Geschwulst aufzufassen ist.)

2) Castaldi, R., Terzo contribnto allo studio della cheratite settica. Gazzetta d. clin. 1891. II. p. 545.

3*) De Schweinitz, Ein Fall von Keratitis neuroparalytica mit mikroskopischer Untersuchung des erkrankten Auges. Arch f. Augenheilk. XXV. S. 152.

3a*) Faravelli, E., A proposito dell' azione delle inalazioni di bicloruro di etilene snlla cornea. Arch. per le scienze med. XVI. p. 79.

4*) Hess, C., Klinische und experimentelle Studie über die Entstehung der streifenförmigen Hornhauttrübung nach Starextraktion. v. Graefe's Arch. f. Ophth. XXXVIII. 4. S. 1.

5*) —, Beiträge zur Kenntnis der Fädchen-Keratitis. Ebd. I. S. 160.

5a*) —, L'anatomie pathologique de la keratite à filaments. Revue générale d'Opht. p. 394.

6*) Klemensiewicz, Ueber das Verhalten der fixen Hornhautzellen und der Wanderzellen bei der Hornhantentzündnng. Verhandl. d. anatom. Gesellsch. auf der 6. Vers. in Wien. S. 335.

7) —, Demonstration. Ebd. S. 272.

8*) Kruse, A., Ueber Entwickelung, Bau und pathologische Veränderungen des Hornhautgewebes. Virchow's Arch. f. path. Anat. 128.

9) Rumschewitsch, A case of sarcoma of the cornea. (Transl. by W. A. Holden). Arch. Ophth. XXI. p. 277.

10) Schiess, Ein Beitrag znr Kenntnis der bandförmigen Hornhauttrübung. v. Graefe's Arch. f. Ophth. XXXVIII. 1. S. 149 (siehe Abschnitt: »Krankheiten der Hornhaut«).

11*) Simon, R., Ein Fall von cornealen Nenbildungen. Centralbl. f. prakt. Angenheilk. Juli.

12*) Wagenmann, Weitere Mitteilungen über glashäutige Neubildungen an der Descemet'schen Membran und auf der Iris und über Veränderungen des Hornhautendothels. v. Graefe's Arch. f. Ophth. XXXVIII. 2. S. 91.

Digitized by Google

13*) Zirm, E., Eine eigentümlich oberflächliche Neubildung der Cornea. v. Graefe's Arch. f. Ophth. XXXVII. 3. S. 253.

[Die bei Hunden auf Inhalation oder subkutane Injektion von Aethylenchlorid eintretende Hornhauttrübung wurde von Faravelli (3a) einer erneuten Untersuchung unterzogen. Der Entdecker der Erscheinung, Dubois, hatte die Trübung bereits als seröse Imbibition erkannt und nahm als Ursache vorausgegangene Wasserentziehung an. Panas dagegen führte dieselbe auf Desquamation des Hornhautendothels zurück. F. bestätigt die Resultate von Panas, fasst aber die Abstossung als entzündlichen Vorgang auf. Die Zellen waren zum Teil geschwellt, blasig, einzeln oder zu Haufen abgelöst und in eine die Membrana Descemetii und die Iris bedeckende feinkörnige Schichte eingehüllt. Bei stärkerer Einwirkung war diese Schichte fibrinös und es fanden sich Rundzellen zwischen den Lamellen und in der Peripherie der Hornhaut. Injektion von Aethylenchlorid in die vordere Kammer rief Entzündung hervor. Berlin, Palermo.]

De Schweinitz (3) beobachtete — bei gleichzeitiger atrophischer Paralyse mit Degeneration des linken Vorderarmes, einer inkompleten, nicht atrophischen Paralyse des ganzen linken Beines, Paralyse des Nervus facialis und der motorischen Aeste des Trigeminus, mit Beteiligung einiger sensorischer Fasern, die eine linksseitige Anästhesie des Gesichtes und des linken Bulbus verursachte, — eine neuroparalytisches Hornhautgeschwür des genannten Bulbus. Die Folgezustände des Geschwüres erheischten die Enukleation. Die wichtigsten mikroskopischen Erscheinungen sind folgende: »Eine scharf begrenzte centrale Hornhautnekrose, getrennt durch nahezu normales Hornhautgewebe von einer peripherisch gelegenen sekundären Keratitis, die ihrerseits mit überliegender erkrankter Conjunctiva in Verbindung steht; kleinzellige Infiltration um den Schlemm'schen Kanal, entzündete Iris und Ciliarkörper, in denen die kleinen Arterien eine Form der Arteritis bilden, die als Mesarteritis bekannt, normale Chorioidea, Retina und normalen Sehnerv, sowie endlich nicht afficierte Ciliarnerven.«

Hess (4) stellt das Ergebnis seiner Beobachtungen über die streifenförmige Hornhauttrübung nach Starextraktion in folgenden Sätzen zusammen: »1) Die allgemein herrschende Anschauung, dass die streifenförmige Hornhauttrübung einer »Quellung« oder »Auflockerung« der Hornhautsubstanz ihre Entstehung verdanke, ist unhaltbar. Diese Lockerung sowohl als auch die in einem Falle gefundene hyaline Degeneration ist nur als ein zufälliger Befund an-

zusehen. 2) Die wesentliche anatomische Veräuderung ist eine Fältelung der tieferen Hornhautteile, die in dem wellenförmigen Verlaufe der entsprechenden Schichte ihren Ausdruck findet. 3) Die Ursache für diese Fältelung ist darin zu suchen, dass durch die Eröffnung der vorderen Kammer eine grosse Differenz zwischen der Spannung des vertikalen und des horizontalen Hornhautmeridians gesetzt wird, welche so wirkt, als würde die Hornhaut von den Seiten her komprimiert.«

Hess (5 und 5a) fand, dass bei der Fädchenkeratitis das Hornhautepithel einen wesentlichen Anteil an der Bildung der Fädchen hat. Die Entstehung derselben dürfte namentlich durch eine eigenartige Epithelerkraukung begünstigt werden. Es ist nicht ausgeschlossen, dass neben dem Epithel gelegentlich auch subepitheliale Gewebsteile an der Bildung des Fadens beteiligt sind, und ebenso können sich wohl einmal Fibringerinnsel oder Schleimfäden von der Conjunctiva an ein vorhandenes Hornhautfädchen anheften.

Wagenmann (12) berichtet in ausführlicher Weise im Anschluss an einen Fall von chronischer intraokularer Drucksteigerung mit Erblindung bei einem 15j. Mädchen über die pathologischen Veränderungen des Hornhautendothels. Es kann eine Glashaut abgesondert und können Glashäute neugebildet werden, die sich als gleichmässige Verdickungen der Membran oder als Auflagerungsschichten auf anderen Teilen, wie auf der Iris, oder als drusenförmige Prominenzen darstellen. Ausserdem kann das Endothel in lebhafte, teils circumscripte, teils diffuse Wucherung geraten, flächenhaft sich ausdehnen und andere Gewebe überziehen. Und ferner kann es durch meist circumscriptere Wucherungen Anlass geben zur Bildung eines eigenartigen, dem Kapselstargewebe ähnlichen, teils mehr homogen glashäutigen, teils mehr fibrösen Gewebe. Man könnte dasselbe als endothelogenes Bindegewebe bezeichnen.

Simon (11) bezeichnet eine wohl nur als Narbenkeloid aufzufassende Verdickung der Hornhaut als ein Fibrom mit teilweiser myxomatöser Degeneration. Die Geschwulst bestand aus dichtem, zellreichem Bindegewebe mit zahlreichen Blutgefässen. In der Mitte der nasalwärts gerichteten Erhebung waren die Bindegewebsfibrillen fast ganz verschwunden und die neben Rundzellen reichlich vorhandenen spindel- und sternförmigen Zellen in eine gleichmässige, sehr durchscheinende Grundsubstanz eingebettet. Die Erkrankung war im Anschluss an eine Verbrennung mit Bildung von Hornhautgeschwüren (Perforation) entstanden.

Zirm (13) beobachtete bei einem 15jährigen Mädchen nach abwärts vom Centrum eine im Umkreis runde, etwa linsengrosse Trübung, welche das Hornhautniveau um etwa 1 mm überragte und eine exquisit sulzig durchscheinende graue Farbe darbot. Innerhalb dieser trüben Auflagerung traten etwa 20 stecknadelkopfgrosse etwas hellere und saturiertere Punkte hervor. Die abgetragene neugebildete Schicht bestand aus zweierlei Elementen, nämlich aus hypertrophiertem kernarmem Bindegewebe und auf dessen höckeriger Oberfläche aus mehr oder weniger zahlreichen Schichten von Epithel, das mannigfache Veränderungen aufwies. Auffallend war in diesen Teilen ein System von feinen Spalten, zum Teil leer, zum Teil von koagulierter Flüssigkeit erfüllt. Die Vermehrung der Zwischensubstanz führte in den obersten Schichten häufig zur Blasenbildung, die innerhalb der Trübung vorhandenen Punkte waren mehr durch die Rundzellenhaufen unterhalb des Epithels veranlasst, vielleicht auch durch die stellenweise höckerige Verdickung der Epithelschicht. Eine Untersuchung auf Tuberkelbacillen war negativ.

Nach kurzer Erörterung der Frage, warum die früheren Forscher nicht zur Einigung über die Entzündungs- und Regenerationsvorgänge an der Hornhaut kommen konnten, stellt Kruse (8) unter Berücksichtigung neuer Gesichtspunkte speziell der Grawitz'schen Befunde — Schlummerzellen im Bindegewebe — Untersuchungen an über die fötale Entwicklung der Hornhaut sowie die histologischen Vorgänge bei pathologischen Prozessen und zwar bei Heilung glatter Schnittwunden, bei Abtragung flacher Gewebsscheiben (traumatische Substanzverluste), bei chemischen Aetzungen und schliesslich bei komplizierten (Riss-) Wunden.

Die Resultate waren folgende: Bei der Entwickelung der Hornhaut gehen Zellen unter gewissen Umbildungserscheinungen in den Zustand der sog. Schlummerzellen über. Ein reinzelliges Stadium der Hornhaut giebt es nicht, oder doch nur ganz vorübergehend. Die Faserbildung geht so vor sich, dass von den vorhandenen embryonalen Bildungszellen ein Teil unter allmählichem Unsichtbarwerden des Kernes und Streckung des Zellenleibes direkt zu Fasern umgebildet wird, die aber nicht ein Abscheidungs-, sondern ein Umbildungsprozess der Zellen sind. Die Saftspalten erscheinen nur deshalb wandungslos, weil die sie bildenden Zellen in den Schlummerzustand übergegangen sind. Die Schlummerzellen sind zellenwertige Elemente und spielen bei progressiven und regressiven Ernährungsstörungen eine Rolle.

Klemensiewicz (6) teilt seine Untersuchungen über das Verhalten der fixen Hornhautzellen und der Wanderzellen bei der Hornhautentzündung mit. Das Resultat dieser Untersuchungen lässt sich dahin zusammenfassen, dass beim Entzündungsprozess und der Eiterbildnng in der Cornea des Frosches die fixen Hornhautzellen auf dem Wege der indirekten Zellteilung proliferieren und dadurch zur Gewebeneubildung führen. Die Wanderzellen vermehren sich auf dem Wege der Amitose und zwar anscheinend sehr rasch. Nach Kl. erscheint es nicht begründet, znr Erklärung der beim Entzündnngsprozess auftretenden grossen Mengen von Eiterzellen deren Abstammung von Gewebezellen anzunehmen.

g) Linse.

1*) Treacher Collins, The minute anatomy of pyramidal cataract. (Ophth. soc. of the united kingd.) Ophth. Review. p. 124.

Treacher Collins (1) untersuchte sechs Augen mit Pyramidalstar, der zwischen 6 Wochen und 21 Jahren bestand. Die früheste Veränderung ist eine Proliferation des Epithels, später findet sich eine Schicht von Zellen zwischen der getrübten Partie und der Linsensubstanz, und noch später eine hyaline Kapsel, wohl als Ausscheidungsprodukt der Zellen zu betrachten. In allen Fällen war die Hornhaut Sitz einer alten oder beginnenden Trübung.

h) Glaskörper.

1*) Haensell, L'alteration du corps vitré dans le glaucome. Verhandl. d. 10. internat. med. Kongresses zu Berlin. IV. 2. S. 97.

2*) Pröbsting, A., Ueber Blutinjektionen in den Glaskörper. v. Graefe's Arch. f. Ophth. XXXVIII. 3. S. 114.

Hänsell (1) reproduciert seine schon früher gemachten Angaben über die Veränderung der Glaskörpersubstanz beim Glaukom; im Wesentlichen wird eine hyaline Degeneration angenommen, die überhaupt alle Gewebszellen ergreift.

Pröbsting (2) injicierte Blut aus der Ohrvene des Kaninchens mittels einer Spritze in den Glaskörper des Kaninchenauges und untersuchte verschieden lange Zeit bis über 100 Tage nach stattgefundener Injektion. Mit dem Augenspiegel wurde eine ziemlich rasche und stetige Entfärbung der roten Blutmasse festgestellt. Dieselbe wurde ganz weiss und diese weisse Masse nahm meistens erheblich an Volumen ab. Diese Weissfärbung wurde bedingt einerseits durch den Zerfall und die Resorption der roten Blutkörperchen,

andererseits durch die Neubildung von Bindegewebe, welche sowohl an der Einstichsstelle als auch um die injicierte Blutmasse sich entwickelte. Auffallend war die Gefässarmut dieser bindegewebigen Neubildungen, die entschieden von den weissen Blutkörperchen gebildet wurden. Diese entstammen den Gefässen der benachbarten Gewebe und dienen zur Resorption des injicierten Blutes, woran sich auch ein- oder mehrkernige grosse runde Zellen beteiligen, die zuweilen 3—4mal so gross sind wie ein weisses Blutkörperchen und als durch eine Vergrösserung desselben entstanden angesehen werden. Sehr frühzeitig tritt eine Ablösung des Glaskörpers ein, ebenso eine beginnende der Aderhaut, wobei wohl zuerst eine Verklebung zwischen Aderhant und Netzhaut zu Stande gekommen war und alsdann durch Zug eine Ablösung der ersteren. Ausserdem bemerkt man an dem Pigmentepithel die Zeichen der beginnenden Pigmentatrophie, ausserdem eine Verbreiterung durch Anfquellung der Zellen, und im weiteren Verlaufe ein Zerfall der obersten Zellen. Ebenfalls in einer sehr frühen Zeit, nämlich in der ersten Woche nach der Injektion, findet sich eine fast völlige Ablösung der Netzhaut, was auf eine Schrnmpfung des degenerierten Glaskörpers znrückgeführt wird. Dabei sind die hervorragendsten Veränderungen der Netzhaut Wucherungen des bindegewebigen Gerüstes derselben; einige Wochen nach der Injektion waren auch Stäbchen nnd Zapfen bis auf ganz geringe Reste verschwnnden, und kam es zn einer Atrophie der Nervenfaser- nnd Ganglienschicht. Die Körnerschichten widerstanden sehr lange.

---

i) Gefässhaut.

1) Busse, A., Zur Kasuistik der syphilitischen Tumoren des Ciliarkörpers. Deutschmann's Beiträge zur Augenheilk. 4. Heft. S. 16 (siehe Abschnitt: »Krankheiten des Strahlenkörpers«).
2) Dutilleul, G., Leucosarcome de la choroide. Bull. méd. du nord. Lille. XXXI. p. 8.
3*) Fred Whiting, Ein Fall von primärem Sarkom der Regenbogenhaut mit Knochenbildung in der sekundär beteiligten Aderhaut. Arch. f. Augenheilk. XXIV. S. 194.
4) Günther, M., Ueber einen Fall von Angiosarkom der Chorioidea. Arch. f. Augenheilk. XXV. S. 136 (siehe Abschnitt: »Krankheiten der Aderhaut«).
5*) Holden, A contribution to the histology of some of the rarer forms of tumor of the choroid. Arch. Ophth. XXI. p. 76.
6) Korn, Ueber Iriscysten und Cilien in der vorderen Augenkammer. Korr.-Bl. d. allg. ärztl. Ver. v. Thüringen. XXI. S. 309.

7) Lagrange et Badal, Carcinome primitif des procès et du corps ciliaire. Archiv. d'Opht. XII. p. 143.
8*) —, Du leuco-sarcôme de la choroïde. Ibid. p. 1.
9) Meighan, Sarcome of the choroid. Glasgow med. Journ. XXXVIII. p. 382.
10*) Rindfleisch, G., Experimentelle Untersuchungen über die bei der eiterigen Chorioiditis auftretenden Herabsetzung des intraokularen Druckes. v. Graefe's Arch. f. Ophth. XXXVIII. 2. S. 221.
11) Scherl, J., Gummöse Neubildung der Iris und des Ciliarkörpers mit Uebergang auf die Linse. Arch. f. Augenheilk. XXV. S. 287 (siehe Abschnitt: »Krankheiten der Regenbogenhaut«).
12) Schneider, Vesicular neoplasm in the anterior chamber of the human eye. S.-A. aus Transact. of the Wisconsin state med. Society.
13) Schultze, Metastatischer Krebs der Aderhaut. Arch. f. Augenh. XXIII. S. 19 (siehe Abschnitt: »Krankheiten der Aderhaut«).
14) Ulrich, R., Ueber experimentelles Glaukom bei Kaninchen. Arch. f. Augenheilk. XXV. S. 1 (siehe Abschnitt: »Glaukom«).
15) —, Ueber künstliches Glaukom bei Kaninchen. Ber. über d. XXI. Vers. d. ophth. Gesellsch. Heidelberg. 1891. S. 80.
16) Wagenmann, Ueber tuberkulöse Aderhautentzündung. Ber. über d. XXI. Vers. d. ophth. Gesellsch. Heidelberg. 1891. S. 60 (siehe Abschnitt: »Krankheiten der Aderhaut«).
17) —, Demonstration zu dem Vortrag über tuberkulöse Augenhautentzündung. Ebd. S. 250.
18) Webster Fox and W. A. Holden, A case of sarcoma of the choroid and ciliary body. Arch. Ophth. XXI. p. 528.

Lagrange (8) setzt seine Beschreibung des weissen Sarkoms der Aderhaut fort (siehe vorj. Ber. S. 355) und teilt zunächst zwei diesbezügliche Beobachtungen bei einem 4- und 3jährigen Mädchen mit. Er trennt die genannten Sarkome in solche aus Rund- und in solche aus Spindelzellen, verlegt den primären Sitz in die Schicht der groben Gefässe, bespricht die Beziehungen des Sarkoms zu den Nachbargebilden, die Symptomatologie, die Diagnose u. s. w.

Rindfleisch (10) prüfte experimentell an Kaninchen mittels eines geeigneten Manometers, der sich in seiner Konstruktion an das von Höltzke angegebene anlehnte, den intraokularen Druck bei einer durch Injektion metallischen Quecksilbers in den Glaskörper hervorgerufenen eiterigen Chorioiditis. Das Ergebnis war folgendes: »Unmittelbar nach Einbringung des Quecksilbers in den Glaskörper Drucksteigerung bei intensiver circumskripter Netzhauttrübung, Sinken des Druckes bis unter die Norm während beginnender Glaskörpertrübung. Weiteres successives Herabgehen des Druckes bis unter die Norm während zunehmender Glaskörpereiterung; dabei Spannungszunahme am nicht injicierten Auge, welche anhält, während das kranke Auge mehr und mehr der Phthisis bulbi anheimfällt.« Mikroskopisch zeigte

sich als unmittelbare Einwirkung des Quecksilbers eine Anzahl schneeweisser Flecken in der Netzhaut, die wolkige Trübung des Glaskörpers als beginnende eitrige Infiltration, später Schrumpfung des Glaskörpers, Netzhautabhebung u. s. w.

Fred Whiting (3) bringt den Befund eines Falles (59j. Mann), bei welchem die Beobachtung ergeben hatte, dass 25 Jahre lang eine Verdickung der Iris in der Form einer harmlosen Anhäufung von Pigmentzellen bestanden hatte, dann 13 Jahre lang als eine langsam sich vergrössernde Geschwulst bestand, die verhältnismässig häufige Blutungen und plastische Iritis verursachte, ferner 7 Jahre lang als ein Gewächs von unzweifelhaft bösartigem Charakter. Die anatomische Untersuchung ergab, dass an Stelle der Iris und des Corpus ciliare eine dunkel pigmentierte, der Hornhaut anliegende Geschwulstmasse sich befand. Die Aderhaut wies echtes Knochengewebe auf, welches wie eine in der Mitte durchbohrte Schale den Sehnerven an seiner Eintrittsstelle umgiebt.

Holden (5) giebt eine mikroskopische Beschreibung von drei Geschwülsten der Aderhaut, nämlich eines metastatischen Carcinoms der Aderhaut und der Sklera, eines teleangiektatischen Sarkoms und eines Angiosarkoms.

Badal (7) und Lagrange (7) beobachteten bei einem 8j. Knaben, der im 5. Lebensjahre links erblindete, wobei zugleich das Auge sich zu vergrössern begann und ein bohnengrosses Interkalarstaphylom nach oben und eine kleinere Anzahl staphylomatöser Ausbuchtungen nach unten sichtbar wurde. Hier waren schwarze, vaskularisierte Massen wahrzunehmen. Abgesehen von einer Netzhautablösung fanden sich in dem enukleierten Auge am Corpus ciliare zwei kleine weisse Knoten, welche als primäre Carcinome bezeichnet werden, da die mikroskopische Untersuchung regelmässige Kanäle mit einem centralen Lumen und überkleidet mit einem cylindrischen Epithel, ferner solche ausgefüllt mit proliferiertem Epithel und Zellmassen ergab, letztere aus Epithelien bestehend, die durch Bindegewebsstränge getrennt waren.

---

k) Netzhaut.

1*) Banholzer, M., Zur pathologischen Anatomie und Pathogenese der Retinitis proliferans. Arch. f. Augenheilk. XXV. S. 186.

2*) Falchi, Altérations histologiques de la rétine dans la rage expérimentale. Verhandl. d. 10. internat. med. Kongresses zu Berlin. IV. 2. S. 146.

3*) Gavazzani, A., Azione della cocaina sulla retina e sul nervo ottico. Bollet. d'Ocul. XIV. 23.

4*) Rnmschewitsch, Zur Casuistik der Pseudogliome der Retina. Klin. Monatsbl. f. Augenheilk. S. 41.

4a) Salzer, Fr., Ueber ein primäres tuberkulöses Angiosarkom des Sehnerven. v. Graefe's Arch. f. Ophth. XXXVIII. 3. S. 33 (siehe Abschnitt: »Krankheiten der Netzhaut«).

5*) Usemblo, A., Pathologische Veränderungen der Netzhaut bei Phosphorvergiftung (Patologitscheskija ismenenja settschatki pri phosphororum otrowlenii). Dissert. St. Petersb.

6*) Wagenmann, Anatomische Untersuchungen über einseitige Retinitis haemorrhagica mit Sekundär-Glaukom, nebst Mitteilungen über dabei beobachtete Hypopyon-Keratitis. v. Graefe's Arch. f. Ophth. 3. S. 213.

7*) Widmark, J., Ueber Blendung der Netzhaut. Nord. ophth. Tidsskr. V. 57.

Falchi (2) hat bei einem wutkranken Kaninchen Veränderungen der Netzhaut gefnnden, nämlich eine wahrscheinlich albuminöse Degeneration der Ganglienzellen nnd inneren Körnerschicht, verbunden mit einem Oedem der genannten Schichten.

[Widmark (7) hat seine Versuche über Blendung der Netzhaut durch das elektrische Licht mit Ausschliessung der Wärmestrahlen fortgesetzt und hat 50 neue Experimente gemacht. Die Störungen, welche er in der Netzhaut fand, erklärt er als ein Oedem mit Nekrose der nervösen Elemente. Die Veränderungen zeigten entweder eine Scheiben- oder eine Ringform. Nach einer Woche fingen die Veränderungen an zurückzngehen und nach zwei Wochen war der Prozess verlaufen. Es fand sich dann gewöhnlich eine ziegelrote Partie mit sehr dentlichen Choroidealgefässen und unregelmässiger Pigmentierung. Es scheint dem Verf. wahrscheinlicher, die Veränderungen bei Blendung der Sonnenstrahlen in dieser Weise als dnrch die Einwirkung der Wärme zu erklären. Gordon Norrie.]

Rumschewitsch (4) fand in dem enukleierten rechten Ange eines zwölfj. Mädchens statt des erwarteten Netzhaut-Glioms als Ursache des hellen Reflexes aus dem Auge einen Entzündungsprozess im hinteren Teil des Orbiculus ciliaris, besonders in der Schläfengegend. Die Netzhaut war abgelöst.

Banholzer (1) untersuchte ein Auge, welches nach Einwirkung einer stumpfen Gewalt abgesehen von einer Skleralruptur, eine Irisdialyse nnd massenhafte Flocken im Glaskörper, ein halbes Jahr nach dem Trauma ophth. die Erscheinungen eines hellen Bindegewebsringes um den Sehnerven dargeboten hatte. Die Retinalgefässe verliefen unter diesen hellen, leistenartigen Erhebungen weg. Mikroskopisch fand sich zunächst als Substrat dieser Leisten ein auf der

Innenfläche der Netzhaut beschränkte Wucherung, die aus proliferierten Radiärfasern und neugebildetem Bindegewebe besteht; ferner ein Gewebe, das sich stellenweise ziemlich ausgedehnt, aber nur eine schmale Schicht bildend, auf der deutlich als doppelt kontourierte Membran hervortretenden Limitans interna ausbreitete. Wo diese Auflagerung eine grössere Breite erreichte, traten als drittes Element für die Bildung der Leisten die schmalen, steilen Netzhautfalten hinzu, letztere wohl bedingt durch eine Zugwirkung von Seiten schrumpfenden Gewebes.

Wagenmann (6) berichtet in ausführlicher Weise über 3 Fälle von einseitiger Retinitis haemorrhagica mit Sekundär-Glaukom und fasst am Schlusse die Resultate der Untersuchung kurz zusammen. Aus dem Befunde im 1. Falle wird der Schluss gezogen, dass ein dem Michel'schen Befund bei Thrombose der Centralvenen ophthalmoskopisch ähnliches Bild der blutigen Infarcierung der Netzhaut entstehen kann durch Embolie multipler Arterien in der Netzhaut. Der zweite Fall gab den anatomischen Beleg für die zweite von Michel aufgestellte Gruppe partieller Thrombose der Centralvene. Der Fall legt die Vermutung nahe, dass auch hier Verstopfung kleiner Arterienäste durch korpuskuläre, entzündnngserregende Massen der Entstehung der Thrombose vorangegangen sein möchte. Die Thrombose wäre dann eine sekundäre, entzündliche. Der dritte Fall zeigt, dass ans unbekannter Ursache eine einseitige, diffuse, vielleicht auf mikrobischer Basis beruhende Entzündung des Gefässsystems der Retina auftreten kann, die, abgesehen von der Entzündung, zu zahlreichen Blutungen der Netzhaut Veranlassung giebt, teils durch Schädigung der Gefässwände, teils durch multiple arterielle und venöse Thrombosen, ohne dass eine Thrombose der Centralvene auftritt. Dieselbe Schädlichkeit kann auch die Aderhautgefässe treffen und Entzündung hervorrufen, ohne hier Blutungen zu erzeugen. In allen drei Fällen sah man eine beträchtliche Verwachsung des Kammerwinkels, Abflachung der vorderen Kammer, geringe Verschiebung der Linse nach vorn, Infiltration der Gefässscheiden der Venae vorticosae und entzündliche Veränderungen der Gefässhaut.

Usemblo (5) fand bei der Vergiftung von Hunden und Ratten mit Phosphor in der Netzhaut ein Oedem nnd eine parenchymatöse Infiltration der Zellen, ein Zugrundegehen der Nervenfasern und eine fettige besser hyaline Degeneration der Gefässe.

[Gavazzani (3) zeigte die anästhesierende Wirkung des Kokaïns auf den Sehnerven und die Retina von Tieren durch Injektion

einer 10%igen Lösung hinter den Bulbus und in den Glaskörper. Es trat immer Erblindung, Mydriasis und Hornhautanästhesie ein, schneller und anhaltender bei intrabulbärer Injektion. Nach mehreren Stunden bis zu etwa einem Tage schwanden alle Erscheinungen wieder und das Sehvermögen kehrte zurück. Auch wurde vorübergehende Trübung der Cornea und der durchsichtigen Medien beobachtet und als Reizungserscheinung gedeutet. Wurde die Injektion in wenigen Tagen bei demselben Tiere wiederholt, blieb das zweite Mal die Hornhautanästhesie aus, vielleicht in Folge Verstopfung von Diffusionswegen. Bei der bewiesenen Unschädlichkeit solcher Kokaïn-Injektionen meint G., dass dieselben möglicherweise zu Simulation von Blindheit benutzt werden könnten. Berlin, Palermo.]

---

l) Sehnerv und Chiasma.

1) Bernheimer, Ueber einen Befund am Optikus. Verhandl. d. X. internat. Kongresses zu Berlin. IV. 2. S. 148. (S. vorj. Bericht S. 160.)
2) Bregmann, Ueber experimentelle aufsteigende Degeneration motorischer und sensibler Hirnnerven. Jahrb. f. Psych. XI. S. 78.
3*) Donaldson, Anatomical observations on the brain and several senseorgans of the blind deafmute Laura Dewey Brigdmann. Americ. Journ. of Psychol. III. Nr. 3.
4) Gloor, Th., Zur Lehre von den Optikus-Tumoren. Inaug.-Diss. Basel.
5) Hebold, O., Die Sehnervenerkrankung beim Menschen. v. Graefe's Arch. f. Ophth. XXXVIII. 1. S. 221 (siehe Abschnitt: »Anatomie«).
6*) Oster, L. C., Ueber das Verhalten des Sehnerven bei Stauungspapille auf Grund der Weigert'schen Färbung. Inaug.-Diss. Würzburg.
7*) Pribitkow, G., Ueber den Verlauf der Sehnervenfasern (O chode wolokon seritelnich nervow). Medizinskoje Obozrenje. XXXVIII. p. 588.
8*) Rohmer, Un cas de tumeur du nerf optique. Revue générale d'Opht. Nr. 5.
9) Uhthoff, Demonstration von Präparaten betreffend die pathologisch-anatomischen Veränderungen des Sehnerven bei Erkrankungen des Centralnervensystems. Verhandl. d. X. internat. med. Kongresses zu Berlin. IV. 2. S. 154. (Präparate von Veränderungen des Sehnerven bei Alkoholismus, Herdsklerose u. s. w.)
10*) Williamson, The change in the optic tracts and chiasma in a case of unilateral optic atrophy. Brain. Nr. 58.

Williamson (10) berichtet über einen Fall einseitiger und zwar rechtsseitiger Atrophie des Sehnerven. Im Chiasma war der obere Teil der rechten Hälfte und ein schmaler Bezirk ventral in der linken Hälfte degeneriert. Der linke Traktus erschien dünner, der rechte zeigte im Innern eine degenerierte Partie.

Donaldson (3) teilt mit, dass in dem Gehirn eines Blinden nnd Taubstummen sich Atrophie des Nervus opticus, acusticus, olfactorius und vielleicht des glosso-pharyngeus fanden nehst einer leichten Verkümmernng der diesen Nerven zngehörigen Rindencentren.

[Prihitkow (7) wandte, nm den Faserverlauf des Sehnerven zn verfolgen, wie auch Singer und Münzer (s. diesen Bericht pro 1888. S. 20), die von Marchi empfohlene Methode an. Dnrch Enukleation eines Anges heim erwachsenen Tiere wurde sekundäre aufsteigende Degeneration der mit der entsprechenden Netzhaut in Verhindung stehenden Sehnervenfasern hervorgerufen. Die Tiere wurden am 20.—24. Tage nach der Bulbusennkleation getötet. Als Untersuchungsohjekte dienten ein Meerschweinchen, ein Kaninchen, ein Hund und eine Katze. Beim Meerschweinchen wurde eine totale Sehnervenkreuzung im Chiasma konstatiert. Beim Kaninchen, heim Hunde nnd hei der Katze hestand partielle Krenzung, wohei jedoch die nngekreuzten Fasern kein kompaktes Bündel darstellten, sondern mehr oder weniger gleichmässig über den ganzen Traktus verteilt waren. Obgleich die Zahl der ungekrenzten Fasern heim Hunde und hei der Katze grösser war, als heim Kaninchen, so war doch anch hei diesen Tieren die Zahl der gekreuzten Fasern grösser als der ungekreuzten. Das von Flechsig heschriehene Bündel, welches aus dem Chiasma in das centrale Höhlengrau des 3. Ventrikels ziehen soll (s. diesen Ber. pro 1887. S. 19), konnte nicht nachgewiesen werden, was die Existenz eines solchen Bündels als zweifelhaft erscheinen lässt. Ebenso konnte auch Nichts von einem direkten Bündel ans dem Chiasma zum Okulomotorinskerne (Pupillarfasern von Bechterew) und von der sog. Commissura arcuata anterior, die eine direkte Verhindung heider Netzhäute hewirken soll, aufgefunden werden. Ein Bündel von Pupillarfasern, wie es Darkschewitsch beschreiht (s. diesen Bericht pro 1887. S. 30) »konnte ebenfalls hei keinem der untersuchten Tiere konstatiert werden. Pulvinar und überhaupt Thalamus opticus können bei den nntersuchten Tieren nicht als primäre Sehcentra aufgefasst werden. Das Verhältnis der Sehnervenfasern zu den suhkortikalen primären Centren ist beim Meerschweinchen und Kaninchen einerseits nnd bei der Katze und dem Hunde andererseits ein ganz verschiedenes. Bei den ersteren (Meerschweinchen und Kaninchen) endigt der zweite Teil der Fasern im oheren Vierhügel und nnr ein kleiner Teil endet vielleicht im Corpus geniculatum externum; hei der Katze nnd dem Hunde dagegen endigen die Sehnervenfasern zum grössten Teile im Corpus geniculatum

externum und nur ein ganz geringer Teil derselben im obern Vierhügel. Ausser dem Corpus geniculatum externum und dem Corpus quadrigeminum superior existiert noch ein drittes Centrum für einen Teil der Sehnervenfasern, die zu diesem Centrum in Form eines isolierten Bündels, des von Gudden unter dem Namen Tractus peduncularis transversus beschriebenen Bündels, ziehen und an der Austrittsstelle der Okulomotorius-Wurzeln in die Hirnsubstanz am inneren Rande der Substantia nigra Sömmringii eintreten, hier median umbiegen und nach vorn und oben zur dorsalen Oberfläche der Substantia nigra verlaufen; diese Fasern können hier in immer ziemlich schnell abnehmender Anzahl bis an die Stelle zwischen Substantia nigra und dem roten Kerne, nach aussen vom letzteren, verfolgt werden. Adelheim.]

Oster (6) untersuchte mit der Weigert'schen Methode 4 Fälle von Stauungspapille bei Gehirngeschwülsten und fand eine mehr oder weniger ausgesprochene Atrophie der Nervenfasern mit zerstreuten Myelinschollen, wobei für den Grad der Veränderung massgebend erscheint sowohl die kürzere oder längere Dauer der Erkrankung, als die Stärke und Art der Druckwirkung. Im Allgemeinen waren die histologischen Verhältnisse diejenigen einer atrophischen Degeneration, wie man sie nach Kompression von Gehirn- oder Rückenmarkssubstanz antrifft.

Rohmer (8) exstirpierte ein Fibro-Lymphom des Sehnerven bei einem 3½j. Mädchen mit Erhaltung des Bulbus, der ein wenig atrophierte. Die Nervenfasern sollen völlig geschwunden gewesen sein. Der Tumor zeigte eine weissgraue Farbe und im Wesentlichen soll es sich um eine Hyperplasie des Bindegewebes mit untereinander communicierenden Hohlräumen, die mit epithelialen Zellen bekleidet waren, gehandelt haben.

---

m) Bakteriologisches.

1*) Arnstamoff, Ueber die Natur des Fischgiftes. Centralbl. f. Bakteriol. und Parasitenk. X. Nr. 4.

2*) Burguburn, Zur Bakteriologie des Vaginalsekrets Schwangerer. Arch. f. experim. Pathologie und Pharmakologie. XXX. S. 463.

3*) Cardelli, G., Sull' affermata virulenza dell' umor aqueo negli animali rabbiosi. Giorn. internat. delle science med. 1891. XIII. Fasc. 2. p. 51.

4*) Czaplewski, E. u. Roloff, F., Beiträge zur Kenntnis der Tuberkulinwirkung bei der experimentellen Tuberkulose der Kaninchen und Meerschweine. Berlin. klin. Wochenschr. Nr. 29.

Digitized by Google

5) Gallenga, C., Alcune ricerche sperimentale sul trattamento della tuberculosi primitiva della cornea e dell' iride. Rassegna di scienc. med. p. 533. Modena. 1891.
6*) Gillet de Grandmont, De la nature microbienne des kératites. Archiv. d'Opht. XII. p. 149.
7) —, Nature microbienne des ophtalmies profondes. Ibid. p. 625.
8) Greeff, Recherches sur l'ophtalmie migratice. Revue générale d'Opht. p. 385 (siehe Abschnitt: »Sympathische Erkrankungen«).
9*) Kostenitsch und Wolkow, Recherches sur le développment du tubercule expèrimentale. Arch. de méd. expérim. Nr. 6.
10*) Mercanti, F., Contributo all' etiologia della dacriocistite dei neonati. Annali di Ottalm. XXI. p. 133.
10a*) Leloin, H., Recherches expérimentales sur l'inoculation des produits scrofulo-tuberculeux et en particulier du lupus vulgaire. Annal. de Dermat. 3. Sér. II. p. 666.
11*) Metchnikoff, E., On aqueous humour, microorganismes and immunity. Journ. of Pathology and Bacteriology. I. Nr. 1 (referiert in »Fortschritte der Medicin«. 1893. S. 472).
12) Morax, V., Recherches bactériologiques et cliniques sur la conjonctivite catarrhale. Annal. d'Oculist. CVII. p. 893 (siehe Abschnitt: »Krankheiten der Bindehaut«).
12a*) Palermo, C., La tuberculosis primitiva del tarso. (Assoc. oftalm. ital.) Annali di Ottalm. XXI. p. 508.
13*) Poncet, F., Note sur l'examen de moignons oculaires au point de vue bactériologique. Recueil d'Opht. p. 65.
14*) Sattler, H., Ueber Bacillen. — Panophthalmitis. Bericht über d. XXI. Vers. d. ophth. Gesellsch. Heidelberg. 1891. S. 201.
15*) —, Ueber die Wirkung des Tuberkulins auf die experimentelle Iristuberculosa beim Kaninchen. Deutsche med. Wochenschr. Nr. 1 und 2.
16*) Schanz, Fr., Bakteriologische Befunde bei zwei Fällen von infantiler Xerosis mit Keratomalacie und bei einem Falle von Xerophthalmus. Arch. f. Augenheilk. XXV. S. 110.
17) Sgrosso, P., Contribuzione alla morfologia ed alla struttura dei tumori epibulbari con speciale riguardo alle inclusioni parasitarie intra ed intercellulari (psorospermi). Annali di Ottalm. XXI. p. 3.
18*) Santos Fernandez, Los microbios del ojo en estado fisiológico. Cronica médico-quirurgico de la Habana. 1891. Nr. 3.
19*) Straus, J., Effets de l'inoculation du bacillus anthracis sur la cornée du lapin. Arch. de méd., expérim. et de l'anatomie pathol. p. 298.

Cardelli (3) machte eine Anzahl Kaninchen durch Impfung in den Ischiadicus oder in die vordere Kammer oder durch Trepanation wutkrank, entnahm den Versuchstieren zu verschiedenen Zeiten das Kammerwasser und verimpfte es an frischen Tieren. Alle Versuche (21) fielen negativ aus und konnte daher die Angabe von Baquis, dass bei der experimentellen Wut eine Diffusion des Virus in die vordere Kammer erfolge, nicht bestätigt werden.

Santos-Fernandez (18) untersuchte die Bindehaut des Auges 37mal bei 16 Aerzten und Studierenden auf das Vorkommen von Bakterien und fand 30mal Mikrokokken, 5mal Bacillen, 1mal Saccharomyces, 6mal Staphylococcus pyogenes aureus, 4mal den Staphylococcus habanensis (Gibier) und 12mal den Cereus albus (Passet).

Der Humor aqueus ist eine gute, zellenfrei zu erhaltende Nährflüssigkeit für Bakterien, und gilt dies auch für den Humor aqueus von Tieren, welche selbst immun gegen die Infektion mit den entsprechenden Mikroorganismen gemacht sind, wie dies O. Metchnikoff gegen Gamaleia für Bacillus anthracis, E. Metschnikoff gegen Charrier nnd Roger für Bacillns pyocyaneus, ferner für den Pneumococcus Fraenkel's, die Mikroorganismen der Schweine-Cholera und den Vibrio Metchnikoff's nachweisen konnte. Andererseits werden die Angaben von Nutall und Buchner bestätigt, dass der Humor aqueus sowohl von immunisierten als von nicht immunen Tieren unter gewissen Umständen hochgradig bactericide Eigeuschaften für Milzbrandbacillen besitzt; dies wird erklärt als Folge einer mangelhaften Anpassung der Bacillen bei Ueberimpfung von ihrem gewöhnlichen Nährsubstrat. Bei direkter Einführung in die vordere Kammer soll die Anpassung weit besser zu Stande kommen, weil die Bacillen hier weniger gleichmässig mit der Flüssigkeit in Berührung kommen. Die toxischen Eigenschaften der genannten Bakterienarten unter dem Einfluss des Humor aqueus werden bei der Kultur im Humor aqueus immunisierter Tiere ebenso wenig zerstört, wie in denjenigen der nicht immunen Tiere.

Burguburn (2) züchtete aus dem Vaginalsekret von 12 Schwangeren gelbe und weisse Sarcine, weisse Hefe in 5 Fällen, einen die Gelatine verflüssigenden Diplococcus in 4 Fällen, in 1 Falle einen tetradenförmig angeordneten, 4 Arten von Bacillen und in 2 Fällen Staphylococcus pyogenes albus, in je einem Falle den Staphylococcns cereus albus und einen Streptococcus. Kulturen wnrden in den Glaskörper des Kaninchens injiciert; mit Kulturen eines Staphylococcus pyogenes albus wurde sowohl Hypopyon als anch Glaskörpereiterung erzielt, mit solchen des Staphylococcus cereus albns circumscripte Entzündungsherde plastisch-fibrinöser Natur. Die Versuche mit Streptococcus pyogenes waren negativ.

[Mercanti (10) beobachtete eine Dakryocystitis bei einem Neugeborenen, welche abgesehen von der relativen Selteuheit solcher Fälle dadurch interessant ist, dass die bakteriologische Untersuchung

in dem ausgedrückten Sekret fast eine Reinkultur einer bestimmten Bakterienart nachwies. Züchtungen auf verschiedenen Nährboden und wiederholte Ueberpflanzungen ergaben immer einen und denselben Bacillus, und der gleiche fand sich bei subkutaner und intravenöser Injektion von Kulturen in den örtlichen Abscessen nnd in den inneren Organen der betr. Tiere wieder. M. hält den Bacillus für das Bacterium coli commune von Escherich trotz einzelner Unterschiede besonders in der Farbe der Kolonien auf Agargelatine nnd Kartoffeln. Im vorliegenden Falle sei wohl an eine Injektion während der Gebnrt zu denken. Durch einmal tägliches Ausdrücken des Sekretes wurde in 12 Tagen vollständige Heilung mit Durchgängigwerden des Nasenganges erzielt. Berlin, Palermo.]

Schanz (16) züchtete in zwei Fällen von infantiler Xerosis mit Keratomalacie Kulturen, und waren im 1. Falle eine Menge von Streptokokken- und Staphylokokkenkolonien (Staphylococcus pyogenes albus) nnd im 2. zahllose Kolonien von Staphylokokken (St. pyogenes aureus) vorhanden. Ausserdem fand sich in beiden Fällen ein Bacillus; bei Impfungen in die Hornhant trat nun eine geringe Infiltration des Stichkanales ein, die nach einigen Tagen zurückging. In einem Falle von Xerophthalmus wurde der sog. Xerosis-Bacillus gefunden, der in seiner Form ganz dem oben erwähnten Bacillus glich; dies war auch bei den Blutserum- und Agarkulturen der Fall. Zugleich fanden sich aber auch zahlreiche Streptokokken-Kolonien. Derselbe Bacillus wurde ferner noch gefunden in der Konjunktiva bei einer Episkleritis, bei einem traumatischen Hornhautgeschwür und am 4. Tage nach einer Staroperation. Indem er dem Xeroso-Bacillus pathogene Eigenschaften abspricht, meint Sch., dass der dauernde Anfenthalt von Eiterkokken im unversehrten Bindehautsack einen Reiz ansüben könnte, der zu einer Xerophthalmie führt.

Gillet de Grandmont (6) züchtete bei einer Keratitis dendritica eine Kultur von Mikrokokken und fand bei einer Reihe von Hornhautgeschwüren teils Streptokokken, teils hauptsächlich Staphylokokken.

Straus (19) brachte bei Kaninchen zwischen die Lamellen der Hornhaut Milzbrandbacillenhaltiges Material (frische und sporenhaltige Kulturen, Blut) und erzeugte in 4 von 5 Versuchen eine Milzbrandkeratitis, welche im Verlaufe von 7—11 Tagen zu einer Allgemeininfektion mit tötlichem Ausgange führte. Das Milzbrandödem verbreitete sich von den Angenlidern auf die Haut des Gesichtes und des Halses. Auch gelang es St., eine Vaccine-Keratitis durch Im-

pfung von Vaccine in die Hornhaut von Kälbern zu erzeugen und dadurch eine Immunität herbeizuführen, welche sich langsamer als bei der gewöhnlichen Art der Impfung entwickelte.

Kostenitsch (9) und Wolkow (9) beobachteten die Anfänge der Tuberkelbildung in der Hornhaut und in den Nieren in stetem Vergleiche mit durch chinesische Tusche hervorgebrachtem mechanischem Reiz. Im Anfange sind die Gewebsveränderungen die gleichen, erst später tritt der Unterschied der vermehrungsfähigen Bacillen von den indifferenten Fremdkörpern hervor. Nach einander folgen die Stadien: Bildung eines serös-fibrinösen Ergusses, Auswanderung mehrkerniger Leukocyten, Wucherung der Gewebszellen und Umwandlung in epitheloide Elemente u. s. w.

[Palermo (12a) hat unter der Leitung von Scimemi ein Stück tuberkulöser Iris von einem Kaninchen auf den Tarsus eines anderen übertragen. Es entstand zuerst Infiltration und Knötchenbildung auf der Konjunktiva und dann Verdickung des ganzen Lides ähnlich den von Müller aus der Nagel'schen Klinik beschriebenen Fällen von Tuberkulose der Konjunktiva beim Menschen. Der Tarsus und alle Gewebe des Lides zeigten kleinzellige Infiltration und darin Herde grösserer Dichtigkeit, welche epitheloide und Riesenzellen enthielten und gefässlos waren. Einzelne Stellen des Tarsus erschienen homogen durch eine Art Koagulationsprozess. Bei einem Meerschweinchen trat nur Nekrosierung der centralen Lidpartie mit infiltrierten ulcerierenden Rändern auf. Auch P.'s Ansicht ist es, dass dem Chalazion der anatomische Charakter der Tuberkulose abgeht, selbst abgesehen davon, dass Impfungen damit stets negativ ausfielen gegenüber positiven Erfolgen mit Lupus- und ähnlichen Geweben.

Berlin, Palermo.]

Leloin (10a) spricht die Ansicht aus, dass Lupus eine zwar quantitativ, aber nicht qualitativ von dem tuberkulösen Prozess verschiedene Virulenz besitze, und teilt mit, dass Tuberkulose der Iris, wenn auch langsam, sich entwickele, sobald man in die vordere Augenkammer des Kaninchens ein hinreichend grosses Impfstück implantiere.

Czaplewski (4) und Roloff (4) machten Impfungen in die vordere Augenkammer von meist albinotischen Kaninchen mit Reinkulturen von menschlicher Tuberkulose, mit Perlsuchtmaterial direkt vom Kinde und mit in Kaninchen weitergezüchtetem Perlsuchtmaterial I. und II. Passage und prüfte die Tuberkulinwirkung. Bei reichlicher Impfung gingen die Augen sowohl mit als ohne Be-

handlung durch Verkäsung und Schrumpfung zu Grunde. Nach Impfung mit geringeren Mengen ging die Augentuberkulose, nachdem sie sich bis zu einer gewissen Höhe entwickelt hatte, langsam aber stetig zurück, sowohl mit als ohne Behandlung.

Sattler (15) teilt einen Fall einer bereits weit vorgeschrittenen experimentellen Iristuberkulose beim Kaninchen als Beispiel einer durch Tuberkulininjektionen erreichte Heilung mit. Die Vollendung der Heilung wurde allerdings durch Excision des letzten tuberkulösen Irisrestes unterbrochen. Das excidierte Irisstückchen wurde in die vordere Augenkammer eines Kaninchens implantiert und hier trat eine Iristuberkulose auf, welche jedoch einen ungewöhnlich milden Verlauf nahm.

Gillet de Grandmont (7) züchtete bei einem Typhus-Rekonvalescenten, der von einer Iritis mit Hypopyon befallen war, aus dem durch Paracentese entleerten Humor aqueus eine Kultur von Typhusbacillen und fand bei einem Kaninchen, welchem diese Kultur in den Glaskörper injiciert worden war, eine Infektion der Leber und des Darmes mit den gleichen Bacillen. Bei einer Trübung des Glaskörpers im Gefolge wiederholter Erysipele wurden aus dem durch Paracentese entleerten Humor aqueus Erysipel-Streptokokken gezüchtet. Zuletzt wird noch eine Trübung des Glaskörpers in einem Falle von Septicämie angeführt.

Poncet (13) berichtet über ein negatives Untersuchungs-Ergebnis von geschrumpften Augen in Bezug auf das Vorkommen von Bakterien.

Sattler (14) züchtete in einem Falle von Panophthalmie einen dem Bacillus pyocyaneus am nächsten stehenden Bacillus, dessen hohe Pathogenität durch Impfung der Hornhaut von Tieren dargetan wurde.

Arnstamoff (1) fand bei Humor aqueus von gesalzenen Störsorten und Lachs im rohen Zustande von okularen Erscheinungen Erweiterung der Pupillen, Nebel vor den Augen, nicht selten Diplopie und ergaben die makroskopischen und bakteriologischen Untersuchungen an den Leichen in den Parenchymflüssigkeiten, der Leber, der Milz und den Nieren dieselben Mikroorganismen, mit denen das Fleisch der vergifteten Fische wie vollgepropft erschien. Die Mikroben des Störs und des Lachses waren verschieden.

8. Missbildungen des Auges.

Referent: Prof. **Michel.**

1) Barret, Coloboma of iris and choroid; lens present. Austral. med. Journ. Melbourne. XIV.

2*) Braunschweig, Mikrophthalmus. (Verein d. Aerzte zu Halle a/S.) Münch. med. Wochenschr. S. 371.

3*) Capei, Un case di colohoma congenito della palpehra snperiore. Sperimentale. p. 229.

4) Collins, Congenital defects of the iris and glaucoma. Lancet. II. p. 995.

5) Cowgill, W. M., Report of a case in which there is hinocnlar absence of choroid, showing a plexus of cilio-retinal vessels snpplying the region of the yellow spot in both eyes. Arch. Ophth. New-York. XXI. p. 105.

6) Culver, L. M., The correlation of cranial and ocnlo-hulhar conformations. Arch. Ophth. XXI. 1. p. 68. (Beziehnngen zwischen der Transversalaxe nnd dem Durchmesser des Schädels von vorn nach hinten mit den entsprechenden Maassen haben keinen praktischen Wert.)

7) Friehis, G., Douhle congenital dislocation of the lens. Jonrn. Americ. med. assoc. Chicago. XIX. p. 277.

8*) Fromaget, Kyste séreux congénital de l'orhite, anophtalmie et microphtalmie. Gaz. héhd. du sciences méd. de Bordeanx. Ref. Recneil d'Opht. 1893. p. 38.

8a) Fryer, B. E., Case of congenital, hilateral external ophthalmoplegia and congenital, bilateral facial paralysis. Ann. d'Ophth. and Otol. Kansas City. p. 82.

9) Gallemaerts, Kyste congénital de la panpière avec microphthalmos. Communication faite à la société des scienc. méd. et natnrelles de Bruxelles. 7. Déc.

10*) Gallenga, C., Contrihuto allo studio di alcuna deformità congenita delle palpehre. Torino, Unione Tipog.-Edit.

11) Guihert, Un cas d'entropion congénital donhle, guérison. Arch. d'Opht. XII. p. 101.

12*) Hegg, Microphtalmie avec colobome de la gaine du nerf optique et persistance du canal de Cloquet. Recneil d'Opht. p. 142.

13) Hess, Missbildungen am Auge eines Hühnerembryo. Ber. über d. XXI. Vers. d. ophth. Gesellsch. Heidelberg. 1891. S. 259 (s. die folgende Arbeit).

14*) —, Beiträge zur Kenntnis der pathologischen Anatomie der angehorenen Missbildungen des Anges. v. Graefe's Arch. f. Ophth. XXXVIII. 3. S. 93.

15*) —, Ein Beitrag znr Kenntnis der nicht nach nnten gerichteten angeborenen Iriskolohome. Klin. Monatshl. f. Augenheilk. S. 106.

16*) Hilbert, Zwei Fälle angehorener Anomalien der Augen. Ebd. S. 287.

17*) —, Ein Beitrag zur Genese des sogenannten Anophthalmus congenitus. Arch. f. path. Anat. CXXVII. S. 378.

18) Holden, W. A., Microscopie examination of a case of typical inferior coloboma of the iris. Arch. Ophth. XXI. p. 499.

19) Jester, K., Eine Frucht mit Hirnbruch, Bauchbruch und amniotischen Verwachsungen. Inaug.-Diss. Königsberg.
20) Lindo Ferguson, H., Operation on microphthalmic eyes. Ophth. Review. p. 41.
21) Mauz, W., On congenital coloboma of the optic nerve. (Transl. by W. A. Holden.) Arch. Ophth. XXI. p. 263 (siehe vorj. Bericht).
22*) Mitteudorf, The frequency of posterior capsular opacities at the place of attachment of the hyaloid artery. Transact. of the americ. ophth. soc. Twenty-eighth meeting. p. 412.
23*) Mitvalsky, J., Ueber die Orbital-Unterlidcysten mit Mikro- resp. Anophtalmus. Arch. f. Augenheilk. XXV. S. 218.
24) —, Ein neuer Fall von Lenticonus posterior mit teilweiser Persistenz der Arteria hyaloidea. Centralbl. f. prakt. Augenheilk. März (8j. Mädchen, linkes Auge, S = Fingerzählen in 1 M.).
25) —, On the pathology of circumbulbar dermoid cyste. (Transl. by W. A. Holden.) Arch. Ophth. XXI. p. 376 (siehe vorj. Bericht).
26*) Müller, Ueber eine neue Anomalie der Iris (Vitiligo iridis nebst Bemerkungen über Naevus pigmentosus). Deutschmann's Beiträge z. Augenheilk. VII. S. 88.
27*) Otto, Fr., Kasuistischer Beitrag zur Lehre von den Resideen embryonaler Glaskörperstränge. Ebd. V. S. 11.
28*) Pulvermacher. E., Arteria hyaloidea persistens. Centralbl. f. prakt. Augenheilk. Nov. S. 329.
29*) Rindfleisch, Ein Fall von angeborener Irideremie und Colobombildung der Iris am anderen Auge. v. Graefe's Arch. f. Ophth. XXXVIII. 1. S. 183
30*) Schilling und Giulini, Mikrophthalmus bei einer Missgeburt in Folge Verwachsung der Placenta mit der Schädeldecke. Münch. med. Wochenschr. S. 540.
31*) Schubert, P., Ueber Pigmentpunkte auf der vorderen Linsenkapsel. Ber. über d. XXI. Vers. d. ophth. Gesellsch. Heidelberg. 1891. S. 252.
32) Snell, Congenital cyst of the left orbit. Brit. med. Journ. I. p. 608.
33) Stephenson, S., Congenital anomalies of the retinal veins. Lancet. I. p. 249.
34*) Sym, W. G., Case of incomplete anophthalmos. Ophth. Review. p. 76.
35*) Talko, Ein Fall von Coloboma nervi optici et melanoma (?) processus ciliaris. Klin. Monatsbl. f. Augenheilk. S. 134.
36) —, Ein Fall von beiderseitigem Colobom der Chorioidea bei normaler Iris. Verhandl. d. X. internat. med. Congresses zu Berlin. IV. 2. S. 100. (Schon in Klin. Monatsbl. f. Augenheilk. XXIX. S. 202 veröffentlicht und im vorj. Berichte referiert.)
37) Terson, Kystes congénitaux de l'orbite. Progrès méd. 9 Avril.
38*) Treacher Collins, On defects of the iris in relation to glaucoma. (Ophth. soc. of the united kingd.) Ophth. Review. p. 135 und Lancet. II. p. 995.
39*) Vossius, A., Zwei Fälle von angeborener, fast vollständiger Unbeweglichkeit beider Augen und der oberen Augenlider. Deutschmann's Beiträge zur Augenheilk. Heft V. S. 1.
40) Weinbaum, Angeborene Veränderungen des Pupillenrandes. Klin. Mo-

natsbl. f. Augenheilk. S. 320. (3 Fälle, die als Ektropium nveae congenitum bezeichnet werden.)
41) Williams, R., Case of persistent hyaloid artery. Indian. med. Gaz. Calcutta. 1891. XXVI. p. 356.
42*) Zirm, Mehrere seltene Fälle von congenitaler Katarakt. Klin. Monatsbl. f. Augenheilk. S. 5. (Im Folgenden, sowie im Titel das Wesentliche enthalten.)
43*) —, Doppelseitiger Sternstar, Cataracta stellata, bei mehreren Gliedern einer Familie in Verbindung mit vererbter Myopie. Ebd. S. 5.
44*) —, Noch ein Fall von Cataracta stellata. Ebd. S. 15.
45*) —, Eine Combination von Schichtstar und Punktstar. Ebd. S. 18.
46*) —, Mit Schichtstar combinierter Kernstar von eigentümlicher Form. Ebd. S. 20.
47*) —, Beiderseitiger Kernstar. Ebd. S. 22.
48*) —, Linksseitiger vorderer excentrisch gelegener Kapselstar. Ebd. S. 24.

[Gallenga (10) beschreibt einige interessante Missbildungen der Lider, die an Föten von 8 und 9 Monaten gefunden wnrden.

Die erste Beobachtung betraf totales Kolobom des nnteren und partielles des oberen Lides einer Seite. Der Fötus zeigte ausser ausgedehnten Missbildnngen vollständige schräge Gesichtsspalte. Der V-förmige, 3 mm breite, 2 mm hohe Defekt des oberen Lides war mit feinen, spärlichen Cilien besetzt und nicht mit der Conjunctiva bulbi verwachsen. Der obere Canalicnlus lacrymalis fehlte. Tarsus und Meibom'sche Drüsen waren oberhalb des Koloboms vorhanden. Die Lücke im unteren Lid mass 9 auf 5 mm, der Lidrand war verschmälert und ektropioniert, Cilien nnd die sonstigen Lidbestandteile verloren sich nach dem Kolobom hin. Der spaltförmige nntere Thränenpnnkt führte in eine Ausbuchtung, die in den rudimentären Thränensack führte.

Der zweite Fall war ein totales Kolobom beider oberer Lider. Der Fötus zeigte n. A. Fehlen der Stirn- und Scheitelbeine und beiderseitige komplizierte Gesichtsspalte, die sich durch die inneren Angenwinkel hindurch nach der Stirngegend verfolgen liess. Die inneren Lidwinkel mit den Thränenpunkten waren stark nach unten vorgezogen, die Lidspalten weit offen, und die kleinen wulstartigen Lider lagerten sich peripherisch an den Bulbns an. In der Gegend der Kolobome inserierten sich Eihautestränge. Die unteren Thränenkanälchen waren vorhanden, ein oberes fehlte, das andere endigte blind. Interessant war eine eigentümliche Spaltbildung an beiden Lidern einer Seite. Eine horizontale Furche je auf der Haut- und Schleimhautfläche vertiefte sich derart, dass am unteren Lid eine perforierende Spalte und am oberen ein strahlenförmiger Wnlst entstand, der in

die das Kolobom deckende Haut überging. Meibom'sche Drüsen, Tarsus und am unteren Lid auch der Canaliculus lacrymalis waren durch den Spalt quer durchtrennt. Der eine Nasenkanal erwies sich als eine nur durch Weichteile überbrückte Halbrinne.

Hieran schliesst sich eine Beobachtung von Kolobom beider Augenbrauen mit Kolobom des einen Oberlides und einseitigem Mikrophthalmus bei einem 56j. Manne. Die haarlose Stelle der Brauen war jederseits 2 cm breit, die Haut daselbst glatt und dünn und oberhalb des Lidkoloboms von einer schmalen, vertikalen Furche durchzogen. An den Seiten der kahlen Stelle waren die Haare besonders stark und dicht und breiteten sich teilweise auf die oberen Lider aus. Thränenkanälchen und Thränensack waren normal. Die mikroskopische Untersuchung eines exstirpierten Hautstückes erwies u. A. ein Stehenbleiben der Haarfollikel auf einer fötalen Stufe und Verf. betrachtet diesen Defekt als Ausdehnung der schrägen Gesichtsspalte nach oben.

Zuletzt folgen zwei Fälle von Mikroblepharie, der erste an dem anderen Auge des zuerst beschriebenen Fötus. Beide Lider waren hier beträchtlich kleiner als normal (die Lidspalte z. B. mass 10 mm) und mit der Orbita nach aussen unten verzogen, so dass die Lidspalte etwa 45° mit der horizontalen bildete. Zugleich bestand Mikrophthalmus. Die histologischen Veränderungen bestanden hauptsächlich in unregelmässiger und ungleicher Ausbildung und Verteilung der einzelnen Lidbestandteile. Der Tarsus war an einigen Stellen derber als an anderen, fibrös und zellenarm wie sklerosiert, aber stellenweise auch zellenreicher, die Meibom'schen Drüsen bald kleiner, bald grösser, auch doppelreihig oder fehlend, und ähnlich die andern Lidrüsen und die Muskelfasern des Orbikularis. Besonders bemerkbar war eine grössere Stelle am temporalen Ende des unteren Lides, wo der Tarsus und die Meibom'schen Drüsen fehlten. Das Lid bestand hier nur aus der Konjunktiva und Bindegewebe mit einigen Orbikularisfasern, war aber mit spärlichen Cilien besetzt, so dass ein eigentliches Kolobom nicht vorlag.

Die letzte Beobachtung betraf eine beiderseitige Mikroblepharie der oberen und partielle Ablepharie der unteren Lider an einem 8monatlichen Fötus mit Anencephalie, Spina bifida, fast vollständigem Fehlen der Schädelknochen, aber regelmässig entwickeltem Gesicht. Die Bulbi waren von normaler Grösse, aber die Orbitae flach. Von den oberen Lidern war das eine im horizontalen, das andere im vertikalen Durchmesser verkürzt und letzteres am innern Winkel ver-

dickt. Beide wurden nach dem äusseren Winkel hin dünner und der Lidrand allmählich wie zugeschärft. Die Talgfollikel und Haarbälge waren zum Teil erweitert und ausgebuchtet, die Muskelbündel des Orbikularis ausserordentlich spärlich (an einer Stelle etwa $\frac{1}{20}$ des Normalen), und zeigten sich vielfache Unregelmässigkeiten und Schwankungen in der Struktur des Tarsus, seiner Anordnung um die Meibom'schen Drüsen, der Zahl, Form und Ausmündungsstelle dieser letzteren, dem Vorkommen oder Fehlen der konjunktivalen Drüsen. An der Plica semilunaris fand sich jederseits ein beträchtliches Angiom, eines mit Einschluss einer acinotubulären Konjunktivaldrüse, das andere mit Lymphektasien. Besonderes Interesse erregten die unteren Lider, welche nur in ihrem Mittelstück und auch da nur klein ausgebildet waren. Am inneren und bei einem auch am äusseren Lidwinkel schien jede Lidspur zu fehlen, und die Haut ging daselbst direkt auf den nach vorn offenen Konjunktivalsack über. Die Uebergangslinie war aber als eine deutliche, wulstartige, durch Verdickung des Konjunktivalepithels entstandene Erhebung erkennbar, und auf der an dieses grenzenden Haut standen stärkere horizontale Haare, die um so mehr als wahre Cilien gedeutet werden mussten, da an ihre Wurzeln sich kleinste Moll'sche Drüsen anlegten. Besonders wichtig aber war, dass unter der Konjunktiva daselbst Spuren von Meibom'scheu Drüsen und Orbikularisfasern aufzufinden waren. Die oberen Thränenröhrchen mündeten auf der Konjunktiva 1 mm vom Lidrande entfernt und zeigten eine ampullenförmige Erweiterung; das eine untere war normal, das andere bildete einen unterhalb der Karunkel liegenden vertikalen Schlitz, der dann mit kurzem Kanal in den Thränensack mündete.

Verf. ist der Ansicht, dass weder die im vorhergehenden noch die in diesen beiden Präparaten gefundenen Lücken in den unteren Lidern, wie es auf den ersten Blick erscheinen könne, als Kolobome aufgefasst werden dürfen. Speziell im letzten Falle müsse angenommen werden, dass begleitende Umstände (normal grosser Bulbus bei flacher Augenhöhle) eine vorzeitige Trennung der Lider herbeiführte und die Teleangiektasie der Plica semilunaris einen weiteren örtlichen Druck ausübte.

Capei (3) beobachtete bei einem dreijährigen Kinde ein angebornes totales Kolobom zwischen innerem und mittlerem Drittel eines Oberlides. Die Lücke war dreieckig mit abgerundeten Winkeln, ohne Spur von Cilien am Rande. Von dem oberen Winkel ging eine dünne Hautbrücke auf den Bulbus über, einen Teil der Cornea bedeckend.

Das obere Thränenkanälchen war normal. Die vom Kolobom aufwärts zu der Brauengegend ziehende Haut hatte ein narbenartiges Aussehen. C. ist geneigt, die Missbildung anstatt mit der schrägen Gesichtsspalte mit frühzeitiger Verklebung zwischen Lid und Bulbus, wodurch die weitere Entwickelnng des Lides an dieser Stelle gehemmt wurde, in Zusammenhang zu bringen. Berlin, Palermo.]

Talko (35) beobachtete bei einem beiderseitigen Kolobom des Sehnerven, zugleich aber eine schwarze, begrenzte, dem inneren Nasen-Aequator der Linse entsprechende Erhebung, die als eine Hypertrophie der Spitze eines Ciliarfortsatzes unter der Form eines angeborenen Melanoms angesprochen wurde.

G. Rindfleisch (29) beschreibt einen Fall von angeborener Irideremie auf dem rechten Auge und Iriskolobom auf dem linken mit Nystagmus. Das Sehvermögen war rechts auf die Wahrnehmung von Handbewegungen herabgesetzt, es bestand eine ringförmige periphere Hornhauttrübung, Katarakt, Verdünnnng und Ektasie des vorderen Bulbusabschnittes und Netzhautablösung. Auf dem linken Auge war eine Myopie von 15 D. und Herabsetzung des Sehvermögens auf $\frac{5}{25}$ vorhanden. Das ganze nasale Drittel der Iris fehlte, ebenso der entsprechende Teil der Ciliarfortsätze; die restierende Iris gab die Form einer Mondsichel wieder. Der Sphincter pupillae war teilweise vorhanden, die Linse zeigte einen schwach ausgesprochenen hinteren Polarstar, der Glaskörper mehrere bewegliche Flöckchen.

Treacher Collins (38) fand bei der mikroskopischen Untersuchung eines Falles von totaler Irideremie noch eine rudimentäre Iris ringsherum, auch soll der Sphinkter teilweise vorhanden gewesen sein. Ausserdem waren Verwachsungen der Iris mit dem Ligamentum pectinatum vorhanden, Reste der Pupillarmembran, vorderer Kapselstar. Ein weiterer Fall bezog sich auf ein angeborenes Kolobom der Iris und Dislokation der Linse nach aussen mit Glaukom. Das Kolobom war zur Hälfte durch eine Membran verschlossen, welche eine doppelte Pigmentlage auf ihrer Hinterfläche zeigte.

Müller (26) fand bei einem 27jährigen Individuum am linken Auge zahlreiche helle Fleckchen, welchen sehr deutliche Vertiefungen entsprachen, sonst normale Verhältnisse, am rechten Auge eine Verlegung der Pupille durch eine grau-weisse Membran und ebenfalls in der Iris bläulich-graue bis grau-weissliche Fleckchen. Hier wurde eine Iridektomie gemacht und die mikroskopische Untersuchung des Irisstückchens ergab eine reichliche Ansammlung von Pigment in den Zellen der vorderen Grenzschicht, so dass eine pigmentierte Schicht

sichtbar war, an den weissen Fleckchen fehlte diese vollständig, so dass die Veränderung als eine umschriebene Achromasia Vitiligo bezeichnet und in die Rubrik der fötalen Augenerkrankungen eingereiht wird. Ferner wurde noch ein Naevus pigmentosus untersucht und es zeigten sich die für die Vitiligo iridis mitgeteilten Verhältnisse nur in umgekehrter Weise.

Schubert (31) macht darauf aufmerksam, dass, wenn man sich einer stärkeren Vergrösserung bei der Untersuchung mit seitlicher Beleuchtung, beispielsweise der Hartnack'schen aplanatischen Kugellupe, bedient, häufig zarte, punktförmige braun gefärbte Auflagerungen auf der vorderen Linsenkapsel sichtbar werden, so bei 1200 daraufhin untersuchten Individuen in 33 %, bei brauner Iris sogar in 54,4 %. In unerwarteter Häufigkeit, in 4 % aller Untersuchten, überbrückten zarte Pupillarfädchen das Pupillargebiet.

Mittendorf (22) behauptet, dass er angeborene Trübungen an dem hinteren Pol der Linse mehr nach der Nasenseite zu beobachtet hat: von 1140 männlichen Individuen 36mal und von 548 weiblichen 80mal.

Otto (27) beschreibt mit Anführung der ophthalmologischen Litteratur bei einem mit Nystagmus und erworbenen Hornhauttrübungen komplizierten Fall einen rechtsseitigen persistierenden Canalis Cloqueti, der sich als ein deutliches röhrenförmiges relativ weites Gebilde von zarten, fast ganz durchsichtigen Wandungen präsentierte. Angefügt wird noch ein Fall von rechtsseitiger persistierender Arteria hyaloidea ohne sichtbaren Cloquet'schen Kanal.

Pulvermacher (31) teilt das gewöhnliche Bild einer vollständig erhaltenen Arteria hyaloidea mit.

Cowgill (5) fand bei einem mit Myopie und Herabsetzung der Sehschärfe behafteten 17j. Individuum einen Mangel der Aderhaut und des Pigmentepithels der Netzhaut. Nahe der Eintrittsstelle des Sehnerven waren Gefässe sichtbar, welche ein Netz an der Makula bildeten. Sie erschienen grösser als die Netzhautgefässe.

Hegg (12) berichtet zunächst über einen 25j. Mann, welcher vor 8 Jahren eine Verletzung des linken Anges durch Kuhhornstoss erlitten hatte. Das Sehvermögen ist erloschen; ophth. findet sich ein grau-grünlicher Strang, welcher sich von der Mitte der Papille aus durch den Glaskörper nach vorne erstreckt und an der Hinterfläche der Linsenkapsel mit 2 Fäden inseriert. Rings um die Papillen befindet sich eine Menge Pigment und die innere Papillenhälfte erscheint durch einen glänzend weissen Streifen in zwei nahezu gleiche

Teile geteilt. Der Strang wird als angeborener Canalis Cloqueti angesprochen. Im 2. Falle besteht bei einem 21j. Manne eine rechtsseitige Keratitis parenchymatosa, ausserdem Mikrocephalie und Mikrophthalmus; auf dem linken Auge, auf welchem nur ein ophth. Einblick möglich war, ist ein Canalis Cloqueti persistens mit Kolobom der Sehnervenscheide sichtbar.

Guibert (11) fand bei einem 3j. Kinde ein Ektropium beider unterer Augenlider mit Abwesenheit des Tarsus; ausserdem bestand eine beträchtliche Schädelasymmetrie.

Hess (15) veröffentlicht ein Kolobom der Iris beiderseits nach innen oben bei einem 21j. Mädchen mit totaler Linsentrübung; entsprechend der Stelle des Iriskoloboms am rechten Auge findet man eine leichte Einkerbung des Linsenrandes. Nach Ausführung einer Discission wurde ophth. rechts ein Chorioidealkolobom nach unten, links wahrscheinlich markhaltige Nervenfasern festgestellt. Es wird angenommen, dass das embryonale Bindegewebe für Glaskörper und Linse durch seine späte Rückbildung ein Hindernis für den verspäteten Verschluss der Augenblasenspalte abgab, sowie dass die normale Irisentwickelung gestört wurde durch verspätete Rückbildung der gefässhaltigen Linsenkapsel am innen-obern Teil des Linsenrandes.

Sym (34) beschreibt einen Fall von doppelseitigem Mikrophthalmus bez. Anophthalmos. Das Kind war 3½ Wochen alt, zeigte eine Hasenscharte und einen Wolfsrachen und, während links eine Cyste vorhanden war mit einer bläulich gefärbten Stelle an ihrem obern vordern Teile, war rechts das Auge mikrophthalmisch, die Cornea getrübt, bläulich und mit einem Iriskolobom nach unten versehen.

Hilbert (16) fand 1) bei einem 9j. Mädchen einen vollkommenen Anophthalmus beiderseits, derartig, dass weder nach links auch nur das geringste Rudiment von Angapfel oder Sehnerv zu sehen oder zu fühlen war und 2) bei einem 7j. Jungen angeborene Hornhauttrübungen mit querovaler Form der Hornhaut und vorderem Pyramidalstar. Ausserdem bestand Nystagmus horizontalis und Strabismus convergens.

Braunschweig (2) stellte ein 3wöchentliches Kind mit angeborenem rechtsseitigem Mikrophthalmus und an demselben Auge vorhandenem Angiom des unteren Augenlides vor; letzteres war rasch bis zur Wallnussgrösse angewachsen.

Schilling (30) und Giulini (30) beschreiben eine Missgeburt, welche 1 Tag und 9 Stunden lebte. Der Kopf entbehrte des

knöchernen Schädeldaches, da die beiden Seitenwandbeine vollständig fehlten und der Stirnteil des Stirnbeines nur unvollständig erhalten war. Die rechte Hirnhemisphäre war nur äusserst schwach entwickelt, die linke erschien von dem Hydrocephalus der rechten Seite ganz komprimiert; in eine Encephalocele occipitalis hinein erstreckte sich der enorm erweiterte Seiten-Ventrikel. Alle Gehirnnerven mit Ausnahme des Olfactorii, des rechten N. opticus und des Chiasma liessen sich auffinden. An dem Gesicht fehlte die Nase fast vollständig, an Stelle derselben fand sich eine trichterförmige Höhle, welche durch ein breites Kolobom der Oberlippe, des Oberkiefers und des Gaumens in direkter Verbindung mit der Mundhöhle stand. Die rechte Gesichtshälfte zeigt zwei Gruben, die obere repräsentiert die verkümmerte rechte Nasenhöhle, die untere die Lidspalte. Cilien und Augenbrauen waren nicht vorhanden, ebenso konnten Thränenkanälchen und Thränendrüse nicht aufgefunden werden. Die Orbita war in einen spaltförmigen Raum umgewandelt und den Inhalt derselben bildete ausser Fett und Muskelgewebe ein Bulbusrudiment in der Form eines stecknadelkopfgrossen Knötchens. Die mikroskopische Untersuchung ergab das Vorhandensein der Sklera als Kapsel; die Wandungen des unregelmässigen durch die letztere gebildeten Hohlraumes zeigten sich in ihrem vorderen Teile mit einem Pigmentsaum versehen, welcher nach unten über einige noch ziemlich gut erhaltene Ciliarfortsätze hinwegzog. Im Bereich dieses Pigmentraumes war nach hinten zu die Chorioidea an einzelnen gröberen Gefässen und der stellenweise verdickten Glasmembran zu erkennen. Im hinteren Abschnitte war die Sklera äusserst dünn. Die Netzhaut war zum grössten Teil abgelöst und bestand fast nur aus den beiden Körnerschichten; von der Sehnervenpapille war nichts zu bemerken. In der unteren Hälfte des vorderen Bulbusabschnittes lag, wie in einem Sacke, gebildet von breiten Fortsätzen der Sklera, die kataraktös veränderte Linse.

Hilbert (17) berichtet über einen Fall von unmittelbar nach der Geburt entstandener Conjunctivitis catarrhalis bei einem doppelseitigen Anophthalmus; links fand sich ein weissliches, gran pigmentiertes rundliches Gebilde mit einem Durchmesser von 2 mm, rechts nicht das geringste Rudiment.

Hess (14) untersuchte einen Fall von Iriskolobom nach unten bei angeborener Mikrophthalmie eines Kindes; die Länge der Bulbi betrug 10 mm, der äquatoriale Durchmesser 9 mm, der Durchmesser der Linse nahezu 4 mm. Von der Sehnervenpapille aus zog ein feiner bindegewebiger Strang, welcher die Arteria hyaloidea umschloss,

durch den Glaskörper nach vorn nnd legte sich an den hinteren Pol der Linse an. Um den nach unten gerichteten Teil des Linsenrandes setzte sich der Strang nach vorn hin gegen den Ciliarkörper fort, nnd ging hier continuierlich in die Musknlatur der Ciliarmuskeln über. Durch die Verlagerung der Linse nach rückwärts wnrde die Netzhaut mit nach rückwärts gezogen und fand sich demnach an den nach oben gelegenen Teilen der Linsenkapsel streckenweise ein ziemlich regelmässiger Belag kubischer, zum Teil pigmentierter Zellen, welche der Pars ciliaris retinae entsprachen. Das Kolobom der Iris wird einer unvollständigen Rückbildung von Teilen der fötalen Linsenkapsel zugeschrieben.

Im Fall 2 fand sich bei einem Schweinsauge eine nahezu kreisförmige Ektasie in der Sklera nach vorn und unten vom Sehnerveneintritte; das Chorioideal- und Netzhautpigment reichte überall bis zum Rande der ektatischen Partie. Bei einem weiteren Schweinsauge war ebenfalls eine kleine Ektasie in der Nähe des hinteren Poles nach unten vom Sehnerveneintritt vorhanden. In beiden Fällen fehlte an der Ausbuchtung die Chorioidea vollständig oder nahezu vollständig und war die Netzhaut auf eine äusserst feine bindegewebige Membran reduciert. Am Rande der Ausbuchtung waren leichte Veränderungen der Netzhautepithelzellen vorhanden. In dem letzten Falle war ein Kolobom des Glaskörpers sichtbar, welches seinen Ausgang nahm von einer an der Verschlussstelle der sekundären Augenblase gelegenen eigentümlichen Netzhautfalte; am Rande der Ektasien zeigten sich ausserdem drusige Gebilde. Bei einem menschlichen Acephalen fand sich an der Stelle, wo der Sehnerv die Sklera durchsetzte, eine ovale Ausbuchtung nach nnten und hinten, derart, dass der Sehnerv selbst in diese Partie eintrat, sowie ein Kolobom der Iris nach unten. Nach unten und äquatorialwärts konvergierten die beiden Netzhautränder, welche die Ausbuchtung umgreifen. An der Stelle der Netzhantspalte erschien die Chorioidea gefässlos, und fanden sich nur ein dünnes, feinfaseriges Bindegewebe. Das innere Blatt der sekundären Augenblase sowie die Pigmentepithelschicht erschienen nach innen gegen den Glaskörper zu eingerollt. Weiter wurde bei einem 120 Stunden alten Hühnerembryo ein völliger Mangel des rechten Auges festgestellt; es fehlte jede Andeutung von einem Sehnerven oder irgend welche Ausbuchtung an der Basis des Zwischenhirnes. Ein Unterschied in der rechten und linken Gehirnhälfte wurde nicht wahrgenommen. Endlich wird ein Cyklops (Schwein) beschrieben. Der unpaare Bulbus erscheint als ein kugeliges Gebilde von 22 mm

Durchmesser; die Hornhaut, queroval, zeigt eine Einschnürung in der Mitte des unteren und eine stärkere in der Mitte des oberen Randes. Diese Stellen sind durch eine feine Vertikallinie verbunden. Es finden sich nur ein Sehnerv, dagegen 2 Linsen, zwischen welchen auf der hinteren Hornhautwand eine T-förmige Leiste von oben nach unten zieht. Die Leiste besteht zum Teil aus gefässhaltigem Bindegewebe, zum Teil aus glatten, dem Ciliarmuskel angehörigen Muskelfasern. Die nach rückwärts sehende Fläche ist von einem starken Pigmentbelag und dem regelmässigen Epithel der Pars ciliaris retinae überkleidet. Das Hinter- und Zwischenhirn hatten sich normal entwickelt, das Grosshirn dagegen nebst Olfactorius und Opticus waren unpaarig angelegt. Die vom Ektoderm stammenden Augenteile waren aber wieder paarig angelegt, wobei auffälliger Weise an den Lidern keine Zusammensetzung aus zwei Hälften nachgewiesen werden konnte.

Lindo Fergusson (21) teilt mit, dass in einem Falle von Mikrophthalmie bei einem 42j. Individuum wegen Glaukom vor 12 Jahren eine Iridektomie ausgeführt wurde und das Gleiche mit günstigem Erfolge geschehen sei bei einem Mikrophthalmos mit hinteren Synechien.

Mitvalsky (23) berichtet über 2 Fälle von Orbitalcysten mit Mikrophthalmus bezw. Anophthalmus. Der 1. Fall betrifft einen 1½j. Knaben; das linke Unterlid ist durch eine pflaumengrosse cystöse Geschwulst stark nach oben und vorne verdrängt, welche zwei untere Raumdrittel der Orbita einnimmt. Mit der Cyste scheint verwachsen ein weissbläulicher Höcker, der bei Bewegungen des anderen Auges ebenfalls sich bewegt. Der weissbläuliche Höcker wird als Hornhaut angesehen. Der zweite Fall (11monatliches Mädchen, linke Augenhöhle) bot ähnliche Verhältnisse dar und wurde pathologisch-anatomisch untersucht. An dem in der erweiterten Augenhöhle mit dem Sehnerven nach innen, mit der Hornhaut nach aussen liegenden Bulbusrudimente wurde festgestellt, dass dasselbe aus einer typischen 3 mm dicken Skleralschale besteht, welche sich nach hinten in der Form eines den optischen Nerven umgebenden skleralen Zapfens noch ein Stück weit fortsetzt. Die Hornhaut (3 mm im Durchmesser) war trübe, bestand aus Cornealepithel und Descemet'scher Haut und war parenchymatös entzündet. Vordere Kammer, Iris u. s. w. waren gut entwickelt. Nach unten zu war die Skleralschale offen und ihr Gewebe setzte sich fort und wird zu einem sackartigen Anhängsel des Auges, welches eine Strecke weit von der darunter liegenden Orbital-Unterlidcyste räumlich durch orbitales Fettgewebe geschieden wird.

Von diesem Bulbusanhängsel zweigen sich sekundäre Ausbuchtungen ab; an der Grenze des Ueberganges des Skleralgewebes in das fibröse Gewebe befindet sich eine Knorpelleiste. Die Hinterfläche der Iris ist von einem einschichtigen schwarzen Pigmentepithel überzogen; teilweise in die Sklera eingeschlossen findet sich das Rudiment der Linse. Die fibröse Wand der sackartigen Ausbuchtung geht in die fibröse Aussenschicht der Orbital-Unterlidcyste über, sobald man mit den Schnitten ausserhalb der Hornhaut sich befindet. Die unter der Hornhaut vorhandene Ausbuchtung ist bald als solche verschwunden und zwischen dem Bulbusrudiment und dem Raum der Orbitalcyste ein Interkalargewebe eingeschaltet, bestehend aus einem mehr oder weniger stark veränderten Gewebe, das von Retinalschichten gebildet wird. Dieses Gewebe hat vermittelst einer farblosen Cylinderepithelschicht direkte Verbindung mit dem schwarzpigmentierten Epithel, welches die Ciliarkörperfortsätze überzieht und auch die zwei darüber gelegenen kleinen Bulbusräume auskleiden, in denen keine typische Choroidea entwickelt ist. Dieses Interkalargewebe dringt in der Form eines Zapfens in das Innere der Cyste ein und enthält offene Räume und Spalten. Der oberste leere Teil des Interkalarraumes setzt sich direkt fort in das Kolobom der Sehnervenscheiden. Es wird angenommen, dass »die fötale Augenanlage an dem allerersten Stadium der primären Augenblase stehen blieb, in diesem Stadium aber nicht aus Mangel an Bildungstrieb verkümmerte, sondern sich ziemlich regelmässig fortentwickelte, ebenso, als wäre eine Einstülpung des distalen Blattes derselben durch normalen Bildungsgang der Linse und des Glaskörpers zu Stande gekommen«.

Fromaget (8) berichtet über einen Fall von angeborner Atrophie des linken Auges und gleichzeitiger angeborener Orbitalcyste rechterseits. Bei der Entfernung der Orbitalcyste (Grösse einer Nuss) wurde noch eine kleinere in der Tiefe der Augenhöhle gefunden; beide Cysten hatten einen Stiel, welcher bis zum Foramen opticum reichte; das Auge soll gefehlt haben. Die Wand der Cyste bestand aus einem Gewebe, ähnlich dem Hornhautgewebe, und war ausgekleidet von einer pigmentierten Membran. Im Innern der Höhle fand sich eine Leiste.

Die von Vossius (39) mitgeteilten beiden Fälle von angeborener, fast vollständiger Unbeweglichkeit beider Augen und der oberen Augenlider schliessen sich am nächsten den von Heuck (veröffentlichten an (siehe Klin. Monatsbl. f. Augenheilk. 1879. S. 253). Es wird eine Anomalie der Augenmuskeln als Ursache angenommen, und

die bei dem einen Patienten zu beobachtende Hebung des linken oberen Augenlides während des Oeffnens des Mundes für eine Mitbewegung erklärt.

---

9. Allgemeine Therapie.

Referent: Prof. **O. Haab.**

1) Abbot, The ophtalmologist's antiseptic cap. New-York med. Record. 5. Mars.

2) Albertotti, G., Manoscritto francese del secolo decimosettimo riguardante l'uso degli occhiali. Modena.

3) Altabas, J., Las inyecciones subconjunctivales de sublimada en terapeutica ocular. Siglo med. Madrid. XXXIX. p. 83.

4) Armaignac, De l'anesthèsie locale par la cocaine dans l'énucleation du globe oculaire. Journ. de méd. de Bordeaux. XXII. p. 111.

5) Baxter, W. E., A study of the relative effects of homatropine and atropine on the accommodation of the asthenopic eye. Ophth. Record. Nashville. II. p. 13.

6) Berry, Intraocnlar injection of antiseptic solutions. Ophth. Review. p. 379.

7*) Bignon, N. A., Snr les proprietés anesthésiques de la cocaine. Bnll. gén. de Therapeut. Nr. 8.

8*) Bronner, On aseptic ophthalmic surgery, with a record of 2200 operations. Brit. med. Jonrn. II. p. 939.

9) Buller, F., Conservative snrgery of the eye. Ophth. Record. p. 240.

10) Bnrvenich, E., Intoxication par les instillations d'atropine dans le cul-de-sac conjonctival. Ann. Soc. de méd. de Gand. 1891. LXX. p. 288.

11) Carpenter, Unnsual effects from the nse of atropine and homatropine in infants. Lancet. 8. August.

12*) Chadbourne, A. P., Ueber Tropacocain, ein Benzol-Psendo-Tropeïn, eine nene Coca-Base und dessen Wert als lokales Anästheticum. Therapent. Monatshefte. Sept.

13*) Chibret, De l'antisépsie de l'oeil en général et plus spécialement par le cyanure. Archiv. d'Opht. XII. p. 433.

14) Chisolm, The Japanese hot box the best means of applying dry heat for the relief of eye inflammations. Ann. Ophth. and Otol. Kansas City. p. 22.

15*) Congrès de la société française d'Ophtalmologie (Session de Mai 1892). (Ed. Meyer: Snr la protection des cicatrices vicieuses de l'oeil contre l'infection extérieure.)

16) Czapleski, E. nnd Roloff, F., Beiträge zur Kenntnis der Tuberkulinwirknng bei der experimentellen Tuberkulose der Kaninchen und Meerschweine. Berlin. klin. Wochenschr. Nr. 29.

17) Deschamps, Des injections sons-conjunctivales de sublimé. Danphine méd., Grénoble. XVI. p. 121.

Digitized by Google

18) Dabney, Antisepsis in Ophthalmology. (Thirty-seventh annual meeting of the Kentucky state med. assoc.) Americ. Journ. of Ophth. p. 285.
18a*) Dianoux, Traitement des plaies infectantes de l'oeil. Annal. d'Oculist. CVIII. p. 90.
19*) Dimissas, De l'antisepsie en ophthalmologie. Recneil d'Opht. p. 129.
20) Dymond, Ueber ein mydriatrisch wirksames Alkaloid der Lactnca. Therapent. Gazette. Nr. 1. p. 47.
21) Foster, M. L., Application of antisepsis in ophthalmic and anral snrgery. Med. Record. p. 686.
22*) Franke, Infektion und Desinfektion von Angenwässern. Verhandl. d. X. internat. med. Kongresses zu Berlin. IV. 2. S. 103.
23) Fröhlich, J., Ueber Salophen und dessen therapeutische Verwendung. Wiener med. Wochenschr. Nr. 25.
24) Goldsieher, W., Die Balneotherapie in der Angenheilkunde. Pest. med. chir. Presse. XXVIII. S. 361.
25) Gould, G. M., The practical adjustment of spectacles. Ann. Ophth. and Otol. I. p. 8.
26) Hasbronck, S., A clinical experience with pyoktanin as an auxiliary in the treatment of eye diseases. Jonrn. Ophth., Otol. and Laryngol. IV. p. 9.
27*) Heinz nnd Liebrecht, Alnmnol. Berlin. klin. Wochenschr. S. 1158.
28) Hirschberg, Einführung in die Angenheilkunde. I. Hälfte. Leipzig. S. Thieme.
29*) v. Hoffmann, Ein Probegestell für Brillengläser ans Alnmininm. Vers. d. ophth. Gesellsch. Heidelberg. Klin. Monatsbl. f. Angenheilk. Beilageheft S. 200.
30) Jackson, Cocaine anesthesia for enucleation of the eye. Ann. ophth. and Otol. l. p. 7.
31*) Janowsky, R., Modifikation der Operation der Ansschälung des Auges (Widoismenenje operatii wiluschenja glasa). Beilage zu d. Sitzungsb. d. Ges. d. Aerzte zn Minsk.
32) Jocqs, Massage dans les maladies des yenx. Pratiqne médic. ref. Recueil d'Opht. p. 252.
33) Julg (Emilie E.), Le pansement occlnsif humide dans les maladies des yeux. Nancy. 1891.
34*) Koch, C. A., Ueber die Anwendung römisch-irischer Bäder in der Angenheilknnde. Inaug.-Diss. Leipzig.
35*) Koller, C., The snb-conjnnctival application of cocaine in eye operations. Transact. of the americ. ophth. soc. Twenty-eighth meeting. p. 421.
36) Lagrange, Des injections sous-conjonctivales etc. sublime au $^1/_{1000}$ dans le traitement des infections oculaires. Jonrn. de méd. de Bordeaux. XII. p. 283.
37) Landolt, E., Clinical observations en the abnse of mercnry in the treatment of diseases of the eyes. Brit. med. Journ. March. 26. (vergl. vorj. Bericht).
38*) —, Un mot à propos de l'article de M. Panas snr l'administration de mercnre. Archiv. d'Opht. XII. p. 388.
39*) Lneddeckens, Eine neue Chloroform-Maske für Gesichtsoperationen. Münch. med. Wochenschr. Nr. 37.

Digitized by Google

40) Mayweg, Desinfectionsapparat. Ber. über die XXI. Vers. d. ophth. Gesellsch. Heidelberg. 1891. S. 259.

40a*) De Mello, Un blépharostate. Verhandl. d. X. internat. med. Congresses zu Berlin. IV. 2. S. 157.

41*) Meyer, E., La protezione delle cicatrici viziose dell' occhio contro l'infezione. (Assoc. oftalm. Ital.) Annali di Ottalm. XXI. p. 503.

41a*) Moll, van, Die örtliche Behandlung von Krankheiten nicht oberflächlicher Gewebe. Klin. Monatsbl. f. Augenheilk. S. 329.

42) Morton, Ophthalmic diseases and therapeutics. Phila. Boericke u. Tafel. 559 p.

43*) Panas, Rapport à l'Académie de médecine sur la communication du Dr. E. Landolt, intitulée »De l'abus du mercure dans le traitement des maladies des yeux«. Archiv. d'Opht. VII. p. 257.

44*) Pflüger, Le trichloride d'iode (J Cl 3) comme antiseptique dans différentes affections oculaires. Annal. d'Oculist. CVIII. p. 189.

45*) Porley, Th., Poisoning from homatropine used in the examination of refraction. Medic. News. Nr. 4.

46) Radziejewski, Pasta cerata ophthalmica. (Antiseptische Augenpasta. C.) Berlin. klin. Wochenschr. XXIX. S. 129.

47) Rainieri, A., Asepsi ed antisepsi nella chirurgia oculare. Boll. med. cremonese. Cremona. 1891. XI. p. 141.

48) Santos Fernandez, Europhen in der Augenheilkunde. Uebersetzung aus Cronica med.-quir. de la Habana. XVII. Nr. 24.

49) —, Europhen and cantharidate of soda in ophthalmology. Ibid. XVIII. p. 73.

50) — et Madan, D., Infeccion del ojo por los colirios. Ibid. p. 221.

51) —, Emploi de l'europhen en ophthalmologie. p. 145.

52) Schäfer, Ein Fall von Hyoscinintoxikation. Therapeut. Monatsheft. Februar.

53) Schmidt-Rimpler, L'eau chlorée comme antiseptique dans les opérations et les traumatismes de l'oeil. Annal. d'Oculist. CVII. p. 19.

54) Schwabe, Verbesserte Brillengestelle. Ber. über d. XXI. Vers. d. ophth. Gesellsch. Heidelberg. 1891. S. 252.

55*) Schwarz, O., Ein neuer Lidhalter. Vers. d. ophth. Gesellsch. Heidelberg. Klin. Monatsbl. f. Augenheilk. Beilageheft. S. 187.

56*) Simi, A., L'abuso dei colliri di cocaina. Bollet. d'Ocul. XIV. p. 17.

57) Sonnie-Morot, La recherche toxicologique de la cocaine. Thèse de Paris.

58) Stewart, J. S., The use of gelatine discs in the eye. Med. and Surg. Reporter. Phila. XVI. p. 686.

59) Sticker, G., Ueber symptomatischen Antagonismus zwischen Morphium und Atropin. Centralbl. f. klin. Medizin. Nr. 12.

60*) Stilling, Anilinfarbstoffe in ihrer Anwendung. Deutsche med. Wochenschr. Nr. 10.

61) Stoeber, Des indications et des contre-indications du nitrate d'argent, dans le traitement des maladies des yeux. Revue méd. de l'est. Nancy. XXIV. p. 261.

62) Stroschein, Ueber die Behandlung der Kalkverbrennung des Auges. Zeitschr. f. ärztl. Landpraxis. Frankfurt a. M. I. p. 148.

Digitized by Google

63*) Stroschein, Ueber Sterilisierung von Atropin-, Eserin- und Cocain-Lösungen nebst Beschreibung eines neuen Tropfglases. v. Graefe's Arch. f. Ophth. XXXVIII. 2. S. 154.
64) Thompson, J. H., Ophthalmic surgery. Journ. Americ. Med. Assoc. Chicago. XVIII. p. 6.
65) —, Massage of certain diseases of the eye. Northwest Lancet. St. Paul. XII. p. 347.
66) Vibert, Des injections intermusculaires de mercure dans la thérapeutique oculaire. Thèse de Paris.
67) Webster, A case in which atropine dropped into the eyes for refractive purpose produced constitutional poisoning. Ophth. Record. Nashville. 1891—2. p. 312.
68) Woods, The injurious effects of remedies in common use for eye diseases; atropia, yellow oxide of mercury, nitrate of silver. Arch. Ophth. XXI. p. 113.
69) Zieminski, B., Jodium trichloratum als antiseptisches Mittel in der Augenheilkunde. Przeglad lek. Krakow. 1891. XXX. p. 445.

Stroschein (63) gibt ein neues Tropfglas an, das in bequemster Weise erlaubt, den Inhalt durch Kochen zu sterilisieren, indem dasselbe direkt über die Flamme gehalten wird, wobei die besonders konstruierte Pipette während des Kochens verkehrt in den Flaschenhals gesteckt werden kann, damit der Inhalt der Flasche beim Kochen nicht herausgeschleudert wird. Das Kochen muss 4 Minuten lang stattfinden. Genaue experimentelle Untersuchung zeigte, dass dann in der That der Inhalt sterilisiert ist. Vermeidet man, mit der Pipette das Auge zu berühren, so bleibt der Inhalt ca. 48 Stunden steril. Bei Operationen empfiehlt es sich, jedesmal aufzukochen. Da bei jedesmaligem Kochen eine grössere Menge Flüssigkeit verloren geht, muss, damit die Lösung die gleiche Konzentration behält, jedesmal vor dem Sterilisieren ein Zusatz von ca. 10—15 Tropfen Wasser vorgenommen werden. Zusatz von Sublimat zu den Lösungen ist, wenn man so sterilisiert, nicht nötig, was angenehm, indem Sublimat 1 : 5000, das allein in Frage kommen könne, immerhin Reizung verursache. Die beschriebenen Tropffläschchen werden in 4 Farben angefertigt: schwarz für Atropin, roth für Eserin, weiss für Kokaïn und blau für Homatropin. Sie können von Herrn Glasbläser Wiegand, Würzburg, Theaterstrasse 12 bezogen werden.

Heinz (27) und Liebrecht (27) fanden bei ihren im pharmakologischen Institut der Univ. Breslau fortgeführten Studien, die der Aufsuchung neuer Antiseptica gewidmet waren, ein solches, das zugleich adstringierende Eigenschaften besitzt, das Alumnol. Es ist dies ein Aluminiumsalz der Naphtolsulfosäuren, mit 5 % Aluminium

und 15 % Schwefel. Es ist ein feines weisses, nicht hygroskopisches Pulver, das sich in kaltem Wasser schon leicht löst und in heissem sich zu 40 % löst und beim Erkalten nicht ausfällt. Auch ist es löslich in Glycerin. Was die antiseptische Kraft betrifft, so ist dieselhe mässig gross, dagegen hindert das Alumnol kräftig das Wachstum der Bakterien; 0,4 % Lösung verhindert jedes Wachstum absolut. Die adstringierende Eigenschaft ist sehr beträchtlich und nicht nur oberflächlich, sondern auch in die Tiefe greifend, ohne dass es zu stark reizt. Für den Orgauismus ist es erst iu hoheu Dosen schädlich. In der chirurgischen Praxis bewährt sich die adstringierende Wirkung der Alumnollösung bei eiternden Flächen- und Höhlenwunden. Die Eiterung wird prompt beseitigt. Alumnollösung zu 4% ins Auge geträufelt stillt selbst das heftigste Thränen auf einige Minuten, was dem Arzte die Untersnchung erleichtert. Sodann dient das A. bei Blennorrhoe zur vorherigen Reinigung des Auges von Eiter vor der Einträufelung des Argent. nitr.

Stilling (60) hält an seiner Ansicht fest, dass Pyoctanin bei richtiger Anwendnng Eiterung sistiere. Das Aethylpyoctanin sei, entgegen der Einweudung von Liehreich, ein chemisch reiner und konstanter Körper. Das Mittel müsse, um günstig einwirken zu können, ausgiebigen Zutritt zu den eitrigen Partien haben.

Chibret (13) teilt nach kurzem historischem Rückblick die Antiseptik in eine chirurgische und eine therapentische. Letztere hat die Aufgabe, die schon ins Gewehe des Auges eingedrungenen Mikroben zu bekämpfen. Für die chirurgische Antiseptik ist hezüglich 1) der Sterilisierung der Instrumente das Cyanquecksilber (HgCy) in 1% Lösung ausgezeichnet, indem dadurch die Instrumente nicht angegriffeu werden, so dass sie 10 Minuten, die zur Sterilisierung ausreichen, ohne allen Schaden darin verweilen könneu. Diese Lösung töte den Staphylococcus pyogenes aureus in 5 Minuten. Bei der 2) lokalen der Operation vorausgehenden Antiseptik verwendet Ch. eine Lösung desselben Mittels in der Konzentration von 1 : 1500 mit Zugabe von Chlornatriumlösung 1 : 7000 (HgCy 1,0, NaCl 10,0, aq. destill. 1500). Diese Lösung komme einer solchen von Sublimat 1 : 1500 hezüglich der bakterientötenden Eigenschaften gleich, sei aher viel weniger reizeud als diese. Mit der hesagten Cyanquecksilberlösung wischt er den Conjnnctivalsack gründlich aber schonend aus. Auch während der Operation wird damit abgetupft und schliesslich eignet sich dieselhe sehr gut zur Ausspritznng der Vorderkammer. Denn es tritt dabei gar keine Trühung der Cornea auf, auch

wenn grosse Mengen derselben eingespritzt werden. Auch zur finalen Abspülung des Operationsgebietes eignet sich diese Lösung sehr gut. Was 3) die allgemeine Antiseptik betreffe, so sei dieselbe weniger wichtig als die lokale. Die Antiseptik 4) nach der Operation erfordert nicht Danerverband, sondern alle 24 Stunden muss nachgesehen und von dem Antisepticum einige Tropfen in den Bindehautsack gegeben werden. Tritt doch infektiöse Entzündung auf, so sind die bekannten Massregeln zn treffen. Speziell empfiehlt sich die Injektion des Cyanquecksilbers. Bezüglich der therapeutischen Antiseptik beklagt auch C h. unsere oft so nngenügende Macht. Er verwendet nngefähr dieselben Mittel, die allgemein bei diesen Prozessen ins Feld geführt werden.

D i m i s s a s (19) erstreckt die Massregeln der Antisepsis vor Angenoperationen auch auf den Darmkanal, indem er 5 Tage vor der Operation Calomel gibt und nachher Salol, salicylsanre Magnesia nnd Natron bicarbonicum. Auch genüge es nicht, bloss die Thränenwege auszuspritzen, sondern es müsse dies auch bezüglich der Nasengänge und der E u s t a c h'schen Trompete geschehen. Ferner sei es zweckmässig, die Nase am Abend vor der Operation mit einem antiseptischen Verbande zu versehen.

D i a n o u x (18a) schildert die Methode, mit der er Wunden des Auges sowohl frische als ältere, die bereits deutlich septisch infiziert sind, nach den Regeln der Antiseptik behandelt, und erläutert dies durch Krankengeschichten. Wenn die Vorderkammer infiziert ist, so spritzt er sie vermittelst einer oder zwei kurzer Incisionen mit Kochsalzlösung oder gekochtem Wasser aus; ist anch die Linse Sitz einer Infektion, so spritzt er dieselbe ebenfalls aus und ist die Infektion bis in den Glaskörper vorgedrnngen, so wird auch dieser ansgespritzt nnd eventnell gänzlich aus dem Auge beseitigt, damit die Reinigung eine komplete wird. Er hat in einem solchen Fall, wo er den Inhalt des Auges in besagter Weise gänzlich herausschaffte, ein gutes Resnltat erzielt, das sich nach einigen Monaten noch nicht geändert hat.

B r o n n e r (8) hat bei Anwendung seines aseptischen Verfahrens bei 2200 Operationen keinen Fall durch Eiterung verloren. Er trennt in verschiedenen Räumen die aseptischen Patienten von den septischen. Erstere werden zur Operation einige Tage mit Waschungen vermittelst Sublimat 1 : 5000 vorbereitet. Alles, was zur Operation dient, ist sterilisiert, die Instrumente werden mit der eben erwähnten

Sublimatlösung vor und nach der Operation gereinigt. Atropin, Eserin und Kokaïn werden mit derselben Lösung angefertigt. Seit er die Instrnmente vor dem Gebrauch noch mit Meersalzlösnng von dem anhaftenden Sublimat befreit, ist auch jede Reizung nach der Operation geschwunden, die vorher zu beobachten gewesen.

Pflüger (44) erwähnt zunächst, dass er die von ihm letztes Jahr schon empfohlenen Einspritzungen von Jod-Trichlorid (JCl^3) unter die Konjnnktiva in grosser Zahl weiter auf ihre Wirksamkeit geprüft und dieselben bei der Behandlung der chronischen Uveitis verschiedenster Ursache, auch kompliziert mit Glaskörpertrübungen, als sehr wirksam gefunden habe. Bei einzelnen dieser Fälle, die er schon Jahre lang in Beobachtung nnd Behandlung habe, sei diese Methode viel wirksamer gewesen, als die frühere allgemein übliche. Die Einspritzungen hat er dann ferner kombiniert mit Pnnktion der Vorderkammer und dabei gefunden, dass diese Kombination jeden dieser Eingriffe erfolgreicher gestalte. Für die Einspritznngen benützt er eine Lösung von 1 : 1500—1 : 1000. Die Lösung wird unmittelbar vor dem Gebrauch vermittelst einer Stammlösung von 1 oder 10 % und physiologischer Kochsalzlösung hergestellt. Eingespritzt wird $^1/_4$—$^1/_2$ Pravaz-Spritze alle 2—4 Tage. Das Jodtrichlorid des Handels ist nie rein. Sobald dasselbe nämlich der Luft ausgesetzt wird, zersetzt es sich zum Teil. Um dies zu vermeiden, muss es in zugeschmolzenen Glasröhren aufgehoben werden. Nnn haben aber die genauen Untersuchungen von Tarel, auf Veranlassung von P. vorgenommen, gezeigt, dass die antiseptischen Eigenschaften des gewöhnlichen Jod-Trichlorid des Handels die nämlichen sind, wie die des reinen Stoffes und die nämlichen wie die des Jod-Monochlorids. Ferner ergab sich, dass das Jod-Trichlorid in seinen antiseptischen Eigenschaften überlegen ist: der wässrigen Jodlösung oder Chlorlösung, der Salzsäure und der Jodwasserstoffsäure derselben Konzentration. Die Jod-Trichloridlösung von 1 : 2000 tötet die Kultur des Staphylococcus aureus in 1 Minute, die Sporen des Milzbrandes in 5 Minuten. — Das Mittel hat P. ferner sehr gute Dienste geleistet bei Follikularkatarrh, den schweren pustulösen Affektionen, dem Ulcus serpens und den intraokulären Infektionen. Es dürfte auch bei Trachom gute Dienste leisten.

[Meyer (41 und 15) sucht der besonders seit Wagenmann's Untersuchungen anerkannten Gefährlichkeit adhärierender Hornhaut- nnd Skleralnarben dadurch vorzubeugen, dass er sie dnrch Konjunktiva deckt. Je nach dem Sitze wird die Deckung verschieden gemacht

werden. Skleralnarben umschneidet man, lockert dann die Konjunktiva und vernäht sie. Bei breiteren Narben oder solchen am Limbus muss ein gestielter Lappen gebildet werden; eine hervorragende Verdickung ebnet man zuvor mit dem galvanokaustischen Messer. Hornhautnarben lassen sich oft durch Lockerung der Konjunktiva von den beiden Seiten her bedecken; wenn sie central liegen, muss der Lappen bis zum gegenüberliegenden Limbus gezogen und dort festgeheftet werden. Bemerkenswert ist, dass sich die Konjunktiva schliesslich von der gesunden Hornhaut zurückzieht und nur mit der Narbe verwächst. Im Zweifelsfalle kann die Narbe galvanokaustisch aufgefrischt werden. M. teilt Fälle mit, in denen nach derartiger Ueberpflanzung heftige und wiederholte Entzündungszustände der Augen dauernd ausblieben. Berlin, Palermo.]

Koch (34) schildert des genaueren die Anwendung der irisch-römischen Bäder, wie sie von Schreiber in Magdeburg schon seit einiger Zeit bei den verschiedenen Augenerkrankungen angewendet werden. Zahlreiche Krankengeschichten illustrieren deren vorteilhafte Wirkung bei Skleritis, Cornealentzündungen, wo sie wie auch bei den Lidrandentzündungen besonders dann gute Wirkung erzielen, wenn es sich um skrophulöse Formen der Entzündung handelt. Aber auch bei der Keratitis parenchymatosa, hier kombiniert mit Einreibungen von grauer Salbe, wird durch diese Behandlung die Heilungsdauer ganz erheblich abgekürzt. Auch bei den entzündlichen Affektionen der Uvea, den rheumatischen sowohl wie den luetischen, bei letzteren in Verbindung mit der Schmierkur, leisten diese Bäder Vorzügliches. Auch die Chorioiditis disseminata bildet ein sehr dankbares Feld für diese Behandlungsmethode. Bei der Netzhautablösung dagegen zeigte sich in den meisten Fällen diese Therapie ebenso wirkungslos wie alle anderen Behandlungsmethoden, ebendas war auch der Fall bei der auf Tabes und Lues beruhenden progressiven Atrophie des Optikus. Das Résumé lautet: Römische Bäder kürzen die Heilungsdauer einer grossen Zahl von Augenerkrankungen erheblich ab. Erstens beeinflussen sie durch mächtige Anregung und Steigerung der Stoffwechselvorgänge alle diejenigen Erkrankungen, bei denen der Stoffwechsel stockt, also vor allem die skrophulösen Erkrankungen der Hornhaut, Bindehaut und der Lidränder. Ferner sind dahin zu rechnen die retinalen und chorioiditischen Prozesse auf Grund von Anämie und Hydrämie. Zweitens sind die irisch-römischen Bäder durch den erhöhten Oxydationsprozess, welcher durch sie eingeleitet wird, ein

hervorragendes Heilmittel bei allen auf gichtischer Basis beruhenden Augenaffektionen, wie bei Iritis rheumatica, Scleritis, Episcleritis und bei rheumatischen Lähmungen, sowie auch bei den Intoxikationsamblyopien. Drittens sind diese Bäder bei allen auf Lues beruhenden Erkrankungen als ein die Schmierkur ausserordentlich verstärkendes und dabei das Allgemeinbefinden sehr günstig beeinflussendes Mittel anzuerkennen.

Panas (43) giebt in seinem Bericht an die Akademie betreffend die Mitteilung von Landolt über den Missbrauch des Quecksilbers bei Augenkrankheiten (vgl. vorj. Bericht) Landolt insofern Recht, als er auch die missbräuchlich häufige und nicht indicierte Anwendung dieses Mittels verwirft. Dagegen teilt er die Ansicht nicht, dass das Quecksilber bloss bei syphilitischen Erkrankungen angewendet werden sollte. Auch andere Krankheitsprozesse, die z. B. in der Form der plastischen Iritis mit oder ohne Granulome oder in der Form von Chorioiditis auftreten, werden mit Merkur besser, ebenso die Sclero-Chorioiditis der Myopischen. Aber sehr wichtig sei es, das Mittel richtig anzuwenden. Was er schon vor 24 Jahren behauptet habe, dass nämlich die äussere Applikation des Merkur der innerlichen bei weitem vorzuziehen sei, werde jetzt allseitiger anerkannt. P. verbreitet sich dann weiter über diese Methoden (Einreibungen, Einspritzungen etc.). Durch die äusserliche Anwendung sei die Möglichkeit gegeben, innerlich tonisierende Mittel zu verabreichen, was sehr oft von grösstem Wert sei.

Landolt (38) betont in einer kurzen Replik, dass die moderne Medicin in der Anwendung aller möglichen Mittel, die oft von vornherein gar kein Zutrauen verdienen, viel zu eifrig sei, dass man das post hoc ergo propter hoc bei der Beurteilung von Arzneimitteln und Heilmethoden eine viel zu grosse Rolle spielen lasse. Man vernachlässige im allgemeinen zu sehr die genaue wissenschaftliche Beobachtung, namentlich auch bezüglich der heilenden Kraft der Natur, die in vielen Fällen vom Arzt einfach unterstützt werden müsse.

van Moll (41a) kommt bezüglich der örtlichen Behandlnng nicht oberflächlicher Gewebe des Anges zum Schluss, dass die Irrigationen mit Natron salicylicum-Lösung bei Episcleritis zu guten, bei Kerato-Scleritis und Keratitis diffusa zu wenig bedeutenden Erfolgen führe. Subkonjunktivale Injektionen mit Sublimat seien ausgezeichnet bei den meisten verschiedenen Fällen von Iritis und Iridocyclitis und auch bei Keratitis diffusa. Injektionen von Natron salicylicum haben günstige Wirkung bei Scleritis und bei den leichteren Fällen von

Keratitis diffusa. Von letzterem Medikament verwendet er 0,025 mit 0,005 Cocain. muriat. in sterilisierter Lösung pro Einspritzung. Einige Injektionen genügten. Von Sublimat spritzte er 3/20 Milligr. mit 5 Milligr. Kokaïn ein. Diese Injektion ist nicht oder nur wenig schmerzhaft.

Chadbourne's (12) Mitteilungen über Tropakokaïn besagen, dass diese neue Base der Gruppe der Tropeine angehöre und dass sie in einer Art Kokablätter vorkomme, aber sich auch synthetisch darstellen lässt. Zu genaueren Untersuchungen wurde das leicht lösliche salzsaure Präparat benützt, sowohl solches, das aus Kokablättern, als auch solches, das synthetisch hergestellt war. Zwischen beiden besteht keine Differenz in der Wirkung. Im Vergleich zu Kokaïn ist die Wirkung des Tropakokaïns stärker bei gleicher Koncentration. Demnach genügt von letzterem eine schwächere Koncentration, um völlige Anästhesie zu erzielen. Auch tritt bei diesem die Anästhesie früher auf und hält länger an, als beim Kokaïn. Auch bei subkutaner Anwendung ist die Wirkung bei ersterem stärker als bei letzterem. Was die Allgemeinwirkung betrifft, so kann diesbezüglich kurz dahin resumiert werden, dass das Tropakokaïn viel weniger giftig ist, als das Kokaïn. Am Auge scheint das erstere in den meisten Fällen eben so gut, in einigen Fällen besser als Kokaïn zu sein. Die 3% salzsaure Tropakokaïnlösung führt rascher eine völlige Anästhesie herbei als entsprechend starke Kokaïnlösung, sie ist aber von kürzerer Dauer. Zuweilen tritt leichte Pupillenerweiterung ein.

Bignon (7) fand, dass eine neutrale oder schwach alkalische Lösung von Kokaïn besser anästhesierend wirke als eine saure. Da die Handelspräparate des Kokaïns fast alle einen bedeutenden Ueberschuss von Säure enthalten, macht er die Lösung schwach alkalisch durch Zusatz von kohlensaurem Natron, d. h. bis dieselbe eine leichte Trübung zeigt.

Koller (35) rät, das Kokaïn bei Schieloperationen, Iridektomien und Staroperationen nicht nur einzutropfen, sondern unter die Konjunktiva zu spritzen, wodurch die Tenotomie, Vorlagerung und namentlich auch die Iridektomie gänzlich schmerzlos ausgeführt werden können. Bei der Glaukom-Iridektomie ist dies von ganz besonderem Wert, weil dort auch bei sehr langem Instillieren die Iris gar nicht anästhetisch zu werden pflege.

[Simi (56) macht auf die nicht gerade seltenen Fälle von zu lange fortgesetzter Kokaïneinträufelung (»örtlichen Kokaïnismus«) und den dadurch hervorgerufenen Reizzustand der Konjunktiva und des

Bulbus aufmerksam. Sofortige Entziehung des Kokaïn ist gegen letztern natürlich das einzige Mittel, wie eine derartige von S. mitgeteilte Krankengeschichte aufs deutlichste beweist.

Berlin, Palermo.]

[Pooley (45) beobachtete bei einer 7j. Patientin nach Einträufelung weniger Tropfen einer 2% Homatropinlösung Unruhe, Delirien, Hallucinationen nnd rät daher, bei Instillation gleichzeitig einen Druck auf den Thränensack auszuüben. Michel.]

Lueddeckens (39) hat eine neue Chloroformmaske nach dem System Junker's konstruiert, welche geringeren Chloroformverbrauch als die gewöhnlichen Masken sowie den Vorteil anstrebt, sich ihrer während einer Angenoperation ununterbrochen bedienen zu können. Die Maske hat nicht die Glockenform Junker's, sondern diejenige einer grossen Nase, so dass die Nase des Patienten davon gänzlich bedeckt wird wie auch der Mund und zwar so, dass seitlich keine Luft eindringen kann. Das Instrument kann, in Hartgummi hergestellt, von F. Käbberich in Leipzig bezogen werden.

Schwarz (55) hat einen nenen Lidhalter konstruiert, der ein rasches Herausnehmen dadurch ermöglicht, dass nicht wie bei anderen Instrumenten derart eine Schraube gelöst und aufgedreht werden muss. Das Instrument kann bei Franck in Leipzig, Kurprinzenstrasse 22, bezogen werden zum Preis von 8 Mark.

v. Hoffmann (29) demonstriert ein Probegestell für Brillengläser aus Aluminium. Konstruiert ist dasselbe von Blensdorfers Nachfolger in Frankfurt a. M.; es wiegt nur 20 Gr. und kostet 18 Mark.

[Janowsky (31) empfiehlt bei der Enukleation des Bulbus denselben mittelst zweier Fäden, die 1—2 mm vom innern und äussern Rande der Hornhaut durch die Sklera tangential zur Hornhaut durchgezogen werden, zu fixieren, was um ein Bedentendes die Operation erleichtern soll. Adelheim.]

Franke (22) fand bei seinen Untersuchnngen über Infektion nnd Desinfektion von Augenwässern, dass von äusseren antiseptischen Mitteln sich zur dauernden Sterilisierung nnserer Atropin-, Eserin- und Kokaïnlösungen nur Sublimat, Quecksilberoxycyanür, Resorcin 1%, Karbolsäure 0,5%, Panas'sche Lösung, Thymol- nnd Chloroformwasser brauchbar erweisen. Es ist unmöglich, mit den bisher bekannten Antisepticis in der für unsere Zwecke erforderlichen Verdünnung irgendwelche antiseptische Wirkung zu erzielen. Im allgemeinen aber genügt für Atropin- und Kokaïnlösung ein Zusatz von

Sublimat 1 : 10 000, um dieselbe innerhalb ½ bis ¾ Stunden aseptisch zu machen und dauernd zu erhalten. Eserinlösungen werden vorteilhafter vorher noch gekocht oder im Dampftopf sterilisiert. — Durch den Gebrauch einer Atropinsublimatlösung lassen sich anscheinend sicher Atropingranulationen vermeiden.

De Mello (40a) beschreibt und empfiehlt einen Lidhalter, der vermittelst Zahnstange (statt Schraube) ein möglichst rasches Entfernen des Instrumentes mit einer Hand gestattet. Verfertiger: Mathieu in Paris.

VI. Pathologie und Therapie der Augenkrankheiten.

Spezieller Teil.

1. Krankheiten der Bindehaut.

Referent: Prof. **O. Haab.**

1*) Abadie, Traitement chirurgical de la conjonctivite granulense. Archiv. d'Opht. XII. p. 626.

2*) Adamück, Noch zur Trachomfrage (Eschjo k woprosu o trachome). Westnik ophth. 6. p. 514.

3) Altabas, Terapentica de las granulaciones conjunctivales. Siglo med. Madrid. 1891. XXXVIII. p. 708.

4) Babcock, W. D., Is jequirity a safe remedy? South Calif. Practitioner. Los Angeles. VII. p. 265.

5*) Barnes, J. S., Mucous patch of the conjunctiva. Americ. Journ. of Ophth. p. 33.

6*) Becker, Ein Fall von Ophthalmia pseudo-tuberculosa, hervorgerufen durch Eindringen von Raupenhaaren. Berlin. klin. Wochenschr. S. 529.

7) Bellonard, Étude sur l'apparition précoce de l'ophtalmie purulente chez les nouveau-nés. Thèse de Paris.

8) Belt, E. O., Symmetrical corneal ulcers following gonorrhoeal ophthalmia. Maryland med. Journ. Baltimore. XXVII. p. 771.

9*) Bérenger-Férand, Note sur les accidents de kérato-conjonctivite produits par le venin d'un serpent du Sénégal. Arch. de méd. navale. p. 241.

10*) Berenstein, M., Zur Behandlung der Conjunctivitis follicularis (Kletscheniju follikularnowo wospolenja sojedinitelnoj obolotschki glasa). Medizinskoje Obozrenje. XXXVII. Nr. 11. p. 1021.

11) Berry, Conjunctivitis set up by flies. (Ophth. society of the united kingd. November 10th.) Ophth. Review. p. 377.

11a) —, Hyperplastic subconjunctivitis. Ibid. p. 378.

12) Bistis, Transplantation de la conjonctive du lapin chez l'homme. Gaz. méd. d'Orient. 15. Janv.

13) Brailey, W. A., A case of pemphigus affecting the conjunctiva. Guy's Hospital Reports. London. XXXIII. p. 165.
14*) Brisken, Zur Prophylaxe der Ophthalmoblennorrhoea neonatorum. Münch. med. Wochenschr. S. 67.
15) Budin, Le traitement prophylactique de l'ophtalmie purulente des nouveau-nés. Journ. de médecine de Bordeaux. Nr. 43.
16) Burnett, S. M., Chemosis of the conjunctiva and lid caused by the ingestion of a single grain of quinine. Arch. Ophth. XXI. p. 259.
17) —, Periodic congestion of the conjunctiva from vaso-motor disturbance. Ibid. p. 260.
18*) —, Racial influence in the etiology of trachoma. Verhandl. d. X. internat. med. Kongresses zu Berlin. IV. 2. S. 31.
19) Caspar, L., Ueber maligne Geschwülste epithelialer Natur auf dem Limbus conjunctivae. Arch. f. Augenheilk. XXV. p. 177.
20) Cereseto, V., Trattamento chirurgico della congiuntivite granulare. Gazz. de osp. Milano. XIII. p. 502.
21) Cheney, F. E., Purulent ophthalmia neonatorum as a cause of blindness. Boston med. and surgic. Journ. CXXVI. p. 362.
22*) Chibret, De l'immunité de la race celte vis-à-vis du trachome. Verhandl. d. X. internat. Kongresses zu Berlin. IV. 2. S. 23.
23) Chisolm, J. J., What little inconvenience is at times caused by large foreign bodies in the conjunctival sack. Maryland med. Journ. Balt. 1891—92. XXVI. p. 465.
24) Cohn, H., Credé's Verdienste um die Augen der Neugeborenen. Berlin. Tageblatt. Nr. 156.
25) Conkey, Trachoma. Northwestern Lancet. February. 1.
26*) Cranioean, Eine Epidemie granulöser Augenentzündung in der rumänischen Armee. Vers. d. ophth. Gesellsch. Heidelberg. Klin. Monatsbl. f. Augenheilk. Beilageheft. S. 183.
27*) Darier, Traitement chirurgical de la conjonctivite granuleuse. Archiv. d'Opht. XII. p. 95.
28) Dean, D. A., Trachoma, its etiology and treatment. Pittsburgh med. Review. VI. p. 165.
29*) Debagorij-Mokriewitsch, Beitrag zur Trachombehandlung (k woprosu o letschenii trachomi). Westnik ophth. IX. 2. p. 122.
30) De Schweinitz, Ophthalmia neonatorum; its treatment and prophylaxis. Ann. Gynaeo. and Paediat. 1891—2. V. p. 243.
31) —, Purulent ophthalmia resulting from an infection from vaginitis. Univ. med. Mag. Phila. 1891—2. IV. p. 771.
32) D'Oench, F. E., Polyp der Conjunctiva. New-Yorker med. Monatsschr. S. 185.
33*) Dransart, Des injections sous-conjunctivales de sublimé dans le traitement des granulations. Journ. d'ocul. du nord de la France. Lille. 1891—2. III. p. 106 und Annal. d'Ocul. CVII. p. 40.
34*) Dunn, Acute rheumatic conjunctivitis. Virginia med. Month Richmond. XXI. p. 478.
35) Edsall, F. H., Ophthalmia neonatorum. Pittsburgh med. Record. IV. p. 33.

36) Erdberg, Alfred von, Zur Prophylaxe der Blennorrhoea neonatorum im Kreisshett. Dorpat. 1891. H. Laakmann. p. 52.
37*) Fortunati, A., Sulla cura chirurgica del tracoma. Bull. d. R. Acc. Med. di Roma. XVIII. p. 603 nnd Bollet. d'Ocnl. XIV. 13.
38*) Fourey, G., Traitement chirurgical de la conjonctivite granuleuse, scarifications, curettage, hrossage. Thèse de Paris.
39) Fournier, L'ophtalmie hlennorrhagique. Gaz. d. hôpit. p. 70.
40) Fox, L. W., The snrgical treatment of grannlar lids. Ophth. Record. Nashville. 1891—2. I. p. 265.
41) Fnkala, Die schnellste und einfachste, auf pathologisch-anatomischen Veränderungen basierende Behandlnng des Trachoms. Internat. klin. Rundschau. Nr. 24 nnd 25.
42*) —, Ueber die Aetiologie der Conjnnctivitis phlyctaennlosa mit Rücksicht auf ihr Vorkommen in den Vereinigten Staaten von Nordamerika. Nachtrag zur operativen Behandlung der Keratitis snperficialis. Arch. f. Augenheilk. XXIV. S. 229.
43*) Galtier, Le traitement de l'ophtalmie hlénnorrhagiqne. Annal. d'Oculist. CVII. p. 429.
44*) Gepner, jun., Knapp's Rollzange (Roller forceps) zur Behandlung des Trachoms. Centralbl. f. prakt. Augenheilk. Oktober. S. 98.
45) Gergens, E., Die Entstehungsursachen der skrophulösen Angenentzündung. Vereinsbl. d. pfälz. Aerzte. Frankenthal 1891. VII. S. 253.
46*) Gerke, O. und Kain, E., Ein Fall von Croup der Bindehaut, der Mund- und Rachenschleimhant. Arch. f. Angenheilk. XXIV. S. 305.
47*) Gerken, N., Zur Trachomfrage (K woprosu o trachome). Westnik ophth. IX. 3. p. 197.
48) Gonld, G. M., A method of infection, treatment and prophylaxis of purulent ophthalmia. Med. News. Phila. p. 657.
49) Greef, R., A remarkable case of psendotrachoma. Arch. Ophth. XXI. p. 505.
50*) Grossmann, Blennorrhoea neonatornm und ihre Verhütnng. Verhandl. d. X. internat. Kongresses zn Berlin. IV. 2. S. 45.
51) Hippel, v., Beitrag zur Behandlung des Trachoms. Ber. über die XXI. Vers. d. ophth. Gesellsch. Heidelberg. 1891. S. 91.
52) Hirsch, L., Die Behandlung epidemisch anftretender Conjunctivitis granulosa (Trachom) mit Excision der Tarsi nnd der Uebergangsfalten. Inaug.-Diss. Würzhnrg.
53) Jackson, The mechanical treatment of trachoma. Med. and Surgic. Reporter. Phila. p. 295.
54) Jaesche, E., How shall we treat trachoma to-day? (Transl. by W. A. Holden). Arch. Ophth. XXI. p. 113.
55) Kain, E., Zur Aetiologie der Conjunctivitis cronposa. Wien. klin. Wochenschr. Nr. 10. (Reinzüchtung von Bacillen in einem Fall.)
56) Kennedy, The surgical treatment of trachoma. Indiana med. Journ. Oktober.
57) Kirstein, A., Ueber die Massnahmen zur Verhütnng der Blennorrhoea neonatorum und über die Frage der Zweckmässigkeit diesbezüglicher obli-

Digitized by Google

gatorischer Vorschriften für die preussischen Hebammen. Allgem. med. Central-Zeitung. S. 12.

58*) Knapp, Bemerkungen zur Trachombehandlung durch Ausquetschen des Krankheitsstoffes mit einer Rollzange auf Grund von 114 aufeinanderfolgenden Fällen. Arch. f. Augenheilk. XXV. S. 177.

59) —, Remarks on the treatment of trachoma by the expression of the morbid substanze with a roller forceps, based on a series of 114 successive cases. Arch. Ophth. XXI. p. 119.

60*) Krüger, Ophthalmia nodosa. Ein weiterer Beitrag zur Kasuistik der Raupenhaarerkrankungen des Auges. Arch. f. Augenheilk. XXV. S. 357.

61*) Lagrange, Note sur l'emploi d'une curette de Volkmann modifiée dans le traitement chirurgical de la conjonctivite granuleuse. Recneil d'Opht. p. 647.

62*) —, Deux cas d'epithelioma de la conjonctive bulbaire. Journ. de méd. de Bordeaux. XXII. p. 173.

63) —, De l'épithelioma de la conjunctive bulbaire et en particulier du limbe scléro-cornéen. Arch. clin. de Bordeaux. I. p. 193.

64) —, Traitement chirurgical de l'ophtalmie granuleuse. Ibid. Octobre.

65) Lang, A clinical lecture on granulous lids and their treatment. Chirurg.-med. Journ. 23. Nov.

66) Lawrentjew, Die Verbreitung des Trachoms in den ausländischen Armeen und die Massregeln zur Bekämpfung desselben (Rasprostraneuje trachomi w inostrannich armijach i mori borbi s neju). Wojenno-Medizinsky Journ.

67*) Legros, Le traitement de l'ophtalmie granulaire par la pyoctanine. Presse médic. Belge. 5 Juin.

68) Lindemann, S., Arthritis blennorrhoica. Deutschmann's Beiträge z. Augenheilk. V. S. 30.

69) Lopez, Quiste de la conjunctiva. Rev. de cien. med. Habana. VII. p. 133.

70) —, Retention cyst of the conjunctiva of traumatic origin. (Transl. by C. E. Tinlay.) Arch. Ophth. XXI. p. 231.

71) Lühinsky, A., Kurze Uebersicht der Beobachtungen über den Zustand der Augenbindehaut bei den Marine-Soldaten im Hafen von Kronstadt im Jahr 1891 (Kratkij obzor nahlüdenij obolotschki glas u morskich nischnich tschinow po Kronstadtskomu portu w 1891 godu). Medizinskija Pribewlena k Moskomu Sboruiku. April-Heft.

72) Meighan, T. S., Case of melanotic sarcoma of the semilunar fold of the conjunctiva. Glasgow med. Journ. XXXVIII. p. 305.

73) Michel, M., Plica circularis conjunctivae in the negro. Med. News. Phila. p. 461.

74) —, C. E., Jequirity a perfectly safe remedy. Ann. Ophth. and Otol. Kansas City. I. p. 48.

75) Minor, J. L., Unusual form of polypoid tumor of conjunctiva. Ann. Ophth. and Otol. St. Louis. I. p. 221.

76) Modestow, Serosis conjunctivae. Wojenno-Medizinsky Journal. November-Heft.

77) Monod, Traitement de l'ophthalmitis. Journ. de méd. de Bordeaux. XXII. p. 349.

78*) Morax, V., Recherches bactériologiqnes et cliniqnes snr la conjonctivite catarrhale. Annal. d'Ocnlist. CVII. p. 393.
79*) Morax, V., Trois cas d'ophtalmie blennorrhagique consécntive à l'inocnlation de pus de vnlvo-vaginite chez les jeunes enfants. Progrès méd. 22. Octobre.
80) Morton, An interesting case of gonnorrhoeal ophthalmia. Ophth. Record. Nashville. 1892—3. II. p. 18.
81*) Motais, Tuberknlose de la conjonctive. Mort par la phtisie pnlmonaire. (Soc. d'Opht. de Paris.) Annal. d'Ocnl. CVII. p. 199.
82*) Müller, Fr., Ein Fall von Pemphigus conjunctivae. Wien. klin. Wochenschr. Nr. 23.
83) Mntermilch, Anatomie des inflammations chroniqnes de la conjonctive. Annal. d'Ocnlist. CVII. p. 528.
84) Myers, T. D., A stndy of the conjunctiva. Americ. Journ. of Ophth. St. Louis. IX. p. 33.
85*) Norrie, G., Ueber Einführung von Credé's Methode gegen Blennorrhoea neonatorum. Ugeskr. f. Läger. I. p. 525.
86*) Panas, Traitement des granulations précédé d'nn aperçn historiqne. Archiv. d'Opht. XX. p. 358.
88*) Parinaud, Conjonctivite à streptococces. Annal. d'Ocnl. XVII. p. 88.
89*) Parischew, D., Intranterine Erkrankung des Fötns an Ophthalmoblennorrhoea (Wnntriutrobnoje sabolewsnje ploda ophthalmoblennorrhoejei). Wratsch. p. 1186.
90) Percepied, De la conjonctivite phlycténulaire et des épistaxis comme complication de la coquelnche. Franç̧e méd. 22 Juillet. (3 Fälle. Nichts Neues.)
91) Philippe, R. J., Living larvae in the conjunctival sac. Arch. Ophth. XXI. p. 110.
92*) Pohlmann, F., An overlooked factor in the production of conjunctivitis. (Meeting of the Alnmni assoc. Buffalo University). Americ. Journ. of Ophth. p. 279 und Bnffalo med. and snrgic. Journ. Jnly.
93) Pooley, F. R., Clinical observations on the treatment of trachoma by expression. New-York med. Journ. p. 169.
94) —, Clinical observations on the treatment of trachoma by expression. Ibid. February. p. 133.
95*) Raehlmann nnd Schmidt-Rimpler, Ueber Trachom der Bindehant. (Referat und Correferat). Verhandl. d. X. internat. Kongresses zn Berlin. IV. 2. S. 19.
96) Raehlmann, E., Ueber die follikulären Conjunctivalgeschwüre nnd über natürliche Epitheltransplantation nnd Drüsenbildnng bei Glaukom. v. Graefe's Arch. f. Ophth. XXXVIII. 3. S. 15.
98*) Rnmschewitsch, K., Ueber die hyaline und amyloide Entartnng der Bindehaut. Arch. f. Augenheilk. XXV. S. 363.
99) Rnssel, N., Trachoma and folliculosis. Pacific med. Journ. San. Fran. XXXV. p. 69.
100) Santos Fernandez, Un cas de conjunctivitis difterica. Cron. med.-quir. de la Habana. XVIII. p. 369.

101*) Sattler, H., Ueber die geographische Verbreitung des Trachoms. Verhandl. d. X. internat. med. Kongresses zu Berlin. IV. 2. S. 29.
102) —, Ueber die Behandlung der verschiedenen Formen der Conjunctivaltuberkulose mit Tuberculin nebst experimentellen Untersuchungen über die Wirkung desselben. Ber. über d. XXI. Vers. d. ophth. Gesellsch. Heidelberg. 1891. S. 33.
103) —, Demonstration von Präparaten zu dem Vortrag über Conjunctivaltuberkulose. Ebd. S. 249.
104) Shirley, Fatal hemorrhage in an infant after scarification of the conjunctiva. New-York med. Journ. 2. January.
105) Schmeljow, P., Ueber den Einfluss des Kokaïns auf die Aufsaugung aus dem Bindehautsacke in die Vorderkammer des Auges (O wlijanii kokaina na wsasiwanjo is konjunktivalnawo meschka w perednüju kameru glasa). Dissert. St. Petersburg.
106*) Sohnabel, Ueber die Erkennung und Behandlung der gewöhnlichsten und verderblichsten inneren Augenkrankheiten. Prager med. Wochenschr. Nr. 30.
107) Schneidemann, T. B., Ophthalmia neonatorum as a cause of a blindness. Times and Reg. New-York u. Phila. XXIV. p. 75.
108) Schneider, J., Neoplasm of the limbus conjunctiva. Transact. of the Wisconsin State med. society.
109*) Schneller, Ueber die Behandlung der follikulären Bindehauterkrankung. v. Graefe's Arch. f. Ophth. XXXVIII. 4. S. 52.
110) Segnin, De l'ophtalmie des nouveau-nés. Thèse de Paris.
111*) Simi, A., Sul Jequirity. Bollet. d'Ocul. XIV. p. 15.
112) Sims, L. H., Two cases of papilloma of the conjunctiva. Arch. Ophth. XXI. p. 91.
113) —, W. S., Purulent ophthalmia of the new born baby. Missisippi med. Month. Meridian. 1891—2. p. 445.
114) Stafford, H. E., The expression treatment of trachoma. Ibid. p. 141.
115*) Steinhüchel, R. v., Zur Frage des Einflusses der Gonorrhoe auf das Wochenbett und auf die Augenerkrankungen bei Neugeborenen. Wien. klin. Wochenschr. Nr. 21.
116) Stephenson, The history of an ophthalmic case; trachoma; hypopyon; diphtheritic conjunctivitis; cure. Med. Press and Circ. London. p. 283.
117*) Strangways, W. F., Treatment of trachoma. Ophth. Record. Nashville. 1891—2. I. p. 323.
118) Stransky, M., Casuistischer Beitrag zur Therapie des Trachoms. Med.-chir. Centralblatt. Wien. XXVII. p. 573.
119) Straub, Ueber die Aetiologie der sogenannten skrophulösen Entzündungen. Arch. f. Augenheilk. XXV. S. 416.
120) Sydney Stephenson, Scarring of conjunctiva from ophthalmia neonatorum. (Ophth. soc. of the united kingd.) Ophth. Review. p. 187.
121*) Terson, Les irrigations du permanganate de potasse dans le traitement de l'ophtalmie blénnorrhagique. Archiv. d'Opht. XII. p. 367.
122) Terson, Note sur deux cas de conjonctivite ulcéro-membranense bulbaire. Midi méd. Toulouse. p. 121.

123) Tesjakow, N., Ueber das Trachom im Cherson'schen Gonvernement (O trachome w Chersonskoj gubernii). Elisabetgrad. 1891.
124*) Tétan, Influence du traitement rhino-pharyngien dans la conjonctivite printanière et dans certaines formes de kérato-conjonctivites. Thèse de Paris.
125) Thompson, J. H., The treatment of chronic blennorrhoeal inflammation of the conjunctiva by strong solution of the nitrate of silver. South Clinic. Richmond. XV. p. 1.
126) Trousseau, L'ophtalmie blénnorrhagique. Gaz. des hôpit. Nr. 8.
127) —, Les nonveaux traitements de la conjonctivite granuleuse. Méd. mod. Paris. 1891. II. p. 861.
128) Veasey, C. A., Ophthalmia neonatorum. Med. and surgic. Reporter. Phila. p. 6.
129*) Viger, Étude sur la conjonctivite grannleuse en Algérie, particulièrement an point de vue du traitement chirurgical. Annal. d'Oculist. CVIII. p. 175.
130) Wagner, G., Ueber amyloide Degeneration der Conjunktiva. Inaug.-Diss. Berlin. 1891. G. Schade. 28 S.
131) Wallace, Granular conjunctivitis. Univ. Med. Mag. Phila. 1892—3. V. p. 97.
132) Webster Fox, Surgical treatment of grannlar lids. Ophth. Record. p. 249.
133) Wecker de, Le traitement de l'ophtalmie blénnorrhagique. Gaz. des hôpit. XI. p. 324.
134*) Weeks, The pathology of acute contagious conjnnctivitis. Verhandl. d. X. internat. med. Kongresses zu Berlin. IV. 2. S. 38.
135*) —, The surgical treatment of trachoma. Journ. Americ. Med. Assoc. Chicago. XIV. p. 285.
136) Westhoff, A., Orer trachom behandeling. Genesk. Courant. Tiel. XVI. p. 25.
137) Wicherkiewicz, Ueber ein gegen akutes Trachom gerichtetes operatives Heilverfahren, bestehend aus multiplen Punktionen verbunden mit Anwendung optischer Mittel. (Polnisch.) Nowin lek. Nr. 7.
138) —, Traitement chirurgical des granulations. Journ. d'ocul. du nord de la France. 1892—93. IV. p. 20.
139) Woods, H., Diphtheritic conjunctivitis; report of two cases, with the bacteriological study of the false membranae. Med. Record. Nr. 8.
140) —, The treatment of trachoma (granular lids) with special reference to the method of expression and to the use of Knapp's roller forceps. Maryland med. Journ. Balt. 1891—2. XXVI. p. 402.
141) Wolffberg, Zur Prophylaxe der Blennorrhoe der Erwachsenen und zur Therapie der Blennorhoe der Neugeborenen. Therapeut. Monatshefte. Nr. 12.
142) Wolfner, H. L., How to treat simple conjunctivitis and purulent ophthalmia. Ann. Ophth. and Otol. Kansas City. I. p. 29.
143) Würdemann, Gonnorrhoeal ophthalmia through infection by medium of an artificial eye. Ophth. Record. Nashville. 1892—3. II. p. 108.

Digitized by Google

Brisken (14) empfiehlt als Prophylaxis der Blennnorhoea neonatorum das Kaltenbach'sche Verfahren: Reinigung der umgestülpten Lider mit destilliertem Wasser, nachdem die Vagina desinficiert worden ist.

v. Steinbüchel (115) untersuchte bei 334 Schwangeren bakteriologisch das Genitalsekret und fand dabei 73 mal Gonorrhoe. Von den Kindern dieser 73 erkrankten 3 an virulentem, 3 an nicht-virulentem Katarrh der Bindehaut. Von 313 Neugeborenen überhaupt hatten 4 virulente und 9 nicht-virulente Katarrhe.

Terson (121) fand zunächst bei seinen Versuchen, die Behandlung der gonorrhoischen Blennorrhoe namentlich der Erwachsenen zu verbessern, dass die interne Anwendung balsamischer Mittel, speciell des Santal, das gewöhnlich sehr gut ertragen wird, gar nichts nütze, namentlich nicht im akuten Stadium der Erkrankung (wie auch bei der Urethra), wo am ehesten ein solcher Stoff von Nutzen wäre. Er suchte dann die lokale Therapie zu verbessern und fand, dass das Kali hypermanganicum sich vorzüglich eigne, die Situation zu verbessern, wie dieses Mittel jetzt ja auch bei der Gonorrhoe der Urethra mit grossem Erfolg angewendet werde. Es eigne sich dieses Mittel namentlich auch insofern, als die sonst übliche Behandlung daneben noch weiter geführt werden könne. Man müsse aber damit lange andauernde Irrigationen vornehmen und zwar so, dass alle Ausbuchtungen des Konjunktivalsackes davon bespült werden, am besten vermittelst eines Lidhalters, wie Osio und Gayet sie zur Bespülung des Auges angegeben haben, so dass durch das hohle Instrument die Flüssigkeit aus einem mehr oder weniger hoch gestellten Irrigateur zufliessen kann. T. liess sich ein solches hiefür besonders geeignetes Instrument von Major, Rue Racine Paris, konstruieren. Er benützt eine Lösung von 1:2000 oder 1:5000 je nach dem Grad und dem Stadium der Erkrankung, zu ½ Liter alle 8 Stunden oder auch häufiger. Die Wirkung war ausgezeichnet.

Galtier (43) hält die übliche Behandlung der Blennorrhoe deshalb für ungenügend, weil man mit dem Argentum nitricum die Uebergangsfalten und die Conjunctiva bulbi zu wenig erreiche. Er benützt deshalb ein kleines löffelförmiges Instrument, dessen Konkavität auf die Hornhaut zu liegen kommt und das vermittelst eines Stieles vom Assistenten an die Cornea angedrückt wird, so dass diese gut gedeckt wird, um diese vor dem Kontakt mit dem Argent. nitr. zu schützen. Er hebt dann, wenn so die Hornhaut gedeckt ist, zuerst das untere, dann das obere Lid mit einem Schielhaken etwas

in die Höhe und pinselt darunter weg den ganzen Konjunktivalsack aus. Nachher wird mit Kochsalzlösnng abgewaschen.

Grossmann (50) schlägt zur Verhütung der Blennorrhoea neonatorum folgende Thesen vor: 1) Eine jede Hebamme muss während ihrer Lehrzeit über die Symptome nnd die Verhütung von Bl. n. belehrt werden. Dies ist auf ihrem Berechtigungsschein zu vermerken. 2) In einem jeden Falle, in dem sich während des Wochenbettes der Mutter die Zeichen einer beginnenden Augenentzündung bei dem Kinde einstellen, muss sofort von der Hebamme einem Arzte Anzeige gemacht werden. 3) Zuwiderhandelnde sind straffällig (Geldstrafe, Entziehung des Berechtigungsscheines u. s. w.).

[Paris chew (89) teilt aus der Klinik von Prof. Lebedew in Petersburg einen Fall mit, wo ein etwas zu früh geborenes Kind unmittelbar bei der Geburt beiderseits eine ausgesprochene Blennorrhoea neonatorum zeigte; die Lider waren stark geschwollen, lividrot und beim Oeffnen derselben floss dickflüssiger Eiter heraus, der viel Gonokokken enthielt; die Hornhäute waren beiderseits getrübt. Das Fruchtwasser war 3 Tage vor der Geburt abgeflossen und war evident die Infektion schon im Uterus acqniriert worden.

Adelheim.]

[Norrie (85) zeigt, dass im Jahre 1890 beinahe 1% von allen lebendig geborenen Kindern in Kopenhagen in den Kliniken wegen Blennorrhoe behandelt sind. Kinder in der Entbindungsanstalt geboren, wo die Credé'sche Methode benützt wird, und solche, welche von prakticierenden Aerzten behandelt waren, sind nicht in die Rechnung mitgenommen. Er spricht sich deshalb, wie oft früher, für die allgemeine Anwendung der Credé'schen Methode aus. Gordon Norrie.]

Morax (79) beobachtete bei drei kleinen Mädchen Ophthalmo-Blennorrhoe, die durch Infektion mit Eiter verursacht war, welcher von Vulvo-Vaginitis herrührte. Im ersten Fall wurde das Auge durch den Finger eines anderen kleinen Kindes inficiert, das an der Genitalerkrankung litt. Im zweiten Fall lieferte die Vagina der Schwester das Gift. Im dritten hatte das kleine Mädchen selbst eine Vaginitis. In allen drei Fällen fand M. Gonokokken im Augen-Eiter und die Erkrankung hatte auch den entsprechenden schweren Verlauf. Dies beweise, dass die Vulvo-Vaginitis der Kinder einfach eine Gonokokken-Blennorhoe sei.

Schneller (109) schickt seiner Besprechung der Behandlung der follikulären Bindehauterkrankung folgende differentialdiagnostische These voraus: Wo beide Uebergangsfalten (oder ein grösserer Teil

der Bindehaut) von mehr als drei Reihen ziemlich dicht stehender Follikel, die alle oder grösstenteils einen Durchmesser von mehr als 1½ mm haben, besetzt sind, und wo die Bindehaut zwischen denselben merklich (derb) infiltriert ist, nehmen wir Trachom an, wo weniger und kleinere Follikel auf wenig infiltrierter Bindehaut stehen, Follikelkatarrh. Man wird eine Reihe von Fällen finden, wo die Diagnose und die Therapie schwanken kann. — Zur Behandlung des Follikelkatarrhes empfiehlt Sch. folgendes: Sind die Follikel auf relativ gesunder Bindehaut entwickelt, genügt oft Aufenthalt in reiner Luft, wenn nicht, so sind Umschläge mit schwacher Sublimat- oder Jodtrichloridlösung oder verdünntem Bleiwasser angezeigt. Ist die Absonderung stärker: Adstringentia. Tannin ist ganz unwirksam, Zink und Kupfer nicht zu empfehlen, am besten ist Blei. Ist zugleich, was etwa vorkommt, Schwellungskatarrh vorhanden, so sind alle reizenden Mittel zu vermeiden und blosse Umschläge das beste. — Beim akuten Trachom, das als erster Anfall der Erkrankung oder als neuer Schub einer schon bestehenden auftreten kann, sind die so beliebten Eisumschläge, auch nach der Erfahrung von Sch. an sich selbst, recht oft unerspriesslich. Er zieht stuben- oder lauwarme vor und zwar mit Sublimat oder Jodtrichlorid. Von grosser Wichtigkeit ist es, die kranke Bindehaut genügend zu desinficieren. »Kann man die dazu dienenden gründlichen Ausspülungen mit Sublimat (0,2 p. m.) oder Jodtrichloridlösung (0,4 p. m.) mehrmals täglich früh genug, also 1—2—3 mal 24 Stunden nach der Infektion oder dem Beginn der Krankheit machen, so genügen sie zusammen mit den Umschlägen allein, um das akute Trachom zu beseitigen.« Blutentziehungen nützen beim akuten Trachom nur in der Form der tiefen Skarifikationen. Abbürsten, das Keinig'sche Verfahren und die Caustica sind nicht zu empfehlen. »Nur ein Verfahren gibt es, das man nach Ablauf der ersten stürmischen Erscheinungen und sogar noch ehe der Limbus der Hornhaut weiss geworden ist, anwenden kann ohne Gefahr und mit sicherer Aussicht auf rasche Besserung und Heilung, das ist die Excision der Uebergangsfalten.« Ist in Fällen akuten Trachoms die Hornhaut erkrankt, dann soll man nie zögern, zu dieser Operation zu schreiten und nicht mit anderen Versuchen seine Zeit verlieren.

Beim chronischen Trachom der Uebergangsfalten gibt Sch. den operativen Methoden der Behandlung vor den medikamentösen den Vorzug und ganz besonders der Ausschneidung der erkrankten Uebergangsfalten. Er hält es für zweifellos und durch die Erfahrung er-

wiesen, dass man die Uebergangsfalte selbst ohne Schaden ganz entfernen darf. Was man dabei entfernt, ist oben ein in gesunder Bindehaut in maximo 4 mm, unten ein ca. 2½ mm breiter, nach den Enden langsam schmäler werdender Streifen Bindehaut von ca. 25—30 mm Länge. Die kranke Bindehaut ist nun oft um das Doppelte, ja in einzelnen Fällen um das Vierfache dicker und breiter, als die normale. Da wird es also erlaubt sein, 8—16 mm breite Streifen der Bindehaut zu entfernen, ohne dem Auge zu schaden. Sch. schildert die Art, wie er operiert, eingehend. Sind Cornealerkrankungen schon vorhanden, so ist diese Operation um so mehr angezeigt.

Beim Trachom, das sich von den Uebergangsfalten auch auf den übrigen Teil der Lidbindehaut ausgebreitet hat, excidiert Sch. gewöhnlich sehr bald die Uebergangsfalte, und, wenn er grosse Körner enthält oder stark infiltriert ist, auch den Teil der Bindehaut, der den letzten 1—2 mm des Tarsus aufliegt, mit oder ohne diesen. Die zurückbleibenden Follikel werden extra nachträglich einzeln mit spitzer Schere ausgeschnitten. Ist Pannus crassus vorhanden, so ist die totale oder partielle Circumcision der Hornhaut sehr zu empfehlen.

Es folgt dann noch die Besprechung der Behandlung der Folgezustände des Trachoms, namentlich der Stellungsveränderungen der Lider. Hat sich die Bindehautentzündung beruhigt ohne zu starke Schrumpfung und ist die Hornhaut sehr trüb, ohne ihrerseits lebhaft entzündet oder ulcerös zu sein, dann hat Sch. wiederholt eine wesentliche Lichtung der Hornhauttrübung nach der Anwendung eines ½—1%igen Jequirity-Infuses gesehen. Dieses Infus, das zur Zeit, wenn Bindehaut oder Hornhaut entzündet sind, wesentlich schädlich wirke, errege dann, 3—4mal hinter einander morgens und abends in die Gegend der Uebergangsfalte eingepinselt, eine mässige Entzündung, worauf sich die Hornhaut allmählich klärt.

Vigier (129) macht zunächst über die Conjunctivitis granulosa in Algier folgende Mitteilungen. Die eingeborene Bevölkerung ist in hohem Grade von der Krankheit ergriffen und zwar ganz besonders die sesshafte, während die nomadisierenden Araber etwas weniger darunter leiden. Die Trachom-Blinden dürften bei den Sesshaften 8—10 % betragen. Der Grund der starken Ausbreitung der Granulosa liegt in der Sorglosigkeit, dem Schmutz, dem engen Zusammenleben und namentlich in der religiösen Resignation, welche nicht einmal nach einer geeigneten ärztlichen Hilfe verlangt und diese jedenfalls aufgibt, wenn sie etwas lange dauern soll, in der Meinung, es sei doch nicht Gottes Wille, dass Heilung eintrete. Selten lassen sich diese Leute über-

haupt herbei, einen geschulten europäischen Arzt zu Rate zu ziehen. Sie gehen überhaupt zu dem, der am billigsten sie behandelt, häufig zu Quacksalbern. Dass Ansteckung eine Rolle spiele, davon haben die Araber keine Idee. Auch die israelitische Bevölkerung, die eng zusammen mit der arabischen lebt, ist stark vom Trachom heimgesucht, weniger stark die spanische Rasse und noch weniger die französische, wobei letztere immerhin auch noch sehr viele solche Kranke aufweist. Die starke Verbreitung der Krankheit wird in diesem Lande jedenfalls auch noch in hohem Grade durch das Klima begünstigt: die Trockenheit verbunden mit Staub, die Sonnenhitze, der Wind. — Was die Therapie der Granulosa betrifft, so stellt V. die chirurgische Behandlung vor die medikamentöse, die bei den richtig entwickelten Granulationen, wenn sie allein angewendet wird, in allen ihren Formen gewöhnlich im Stich lässt, während erstere nach dem, was V. beobachtete, gute Resultate und rasche Heilung in vielen Fällen erzielt. V. wendet die Methode von Abadie an. Er dreht in Chloroformnarkose, da die Procedur ungemein schmerzhaft ist, die oberen Lider vermittelst einer sehr starken Pincette, um die er das Lid gleichsam aufrollt, vollständig herum, so dass die obere Uebergangsfalte vollständig frei zu liegen kommt. Diese namentlich wird nun zuerst horizontal, dann vertikal scarificiert und hierauf kräftig gebürstet und zwar vermittelst Sublimatlösung 1 : 500. Die Operation dauert nicht mehr als 5 Minuten. Die nächsten Tage werden warme Umschläge mit Sublimatlösung von 1 : 2000 gemacht. Die Schmerzen nach der Operation sind unbedeutend. V. sah in mehreren Fällen danach in 14 Tagen Heilung eintreten. Fünf Krankengeschichten erläutern nnd bekräftigen das Gesagte.

Strangways (117) verwirft, allerdings nicht auf eigene Erfahrung gestützt, die Ausschneidung der Uebergangsfalte und die Abbürstung bei der Behandlung des Trachomes, sondern empfiehlt das Ausquetschen der Follikel, wobei das obere Lid so kräftig wie möglich umgestülpt werden soll. Dann braucht er Argent. nitr., wenn Sekretion da ist, und Sublimat, wenn keine solche vorhanden ist.

Legros (67) lobt das Pyoctanin bei der torpiden Form des Trachomes, bei den Skrophulösen, falls keine Cornealerkrankung vorhanden ist. Das Methylviolett darf dabei nicht stärker als 1 : 65 auf die umgestülpten, abgetrockneten Lider gebracht werden, aber täglich.

[Berenstein (10) berichtet über 155 Fälle von Trachom, die in der Königsberger Universitäts-Augenklinik nach dem Verfahren der Brüder Keinig (Deutsche med. Wochenschr. Nr. 41. 1890) be-

handelt wurden. Das Verfahren besteht darin, dass nach sorgfältiger Reinigung der Lidränder die Bindehaut des oberen und daranf des nnteren (umgestülpten) Lides, sowie auch die Uebergangsfalten mit einem in Sublimatlösung (1 : 2000) getränkten Wattebäuschchen abgerieben werden. Diese Abreibungen werden täglich vorgenommen nnd muss stets nur in nasaler Richtung gerieben werden. Es wurden auf diese Weise leichte Fälle von Follikularkatarrh, wie auch die schwersten Fälle von Trachom behandelt. Vollständige Heilung wurde in 129 Fällen und Besserung in 17 Fällen erzielt; in 7 Fällen blieb die Behandlung resultatlos. Recidive traten in 16 Fällen auf und wurden leicht geheilt. Die Behandlungsdaner betrug 12 Tage bis 5 Monate. In frischen Fällen wurde eine Restitutio ad integrnm erzielt, in veralteten und chronischen Fällen gelang es, einer Narbenbildung in der Bindehaut vorzubeugen. Adelheim.]

Nach Raehlmann (95) ist das Wesen des Trachoms gebnnden an das Verhalten der Follikel. Einzelne Follikel sind nnschädlich, viele zerstören die Schleimhaut. So lange sie oberflächlich liegen, können sie spurlos schwinden, können aber auch durch weitere Ausbreitung den Ruin der Mucosa herbeiführen. Ein anatomischer oder durchgreifender klinischer Unterschied zwischen Conjunctivitis follicularis und Trachom existiert nicht. Der ersteren Affektion kann man es von vornherein nie ansehen, ob sie heilen oder nach chronischem Verlauf znr Vernarbung führen wird. Die schweren Trachomformen sind dadurch gekennzeichnet, dass die Follikel tief liegen, in Etagen über einander, durch ihr Wachstum die Schleimhaut spannen und nekrotische Prozesse im Gewebe herbeiführen und zwar geschieht letzteres in der Form der Erweichung der Follikel mit Abstossung der Oberfläche nnd Austritt des Inhaltes. Es entsteht eine follikularulcerative Konjunktivalentzündung, das zweite Stadinm der Krankheit. Zn dieser Zeit bestehen immer Schleimhautinjektion, profuse schleimigeitrige Absondernng und umfangreiche Reizerscheinungen. Oft entsteht zn dieser Zeit frischer oder exacerbierter Pannus der Hornhaut. Je ausgedehnter nun der geschwürige Prozess, desto glatter und diffus röter wird die Schleimhaut. Auf ihrer Oberfläche finden sich einzelne oder zahlreiche Defekte, wie angefressene Stellen, von welchen die (früher prominenten) Follikel abgestossen sind; später finden sich grau diaphane, snlzige Plaqnes, die halb-entleerten mit dünner Epithelschicht überzogenen Follikel nnd um diese herum die ersten Andentungen der Trachomnarbe in Form eines grauen Netzes, in dessen Mascheu die Follikelreste lagern. — Die pannöse Keratitis ist eine

selbständige Komplikation der Hornhaut, keine einfache Propagation des follikulären Prozesses von der Konjunktiva zur Hornhaut. Schwächezustände des Körpers fördern die Cornealerkrankung. — Die Verbreitung des Trachoms erfolgt durch fixes Kontaginm. Uebertragung durch die Luft ist unmöglich, doch existieren regionäre und örtliche Differenzen in der Uebertragungsfähigkeit. Miasmatische Verhältnisse sind von Einfluss, indem das Miasma vorbereitend wirkt und die Infektion begünstigt. Einzelne Menschen sind gegen das Trachom immun, mitunter sogar das eine Auge eines Individuums, dessen zweites Auge an chronischem Trachom Jahre lang leidet.

Schmidt-Rimpler (95) formuliert als Korreferent dagegen seine Ansicht vom Trachom in der Hauptsache dahin, dass eine Trennung von Trachom und einfacher Conjunctivitis follicularis wegen der Verschiedenheit dieser zwei Erkrankungen sowohl im klinischen Interesse als auch im Hinblick auf die anatomischen Veränderungen und die Aetiologie unbedingt gefordert werden müsse. Das Trachom ist infektiös; das ansteckende Moment ist zur Zeit noch nicht gefunden. Zur Infektion mit Trachom bedarf es einer gewissen Disposition, jedoch dürften nur wenige Schleimhäute der direkten Uebertragung des Kontaginms widerstehen. Es ist annehmbar, dass klimatische Verhältnisse betreffs der Disposition und der Verbreitung der Krankheit ebenfalls einen Einfluss haben. — Die grosse Gefährlichkeit des Trachomes erfordert hygienische Massnahmen seitens des Staates und zwar in höherem Grade als bisher geschehen ist.

Burnett's (18) Auseinandersetzungen über das Trachom gipfeln in der These, dass diese Krankheit nicht bloss eine lokale Affektion sei und nicht bloss auf Ansteckung beruhe, vielmehr sei für das Haften derselben am Individuum eine gewisse Dyscrasie oder Diathese erforderlich, ähnlich derjenigen für tuberkulöse oder skrophulöse Prozesse. Dies ergebe sich deutlich aus dem Verhalten des Trachomes gegenüber dem Neger und dem Irländer. Während der erstere fast gar nicht an Trachom erkrankt (B. sah bei 6000 Erkrankungen von Neger-Augen bloss einen Fall unzweifelhaften und 3 oder 4 Fälle zweifelhaften Trachomes), haben die Iren eine gewisse Empfänglichkeit für dasselbe, sogar dann, wenn sie in ganz guten Verhältnissen leben. In ähnlicher Weise sei der Neger auch weniger empfänglich für Malaria und Scharlach. Die Höhe über dem Meer sei kein so wichtiger Faktor für die Ausbreitung der Erkrankung. B. sah in 350—450 Meter Höhe dieselbe stark und zahlreich bei Iren auftreten, die mit Negern zusammen an einer Eisenbahn arbeiteten. Letztere blieben

dabei verschont. — Jedenfalls müsse bei der Behandlung der Erkrankung die Bekämpfung dieser Diathese in höherem Grade angestrebt werden als hisher und müsse man deshalb die Patienten in die möglichst günstigen hygienischen Bedingungen zu versetzen suchen.

Chibret (22) hat für sein am Kongress in Kopenhagen 1884 bekannt gegebenes Gesetz, dass das Trachom seine Kontagiosität oberhalb 200 Meter über dem Meere verliere, den Grund darin gefunden, dass in Europa oberhalb dieser Höhe hauptsächlich die keltische Rasse vorkommt nnd diese sei wenig emptänglich für das Trachom. Ch. ändert ferner den Satz dahin ab, dass das Trachomgift, wenig virulent für die keltische Rasse, seine Virulenz für andere Kelten ganz verliere, wenn es einen Kelten passiert habe. Sowohl die Anthropologie, als die Geographie, die Klinik und die Geschichte zeigen die Richtigkeit dieser Annahme. Letztere z. B. sagt uns, dass das französische Heer, das aus Egypten die Erkrankung nach Europa brachte und dort den übrigen Völkern mehr oder weniger mitteilte, selbst immer nur in geringem Grade erkrankte. Der Grund dafür liegt eben darin, dass die Kelten in demselben zahlreich waren. Schon Larrey bemerke, dass die Blonden mehr erkrankten als die Braunen. Die Brannen von Larrey seien die Kelten von heute.

Sattler (101) äussert zunächst die Ansicht, dass das Trachom nicht erst durch die Rückkehr der französischen, italienischen und englischen Truppen aus Egypten in Europa eingeschleppt worden sei, sondern in gewissen Gegenden unseres Weltteiles schon seit langer Zeit heimisch war. — Was die geographische Verbreitung betrifft, so kennt S. Gegenden von 400—600 m Höhe, wo Trachom häufig, ja geradezu endemisch sei (Hohenzollern, ein Teil von Oberfranken). Anderseits ist aus Rasse und Höhe kein Grund dafür abzuleiten, warum z. B. das Tyrol fast völlig trachomfrei ist, während gleichhohe und gleichrassige Gebirgsteile von Oesterreich, wie Salzburg, Oberösterreich, Kärnthen, Krain und Steiermark, Trachom haben. S. führt dies auf Truppenbewegungen, Verlegung der Garnisonen in von Trachom verseuchte Gegenden und ähnliche Momente zurück. Dass es eine wirkliche Immunität einer Gegend gegen das Trachom nicht giht, ist wohl nicht zu hezweifeln. Aber in einer Höhenlage von mehr als 200 m ist die Geneigtheit zur Trachomerkrankung eine ausserordentlich viel geringere als in den Thalsohlen grosser Flüsse und in den Tiefebenen. Ist aber einmal das Trachom in jene höher gelegenen Gegenden eingeschleppt, so kann es auch hier endemisch werden und zu Höhen bis 1000 m emporsteigen. Der Charakter der Erkrankung

scheint dann im Grossen und Ganzen wohl weniger bösartig zu sein, als in den klassischen Trachomgebieten. — S. hat, beiläufig bemerkt, die sog. Conjunctivitis follicularis genau in derselben Weise in trachomfreieu Gegenden angetroffen, wie in solchen, wo Trachom häufig vorkommt.

Liebrecht (95) hat in den 26 Jahren seiner Praxis in Gent fast sämtliche Heilverfahren durchprobiert. Die Methode von Buys mit essigsaurem Blei passe nur für das Anfangsstadium nnd gefährde unter Umständen, wenn nicht richtig ausgeführt, die Cornea durch Blei-Incrustatiou. Die Tannin-Behandlung nach Hairion ist brauchbar, wenn die Schleimhaut aufgelockert ist und starke Sekretion besteht. Die Reaktion ist dabei gering und das Verfahren nicht schmerzhaft. Chromsäure und Argentum nitricum rein oder in stärkerer Koncentration gab zu starke Narben. Ausgezeichnet ist dagegen dieses Mittel hei schwächerer Lösung und zwar zu 1 % viermal des Tages auf die Schleimhaut gepinselt. Aehnlich wirkt das Chlorzink. Der Kupferstift wurde auch viel angewendet, namentlich wenn starke Vaskularisation der Mucosa beahsichtigt war. Viele Kranke halten die Procedur schlecht aus. Findet sie nur selten statt, so ist der Effekt uugenügend. Skarifikation und Excision wurden in den hartnäckigsten Fällen ausgeführt und hatten guten Erfolg, wenn die Argent. nitr. oder Chlorzink-Behaudlung nachfolgte. Die Iuoknlation mit Gonorrhoe gah allemal in den geeigneten Fällen (starker Pannus) ausgezeichnete Resultate; die Methode ist aber gefährlich. Ist die dadurch gesetzte Entzündung zu stark: Argent. nitr. 2% 3 mal p. Tag.

Dransart (33) empfiehlt, gegen Trachom 2 mal p. Woche eine Spritze Snblimatlösung 1 : 1000 nach Kokaïnisierung oder Chloroformierung unter die Bindehaut abwechselnd des oberen und des unteren Lides resp. der Uebergangsfalte einznspritzen. Diese Injektionen verursachen zwar eine erschreckende Chemosis und Schwellung der Lider, haben aber allemal günstige Einwirkung gehabt. Jede Einspritzung wird ferner mit Ahhürstung der Konjunktiva kombiniert. D. glaubt, dass die Erkrankung sich binnen 5 Wochen mit dieser Methode heilen lasse. Er gibt aber noch keine dies beweisende Resultate au.

Fourrey (38) schildert in seiner These aufs genaueste die Methode der Trachombehandlung von Abadie nnd Darier: Skarifikation und Abbürstung. Die Instrumente werden abgebildet.

Lagrange (61) empfiehlt die Ausschneidung der Uebergangsfalte in den Fällen, wo diese zahlreiche Grauulationen enthält. Es

habe dies absolut keinen Nachteil, wenn nur der Tarsus geschont werde. Die Scarifikationen, wie sie gewöhnlich gemacht werden, verwirft er und setzt an deren Stelle die Auslöffelung, wozu er einen kleinen scharfen Löffel benützt, mit dem er heqnem in alle Ausbnchtungen des Konjunktivalsackes hineinkommt. — Die akuten Granulationen mit eiterigem Sekret und Blepharospasmns passen nicht für die chirurgische Behandlung. Hier ist das Argent. nitr. am Platz, das eventnell auf die chirurgische Behandlung vorbereitet.

Adamück (2) hält am dualistischen Standpunkt fest. Er giht die Möglichkeit zn, dass das Trachom durch verschiedene Mikroorganismen vernrsacht sein könne und dass daraus der ungleichartige Verlauf der Erkranknng sich erklären lasse. Es seien ferner in einzelnen anf seiner Klinik wegen Trachom excidierten Uebergangsfalten Tuberkelhacillen gefunden worden.

Weeks (135) hält im ersten Stadinm des Trachoms das Auspressen verhunden mit oberflächlichen Scarifikationen nnd Einstreichen eines Desinficiens für die heste Behandlungsweise. Im zweiten Stadium sei das Auskratzen angezeigt, in manchen Fällen in Verbindung mit Ansdrücken.

Darier (27) schildert und empfiehlt aufs nene das Ahadie'sche Verfahren der Auskratznng und Aushürstung verhunden mit Suhlimat 1 : 500. Bei 130 so behandelten Fällen war kein Misserfolg zu verzeichnen, relativer Misserfolg nur in einigen Fällen. Die mittlere Behandlungsdauer betrug einen Monat. Es ist nötig, nach der Operation alle Tage oder alle zwei Tage die Lider vollständig umzustülpen und die zur Verklebung neigenden Wundflächen von einander zu trennen, indem man sie zngleich mit Suhlimat 1 : 500 wascht. So kann man Symhlepharon gänzlich vermeiden. Der ahgehürstete und abgekratzte Pannus pflegt sehr schön zu heilen.

Abadie (1) empfiehlt sein Verfahren auch noch einmal nnd weist auf die günstigen Resultate hin, welche damit Vigier in Algier und Petresco in Bukarest gehaht hahen. Man müsse nur immer die nächsten Tage nach der Operation die Lider gut umdrehen und mit einer Suhlimatlösung 1 : 500 oder anch mit Borlösung ahwaschen. Ferner müsse man die Vorsicht heohachten, die Bürste vor dem Gebrauch gut zu reinigen resp. zu desinficiren.

Gepner (44) empfiehlt Knapp's Rollzange zur Behandlnng des Trachomes, nachdem er sie 3 Wochen bei über 60 Kranken angewendet hat. Das Verfahren sei zwar sehr schmerzhaft, aber die Patienten lassen es sich doch gerne gefallen, da hald die Besserung

gespürt werde. Die Procedur erlaube sehr rasch die Bindehaut von den Follikeln zu befreien und nicht nur bei Trachoma folliculare sei die Rollzange brauchbar, auch bei Trachoma mit starker Papillarwucherung habe G. dieselbe nicht ohne Nutzen angewendet.

[Gerken (47) fand im Dorfe Sichterma im Kasan'schen Gouvernement bei einer allgemeinen Besichtigung aller Einwohner, dass von 699 Tschuwaschen gesnnde Bindehaut nur 228 (32,5 %), Trachom 394 (56,7 %) und Bindehantfollikel 77 (10,8 %) hatten; von 98 Russen hatten 89 (91 %) gesunde Bindehaut, 5 (5 %) Trachom und 4 (4 %) Bindehautfollikel. G. macht folgende Schlussfolgerungen: 1) Die Trachomansteckung erfolgt in der grössten Mehrzahl der Fälle dnrch unmittelbaren Verkehr mit trachomkranken Individuen. 2) Die erste Aeusserung der Einwirkung des Trachomkontagiums besteht allem Anschein nach in einer Entwickelnng von Follikeln in der tarsalen Bindehaut des obern Lides. 3) In einem Viertel aller Fälle von Trachom erfolgt nnter Bildung von Narben in der Bindehaut vollständige Genesung ohne merkliche Störungen im Sehorgane. 4) Unter den Tschuwaschen verbreitet sich das Trachom in so starkem Masse wahrscheinlich infolge ihrer Unreinlichkeit (besonders der Hände); die Rauchhütten spielen evident gar keine Rolle.

Adelheim.]

Schnabel (106) hält dafür, dass, wo Follikel vorkommen, Trachom vorhanden sei. Gegen die sie begleitende Entzündung empfiehlt er, den Eisbeutel wochenlang unausgesetzt anzuwenden, in den späteren Stadien der chronischen Entzündung das Argent. nitr. und Cnpr. sulf. Wo diese im Stich lassen, müsse der follikelhaltige Teil der Uebergangsfalte ausgeschnitten werden. Er hält diese Methode für äusserst wertvoll nnd sah nie Schaden davon. Die Sublimatbehandlung reiche nur bei leichteren Fällen aus.

Craniceau (26) erwähnt znnächst, dass in den letzten Jahren das Trachom in der rumänischen Armee erheblich an Zahl zugenommen habe und belegt dies durch Zahlen. Seit aber in allerneuster Zeit eine zweckmässigere Behandlung Platz gegriffen hat, verringert sich die Zahl wieder rasch. Diese bessere Behandlung besteht darin, dass die erkrankten Soldaten in einer günstigen wasserreichen Gebirgsgegend mit reiner staubfreier Lnft in einem eigenen Barackenspital isoliert und behandelt werden. Die Behandlung von C. besteht im wesentlichen in Ausspülungen und Abreibungen mit einer Sublimatlösnng mit Hilfe hygroskopischer Watte, sowie auch in Kauterisationen mit dem Galvanokauter.

Knapp (58) hat bis dahin 114 Fälle von Trachom mit seiner Rollzange behandelt und zwar 16 Fälle von Follikularkatarrh, mit 15 Heilungen und 64 Fälle von Follikulartrachom mit 54 Heilungen. Bei dieser Form liefere das Auspressungsverfahren die besten Ergebnisse. Eine Sitzung genügt fast immer, um auf die Daner beide Angen zu heilen und eine funktionell gesunde Bindehaut wieder herzustellen. Ferner wurden 22 Fälle von diffusem Trachom so behandelt, wovon 17 geheilt wurden und endlich 10 Fälle von Narbentrachom mit 7 Heilungen. Bei den Granulationen des Sommerkatarrhes versuchte K. das Verfahren ebenfalls, aber ohne grossen Erfolg. Im übrigen sind die Resultate, die mit dieser Methode gewonnen wurden, sehr befriedigende gewesen. »In der Mehrzahl war keine Nachbehandlung erforderlich; bei anderen wurde der Kupfer- und Höllensteinstift einige Wochen und noch länger angewendet. Doch wurde die Behandlung auch in diesen Fällen wesentlich durch die Operation abgekürzt. Die Zeit ist zu kurz, um über den endgültigen Wert dieser Behandlungsart zu urteilen. Rückfälle mögen öfter aufgetreten sein, als zu meiner Kenntnis gelangten.« K. benützt bei der Behandlung des Trachomes keine stärkeren Antiseptica als etwa Sublimat 1 : 5000, obschon er von der Ansteckungsfähigkeit der Erkrankung vollständig überzeugt ist. »Weder von Galvanokaustik, noch von Elektrolyse, Auritzen, Ausdrücken, Ausbürsten, verbunden mit reichlichem Berieseln von Sublimat, kann man annehmen, dass sie alle Keime in der Bindehaut zerstören. Es scheint zu genügen, dass man einen grösseren Teil entfernt.«

Panas (86) gibt zuerst einen kurzen Ueberblick über die Geschichte des Trachomes, wobei er hervorhebt, wie oft ganz uralte Heilverfahren wieder als neu erfunden und angepriesen wurden. Auch den anatomischen Veränderungen der Krankheit wird eine kurze Betrachtung gewidmet, dann aber namentlich auf die Behandlung eingetreten, bei welcher P. sich ganz den verschiedenen Formen und klinischen Erscheinungen anpasst. Bei starker Sekretion und Schwellung der Schleimhaut solle sowohl Cuprum wie auch Scarificieren und Abbürsten vermieden, dagegen das Argent. nitr. angewendet werden, gerade wie bei einer Blennorrhoe. Für die mehr chronische Form, die in Frankreich weit häufiger sei, passen die verschiedenen bekannten Arzneimittel, mit denen abgewechselt werden muss, am besten. Ein gutes Unterstützungsmittel bildet die schon von Severus empfohlene Massage. Wenn die Lider straff dem Bulbus anliegen, so ist, im Interesse der Cornea, die Canthotomie angezeigt. Wenn die Granu-

lationen stark gewuchert sind und keine Neigung zum Rückgang zeigen, leistet die operative Behandlung mit Scarifikationen und Abbürstung unzweifelhaft gute Dienste, kürzt namentlich die Behandlung ab. Zwischen hinein hindert nichts, die Topica weiter anzuwenden. Was das zuerst zu stark gepriesene, dann zu stark verschrieene Jequirity betrifft, so erzielt man mit demselben zweifellos bei subakuten Fällen und namentlich da, wo ausgesprochener Pannus vorhanden, gute Erfolge. P. zieht die Anwendung des gepulverten Jequirity vor, das direkt auf die Konjunktiva gestreut wird. Die Anwendung des Thermokanters kann P. nicht loben, nachdem er dessen Wirkung hinlänglich studiert hat. Bezüglich der subkonjunktivalen Einspritzungen von Sublimat nach Dransart hat er keine eigenen Erfahrungen. In den verzweifelten Fällen, wo massenhafte Granulationen und totaler Pannus vorhanden sind, sah P. ausgezeichnete Wirkung der Impfung mit Gonorrhoe; daher wird man sich in dergleichen Fällen immer wieder dieser Methode erinnern müssen. Im späteren Narbenstadium leisten die wiederholten Scarifikationen am meisten, zugleich mit Massage und Merkur-Bioxyd-Salbe.

[Fortunati (37) hat auf der Klinik von Businelli die operative Behandlung des Trachoms in 20 Fällen ausgeführt. Er vereinigt das Verfahren von Sattler (Auslöfflung), Manolescu (Bürstung) und Abadie (Skarificierung und Bürstung). Das Fassen des umgekehrten Lides geschieht mit einer Pincette, die der Länge nach drei Paare stumpfer Zähne hat. In Narkose werden nach Skarificierung der Schleimhaut mit dem Löffel die grösseren, härteren und tieferen Granulationen, darauf mit einer in 1 : 500 Sublimat wiederholt eingetauchten Bürste der Rest des erkrankten Gewebes entfernt. Die Plica semilunaris wird nöthigenfalls mit der Schere abgetragen; darauf reichliche Spülung mit derselben Sublimatlösung und Eiskompressen. In den nächsten 8—10 Tagen wird die Wundfläche mit Sublimat 1 : 500, später mit 1 : 1000—1 : 2000 gewaschen und dabei namentlich anfangs die entstandene croupöse Membran immer entfernt, besonders aus der unteren Uebergangsfalte, wo eine Verklebung mit dem Bulbus stattfinden könnte. Etwaige Granulationsknöpfe trägt man ab. In 2—3 Monaten ist die Heilung vollendet. F. gibt sich der Hoffnung hin, dass bei gründlicher Operation Recidive nicht vorkommen werden. Berlin, Palermo.]

[Debagory-Mokriewitsch (29), von der Ansicht ausgehend, dass bei der Trachombehandlung die gesunde Bindehaut womöglich nicht beschädigt werden darf, übte ein Abtragen der ober-

sten Schichten der Follikel mittelst einer dünnen etwas gebogenen Schere, worauf eine Lösung von Cuprum sulfuricum in Glycerin (1:8—16) auf die umgestülpten Lider im Verlaufe von mehreren Tagen gebracht wurde. Auf diese Weise wurden 100 Kranke behandelt und die erzielten Resultate sollen recht gute gewesen sein. Die Vorzüge dieser Behandlungsweise sollen sein: 1) die geringe Schmerzhaftigkeit im Vergleiche mit anderen chirurgischen Behandlungsmethoden, wie z. B. Zerquetschen und Ausdrücken der Körner, Auskratzen mit dem scharfen Löffel oder Behandlung mit dem Schröder'schen Metallpinsel; 2) dass die gesunde Bindehaut gar nicht verletzt wird, da diese immer unter dem Niveau der schneidenden Fläche der Schere zu liegen kommt und 3) dass mit einer feinen Schere die oberflächlichen Schichten sogar der kleinsten Körner abgeschnitten werden können. Der Glycerinlösung von Cuprum sulfur. gibt der Autor den Vorzug vor dem Cuprumstifte.

Adelheim.]

[Simi (111) glaubt, dass die Sublimatbehandlung des Trachoms das Jequirity mit Unrecht in Vergessenheit gerathen lasse, dass sogar bei Kombination beider in den für letzteres geeigneten Formen gute Erfolge zu hoffen seien. In zwei mitgeteilten Fällen, wo bei der Jequirity-Entzündung zunächst Jodoform (nach S. das beste Mittel, um diese schnell zu ermässigen) und dann heisse Sublimatdouche angewendet wurde, besserten sich Pannus und Granulationen überraschend schnell. Berlin, Palermo.]

Müller (82) demonstriert in der Gesellschaft der Aerzte in Wien einen Patienten mit Pemphigus der Haut, der Mund- und Rachenschleimhaut. Es bestand bei der ersten Untersuchung ¼ Jahr vorher beiderseits hochgradige Schrumpfung der Konjunktiva und Trichiasis, links vollständige Xerose der Cornea. Die Trichiasis wurde nach der Methode von Panas operiert. Kurz darauf machte Patient einen zweiten Ausbruch von Blasenbildung am ganzen Körper durch, wobei dann der linke Konjunktivalsack vollständig obliterierte und die Cornea gänzlich mit Borken bedeckt wurde. Rechts konnte man am äusseren oberen Rande der Cornea und der angrenzenden Bindehaut ein belegtes Geschwür sehen, das einer frischen Eruption entsprach.

Gerke (46) und Kain (46) beschreiben einen Fall von Croup der Bindehaut mit gleichzeitigem Croup der Mund- und Rachenschleimhaut bei einem 21jährigen Soldaten, der bereits im Jahr 1888 eine Augenentzündung überstanden hat, zu der nach einigen Tagen eine Erkrankung der Mundschleimhaut hinzutrat. Jetzt war bei der Be-

sichtigung die Bindehaut der Lider, sowie die Uebergangsfalten mit zarten, ¼ mm dicken grauweissen zähen Membranen bedeckt. Werden diese abgezogen, so erscheint die Bindehaut unter denselben stark gerötet, etwas aufgelockert und geschwellt. Nach einigen Stunden sind frische, dickere Membranen entstanden. Die Augapfelbindehaut ist nur wenig gerötet, frei von jedem Belag, Pericornealrötung nicht vorhanden. Hornhaut normal. — Die Membranbildung dauerte vom 17. Februar bis zum 5. März. Vom 23. Febr. an bestand auch bis zum 5. März Croup im Mund und Rachen. Es zeigte sich die Schleimhaut der Innenseite der Lippen, der Wangen, des Gaumens bis zu den vorderen Gaumenbögen und des ganzen Zahnfleisches mit einer stellenweise fast 1 mm dicken weisslichen Membran bedeckt, die sich nur schwer abziehen lässt. Unter derselben ist die Schleimhaut sehr stark aufgelockert, dunkelrot und leicht blutend. Am 24. Febr. Belag auch auf den Tonsillen, den Gaumenbögen und dem Pharynx. Heftige Schmerzen im Mund. Temp. 38,6. Aus den Membranen wurden Bacillen rein gezüchtet, die bei der Verimpfung auf das Kaninchen sich als pathogen erwiesen.

Morax (78) fand im Sekret der epidemischen oder sporadischen Konjunktivitis, die in Paris so häufig ist, immer einen Bacillus, der mit dem von Koch und Kartulis in Egypten und von Weeks in Philadelphia gefundenen identisch ist. Die Erkrankung kann unter verschiedenem Bilde auftreten, was, wie es scheint, von der Virulenz der Mikroben abhängt. Immer aber wirkt bei diesem Katarrh das Argent. nitr. sehr günstig auf den Krankheitsprozess ein und heilt denselben verbunden mit Borsäure-Waschungen gewöhnlich rasch.

Dunn (34) sah bei einer 53jährigen Patientin eine Conjunctivitis mit sehr starken Schmerzen ohne entsprechend starke objektive Erscheinungen, die er für rheumatisch erklärt, weil die Kranke angab, dass sie bei Beginn der Augenaffektion an akutem Rheumatismus gelitten habe. Drei Wochen lang war alle Behandlung fruchtlos gewesen, als ihr nun Natron salicylicum gegeben wurde, schwanden die Beschwerden rasch und in 10 Tagen war die Heilung erreicht. Um eine Scleritis habe es sich nicht gehandelt.

Parinaud (88) beschreibt eine Streptokokken-Conjunctivitis, die sich dadurch kennzeichnet, dass mit Konjunktivalrötung zugleich Ciliarinjektion sich paart. Die Verdickung der Schleimhaut ist nicht so stark wie bei der gonorrhoischen Form, das Sekret ist nicht stark, die Schwellung der Lider mässig, die Cornea hat keine grosse Neigung zu geschwürigem Zerfall. Dagegen kombiniert sich die Con-

junctivitis ziemlich oft mit Iritis, namentlich wenn die Erkrankung nicht von Anfang an sorgfältig behandelt wurde. Es tritt nicht plastische, sondern seröse Iritis auf und die Iritis kann noch nach der Heilung der Conjunctivitis fortbestehen. Die Ursache der letzteren liegt bei diesem Prozess im Thränenkanal und in der Regel ist gleichzeitig auch die Thränensackschleimhaut akut entzündet. Während der gewöhnliche Eiter des Thränensackes, welcher nebst anderen zahlreichen Mikroorganismen hauptsächlich den Eiterstaphylokokkus enthalte, für das Auge wenig schädlich sei, sei dies bei dieser Erkrankung anders, da hier Streptokokken die Eiterung und Entzündung veranlassen. Ein Eindringen dieser Mikroben in die Vorderkammer konnte immerhin nicht nachgewiesen werden. Diese Streptokokken-Conjunctivitis ist hie und da gutartig, aber gewöhnlich doch sehr hartnäckig und langwierig. Sublimat leistet bei der Behandlung mehr als Argent. nitr. und zwar in der Koncentration von 1 : 1000. Auch die Iritis wird durch diese Medikation (Pinselung 2 mal des Tages nach Kokaïn) günstig beeinflusst. Gleichzeitig muss der Thränenkanal behandelt werden.

Weeks (134) macht nochmals eingehende Mitteilungen über die von ihm schon früher beschriebene akute kontagiöse Conjunctivitis, die auf der Anwesenheit von feinen Bacillen beruht, welche denjenigen der Mäusesepticämie ähnlich sind. Sie wurde v. W. gezüchtet und deren Ueberimpfung auf normale menschliche Konjunktiva rief die Krankheit hier hervor. Diese verläuft unter dem Bildnis mehr oder weniger heftigen schleimig-eitrigen Katarrhes, der in stärkeren Fällen Aehnlichkeit mit gonorrhoischer Blennorrhoe gewinnen kann und hie und da auch Diphtheritis ähnlich wird, indem sich Membranen bilden. Charakteristisch wird das akute Stadium namentlich durch das Auftreten kleiner Blutungen unter die Conjunctiva bulbi, ohne erhebliches Oedem dieser Membran. Vollständige Wiederherstellung erfolgt gewöhnlich in 2—3 Wochen. Hie und da verliert sich die Sekretion auch erst in 6 Monaten. Verschiedene Krankengeschichten illustrieren die verschiedenen Formen des Prozesses und seine Komplikationen, z. B. Phlyctänen, Trachom. Letzteres sei aber eine sekundäre Affektion. Die Diagnose muss auf Grund der mikroskopischen Untersuchung des Sekretes erfolgen. Bei der Behandlung dürfte, da die Bacillen unter 30° C. nicht mehr gedeihen, und wir im Stande sind, die Temperatur der Bindehaut durch Kälteanwendung auf diesen Grad zu reducieren, diese am meisten angezeigt sein. Nach dem akuten Stadium ist die Verordnung eines milden Collyriums am Platz.

Lagrange (62) hält das Epitheliom der Conjunctiva bulbi für relativ gutartig und leicht durch Exstirpation zu beseitigen. Anders sei es bei demjenigen der Corneo-Scleralgrenze, das viel bösartiger sei, weil es viel schwerer zu beseitigen sei.

Tétau (124) ist mit Couétoux (vergl. vorj. Ber. S. 251) der Ansicht, dass der Frühjahrskatarrh auch mit Erkrankung des Nasen- und Rachen-Raumes zusammenhange und dass diese deshalb auch behandelt werden müssen, wenn man ersteren heilen wolle. Er betrachtet den Frühjahrs-Katarrh als eine Abart der phlyktänulären Conjunctivitis.

Barnes (5) beobachtete eine Plaque muqueuse auf der Innenseite des linken unteren Lides sowie auf der ihr korrespondierenden Stelle der Conjunctiva bulbi, 18 Monate nach der Infektion. Zugleich bestand eine Eruption von Plaques auch auf der Schleimhaut des Mundes und des Pharynx. Die Bindehautaffektion heilte bei allgemeiner und lokaler antisyphilitischer Behandlung in drei Wochen, aber es bildete sich ein Symblepharon an jener Stelle.

Pohlmann (92) fragt sich, warum eine durch das Gaslicht entstandene Temperatur von 75—80 F. die Konjunktiva beleidige, während eine Sommertemperatur von 95—100 F. dies nicht thut, und fand, dass die Luft bei der Erhitzung durch Gaslicht viel trockener ist als die von der Sonne erwärmte. Er stellte dies durch genaue experimentelle Untersuchung fest.

Motais (81) sah bei einem 8jährigen Mädchen, das sonst keine Zeichen von Tuberkulose darbot, Tuberkulose der Konjunktiva des einen Anges bei normalem anderen Auge. Die präaurikuläre Drüse der Seite des erkrankten Auges war geschwellt. Zur Feststellung der Diagnose wurden Verimpfungen vorgenommen, die positiv ausfielen. Pat. starb bald nachher an Lungenphthise.

Fukala (42) hat in Amerika bezüglich der phlyktänulären Ophthalmie beobachtet, dass dieselbe dort in dem Maasse (um 6 %) seltener vorkommt, als der Wohlstand der niederen Klasse, der gute Verdienst der Arbeiter und die billige Fleischkost ihren wohlthätigen Einfluss auszuüben vermögen. Doch erlöscht das Leiden trotz der günstigsten Verhältnisse dort gar nicht, da die übrigen Faktoren der Aetiologie, wie das Ekzem, die akuten Exantheme, zarte Organisation der kindlichen Haut und Abstammung von nicht gesunden Eltern, in Amerika ebenso wie in Europa mitwirken.

Rumschewitsch (98) veröffentlicht vier weitere Fälle von hyaliner und amyloider Entartung der Bindehaut, bespricht weit-

läufig Litteratur nnd pathologisch-anatomischen Befund. Es scheint ihm überflüssig, zu wiederholen, dass zwischen dem Trachom einerseits und dem hyalinen und amyloiden Prozess anderseits durchaus keine Verbindung existiert.

Berenger-Féraud (9) teilt vier Beobachtungen mit, in welchen eine im Senegal vorkommende Schlange durch ein auf eine gewisse Distanz ausgespritztes Gift eine intensive Conjunctivitis und Keratitis beim Menschen hervorgebracht hat. Die Schlange ist schwarz und erreicht eine Länge von 2 Metern.

Krüger (69) hat auf der Bonner Klinik zwei weitere Fälle von Raupenhaarerkrankung des Auges beobachtet. Beim ersten der beiden Patienten, einem 5jährigen Jungen, war das linke Auge ganz normal, auf dem rechten fand sich das für das Alter ungewöhnliche Bild einer heftigen Iridocyklitis mit fast vollständigem Pupillarverschluss und Abschluss, aber durch den Befund zahlreicher Knötchen unter der Konjunktiva und in der Iris wurde die Diagnose sofort klar gestellt. Es fanden sich nämlich in der unteren Hälfte des vorderen Bulbusabschnittes bis zur unteren Uebergangsfalte hin regellos zerstreut eine grosse Anzahl ca. 13,1—2 mm langer, flacher ovaler Knötchen von weisslich gelber Färbung und derber Konsistenz, und zwar lagen diese Knötchen subkonjunktival. Ueber die Aetiologie liess sich nichts eruieren, aber die Untersuchung ergab in zwei ausgeschnittenen Knötchen die Haare. Das Auge ging dann trotz Iridektomie an chronischer Iridocyklitis und Amotio retinae zu Grunde. Beim zweiten Patienten wurde die Diagnose auch durch das Auffinden der hier nicht gut sichtbaren subkonjunktivalen Knötchen gesichert, indem der 13jährige Junge auch nichts über die Ursache der Erkrankung anzugeben im Stande war. Auch hier starke Veränderungen an der Iris. Erst als die Diagnose gestellt war und der Knabe diesbezüglich genauer befragt worden war, bestätigte er, es sei ihm eine Raupe gegen das Auge geworfen worden. In beiden Fällen dürfte es sich um Haare der Bombyx rubi gehandelt haben.

Becker (6) beschreibt ebenfalls einen Fall von Raupenhaarerkrankung aus der Uhthoff'schen Klinik. Es war bei dem kräftigen Jungen tiefe pericorneale Rötung vorhanden. Die Bindehaut zeigt ausserdem nasalwärts und unten ca. 10 stecknadelkopfgrosse, auch etwas kleiuere rundliche oder ovale ganz blassgraue durchscheinende Knötchen, welche meist der Sklera fest aufsitzen. Alle diese Knötchen sind nicht vaskularisiert, sie liegen anscheinend völlig reaktionslos im Gewebe und sind auf Druck nicht schmerz-

haft. Cornea fein diffus getrübt, Iris atrophisch, verfärbt, hyperämisch, im unteren nasalen Quadranten 4 hanfkorngrosse, helle Stellen; fast circuläre hintere Synechie. Die Art der Raupe, von der die in den aus der Konjunktiva ausgeschnittenen Knötchen befindlichen Haare herkamen, zu bestimmen war nicht möglich.

---

2. Krankheiten der Hornhaut und Lederhaut.

Referent: Prof. **O. Haab.**

1) Adamück, E., Zur Frage über die Anlegung von Suturen auf Hornhautwunden (K woprosu o naloschenii schwow na rani rogowitzi). Westnik ophth. IX. 1. p. 16.

2*) Albrand, Beobachtungen über das Vorkommen der sogenannten Fädchenkeratitis in der Professor Schöler'schen Augenklinik in Berlin. Klin. Monatsbl. f. Augenheilk. S. 265.

3*) —, Schnelle Heilung in zwei Fällen von parenchymatöser Keratitis auf galvano-kaustischem Wege. Berlin. klin. Wochenschr. XXIX. S. 27.

4*) —, Weitere Mitteilungen über die Behandlung von parenchymatöser Keratitis auf galvano-kaustischem Wege. Ebd. S. 220.

5) Bach, J. A., The treatment of corneal ulcers. Journ. med. assoc. Chicago. XVIII. p. 311.

6*) Beccaria, F., Variazioni delle curve corneali per propulsione del bulbo in avanti. (Assoc. oftalm. ital.) Annali di Ottalm. XXII. p. 32.

7) Blanquinique, Un cas de mélano-sarcome de la cornée. Recueil d'Opht. p. 214.

8*) Blumenthal, L., Ein Fall von merkwürdigem Verlaufe eines Hornhautgeschwüres mit gleichzeitigem trachomatösem Pannus und Thränensackblennorrhoea (Slutschaj sametschatelnawo tetschenja jaswi rogowitz pri suschestwowanii trachomatosnawo pannus a i blennorrhoel slesnowo meschka). Westnik ophth. IX. 4. 5. p. 386.

9*) Bock, E., Seltene Folgen von Keratitis parenchymatosa (interstitialis). Allgem. Wiener med. Zeitg. XXXVII. p. 231.

10) Bourgeois, Traitement des ulcères infectieux graves de la cornée. Recueil d'Opht. p. 321.

11) Bronner, Recurrent keratitis superficialis punctata, in which the use of cocaine aggravated the symptoms. (Ophth. soc. of the united kingd.) Ophth. Review. p. 218.

12) Burchardt, Entzündung der rechten Hornhaut und der rechten Regenbogenhaut nach einer Verletzung in der Gegend des Austritts der rechten Unteraugenhöhlen-Nerven. Charité-Annalen. XVII. p. 475.

13) Burnetter, Wrinkling of the cornea. Arch. Ophth. XXI. p. 261.

14*) Capei, M., A proposito di un caso raro di lesione oculare bilaterale gravissima da stasi linfatica. Bollet. d'Ocul. XIV. p. 10.
14a*) Caspar, Ueber maligne Geschwülste epithelialer Natur auf dem Limbus conjunctivae. Arch. f. Augenheilk. XXIV. S. 177.
15) Castaldi, R., Terzo contributo allo studio della cheratite settica. Gazetta d. clin. 1891. II. p. 545.
16) Chauvel, Étndes ophthalmologiques. — Kératite. — Opacités de la cornée. Recneil d'Opht. p. 579.
17*) Colburn, J. E., Keratitis bnllosa. Journ. of the americ. med. assoc. Chicago. XVIII. p. 282.
18) —, Keratitis bnllosa. (Read before the Chicago Patholog. Soc.) Americ. Jonrn. of Ophth. p. 101.
19) De Schweinitz, Ein Fall von Keratitis neuroparalytica mit mikroskopischer Untersuchung des erkrankten Auges. Arch. f. Augenheilk. XXV. S. 152 (s. Kapitel: »Pathologische Anatomie« dieses Jahresberichtes.)
20*) Emmert, C., Keratitis dendritica und Herpes corneae febrilis. Centralbl. f. prakt. Augenheilk. Dez. S. 355.
21) Fage, Plaie pénétrante de la sclérotique, snture sclérotícale; guérison. Gaz. méd. de Picardie. Amiens. X. p. 247.
22) —, Considérations sur l'étiologie et le traitement de la kérato-conjonctivite phlycténulaire. Ibid. p. 295.
23) Faravelli, E., A proposito dell' azione delle inalazioni di bicloruro di metilene sulla cornea. Osservazioni sperimentali. Archiv. per le scienze med. XVI. Nr. 3.
24) Forlanini, Spaccatura della cornea e della sclerotica con procidenza dell' iride del corpo ciliare e del vitreo; eccisione del iride; sutura; guarigione; iridectomia consecutiva. Bollet. d'Ocnl. XIV. Nr. 8.
25) —, G., Ferita penetrante della sclerotica nella regione cigliare con presenza del corpo feritore; estrazione; cnra; guarigione. Gazz. med. lomb. Milano. 1891. p. 490.
26*) Froehlich, L., Aescorcin als diagnostischer Farbstoff. Arch. f. Angenheilk. XXIV. S. 318.
27*) Fnchs, E., Ueber das Pterygium. v. Graefe's Arch. f. Ophth. XXXVIII. 2. S. 1.
28*) Fukala, Therapentische Notizen ans der Angenheilknnde. 1. Eine neue Methode der Behandlung des Hornhantabscesses. Berlin. klin. Wochenschr. Nr. 49.
29) Gallenga, C., Alcune ricerche sperimentali sul trattamento della tuberculosi primitiva della cornea e dell' iride. Rassegna di scienc. med. VI. p. 533. Modena. 1891.
30*) Gibson, R. D., Treatment of keratoconus by means of the galvano-cautery and iridectomy. Journ. of the americ. med. assoc. Chicago. XIX. p. 313.
31) Gillet de Grandmont, De la natnre microbienne des kératites. Archiv. d'Opht. XII. p. 149.
32*) Goldzieher, Ueber die mit besonderer Weichheit des Bnlbus einhergehenden phlyktännlären Hornhantentzündungen. Ungar. Arch. f. Med. I.
33) Gradle, H., On the curative influence of tuberculosis on certain type of corneal ulceration. Chicago med. Record. 1891—92. p. 544.

34*) Gullstrand, Ein Fall von Keratoconus mit deutlicher Pulsation der Hornhaut. Nord. ophth. Tidsskrift. 4. p. 3.
35) Hansen, C. M., Ueber die maligne Skleritis. Forhdl. i med. Selsk. Bibl. f. Läger. p. 144—45. (Nichts Neues.)
36*) Haltenhoff, G., Kératite denditrique ou herpès. Annal. d'Oculist. CVII. p. 401.
37*) Hess, C., Beiträge zur Kenntnis der Fädchen-Keratitis. v. Graefe's Arch. f. Ophth. XXXVIII. 4. S. 1.
38) —, L'anatomie pathologique de la kératite à filaments. Revue générale d'Opht. p. 394.
39) Holmes Spicer, Kerato-Malacia in young children. (Ophth. soc. of the united kingd. Decemb. 8.) Ophth. Review. 1893. p. 25. (Bekanntes.)
40) Hoor, K., Keratitis marginalis. Gyoggaszat. Budapest. 1891. XXXI. p. 529.
41) Hotz, F. C., A few experiments with Thiersch's grafts in the operation for pteryginms. Journ. of the amerio. med. ass. Chicago. XIX. p. 297.
42) Jackson, Foreign bodies in the cornea. Maryland med. Journ. Balt. 1892—93. XXVIII. p. 23.
43) Inouye, T., Methode der Behandlung der Keratitis macnlosa. Tokio med. Wochenschr. Nr. 755. p. 1.
44) Joly, A., De l'astigmatisme consécutif aux lésions de la cornée. Thèse de Lyon.
45) Kamocki, V., Selbstheilung einer Lederhautentzündung und Netzhautablösung. Centralbl. f. prakt. Augenheilk. Januar. S. 15.
46) Keyser, Pterygium. Medic. and surgic. Reporter. 22. January.
47) Klemensiewicz, Ueber das Verhalten der fixen Hornhautzellen und der Wanderzellen bei der Hornhautentzündung. Verhandl. d. anatom. Gesellsch. auf der 6. Vers. in Wien. S. 335.
48*) Knapp, Five cases of keratoconus treated with galvanocantery. Arch. Ophth. p. 540.
49) Königstein, L., Die Behandlung der häufigsten und wichtigsten Augenkrankheiten. 3. Heft. Krankheiten der Sklera etc. gr. 8. M. 6 Abt. Wien. Braumüller.
50) Lagrange, Deux observations de kératite interstitielle traitée par des injections sous-conjonctivales de sublimé. Recueil d'Opht. p. 522.
51*) Lippincott, J. A., Note on the direct application of hot water in certain corneal affections. Ophth. Review. p. 77.
52*) Logetschnikow, S., Zur Frage von der Behandlung des Totalstaphyloms des Augapfels mittelst Skleralschnitte (K woprosu o letschenii obschej staphylomi glasa prokolami skleri). Chirurgitscheskaja Letopis. Nr. 6.
53) Lonkaétis, De la kératite parenchymateuse et en particulier de sa pathogénie et de son traitement. Thèse de Paris.
54) Magnol, E., Des ulcères lacrymaux de la cornée. Nouveau Montpellier méd. Suppl. I. p. 465.
55*) Malgat, Quadruple ptérygion des deux yeux. Recueil d'Opht. p. 407.
56) Mansfield, A. D., Episcleritis. Med. and surgic. Reporter. Phila. p. 449.
57*) Mello Vianna, Emploi de l'huile de Thamarquary dans les affections cornéennes. Medic. contemporan. 9. et 16. Octob.

58) Meurer, L., De la kératite prolongée. Province méd. Lyon. VI. p. 181.
59*) Mitvalsky, Die Anwendung der grauen Salbe als Heilungsmittel bei parenchymatöser Keratitis und bei Hornhauttrübungen. Centralbl. f. prakt. Augenheilk. Febr. S. 37.
60) —, On the pathology of circumbulbar dermoid cyste. (Transl. by W. A. Holden.) Arch. d'Opht. XXI. p. 376.
61*) Norsa, J., Das medikamentös-elektrische Augenbad in der Behandlung der Skleritis und Episkleritis. Arch. f. Augenheilk. XXIV. S. 186.
62) Nuel, P., De la kératite filamenteuse. Ann. Soc. méd.-chir. de Liège. XXXI. p. 123.
63*) —, La kératite filamentaire. Archiv. d'Opht. XII. p. 533.
63a*) Oliver, C. A., Descriptive sketch and drawings of two cases of symmetrically placed opacities of the corneae, occurring in mother and son. Transact. of the americ. ophth. soc. Twenty-eighth meeting. p. 321 and Ophth. Review. p. 349.
64) Perlia, Ueber die praktisch wichtigsten Erkrankungen der Hornhaut und ihre Behandlung. Zeitschr. f. ärztl. Landpraxis. Frankfurt a/M. 1892—3. I. p. 33.
65) Risley, S. D., Burn and abscess of the cornea. Polyclinic. Phila. I. p. 93.
66) Rumschewitsch, A case of sarcoma of the cornea. (Transl. by W. A. Holden). Arch. Ophth. XXI. p. 277.
67*) Rust, Ein Fall von tötlichem Tetanus nach einer Verletzung der Cornea. Journal of Ophth., Otol. and Laryng.
68) Schanz, Fr., Bakteriologische Befunde bei zwei Fällen von infantiler Xerosis mit Keratomalacie und bei einem Falle von Xerophthalmus. Arch. f. Augenheilk. XXV. S. 110 (vergl. Kapitel: »Bakteriologisches« dieses Jahresberichtes).
69*) Schiess, Augenheilanstalt in Basel. XXVIII. Jahresber. vom 1. Januar bis 31. Dezember. 1891.
70*) —, Ein Beitrag zur Kenntnis der bandförmigen Hornhauttrübung. v. Graefe's Arch. f. Ophth. XXXVIII. 1. S. 149.
71*) Silex, Hornhauttransplantation. Verhandl. d. X. internat. med. Kongresses zu Berlin. IV. 2. S. 157.
72*) Simi, A., Macchie della cornea. Bollet. d'ocul. XIV. 4.
73) Simon, R., Ein Fall von cornealen Neubildungen. Centralbl. f. prakt. Augenheilk. Juli. (Fibrom mit teilweiser myxomatöser Degeneration. Vgl. Abschnitt: »Pathologische Anatomie« dieses Jahresber.)
74*) Vignes, Du traitement des ulcères graves de la cornée. Recueil d'Opht. p. 399.
75) —, Traumatisme grave de la cornée. Ibid. p. 77.
76*) —, Du traitement du pannus cornéen par l'antipyrine. Ibid. p. 460.
77) Villard, Leucôme adhérent et panophthalmies. Montpellier médic. p. 493.
78*) Wadzinsky, P., Ein Fall von gummöser Geschwulst der Sklera (Slutschaj gummoskoj opucholi skleri). Westnik ophth. IX. 6. p. 527.
79) Wagner, H. L., Experimental researches on opacities of the cornea after cataract operation. Transact. med. soc. p. 197.
80) Wallace, Aristol in interstitial keratitis. Therap. Gaz. Detroit. VIII. p. 92.

81) Wallace, Phlyctennlar disease of the cornea and conjnnctiva. Univ. Med. Mag. Phila. 1891—2. IV. p. 490.
82*) Wecker, de, L'antisepsie cornéenne. Archiv. d'Opht. XII. p. 201.
83) Wherry, Recnrrent growth of cornea. Lancet. I. p. 90.
84*) Williams, R., On the treatment of spreading nlcer of the cornea with hypopyon. Lancet. 2. January.
85) Würdemann, Necessity for removal of pterygia before operations reqniring corneal incision. Americ. Journ. of Ophth. and Otol. St. Louis. I. p. 213. (Selbstverständlich. Nichts Neues.)
86) Zirm, Ed., Eine eigentümlich oberflächliche Neubildung der Cornea. v. Graefe's Arch. f. Ophth. XXXVII. 3. S. 253.

Williams (84) behandelt das Ulcus serpens mit Instillationen von einer Lösung von 20 ctgr Chinin. sulfur. in 30 gr einer gewöhnlichen Atropinlösnng. Die chirurgische Behandlung führt er durch eine Spaltnng aus, die vom nnteren Rand der Cornea bis zum nnteren Rand der Pupille vermittelst eines Linearmessers in ähnlicher Weise wie die Spaltung nach Sämisch angelegt wird. Durch diese Wnnde, die dann nachher nicht wiedereröffnet wird, könne sich das Hypopyon besser entleeren. Wenn diese beiden Massregeln nicht genügen, greift W. zur Glühhitze.

Vignes (74) empfiehlt bei schweren Cornealgeschwüren die Anwendung einer Salbe von Aristol 1 gr, Atropinsulfat 5 ctgr nnd Vaselin 25 gr nebst Watte-Occlnsivverband. Zugleich Behandlung des Thränenkanales. Der Verband wird alle 24 oder 48 Stunden gewechselt.

Blumenthal (8) beobachtete einen Abscess der Cornea bei einem Kranken, der gleichzeitig Pannus trachomatosns nnd, wie es sich dann zeigte, Blennorrhoe des Thränensackes hatte. Letztere trat erst zu Tage, als das Auge 10 Tage nnter Schlussverband gehalten worden war, und B. empfiehlt deshalb den Schlussverband für die Diagnose der Thränensackblennorrhoe.

Fukala (28), der mit den Resultaten der Spaltnng des Hornhautabscesses resp. der Hypopyon-Keratitis nicht ganz zufrieden ist, empfiehlt das erkrankte Gebiet mit feiner Pincette und Scheere möglichst gut zu reinigen nnd in ein gänzlich offenes Geschwür zu verwandeln, wonach Desinfektion mit Sublimat 1 : 5000, Atropin und Verband. Diese Methode sei namentlich für den praktischen Arzt zweckmässig, in dessen Hand die Glühhitze doch ein etwas gefährliches Mittel sei.

Rust (67) beobachtete einen Fall von tötlichem Tetanus bei einer 45jährigen Frau, welche sich eine perforierende Cornealwunde

zuzog, indem sie einen Stahlbogen spannen wollte. Die Cornealwunde war klein, die Iris und Linse nicht verletzt. Während der Heilnng trat etwas Iritis und am 8. Tag Tetanus auf, dem Pat. in 10 Tagen erlag.

Lippincott (51) beschreibt und empfiehlt die günstige Wirkung, die er in 2 Fällen von Cornealerkrankung (1 scrophulöses Ulcus und Infektion nach Iridektomie) durch Eintropfung heisser Atropinlösung und heissen Wassers (160° F.) erzielte.

Albrand (2) betont zunächst, dass die Fädchenkeratitis viel häufiger an der Schöler'schen Klinik beobachtet wird, seitdem genau darauf geachtet wird. Während 1882—89 im Ganzen 8 Fälle in Klinik und Ambulanz beobachtet wurden, stieg im letzten Jahr die Zahl auf 16. Als direkte Ursache für das Zustandekommen von Bläschen auf der Cornea mit nachherigem Aufschiessen zu mehr oder weniger langen Fädchen sind nach seinem Dafürhalten die Mydriatica in erster Linie anzusehen und unter ihnen besonders das Atropin, wenn sie rücksichtslos unter geeigneten Bedingungen die Hornhaut treffen. Diese Bedingungen scheinen dann am günstigsten zu liegen, wenn erstens nicht ganz reine, genau neutralisierte, seien es auch nur schwach saner oder alkalisch reagierende Präparate verwendet werden, und wenn zweitens dieselben auf eine, ihres Epithelschutzes durch Trauma oder Ulceration beraubte oder durch sonstige, für die Nutrition des Hornhautgewebes hochgradig deletäre Prozesse, wie das Glaukom, geschädigte Hornhaut einwirken können. Zuweilen kann man beobachten, wie sich nach Atropin der Sitz der Fädchen strenge auf die Stellen beschränkt, wo nach operativen Eingriffen das Hornhautparenchym nicht in normaler Weise gegen die Aussenwelt abgeschlossen war, sondern mehr oder weniger frei zu Tage lag. Bezüglich der Therapie erwähnt A., dass, wo die einfache Aussetzung des Atropins ohne oder mit Substituierung anderer Mydriatica, wenn zulässig, nicht zur schnellen Beseitigung der Fädchen ausreicht, man schnelle und andauernde Heilung mit Argent. nitr. erziele, indem man mit einer 2 % Lösung nach vollständiger Ektropionierung der Lider die Uebergangsfalte oder nur die obere Uebergangsfalte täglich einige Tage hindurch energisch bepinsle. 16 Krankengeschichten.

Hess (37) fand bei den von ihm untersuchten Fällen von Fädchenkeratitis, dass das Hornhautepithel einen wesentlichen Anteil an der Bildung der Fädchen habe. Die Entstehung der letzteren dürfte vermutlich durch eine eigenartige Epithelerkrankung besonders begünstigt werden.

Nuel (63) hält die Fädchenkeratitis nicht für so selten, wie man glauben möchte. Er fand wie Uhthoff auch etwa 1 Fall auf 6000 Augenkranke. Er unterscheidet zwischen primärer und sekundärer Fädchenbildung und sah speciell die erstere häufiger, der er auch das Material zu seinen anatomischen Untersuchungen dieser Gebilde entnahm.

Fröhlich (26) empfiehlt Aesorcin zur diagnostischen Färbung von Hornhautsubstanzverlusten. Es färbt dieselben rot und hat vor dem Fluorescein den Vorteil, dass der Farbstoff weniger in die Umgebung der gefärbten Stellen diffundiert. Trotz der hohen Konzentration, in der die Aesorcinsäure angewendet wird, 20 %, verblasst die Röte in 3—20 Minuten. Das Aesorcin ist charakterisiert durch schwache Diffusion und schnelle Resorption. Dieser Farbstoff entsteht durch Einwirkung von Natriumhydrat auf Aesculetin und gehört weder zur Gruppe der Anilinfarben noch zum Fluorescin.

v. Wecker (82) hält die Zeit für nicht mehr fern, wo man alle entzündlichen Affektionen der Hornhaut auf mycotische Ursache zurückführen werde. Ebensosehr ist er davon überzeugt, dass unsere bisherige Antiseptik der Cornea gegenüber gänzlich unzureichend ist, namentlich bezüglich der Einwirkung eingetropfter Lösungen, die alle bei der kurzen Zeit, die sie einzuwirken vermögen, nur eine geringe Wirkung auszuüben im Stande sind. Um solche Lösungen besser und länger mit der Cornea in Berührung bringen zu können, benützt und empfiehlt v. W. Glas-Schälchen von der Form und Grösse künstlicher Augen, in der Mitte mit einer Oeffnung versehen, zum Festhalten der Flüssigkeit auf der Cornea, wenigstens für einige Zeit. Die Schalen schmiegen sich nämlich mit ihrem abgerundeten Bord gut an den Bulbus an und ermöglichen, indem man durch die Oeffnung mit einem Tropfenzähler eine beliebige desinficierende Flüssigkeit unter die Schale treten lässt, dass diese längere Zeit mit der Cornea in Kontakt bleibt. Man kann von Zeit zu Zeit Flüssigkeit nachtropfen. Die Schalen werden ganz gut ertragen, auch von Kindern. Sie können bezogen werden bei Mad. Brière, oculariste rue d'Arcole, 21, und sind nicht teuer.

Haltenhoff (36) kritisiert die Mitteilungen von Hagnauer über Herpes corneae (vergl. vorj. Jahresber. S. 258) und findet es nicht gerechtfertigt, Herpes corneae und Keratitis dentritica für dieselbe Krankheit zu halten. Schon Hansen Grut habe auf die Differenzen aufmerksam gemacht. Immerhin gieht er zu, dass man bei der Durchsicht der Jahresberichte, welche von vielen Kliniken

mit statistischer Behandlung der verschiedenen Erkrankungen veröffentlicht werden, auffallend selten den Herpes catarrhalis erwähnt finde nnd dass Hagnauer ein gewisses Recht habe, sich darüber zu beklagen, dass seit ca. 10 Jahren von verschiedenen Autoren neue Keratitis-Formen beschrieben worden seien, welche dem Herpes zum Verwechseln ähnlich seien, ohne dass aber dabei des Horner'schen Herpes corneae Erwähnung gethan wurde. Aber die Keratitis dentritica zu streichen wäre nnrichtig. Diese werde, wie schon Hansen Grnt und Emmert annahmen, wohl durch eine Infektion von aussen verursacht. Von Herpes febrilis habe H. nur wenige Fälle beobachtet, dagegen giebt er die kurzen Krankengeschichten von 7 Fällen von Keratitis dentritica wieder nebst Figuren, welche die Form der Substanzverluste angeben. In keinem dieser Fälle konnte er eine primäre Erhebung des Epithels wahrnehmen. Gleichzeitiger Herpes der Haut war in keinem der Fälle notiert. Abwesenheit von Fieber oder Katarrh war in vieren der Fälle wohl konstatiert.

Emmert (20) wehrt sich ebenfalls Hagnauer gegenüber (dessen Namen er nicht einmal richtig citiert, Ref.) lebhaft für seine Keratitis dentritica. Er kenne den Herpes febrilis corneae ganz gut. Folgt eine Beschreibung und 6 Krankengeschichten. Das Fluorescein sei für einen geübten Beobachter nicht nötig zur Stellung der Diagnose. Etwas ganz anderes sei die Keratitis dentritica. Diese »ist eine bei uns sehr seltene Erkrankung, während Herpes corneae febrilis ziemlich häufig vorkommt, wenn auch nicht so häufig, wie dies in Zürich der Fall zu sein scheint. Seit meiner Veröffentlichnng im Jahr 1885 habe ich nur noch zwei Fälle von Keratitis dentritica beobachtet und zwar nicht zur Zeit der Inflnenza«. Es folgt dann eine längere Beschreibung der Krankheit mit dem Schluss, die Unterschiede zwischen beiden Prozessen seien so augenscheinlich, dass es überflüssig wäre, nach weiteren Beweisgründen für die Existenzberechtigung der Keratitis dentritica zu suchen. »Eine gewisse Aehnlichkeit der Form der Infiltrate resp. Substanzverluste begründet noch nicht die Identität der zu Grunde liegenden Erkrankung.« (Ref. wird an einem anderen Orte Haltenhoff nnd Emmert antworten. Eine merkwürdige Krankheit ist diese Keratitis dentritica auf alle Fälle schon deshalb, weil sie in Genf ziemlich häufig, in Bern sehr selten, in Zürich dagegen gar nicht vorkomnit, wo auch Horner sie nie beobachtete.)

Goldzieher (32) erörtert das Wesen der mit besonderer Weichheit des Bulbus einhergehenden phlyktänulären Hornhautent-

zündungen, eine Krankheitsgruppe, die sich dadurch charakterisiert, dass bei einem äusserst schleppenden Verlauf der Hornhautaffektion der intraokulare Druck in höchst auffallender Weise herabgesetzt ist. Die Kranken, um die es sich hier handelt, stehen gewöhnlich im Kindesalter oder in der Pubertätsepoche und sind skrophulös. Es kann nur ein Ange, es können aber auch beide erkrankt sein. Bei dem Haupttypus der Krankheit nun finden wir in der Hornhaut eine tiefe grauliche oder weissliche Infiltration, gewöhnlich im Centrum der Membran, welche in der Mitte gesättigter ist, mit verwaschenen Rändern jedoch in das durchsichtige Gewebe allmählich übergeht. Dem entsprechend erhält man nach Fluorescinfärbung rasch ein bis in die tiefsten Lagen reichendes Grün, an welches sich zahlreiche Strahlen und oberflächliche weniger gesättigte Wolken anschliessen. Die Oberfläche der Infiltration zeigt gewöhnlich einen leichten Epithelverlust, der sich aber hie nnd da bis zum seichten oberflächlichen Geschwür vertieft. Die vordere Kammer pflegt seicht zu sein; die Iris ist im höchsten Grade verfärbt, die Pupille ad maximum verengt. Die Spannung des Auges ist sehr stark herabgesetzt. Der ganze Bulbus scheint tiefer in der Augenhöhle zu liegen. Dabei sind sehr grosse Ciliarschmerzen und Lichtscheu vorhanden. Unter diesen Kranken findet man Fälle, welche bereits sehr lange gedauert haben. Eigentümlich ist, dass es nicht gelingt, die Pupille durch Atropin weit zu bekommen, ohne dass Synechien da sind. Die hochgradige Weichheit des Bulbus verbindet sich aber nicht allein mit der eben geschilderten, fast typisch zu nennenden Hornhautinfiltration, sie wird gelegentlich anch bei anderen Formen der Hornhautentzündung konstatiert, die aber fast ausnahmslos in die grosse Gruppe der lymphatischen Ophthalmie der Keratoconjunctivitis phlyctaenularis gehören. An diese Fälle schliessen sich mitunter traumatische Hornhautentzündungen mit beträchtlicheren Epithelverlusten an. Nachdem G. die Litteratur dieser Erkrankung besprochen und erwähnt hat, dass schon A. v. Gräfe diese Form der Keratitis kurz geschildert hat, sucht er die Druckverminderung zu erklären und kommt zum Schluss, dieselbe rühre davon her, dass die Hornhant in abnormer Weise das Kammerwasser durchsickern lasse. Daher komme auch das Atropin nicht znr Wirkung. Die günstige und rasche Wirkung der galvanischen Kauterisierung auf den Process sei nicht schwer zu begreifen. »Indem wir den krankhaften Herd wegschaffen und an Stelle desselben eine durch Glühhitze gründlich desinficierte Brandwunde setzen, welche

erfahrungsgemäss zu rascher Heilung neigt, haben wir alle jene Indikationen erfüllt, welche von einer rationellen Therapie zu erfüllen sind.«

Fuchs (27), dessen vortreffliche Abhandlung über Pteryginm sich namentlich eingehend der pathologischen Anatomie dieses Gebildes widmet, kommt zum Schluss, seine klinische Beobachtung zahlreicher Fälle von Pterygium habe dargethan, dass dasselbe aus der Pinguecula entsteht. Dies erklärt uns den regelmässigen Sitz des Flügelfelles am inneren und äusseren Hornhautrand und sein Auftreten in einem Alter und bei Beschäftigungsarten, welche auch zur Bildung der Pinguecula führen. F. nimmt an, dass diese das aus den Bindehautgefässen in die Hornhaut übertretende Blutplasma in seiner Zusammensetzung verändert. Diese Veränderung kann zu Ernährungsstörungen in der Hornhaut führen und zu Vorgängen, welche man als histolytische bezeichnen kann. Es ist die Annahme gestattet, dass am Rande der Hornhaut durch diese Histolyse in derselben das angrenzende Bindegewebe des Limbus veranlasst wird, in die erweichten oberflächlichen Hornhautschichten hineinzuwachsen, und zwar durch aktive Wucherung.

Malgat (55) beobachtete bei einem jungen Menschen an jedem Auge je 4 pterygiumartige weisse von der Konjunktiva ausgehende Dreiecke, den Stellen der geraden Augenmuskeln entsprechend. Sie erhoben sich nicht in der Weise eines Pterygiums und erschienen bindegewebig.

Gullstrand (34) sah in einem Fall von doppelseitigem Keratokonus deutliche pulsatorische Schwankungen der Spiegelbilder bei der ophthalmometrischen Untersuchung. Es fand bei der Systole an der Spitze des Kegels eine Vergrösserung, an den seitlichen Teilen eine Verkürzung des Krümmungsradius statt, so dass also die Spitze des Kegels sich während der Systole mehr der Form eines Kugelabschnittes näherte, offenbar durch Steigerung des Augendruckes. G. glaubt, dass der Keratokonus demnach nicht durch abnorme Dünnheit der Hornhaut zu Stande komme, sondern durch ein Missverhältnis des auf dem Auge lastenden Druckes, besonders der Lider, zu den die Bulbushülle gespannt erhaltenden Kräften, so dass der Augendruck nur auf den von den Lidern gewöhnlich nicht bedeckten Hornhautteil dehnend wirken würde.

Knapp (48) behandelte 5 Fälle von Keratokonus galvanokaustisch und hält diese Methode für besser und weniger gefährlich als die Excision und die Kauterisation mit Argent. nitric. Er zieht

dabei schwache und wiederholte Kanterisation einer zu starken und vielleicht perforierenden vor und giebt der Drahtschlinge eine elliptische Form. Er kauterisiert damit die Spitze des Kegels.

Gibson (30) behandelte einen Keratokonus beiderseits, indem er dessen Spitze mit einer galvanokaustischen Nadel perforierte und dann, nachdem dies geheilt, iridektomierte. Der Erfolg war befriedigend.

Vignes (76) empfiehlt auch das Antipyrin als feines Pulver eingestreut und mit Massage kombiniert zur Anfhellung von Pannus, skrophulösem wie trachomatösem. In letzterem Fall ist diese Therapie der Anwendnng von Jequirity vorzuziehen.

Mello Vianna (57) stellte Untersuchungen über das Tamaquari-Oel bezüglich seiner chemischen, pharmakologischen und physiologischen Eigenschaften an. Es wird von einem Baume der Gegend des Amazonenstromes gewonnen, der zu der Familie der Ternströmieen gehört. Zuerst wurde es in der Angenheilkunde von Moura Brazil angewendet und dann wurden in der Klinik von v. Wecker Versuche damit angestellt. V. nahm diese Studien wieder auf nnd fand, dass dieses Mittel bei allen Formen der Keratitis, ansgenommen die Keratitis interstitialis, günstige Wirkung erziele, namentlich aber bei der phlyktänulären Form. Es wird am besten als Salbe in der Form von Vaselin 10, T.-Ol 0,4 angewendet, indem man dieselbe mit einem feinen Pinsel direkt auf die Cornea streicht, wonach etwas massiert wird. Die Allgemeinbehandlung ist daneben nicht zu vernachlässigen.

Schiess-Gemuseus (70) beobachtete den spontanen Rückgang einer sog. bandförmigen Hornhanttrübung bei einem 31 Jahre alten Manne, der durch ein Nierenleiden — 3 Jahre vorher aufgetreten nnd noch nicht völlig geheilt, aber jetzt ohne Eiweiss —, ferner durch einen heftigen Anfall von Influenza und nachfolgende heftige Bronchitis stark heruntergekommen war. Die Trübung der Augen begann schon zur Zeit der Nierenerkrankung. Seit einem Jahr ist das linke Auge viel trüber als das rechte. Bulbi beinahe weiss, nur eine Spur von Pericornealrötung. Rechts nimmt die Trübung, die beiderseits grangrünliche Färbung besitzt, die innere untere Hälfte der Hornhaut ein; nach unten und auch teilweise nach innen reicht dieselbe nicht bis znm Hornhantrand, sondern ist von demselben durch einen Streifen durchsichtigen Gewebes getrennt. In der Trübung finden sich zwei runde, ganz durchsichtige Lücken. Die Oberfläche der Hornhant ist im Bereich der Trübung ganz glatt, das

Epithel offenbar ganz unverändert. Färbung und Art der Trübung links ganz gleich, nur wird hier auch die Pupille ganz von derselben bedeckt. Sie zieht als graugrünes Band mitten über die Cornea. Nach innen erreicht sie den Hornhautrand nicht, auch hier schmaler Saum nicht getrübt. Vis. r. 1/2, l. 2/7. Die Tension ist beiderseits hoch, beide Gesichtsfelder zeigen nach unten-innen eine leichte Einschränkung. Ophthalmoskopisch nichts Abnormes. Therapie, mit Eserin, wirkungslos. Pat. wollte sich nicht iridektomieren lassen, ging nach Haus, wo er dann sich gesundheitlich sehr erholte. Eine Zeit lang tropfte er das verordnete Pilokarpin ein. Später zeigte eine abermalige Untersuchung der Augen, dass die Trübungen bis auf minimale Restchen geschwunden waren und Pat. sich in seinem Aussehen so günstig verändert hatte, dass man ihn fast nicht mehr erkannte. Vis. r. 1, l. 1/2. Die Spannung beiderseits immer noch eher hoch. Augenspiegelbild normal.

Colburn (17) hat zwei Fälle von Keratitis bullosa beobachtet, von denen der eine wegen nicht aufzuhaltender Zerstörung der Cornea zur Enukleation kam, im anderen trat nach gründlicher Reinigung und Anwendung von 4 % Argent. nitric.-Lösung Heilung ein. Er berichtet auch über 3 Fälle von Pemphigus der Hornhaut, welche auf Entleerung der Blasen und Druckverband zurückgingen.

[Beccaria (6) fand durch ophthalmometrische Messung in drei Fällen von mässiger Protrusion des Bulbus regelmässig Vergrösserung eines vorhandenen Hornhautastigmatismus, bezw. Verkleinerung desselben beim Nachlass der Protrusion. Es handelte sich um geringe Periostitis des Orbitalrandes in Folge je von Dakryocystitis, von Abscess in der Konjunktiva und von Thränensackabscess mit einem Gumma. Die Vergrösserung des Astigmatismus auf der Höhe der Protrusion erfolgte in zwei Fällen durch Refraktionszunahme im vertikalen Meridian und konnte bis fast 1 D betragen. Ein Fall mit + T ½ ergab umgekehrt Abnahme der Refraktion im horizontalen Meridian. Berlin, Palermo.]

Mitvalsky (59) empfiehlt die Anwendung der grauen Salbe als lokales Heilmittel bei parenchymatöser Keratitis und bei Hornhauttrübungen. Es wird Ungt. ciner. 1,0, Vaselin fl. 2,0, Lanolin 1,0 gemischt und davon in den Konjunktivalsack gestrichen und durch Reiben der Cornea einverleiht. Dieses Verfahren kann aber nur bei den reizlosen oder nur von unbedeutenden ciliaren Reizungssymptomen begleiteten derartigen Entzündungen mit Vorteil angewendet werden und erweist sich bei den meisten Fällen in den aller-

ersten Infiltrationsstadien am wirksamsten. Auch zur Aufhellung älterer Trübungen der Hornhaut jeder Art ist das Verfahren sehr wirksam. Es wird auch in der Regel lange Zeit hindurch gut ertragen.

[Simi (72) empfiehlt an der Hand eines Falles von centralem einfachem Hornhautleukom die Aufhellung dnrch vegetabilische Säuren zu versuchen, da sich in Hornhautnarben stets Epithelreste und Detritus nachweisen lassen. Er verwendet eine kleine, spitze, pinselartige Feder, die in Wasser getaucht über einen Krystall von Citronensäure gestrichen wird. Die örtliche Betupfung hatte nach einigen Sitzungen starkes Einsinken der leukomatösen Stelle zur Folge und wurde dann zeitweise unterbrochen. In 10 Monaten wurde ein sehr befriedigender Erfolg erzielt. Berlin, Palermo.]

Loukaétis (53) ist der Ansicht, dass die Keratitis parenchymatosa interstitialis mehrfache Ursache haben kann und keineswegs als eine hereditär-syphilitische Affektion aufzufassen ist. Vielmehr ist sie bei syphilitischen Kindern bloss der Ausdruck der Schwächung des ganzen Organismus. Daher die mangelnde Wirkung der antisyphilitischen Behandlung und der Nutzen der rein tonisirenden. Wäre die Keratitis eine Erscheinung der Syphilis, so würde sie wohl früher schon auftreten und nicht erst mit Vorliebe nach dem 8. bis 10. Jahr. Als weitere Ursachen dieser Keratitis-Form betrachte L. auch die Skrophulose, die Rachitis, den Paludismus und den Rheumatismus resp. die dadurch gesetzte Schwächung des Organismus.

Bock (9) beschreibt einige Fälle von selteneren Formen der Keratitis parenchymatosa (interstitialis). 1. Bei einem 7jährigen Knaben, der am rechten Auge eine parenchymatöse Keratitis mit gutem Verlauf durchmachte, bildete sich links ein umschriebener eiteriger Zerfall der Cornea mit Hypopyon und Geschwür, das nur langsam heilte. An diesem linken Auge trat keine parenchymatöse Gefässbildung auf. Beiderseits war der Endausgang relativ günstig. Lues congenita. 2. Granulom der Cornea bei K. parenchymatosa bei kongenitaler Lues. Bei einem 13jährigen Knaben fand sich am linken so erkrankten Auge eine central sitzende, ca. 3 mm grosse kleinhöckerige granulationsartige Masse, die sich immer mehr abschnürte und endlich pfefferkerngross an einem Stiele hing. Nach ihrer Abtragung heilte der Prozess mit einer centralen linsengrossen narbenähnlichen Trübung. Die histologische Untersuchung ergab den bei Wundgranulationen vorkommenden Befund, rote Blutkörperchen waren nicht vorhanden. 3. Keratitis parenchymatosa nach Malaria. Bei

einem 39jährigen Gutsbesitzer, der vor einem Jahr heftiges und hartnäckiges Wechselfieber durchgemacht hatte, von dem ein grosser Milztumor zurückblieb, entwickelte sich am rechten Auge eine Keratitis parenchymatosa mit eigentümlicher sternförmiger Anordnung der Trübung, die nach 4 Monaten bis auf eine kaum sichtbare Trübung oberhalb dem Centrum der Cornea geheilt war. Das linke Auge blieb frei. Lues oder Trauma waren nicht vorhanden.

[Capei (14) glaubte in einem Falle von Keratitis parenchymatosa Lymphstauung in der Hornhaut als Grund der Erkrankung annehmen zu sollen, weil bei tiefgehaltenem Kopfe die Trübung zuzunehmen schien. Berlin, Palermo.]

Oliver (63a) beobachtete bei einem achtjährigen kräftigen Jungen, der mit Ausnahme von Malaria bis dahin keine Krankheit gehabt hatte, beiderseits in der Cornea, etwas unterhalb dem Centrum ziemlich symmetrisch liegend, eine rundliche Trübung, die schon lange bemerkt worden war, aber seit einem Jahr an Grösse und Dichtigkeit zugenommen hatte. Die Augen waren bis dahin nie entzündet oder rot gewesen. Die Flecken hatten ein dichteres Centrum, wo auch die Trübung tiefer in die Hornhaut hineinreichte, während die etwas weniger trübe Randpartie oberflächlicher lag. Augenhintergrund normal. Lokalbehandlung veränderte innert 6 Monaten die Sache nicht. Die Schwester des Pat. zeigte keine Abnormität an den Augen. Dagegen hatte die Mutter ganz dieselben Trübungen wie der Sohn, nur etwas weniger regelmässig begrenzt, schon seit frühester Jugend. Im übrigen war auch sie ganz gesund.

Albrand (3) berichtet über zwei Fälle aus der Schöler'schen Klinik, die beide an ganz ähnlicher Keratitis litten, die sich dadurch kundgab, dass im Randteil der Cornea des einen Auges zwei nahe beisammen liegende parenchymatöse, die ganze Dicke der Hornhaut durchsetzende Infiltrate unter mässigen Reizerscheinungen auftraten, die auf Natron salicylic. nicht zurückgingen. Dagegen heilten sie in beiden Fällen rasch und schön, nachdem mit dem Glühdraht eine Punktion derselben vorgenommen worden war.

In seiner zweiten Mitteilung (4), die mit sechs Krankengeschichten versehen ist, empfiehlt er die Elektropunktur auch für andere als bloss circumscripte parenchymatöse Infiltrate der Hornhaut. Er rät, bei diffuser Keratitis den Limbus corneae mehr oder weniger stark zu kauterisieren und zwar an den Stellen, wo der Prozess mehr randständig sitzt, oder gleichmässig die ganz diffus infiltrierte Cornea mit dem Glühdraht zu umschreiben; das Hornhautgewebe selbst aber

nur dann in Angriff zu nehmen, wenn in der diffus getrübten Umgebung einzelne stärker als letztere gesättigte und schärfer umschriebene Infiltrate hervortreten, auch wenn solche nicht bloss in den Randpartien sich befinden. Bei mehr centralem Sitz muss die Kanterisation allerdings dann vorsichtig ausgeführt werden.

Schiess (69) hat in 3 Fällen von doppelseitigem Keratokonus in der Weise operiert, dass er mit einem Schualmesser einen horizontalen, sämtliche Schichten der Hornhaut trenneuden, 3—5 mm langen Schnitt ausführt, der in die Spitze des Kegels fällt. Das Ange wird hierauf gut desinficiert und verbunden. Der weitere Verlauf ist verschieden. In einzelnen Fällen stellt sich die vordere Kammer rasch her und hebt sich die Spannnng bald wieder zur normalen oder sogar über dieselbe hinaus. In anderen Fällen bleibt die vordere Kammer flach, die Spannung unter normal, die Narbe bildet eine mehr oder weniger tiefe Grube, die sich bei Festignng der Narbe ausgleicht. Drittens kann die vordere Kammer längere Zeit sich abwechselnd füllen und wieder entleeren und dabei vorübergehende Verklebung von Iris und Cornea zu Stande kommen. Nur langsam steigt in diesen Fällen die Spannung wieder und hat das verdünnte Hornhautgewebe Zeit, sich zu retrahieren und zu konsolidieren. Ansführlichere Mitteilnngen über diese Methode sollen folgen.

Silex (71) stellt einen Hund und einen Patienten vor. Ersterem hat er vor einem Jahre auf beiden Augen in der von v. Hippel angegebenen Weise (Stehenlassen der M. Descemetii) Meerschweinchen-Cornea mit vollkommenem Erfolg implantiert. Nur bei gewissem Lichteinfall ist an der Stelle der Einpflanzung ein zarter grauer Schleier sichtbar. Letzterer ist der beste von 9 Fällen, bei denen S. die Transplantation am Menschen vornahm, sei es wegen Leukoma simplex und adhaerens, sei es wegen altem Pannus trachomatosus oder maculae in Folge von Phlyctänen. In sämtlichen Fällen heilte die Hornhaut an, trübte sich aber nachher in mehr oder weniger hohem Grade. Bei dem vorgestellten Knaben betrug S. vor der Operation $\frac{1}{48}$, jetzt $\frac{1}{18}$. Das aufgepflanzte Stück ist hauchartig getrübt.

Caspar (14a) teilt einen Fall von Epithelialcarcinom der Corneo-Skleralgrenze aus der Bonner Klinik mit, der zur Enukleation führte, da der Tumor nasal von der oberen bis zur nnteren Uebergangsfalte reichte und den Hornhautrand um 1 mm überwallte. Dabei wird die Differential-Diagnose von Carcinom und Papillom besprochen. Wenn auch der durchgreifende Unterschied auf patholo-

gischem Gebiete liege, so lassen sich doch auch klinische Unterscheidungsmerkmale auffinden: die Papillome treten auf als graurötliche etwas durchscheinende mehr oder minder flach prominente Massen mit körniger Oberfläche, welche vom Limbus ausgehend der Hornhaut aufgelagert sind und nach Art eines Pannus über dieselbe fortkriechen. Peripher reichen sie nicht weit über den Limbus hinaus und verlieren sich hier ohne scharfe Grenze in der örtlich stark blutüberfüllten Augapfelbindehaut. Die Geschwulst ist reichlich mit Gefässen versehen. Eine Propagation in das Innere des Bulbus dürfte bei dieser Geschwulst kaum beobachtet sein, wie denn auch ihre Malignität sich wesentlich in dem Bestreben derselben ausspricht, fast stets, auch nach gründlicher Exstirpation gefolgt von Kauterisation des Wundbodens, an dem früheren Standort sich neuerdings zu entwickeln. Beim Carcinom bestehe weniger Neigung, auf die Hornhaut überzugreifen, wenn schon auch diese beim späteren Wachstum nicht verschont bleibt. Das Wachstum geht hier, abgesehen von der Dickenzunahme, die hier weit ausgesprochener ist, als beim Papillom, so dass es bald zur Bildung knolliger Massen kommt, vorwiegend über die Aussenfläche der Sklera hinweg nach dem Aequator des Bulbus zu vor sich. Während beim Papillom Schmerzen fehlen, können diese beim Carcinom in vehementester Weise auftreten. An dem mitgeteilten Fall ist bemerkenswert, dass der Patient nach ca. einem Jahr, ohne Erkrankung der Orbita, eine wahrscheinlich von den Glandulae jugulares super. ausgegangene Geschwulst am Kieferwinkel bekam, die entfernt wurde und sich bei der mikroskopischen Untersuchung als Carcinom erwies.

Norsa (61), von der Ansicht ausgehend, dass die galvanischen Ströme eine kataforische Macht besitzen und gleichzeitig die Absorption der Exsudate durch ihre katalytischen Eigenschaften fördern, stellte in vielen Fällen schwerer, leichter und recidiver Skleritis Versuche an, um zu ermitteln, ob diese Methode nicht raschere Heilung zu Stande bringe, als die sonst gebräuchlichen Mittel. Als Mittel für das elektrische Augenbad wählte er das laue Augenbad, als Flüssigkeit eine 1—2 % wässrige Lösung von salycilsaurem Lithion, die in einem 2 Liter fassenden gläsernen Irrigator etwa 2 m über dem Kopf des Patienten angebracht wird und von dort durch einen Gummischlauch in ein Augengläschen geleitet wird, das auch den Strom eines Apparates Glauert oder Spamer mit Galvanometer genau messbar erhielt. Die Anwendung des elektrischen Bades dauert für jedes Auge

ungefähr 5 Minuten. Die Behandlung kann alle Tage wiederholt werden und ist die Wirkung eine sehr günstige; drei Krankengeschichten.

[Wadzinsky (78) beobachtete im Ujasdow'schen Spitale in Warschau bei einem 22jährigen Soldaten, der serpiginöse Geschwüre und pigmentierte Narben an den Unterschenkeln, allgemeine Lymphadenitis, Retinitis diffusa an beiden Augen etc. hatte, ein gummöses Lederhautgeschwür am äusseren Rande der linken Hornhaut, welches, sowie auch alle anderen Erscheinungen, nur unter allgemeiner spezifischer Behandlung (KJ innerlich und Quecksilbereinreibungen) zur Heilung gebracht wurde; es blieb nur an der Stelle des Gumma in der Sklera eine pigmentierte Vertiefung zurück. Von einer Phlyktäne unterscheidet sich das Gumma durch seine Grösse (10 mm und darüber), durch die Färbung — dunkelrot mit gelblichem Rande und einem speckigen centralen Geschwüre, durch die sklerale Injektion, durch seine tiefe Lage in der Lederhaut, weshalb es von seiner Unterlage nicht verschoben werden kann, durch die geringen Reizerscheinungen und durch den Verlauf (mindestens 1 Monat mit Hinterlassung einer pigmentierten Vertiefung).

Logetschnikow (52) hat die von v. Wecker (L'abus de l'énucleation, Ann. d'ocnlist. 1889) empfohlene Behandlung des Totalstaphyloms des Bulbus durch äquatoriale, resp. äquatorial-meridionale Skleralschnitte in 2 Fällen versucht und keine günstigen Resultate erhalten können, d. h. der Umfang des staphylomatösen Bulbus war in beiden Fällen nach den Operationen (im ersten Falle nach 8 und im zweiten nach 6 etwa 4 mm grossen Skleralschnitten) kaum kleiner geworden. Adelheim.]

---

3. Krankheiten der Linse.

Referenten: Prof. **Kuhnt** und Dr. **Schrader.**

1*) Eiseck, Ein Fall von Lenticonus posterior. Klin. Monatsbl. f. Augenheilk. S. 116.

2) Erwin, A. J., The treatment of incipient cataract. Journ. Americ. Med. Assoc. XIX. p. 258.

3) Ferret, A., De la cataracte corticale vulgaire dite cataracte spontanée on sénile. 8. Paris. Soc. d'édit. scient.

4) Gardner, C. R., Absorption of opacities in a case of senile cataract. Ophth. Record. Nashville. 1891—92. p. 411.

5) Goode, G. H., Senile cataract, with a table of twenty-five consecutive cases. Cincin. Lancet. Clinic.. I. XXIX. p. 106.
6*) Gullstrand, A., Ein Fall von Lenticonus posterior. Nord. ophth. Tidskr. V. p. 18.
7*) Higgens, C., Case of spontaneous cure of cataract. Brit. med. Journ. I. p. 1022.
8) —, Spontaneous cure of cataract. (Ophth. Soc. of the united kingd.) Ophth. Review. p. 185.
9) Jackson, E., What can be done for incipient cataract. Phila. Polyclinic. I. p. 139.
10) —, What to do for incipient cataract. Transact. Med. Soc. Penn. Phila. 1891. XXII. p. 186.
11) Jutsch, Ein Fall von Cataracta lenticularis cum Atrophia nervi optici ohne Gesichtsfeldbeschränkung. Inaug.-Diss. Greifswald. 1891.
12) Kortnew, A., Ueber cataracta raphanica. (O raphanitscheskoj katarakte.) Westnik ophth. IX. 2. p. 114.
13) Magnus, H., Die Entwickelung des Altersstares. Augenärztliche Unterrichtstafeln für den akademischen und Selbstunterricht. Heft II. Breslau.
14*) Mitvalsky, J., Zur Kenntnis der Spontanheilung des senilen Totalstars vermittels der intrakapsularen Resorption nebst Bemerkungen über Cataracta Morgagniana. Centralbl. f. prakt. Augenheilk. Okt. S. 289.
15*) —, Ein neuer Fall von Lenticonus posterior mit teilweiser Persistenz der Arteria hyaloidea. Ebd. März.
16) Meyer, Observation de malformation du cristallin. Soc. d'Opht. de Paris. 1892. 8. Nov.
17) Norton, A. B., The homoepathic treatment of incipient senile cataract with tabulated results of one hundred cases. N. Americ Journ. Homoeop. New-York. 1891. VI. p. 786.
18) Oniohi, Verlauf von Linsentrübungen. Chugai-Jjichimpo. Tokio. Nr. 300.
19) Panas, La maturité de la cataracte et les cataractes supramûres. Union méd. 1891. III. p. 745.
20) Robinson, Spontaneous cure of cataract: second sight. Brit. med. Journ. p. 1075.
21*) Schubert, P., Ueber Pigmentpunkte auf der vorderen Linsenkapsel. Ber. über d. XXI. Vers. d. ophth. Gesellsch. Heidelberg. 1891. S. 252.
22*) Topolanski, A., Linsenranderhebungen. Klin. Monatsbl. f. Augenheilk. S. 89.

---

23) Bagneris, Cataracte zonulaire double, complète à gauche et operée par extraction. Union méd. du nord-est. Reims. XVI. p. 202.
24) Baker, A. R., Infantile cataract. Journ. Americ. med. Assoc. Chicago. XIX. p. 278.
25*) Bribosia fils, Guérison d'un aveugle de naissance; opération de cataracte congénitale double, chez un sujet de 15 ans. Archiv. d'Opht. XII. p. 88.
26) Dodge, S., Cataract in the young. Maritime med. News. Halifax. IV. p. 178.

27*) Dor, H., Snr le traitement de la cataracte congénitale. Bull. med. Paris. VI. p. 835.
28) —, Rapport sur le traitement de la cataracte congénitale. Extract. dn Compt. rendn de la société franç. d'Opht. Séance du 2. Mai.
29) Graefe, A., Note snr un avengle de naissance opéré de la cataracte à l'âge de quinze ans. Revue scient. I. p. 67.
30*) Heinzel, C., Zur Kasnistik des Schichtstares. Dentschmann's Beiträge zur Augenheilk. Heft V. S. 27.
31) Powers G. H., Congenital cataract. Pacific med. Jonrn. San Francisco. XXXV. p. 529.
32) Spicer, W. T. H., Lamellar cataract. Transact. Opht. Soc. XII. p. 105.
33) van der Spil, T., Dnbbel zydige congenitale cataracta posterior, gepaard aan eenzydig staphyloma posticnm myopicum congenitnm. Geneeskndig Tijdschrift vor Nederlandsch Indien. Deel XXXII. p. 653. Batavia.
34) Tohin, W., A case of zonular cataract. Maritime Med. News. Halifax. IV. p. 81.
35) Treacher Collins, Congenital defects at the back of the lens. Ophth. Hosp. Report. XIII. Heft III. p. 362.
36) Webster, A case of soft cataract cnred by a single needling. Denver med. Times. 1892—93. XII. p. 8
37*) Zirm, Ed., Mehrere seltene Fälle von congenitaler Katarakt. Klin. Monatsbl. f. Augenheilk. S. 5.
38*) —, Doppelseitiger Sternstar, Cataracta stellata, bei mehreren Gliedern einer Familie in Verbindung mit vererbter Myopie. Ebd. S. 5.
39*) —, Noch ein Fall von Cataracta stellata. Ebd. S. 15.
40*) —, Eine Kombination von Schichtstar und Punktstar. Ebd. S. 18.
41*) —, Mit Schichtstar kombinierter Kernstar von eigentümlicher Form. Ebd. S. 20.
42*) —, Beiderseitiger Kernstar. Ebd. S. 22.
43*) — Linksseitiger vorderer excentrisch gelegener Kapselstar. Ebd. S. 24.

---

44) Anssin, Joh., Das Eisen in der Linse. Inaug.-Diss. Dorpat. 1891.
45*) Barsanti, Cataracte tranmatique développée sondainement à la suite d'nne commotion du cristallin. (Traduit dn manuscrit italien par le Dr. Malgat.) Recneil d'Opht. p. 4.
46*) De Lapersonne, De l'opportnnité de l'intervention dans les cataractes traumatiqnes. Congrès de la société franç. d'Ophth. Session de Mai.
47) Grosz, E., Verletznng der Linse. Szemészet nnd Pest. med.-chirurg. Presse. XXVIII. p. 397.
48) Millikin, L., Injury of the lens, with cases. Ophth. Review. p. 285.
49) Oliver, C., Clinical history of a case of successnl extraction of a piece of steel from the iris and lens by an iridectomy with subsequent absorption of the lens and recovery of normal vision. (Section of Ophth. Americ. med. Assoc.) Americ. Journ. of Ophth. p. 293.
50) Terson, Des corps étrangers dn cristallin; indications de l'intervention opératoire. Archiv. d'Opht. XII. p. 156.

51) Wood, C. A., A contribution to the study of concussion cataract. Ann. Ophth. and Otol. p. 17.

---

52) Abadie, Nouvelle méthode de traitement des luxations complètes du cristallin. Soc. d'Opht. de Paris. Juillet.
53) Burnett, S. M., A case of partial dislocation of the lens under the conjunctiva upward. Med. News. Phila. p. 257.
54*) Chisolm, J. J., The dislocation of an optique lens. Nature's rare method of suddenly and painlessly restoring sight to a cataractous eye. Americ. Journ. of Ophth. p. 97.
55*) Deschampe, A propos d'un cas de luxation spontanée des deux cristallins. Annal. d'Oculist. CVIII. p. 347.
56) Dujardin, Luxation traumatique du cristallin dans la chambre antérieure; réduction. Journ. des scienc. méd. de Lille. Nov. 1891.
57) Gayet, Un cas de luxation double du cristallin. La province méd. Nr. 31.
58) Killen, The dislocated lens; extraction with and without the Agnew bident in the Manhattan Eye and Ear Hospital. Med. and Surg. Journ. 1892—93. XX. p. 182.
59) Rampoldi, Osservazioni nel occhio e osservazioni nuove di Ottalmologia. Ridnzione, mediante massagio, della lente cristallina lussata nella camera anteriore dell' occhio. Annali di Ottalm. XX. 6. p. 536.
60) Trnc, Luxations du cristallin. Nouveau Montpellier méd. I. p. 343.
61) Walker, C. H., A case of dislocated calcareous lens causing sympathetic irritation; excision. Lancet. II. p. 663.
62) Wilder, W. A., Dislocation of the crystalline lens. Transact. Illinois med. Soc. Chicago. XIII. p. 322 and Chicago med. Record. III. p. 460.

---

63) American Medical Association. Section of ophthalmology. June. Congenital dislocation of the lenses.
64) Friebis, G., Double congenital dislocation of the lens. Journ. americ. med. assoc. Chicago. XIX. p. 277.
65) Macheck, Ueber angeborene Trübung der Hornhaut bei gleichzeitiger Ectopia lentis. Kongress poln. Aerzte und Naturforscher 1891. Klin. Monatsbl. f. Augenheilk. XXX. S. 294.
66) Zirm, Ophthalmologische Mitteilungen. 2. Beiderseitige Ectopia lentis bei zwei Geschwistern kombiniert mit Anomalien des Knochensystems. Ein eigentümliches angeborenes Leukom der Cornea. Wien. klin. Wochenschrift. Nr. 21. S. 309.

---

67) Bistis, Sur la cataracte dans ses rapports avec les convulsions; glaucome secondaire. Gaz. méd. d'Orient. p. 5.
68*) Perles, M., Pigmentstar bei Diabetes. Centralbl. f. prakt. Augenheilk. Juni. S. 170.

---

69) Alt, A., A case of acquired anterior polar cataract. Americ. Journ. of Ophth. IX. 11. p. 357.
70) Chatterij, H. G., A case of mineral or calcareous degeneration of the crystalline lens. Indian med. Record. Calcutta. III. p. 119.

71) Santos Fernandez, De la condnite à observer dans les cataractes envahies par le glaucome. Annal. d'Oculist. CVIII. p. 343.
72) Treacher Collins, The minute anatomy of pyramidal cataract. Ophth. Review. p. 124 und Brit. med. Journ. I. p. 606.
73*) Wray, C., Etiology, prognosis and treatment of disseminated cataract. Brit. med. Journ. p. 224 und (Ophth. soc. of the united kingd.) Ophth. Review. p. 66.

---

74) American Medical Assooiation. Section of ophthalmology. Jnne. The method and resnlts of simple cataract extraction.
75) Andrews, J. A., An instrument for syringing ont cortical matter in cataract extraction. Transact. of the americ. ophth. soc. Twenty-eigth. meeting. p. 456.
76*) Arnold, Th., Mitteilungen über 400 Staropeartionen, ausgeführt von Prof. O. Haab an Kranken der Züricher Universitäts- nnd seiner Privat-Angenklinik. Arch. f. Augenheilk. XXV. S. 41.
77) Andibert, Procédé nouvean pour l'aspiration, en nn senl temps, des cataractes liquides et demi-molles; description d'une aiguille kératotome crense spéciale. Annal. d'Oculist. CVIII. p. 103.
78) Beanmont, W. M., Aphakial erythropsia. Ophth. Review. p. 72.
79) Bettmann, Boerne, A new operation for the speedy ripening of immature cataracts. Chicago med. Record. III. p. 82.
80) Blood, J., On a series of two hnndred and eighthy two cataractextractions. Liverpool med.-chir. Journ. XII. p. 370.
81) Bono, Ueber Starextraction. Verhandl. d. X. internat. med. Kongresses zu Berlin. IV. 2. S. 154.
82) Bourgeois, Lnnettes à cataractes. Union méd. dn Nord-Est. Nr. 2.
83*) Burnham, C. A., Remarks on the operation for secondary cataract. Med. Record. New-York. XII. p. 460.
84) Calhonn, A. W., Some observations upon cataract operations and after-treatment. Virginia med. Month. Richmond. XIX. p. 386.
85*) Cant, W. J., On the management of prolapse of the iris after simple cataract extraction. Brit. med. Jonrn. II. p. 834.
86) Chibret, De l'ouledialyse. Soc. d'Opht. de Paris. 2. Fevr. (Eröffnet 7—10 Tage nach der Operation die Cornealwnnde mit einem Spatel auf etwa 4 mm, nm eine event. Seknndärkatarakt zu discindieren oder zu extrahieren.)
87) Chisolm, The after treatment of cataract operation in light rooms. Verhandl. d. X. internat. med. Kongresses zu Berlin. IV. 2. S. 13. (Hat seine bekannte Methode weiter erproht gefunden.)
88*) Dessy-Pitzoles, Operazioni di cateratta fatte nel biennio 1891—92 dal Prof. Gotti. Boll. d'Ocnl. XIV. p. 17.
89*) Cross, R. and T. Collins, Implantation cyst in the anterior chamber after cataract extraction. Brit. med. Jonrn. II. p. 130.
90) Deutschmann, Demonstration von Staroperierten. (Aerztl. Verein in Hambnrg.) Münch. med. Wochenschr. S. 191.)
91*) Dimmer, Noch einmal die Gläserkorrektion bei Aphakie. Klin. Monatsbl. f. Angenheilk. S. 73.

Digitized by Google

92) Dittmer, J., Beitrag zur Statistik der modificierten Linearextraktion. Inaug.-Diss. Kiel.
93) Dolgenkow, W., Uebersicht von hundert Staroperationen (Obsor sotni operatij katarakti). Westnik ophth. XI. 1. p. 26 und Sitzungsber. d. Ges. der Aerzte zu Kursh.
94) Fage, Valeur et indications de l'iridectomie dans l'opération de la cataracte à propos d'une série de trente extractions. Gaz. hebd. d. scienc. méd. de Bordeaux. 1891. XII. p. 606.
95) Fox, L. W., The preliminary and after-treatment in cataract operations. Ann. Ophth. and Otolog. I. p. 88.
96) French, H. C., Cataract extractions at the Royal Ophthalmic Hospital Moorfields. Journ. of Ophth., Otol. and Laryngolog. IV. p. 51.
97) Fukala, Ueber die künstliche Reifnng von grauem Star und über die Extraktion einiger Kataraktformen, die nie reif werden. Zeitschr. d. böhm. Aerzte. Nr. 24 u. 25.
98*) Galezowski, Nouveau procédé opératoire d'extraction de cataractes incomplètes par incision semi-elliptiqne de la cornée avec sphinctérotomie. Recneil d'Opht. p. 262.
99) —, Nonveau procédé opératoire pour l'extraction des cataractes incomplètes. Congrès de la société française d'ophthalmologie. Session de Mai. (Macht bei klebriger, Kern und Kapsel adhärierender Kortikalmasse eine Excision des freien Irisrandes.)
100) —, De l'extraction de la cataracte à lambeau semi-elliptique sans iridectomie. Détails du procédé opératoire de l'auteur. Ibid. p. 711.
101) Gnaita, Prolifération de l'endothelium cornéen sur l'iris et le champ pupillaire après l'extraction de la cataracte. Société d'Opht. de Paris. Octobre.
102) Hall, G. C., The prognostic valne of acoidents dnring cataract operation. Indian. med. Record. Calcntta. III. p. 199.
103) Hansell, H. J., The extraction of douhle congenital cataract; sympathetic inflammation after second operation; recovery. Ann. of Ophth. and Otol. I. 2. p. 137.
104*) Hess, C., Klinische und experimentelle Studie über die Entstehung der streifenförmigen Hornhauttrübung nach Starextraction. v. Graefe's Arch. f. Ophth. XXXVIII. 4. S. 1.
105*) Hirschberg, J., Ueher Kernstar-Ansziehnng. Berliner klin. Wochenschr. Nr. 26.
106) Hnmphry, L., Notes and remarks on the extraction of fifteen cases of incomplicated senile cataract. Med. Press and Circular. 27. July.
107) Jackson, E., The simple extraction of cataract. Med. and surgic. Reporter. 16. January.
108) Imre, J., 200 Fälle erfolgreich operierter Katarakte. Szémeszet. 1891. p. 59.
109*) Keyser, Remarks on extraction of cataract. Ann. Ophth. and Otol. Kansas City. I. p. 15.
110) Kirkpatrick, E. A., Cataract operation by the method of simple extraction without iridectomy. Maritime med. News. Halifax. IV. p. 144.

Digitized by Google

111) Knapp, T. C., Die Behandlung der Kapsel während nnd nach der Staroperation. Verhandl. d. X. internat. med. Kongresses zu Berlin. IV. 2. S. 1.

112) Korschenewsky, S., Bericht über die ersten Hundert Kataraktextraktionen in der Landpraxis (Ottschött o perwoj sotne extraktij katarakt w semskoj praktike). Medizinskoje Obozrenje. XXXVII. Nr. 11. p. 1012.

113) Kramsztyk, Vorfall der Iris nach Katarakt-Extraktion. Kongress poln. Aerzte nnd Naturforscher. 1891. Klin. Monatsbl. f. Augenheilk. XXX. S. 294.

114*) Kuhnt, Erfolgreiche Bekämpfung einer nmfangreichen Cornealeiterung im Gefolge einer Staroperation. Korr.-Bl. d. allg. ärztl. Vereins in Thüringen. Weimar XXI. 8. 1.

115) Landolt, E., L'opération de la cataracte de nos jonrs. Archiv. d'Opht. XII. p. 401.

115*) —, Der gegenwärtige Stand der Staroperation. Deutschmann's Beiträge z. Augenheilk. VI. S. 1.

117) Logetschnikow, S., Einige Starextraktionen nach der Methode von Wokow (Neskolno is wletschenij katarakti po s posobu Wokowa). Westnik ophth. IX. 4. 5. p. 358.

118) und 119) Marbourg, E. M., Erythropsia occnrring from different causes in the same case. Ann. Ophth. and Otol. I. p. 179.

120*) Nicati, A la recherche d'nn procédé d'extraction de la cataracte capable d'éviter les enclavements et les hernies, on d'en atténuer les effets. Archiv. d'Opht. XII. p. 731.

121) Nnel, De qnelques troubles cornéens consécutifs à l'extraction de la cataracte. Congrès de la societé franç. d'Opht. Session de Mai.

122*) Ostwalt, Anch noch einmal die Gläserkorrektion bei Aphakie. Klin. Monatsbl. f. Augenheilk. S. 178.

123*) Pflüger, Bemerkungen zum gegenwärtigen Stande der Staroperation. Ebd. S. 155.

124) Pomeroy, O. D., A report of fifty cases of extraction of cataract without iridectomy. New-York med. Jonrn. p. 535.

125) —, Extraction of cataract without iridectomy. Transact. of the americ. ophth. soc. Twenty-eighth meeting. p. 438.

126) Pooley, Th., Operation for secondary cataract followed by iridocyclitis and consecutive glaucoma. Americ. Journ. of Ophth. VIII. 12. p. 377.

127) Powers, G. H., A new procedure in extraction of cataract in its capsule. Med. Record. p. 166.

128*) Randolph, R. L., A series of fifty consecntive operations for cataract. Bull. John Hopkins Hosp. Balt. III. p. 19.

129) Raschewski, Einfluss des Chinins auf die Eiterung der Wnnde bei Kataraktextraktionen. Westnik opht. IX. 3. S. 216.

130) Richardson Cross, F. and Treacher Collins, Implantation cyst in the anterior chamber after cataract extraction. (Ophth. soc. of the united kingd.) Ophth. Review. p. 238.

131*) Roosa, St. John, The best operation for the extraction of cataract. Ann. Ophth. and Otol. Kansas City. p. 1.

132*) Rosmini, G., Snl valore comparativo dei due metodi di operare la ca-

taratta con o senza iridectomia. Gior. internaz. de scienc. med. Napoli. n. 1. XIV. p. 452.

133) Rowland, E., Two grave accidents after cataract extraction. Brit. Guiana med. Ann. p. 177.

134) Ryerson Sterling, Miscellaneous facts regarding extraction of cataract. Ophth. Record. 1891—92. I. p. 258.

135*) Sbordone, G. B., Una nuova sezione corneale nell' operazione della cataratta senza iridectomia. Annali di Ottalm. XXI. p. 441.

136) Schanz, Fr., Ueber den Einfluss der Pupillaröffnung auf das Sehen Aphakischer. Verhandl. d. Gesellsch. deutsch. Naturf. und Aerzte. Halle.

137) Schellin, Emil, Ueber Staroperationen mit Berücksichtigung der in den letzten Jahren in der hiesigen Augenheilanstalt operierten Fälle. Inaug.-Dissert. Greifswald. 1891.

138) Schulek, V., Eine neue Methode der Staroperation. Szemészet. p. 13 und Pest. med.-chirurg. Presse. XXVIII. S. 544.

139*) Simi, Sutura della cornea nell' estrazione della cateratta. Boll. d'Ocul. XIV. S. 1.

140) Stroczynski, Ueber die Art der Durchschnitte bei Extraktion des harten Stares. Klin. Monatsbl. f. Augenheilk. XXV. S. 295.

141) Snarez de Mendoza, Suture de la cornée après l'extraction de la cataracte. Congrès de la société franç. d'Opht. Séance de Mai. (Hat in 10 weiteren Fällen, darunter bei einem 10jährigen Kinde die Hornhautnaht mit Erfolg gemacht.)

142*) Trousseau, Quelques accidents des opérations secondaires. Congrès de la société franç. d'Opht. Session de Mai.

143) und 144) Vignes, M. L., Cataracte secondaire. Verhandl. d. X. intern. Kongresses zu Berlin. IV. 2. S. 11.

145) Wagner, Bericht über tausend Starextraktionen mit kleinem peripherem Lappen (nach Graefe). (Otschj o tisatsche extraktij katarakti s nebolschim peripheritscheskim loskutom.) Westnik opbth. IX. 1. p. 1.

146) —, H. L., Experimental researches on opacities of the cornea after cataract operation. Transact. med. soc. p. 197.

147*) Webster Fox, Report of one hundred and thirty-six cases of cataract extraction; with remarks. Med. Record. p. 121.

148) —, Preliminary and after treatment in cataract operations. Annal. of Opht. and Otol. April.

149) —, Report of 136 cases of cataract extraction. New-York med. Record. 30. January.

150*) Wecker, de, Extraction simple et extraction combinée. Archiv. d'Opht. XII. p. 657.

151*) —, Quel progrès reste à réaliser pour l'extraction de la cataracte? (Lettre ouverte adressée au professeur Sbordone à Naples.) Ibid. p. 350.

152) White, J. A., Remarks on immature cataract and the best method of hastening maturity. Arch. Ophth. XXI. p. 516 und Opbth. Record. p. 48.

153*) Wicherkiewicz, Zur Entstehung bleibender Hornhauttrübungen nach Kataraktextraktionen. Deutsche med. Wochenschr. Nr. 7.

154) Widmark J., Ueber die Entwickelung des Starschnitts nach dem Tode

v. Graefe's. Vortrag bei der Installation des Verfassers als Professor. Hygiea. 54. p. 247.

155) Williamson, How to deal with secondary cataract. Liverpool med.-chir. Journ. XII. p. 113.

156) Woodward, J. H., Fifty four cases of cataract extraction. Arch. Ophth. XXI. p. 398.

Eiseck (1) sah bei einer 36jährigen Patientin der Fröhlich'schen Klinik auf dem rechten Auge bei fokaler Beleuchtung an der hinteren Linsenfläche eine kleine graue Trübung von der Gestalt eines liegenden Kommas und hinter derselben bei gesenktem Blick einen kleinen grauen Punkt. Die Trübung ist von einem kleinen Hofe umgeben. Wenn man mit dem Planspiegel durchleuchtet, sieht man »in der Mitte der rechten Pupille einen etwas stärker lichtbrechenden roten Kreis mit scharfgeschnittenem dunklem Rande, in dessen Mitte die schon mit fokaler Beleuchtung sichtbare Trübung als hintere Polarkatarakt erkennbar ist«. Der Kreis sieht so aus, als ob der hinteren Linsenfläche noch eine kleinere Linse aufsässe. Bei Kopfbewegungen des Beobachters gerät alles Sichtbare in kaleidoskopische Bewegung. Es handelt sich demnach um einen Lenticonus posterior mit hinterer Polarkatarakt.

[Der Fall Gullstrand's (6) betraf einen 30jähr. Maler mit H. 0,50, S. n. oc. dx., geringer Strab. diverg., Emm., S $\frac{4}{100}$ oc. sin. Er bemerkte die Sehschwäche, als er 12—13 Jahre alt war; keine Heredität, keine Augenkrankheiten, die Intelligenz kaum ganz normal. — Cornea normal ohne As., der vordere Teil der Linse auch normal. Nach Dilatation der Pupille sieht man bei durchfallendem Licht in der Mitte der Pupille oder ein wenig nach aussen eine zirkelrunde Fläche von 3 mm Durchmesser. Die Begrenzung dieser Fläche ändert sich nach der Stellung des Auges: ein Teil der Begrenzungslinie ist scharf und dunkel, ein anderer Teil zeigt nur einen geringen Unterschied der Klarheit und der Farbe. Unmittelbar unter der Mitte dieser Fläche zeigt sich eine vollkommen undurchsichtige, horizontale Unklarheit mit unregelmässigen, warzenförmigen, scharfen Grenzen. Bei Bewegung des Auges bewegt sich die Fläche in der entgegengesetzten Richtung. — Bei Skiaskopie bewegt sich der Reflex in dem abnormen Teil dem Spiegel entgegen, in dem übrigen Teil der Pupille in derselben Richtung. — Untersucht man das dritte Purkinje'sche Bild, zeigt es sich von normaler Grösse nahe der inneren Grenze der Pupille, wenn das Auge des Untersuchers sich in der Sehlinie des Patienten befindet und das Licht ziemlich weit nach der Temporalseite placiert ist. Wird das Licht gegen das Auge bewegt, zieht sich das

Bild gegen die Mitte der Pupille hin, aber wenn es einen bestimmten Punkt erreicht hat, verlängert es sich plötzlich in radiärer Richtung und verschwindet augenblicklich spurlos. Bei genauerer Untersuchung findet man, wenn das Bild beinahe den Punkt erreicht hat, wo es verschwindet, dass ein noch kleineres Bild von der Mitte der Pupille kommend sich in derselben Richtung wie das Licht bewegt, und diese zwei Bilder stossen zusammen in dem Augenblick, wo das erste sich verlängert und verschwindet. Sieht man die zwei Bilder auf einmal, so bewegen sie sich in entgegengesetzter Richtung bei horizontaler, dagegen in derselben bei vertikaler Bewegung des Lichts. Diese Bewegung des zweiten Bilds zeigt, dass der Uebergang von der normalen hinteren Linsenfläche zu dem Lenticonus eine nach vorne konvexe Fläche darstellt. — Durch den äusseren Teil der Pupille erscheint der Augenhintergrund deutlich. Gordon Norrie.]

Einen dritten Fall von Lenticonus posterior berichtet Mitvalsky (15) nach einer Beobachtung an dem linken Auge eines 8jährigen Mädchens. Das rechte hypermetropische Auge war völlig normal. Fokal sah man am hinteren Pole der sonst durchsichtigen linken Linse eine punktförmige grauweisse Trübung und ferner im oberen inneren Linsenquadranten eine übermohnkorngrosse, nach unten etwas verlängerte kreideweisse Trübung, die etwa 3 mm vom Linsenrande entfernt war und sich mittelst eines grauen Hofes an die Kapsel ansetzte. Das hintere Linsenbildchen ist nur in der Mitte der Linse lichtstark und regelmässig, excentrisch wird es verzerrt und lichtschwach; bei seiner Wanderung ist es in einer intermediären Partie der Linse in den eben beschriebenen Formen als doppelt zu sehen. Bei der Durchleuchtung erscheint die Poltrübung durchsichtig, die periphere grössere Trübung schwarz. An die letztere setzt sich ein schwarzer Faden an, der in den Glaskörper weiterzieht, spindelförmig anschwillt, zugespitzt endet und wohl nur als Rest der Art. hyaloidea zu deuten ist.

Auffallend sind bei der Durchleuchtung die Verhältnisse der beleuchteten Pupille. In einer Entfernung von 35—40 cm erscheint in ihr bei rotem Centrum und roter Peripherie ein intermediärer, 2 mm breiter dunkler Kreis, der bei stärkerer Annäherung verschwindet und einer mit abwechselnd hellen und wolkenartig grauen Reflexen gemischten roten Beleuchtung der Pupillenmitte Platz macht. Die genannten Reflexe erweisen sich in einer Entfernung von über 40 cm als Gefässstreifenreflexe des Fundus und in derselben Entfernung erscheint der beschriebene schwarze Ring nicht nur breiter, sondern wird auch von einem schmäleren, hellweisslichen, ihm anliegenden Ringe

begleitet. Beide Ringe zeigen bei Augen- oder Spiegelexkursionen wechselnde Breite und Saturation und werden von den Gefässstreifenreflexen der Pupillenmitte unterbrochen.

Bei der Entfernung von 35—40 cm zeigt die Peripherie der Pupille bei aufmerksamer Beobachtung ein ungleichmässig verschwommenes Fundusbild, das bei Exkursionen kaleidoskopischen Wechsel darbietet. Die Mitte der Pupille hingegen liefert ein verhältnismässig deutliches, umgekehrtes Bild des Hintergrundes. Das aufrechte Bild ist in der Peripherie der Linse mit + 4 D klar. Mit + 10 D sieht man den beschriebenen Faden, ca. 2 mm lang, vorn grau, hinten schwarz, als einfachen Faden, bei seitlichem Blicke aber von einem glänzenden, lichtweissen Reflexstreifen begleitet. Die weisse Kapseltrübung, an welche sich der Faden ansetzt, ist mit + 26 D deutlich zu sehen.

Durch die centrale Linsenpartie erscheint das aufrechte Bild erst mit — 20 D.

Auch die Skiaskopie zeigt die Linsenmitte stark myopisch, die Linsenperipherie stark hypermetropisch.

Der ganze Befund ist mit der Diagnose eines Lenticonus posterior erklärt. Der Lenticonus ist vermutlich kongenital und bietet noch das Auffällige, dass der Rest der Hyaloidealarterie ganz excentrisch von dem hinteren Kegel der Linse gelagert ist.

Higgens (7) berichtet über einen 57jährigen Mann, bei dem Critchett 10 Jahre vorher eine reife Katarakt des rechten und völlige Intaktheit des linken Auges konstatiert hatte. Anderthalb Jahre nach dieser Untersuchung konnte der Mann auf dem rechten Auge peripher sehen und nach weiteren anderthalb Jahren stellte sich auch das centrale Sehen wieder her. Higgens fand eine runde und bewegliche Pupille und in einem Teile des Pupillargebietes die getrübte Kapsel mit einem kleinen Linsenreste. Die Papille war deutlich zu sehen und mit entsprechenden Stargläsern war die Sehschärfe für die Ferne $\frac{6}{36}$, für die Nähe J. 10.

Daran anschliessend erwähnt Lang einen gleichen Fall von spontaner Resorption einer senilen Katarakt, die sich im Verlaufe von zwei Jahren abspielte.

Die von Magnus beschriebenen Gebilde am Linsenäquator konnte Topolanski (22) an geigneten Fällen am Lebenden völlig bestätigen. Er fand gleichfalls kegelförmige oder, wie er sich ausdrückt, zeltförmige Erhebungen am Linsenrande, die aber durchaus nicht in regelmässiger Anordnung, sondern vereinzelt und mit

glattem Linsenrande abwechselnd zu sehen waren. Abweichend von Magnus giebt er die Genese dieser Linsenranderhebungen. Durch Beobachtungen an frisch enukleierten Augen war es dem Verfasser nämlich wahrscheinlich geworden, dass die zeltförmigen Gebilde ihr Entstehen dem Zuge der Zonulafasern verdankten. Diese Hypothese konnte er nun experimentell stützen. Er legte frisch enukleierte Bulbi, denen er zwei äquatoriale Incisionen beigebracht hatte, in absoluten Alkohol, um durch die Schrumpfung der peripheren Zonulainsertion die im Leben vorhandene Zugwirkung der Zonula zu ersetzen, und sah nun in der That dieselben Gebilde am Aequator entstehen. Anatomisch setzte sich jede zeltförmige Erhebung in einen Zonulafaserzug fort, und wenn er an Kontroll-Augen den vorderen Zonulaansatz vorsichtig durchtrennte, so blieben die Erhebungen am Linsenrande rund. An der Erhebung selbst nahmen nicht nur die Kapsel und das Epithel, sondern auch die Linsenmasse selbst teil; nur an grossen Erhebungen wurde die Spitze von einem Flüssigkeitserguss eingenommen. Topolanski fasst seine Beobachtungen zusammen:

1) Die Linse ist nicht immer glattrandig, sondern zeigt wellige, insbesondere aber zeltförmige Erhebungen.

2) Diese Erhebungen sind eine Folge des Zuges der Zonula.

3) Anatomisch beteiligen sich an ihnen Kapsel, Kapselepithel und Linsenbänder.

4) Sie zeigen sich zuerst als Substanzerhebungen und in weiterer Entwickelung als Abhebungen.

Ausser den ziemlich selten vorkommenden, zahlreichen und schon focal sichtbaren braunen Pigmentauflagerungen auf der vorderen Linsenkapsel, machte uns Schleich, und nach ihm Hirschberg, Francke, von Reuss, Duyse und Wendel mit ähnlichen, aber spärlicheren und oft nur mit der Loupenuntersuchung auffindbaren Pigmentklumpen bekannt. Schubert (21) fand nun mit der Hartnack'schen aplanatischen Kugelloupe eine neue Art von Pigmentauflagerungen auf der Linsenkapsel. Es waren spärliche feinste Pigmentpunkte, die nur bei genauester Loupeneinstellung und ebensolcher der Beleuchtungslinse (20 D.) gerade sichtbar waren. Dieselben sind so häufig, dass sie fast als physiologischer Befund gelten können. Unter 1200 daraufhin Untersuchten kamen sie in 33 % vor. Bei brauner Iris sind sie noch häufiger, nämlich in 50,4 %, bei grauer und blauer nur in 20,4 %. Im höheren Lebensalter schienen sie seltener zu sein.

Zur Spontanheilung einer senilen Katarakt vermittelst intrakapsu-

lärer Resorption bringt Mitvalsky (14) zu den 17 von ihm zusammengestellten Fällen der Litteratur 2 neue Belege aus der eigenen Praxis.

Im ersten Falle handelte es sich um eine 77jährige Frau, die vor 14 Jahren nach Daviel'scher Methode am linken Ange mit bescheidenem Erfolge extrahiert worden war. Schon damals sah sie mit dem rechten Auge nicht. Seit vielen Jahren aber war das Sehvermögen auch rechts wiedergekommen. Die rechte vordere Kammer ist vertieft, die Iris schlottert, die Pupille ist regelmässig rund, 4 mm weit und prompt reagierend. An der Vorderfläche des äusseren und unteren Quadranten des Pupillarrandes liegt ein in die Vorderkammer hineinragender linsenförmiger Körper mit kreisförmiger Peripherie von 2,5 mm Querdurchmesser und 1 mm Dicke. Der Körper vollführt selbständige Exkursionen, springt eventuell in die Vorderkammer vor, sinkt aber selbst bei Mydriasis und Rückenlage nicht weiter zurück. Er ist in ein granglänzendes Häutchen eingeschlossen, das sich hinter die Iris fortsetzt und sich bei erweiterter Pupille als unten aussen abgerissene Linsenkapsel darstellt. Der Körper selbst ist das Kernrudiment, das einige Tage später samt der geschrumpften Kapsel mit einem Seherfolge von $^1/_{1,5}$ extrahiert wurde und 0,01 gr wog.

Der zweite Fall betraf einen 65jährigen Bauer, der vor 16 Jahren am rechten Auge erblindet, 10 Jahre darauf extrahiert worden war. Seit 8 Jahren war auch das linke Auge starblind, seit 1 Jahre aber spontan zum Sehen gekommen. Das linke Auge zeigte vertiefte vordere Kammer, schlotternde Iris nnd eine im oberen Teile schwarze, im untern von einem konvexen, schmutzig gelben Körper eingenommene Pupille. Bei Mydriasis sah man focal die oben leere, unten von einem 5 mm messenden Katarakt-Kern eingenommene Linsenkapsel. Die Sehschärfe betrug mit 12 D. $^6/_{12}$.

An einem zwölfjährigen, nicht rhachitischen, aber seit ihrem vierten Lebensjahre an zeitweiligen Krämpfen leidenden Mädchen konnte Heinzel (30) in der Klinik von Fuchs einen beiderseitigen eigenartigen Schichtstar beobachten. In der sonst klaren Linse liegt eine scharfumschriehene scheibenförmige Katarakt von 6 mm Durchmesser. Sie ist aus äusserst feinen radiären Streifen zusammengesetzt, zeigte an ihrem Rande einige saturiertere, grösstenteils der hinteren Corticalis angehörige Speichen nnd hat in der Gegend ihres vorderen Poles zwei intensiv weisse, sternförmige, beiderseitig nach links offene Trübnngen. Das Anffallende besteht nun darin, dass in

der offenen Seite der Poltrübung, ziemlich axial gelegen eine kleine scharfbegrenzte völlig durchsichtige Linsenstelle zu finden ist. Sie hat links eine kleeblatt-, rechts eine unregelmässig nieren-ähnliche Form. Die Sehschärfe ist nach Korrektion einer geringen Hypermetropie binokular $\frac{6}{12}$, nach Atropinanwendung geringer. Es kann sich bei der durchsichtigen Linsenstelle entweder nm trübungsfreie Linsensubstanz oder um eine grössere Vakuole in der Linse handeln. Verfasser entscheidet sich, da irgend welcher scharfer Rand der Stelle fehlt, für die erstere Annahme.

Zirm (37—43) hat in der Stellwag'schen Klinik mehrere seltene Formen kongenitaler Katarakt beobachtet.

Ein 14jähriger, sonst völlig normaler, namentlich nicht rhachitischer Knabe, zeigte einen ziemlich identischen, doppelseitigen Sternstar. Die Trübungen lagen in einer vorderen konvexen und hinteren konkaven Riudenschicht, bestanden vorn aus füuf Strahlen, hinten aus sechs von drei Wurzelstrahlen sich abgabelnden. Die Strahlen beider Trübungsschichten alternieren. Die Strahlen sind im auffallenden Lichte hellgrau uud an ihren peripheren Enden, die weder vorn noch hinten den Aequator erreichen, kolbig verdickt. Im durchfallenden Lichte verschmelzen die Sternstrahlen beider Schichten zu einer radiolarienartigen Gesamtfigur, die noch durch mehrere feinere, fokal nicht sichtbar gewesene Streifen bereichert ist. Bei der Durchleuchtung sind die Strahlen von dunkelgrauer Farbe, jedoch etwas rot dnrchschimmernd und sehr scharf abgegrenzt. Mit dem Loupenspiegel sieht man, dass sämtliche der getrübten Strahlen aus zahllosen feinen, dicht aneinander liegenden Pünktchen bestehen, die wie feinste Tröpfchen aussehen. »An einzelnen grösseren solcher Pünktchen kann man ganz deutlich einen dunklen kreisförmigen Rand und innerhalb desselben eine hellere Mitte unterscheiden, durch welche gleichfalls rotes Licht hindurch schimmert.« Auch zwischen den Strahlen sind zahlreiche derartige feinste Pünktchen zu sehen. Der Augenhintergrund ist normal. Es besteht M $\frac{1}{9}$; S = $\frac{20}{200}$, mit — $\frac{1}{9}$ = $\frac{20}{70}$. J 1 in 3″, J 4 in 10″.

Da die Art der Trübung der Gestalt des Linsensternes entspricht, muss man annehmen, dass die Trübung nicht in den Linsenfasern selbst, sondern in der Kittsubstanz liegt.

Der Verfasser betont ferner die Aehnlichkeit des Sternstares mit dem Punktstare, die Beziehungen beider zum Schichtstare und bringt schliesslich interessante, die Heredität der bezüglichen Starform betreffende Notizen. Es sind nämlich starkrank gewesen der Ur-

grossvater und Grossvater des Knaben, und haben an gleichem beiderseitigem Sternstare gelitten der 45jährige Vater des Kranken, der 19jährige Bruder und ein 34jähriger Vetter, dessen Vater übrigens auch schon partiellen grauen Jungstar gehabt haben soll.

Bei allen Untersuchten besteht mittlere Myopie und kein Staphyloma posticum.

Einen dem eben beschriebenen ganz ähnlichen Fall von Cataracta stellata beobachtete der Verfasser bei einem 11jährigen schwächlichen, gleich dem vorigen, auch israelitischen Knaben von deutlich rhachitischem Bau. Hier findet sich am rechten Auge in einer vordersten konvexen Kortikalschicht ein fünfstrahliger weissgrauer Stern, dessen $\frac{1}{3}$ mm breite Streifen in der Pupillenmitte zugespitzt zusammenstossen, während sie, peripher verbreitert, den Rand der erweiterten Pupille nicht erreichen. Alternierend mit diesen Strahlen liegt in einer konkaven hinteren Kortikalschicht eine Sternfigur mit drei ganz kurzen, sich dichotomisch in je zwei 1 mm lange Aestchen teilenden Strahlen. Das linke Auge bietet dieselben Verhältnisse, nur ist der vordere Stern nur vierstrahlig und der hintere weniger schön ausgebildet.

Die Punkte der Strahlen sind in diesem Falle nicht von kugelartiger, sondern glatter, münzenartiger Form. Der Fundus ist normal. Es besteht hypermetropischer Astigmatismus mit rechts S = $\frac{20}{100}$, links: Fingerzählen in 10 Fuss. Die Geschwister wie Eltern des Knaben sehen gut.

Eine Kombination von Schicht- und Punktstar bietet der beiderseitige Kongenitalstar einer 23jährigen, unzweifelhaft rhachitischen Nähterin. Die beiden in einer vorderen und einer hinteren Cortikalschicht gelegenen Trübungsschichten bestehen aus zahlreichen nadelstichgrossen, scharfbegrenzten, weissgrauen Pünktchen, die, mit der Kugelloupe betrachtet, ganz den der ersten Fälle gleichen. Nur gehen von den äquatorwärts zusammenstossenden Räudern der beiden Schichten deutliche Speichen aus. Rechts: E, S = $\frac{20}{30}$; links M 20 D., Staphyloma posticum, zerworfenes Pigment um die Macula; Finger in 1 Fuss.

Eine andere interessante Kombination findet sich beiderseits bei einem fünfjährigen, nicht rhachitischen Mädchen, das in ihrem zweiten Lebensjahre an geringgradigen Konvulsionen gelitten haben soll. In der Linsenmitte sieht man eine hanfkorngrosse, elfenbeinfarbene Kugel, die scharf umgrenzt und nicht durchleuchtbar, also ein richtiger Kernstar ist. In einiger Entfernung liegt eine zarte, hellgraue, gut

zu durchleuchtende Schicht, mit schärferer Randtrübung und an einigen Stellen typisch aufsitzenden Reiterchen, ein Schichtstar. Auf dem linken Auge ist in einem Abstande von 1—1,5 mm von der Kerntrübnng noch eine dreistreifige, die Kngel klauenartig umgreifende Trühung, also ein zweiter, wenn auch nnr einschichtiger Schichtstar zu erkennen. Die Mutter der Kranken hat am linken Ange gleichfalls einen Kernstar, Schichtstar und wie am linken Auge der Tochter eine Andeutung eines zweiten Schichtstares. An ihrem rechten Auge ist sie von Jäger in ihrem 19. Jahre 6mal discindiert worden nnd zeigt heute nur noch eine Cataracta secundaria.

Einen eigenartigen heiderseitigen Kernstar zeigt ein 6jähriger, leicht rhachitischer Knabe. Auf der Vorderfläche des Kernstares markieren sich drei opake weisse Sektoren, die zwischen sich eine regelmässige, halb durchscheinende, dreistrahlige Sternfigur lassen, und in ihrer Mitte durch je eine Linie in radiärer Richtung gespalten erscheinen. Die Sektoren gehen bis zum Aeqnator der Kugeltrübung und gehen dort in einen gleichgefärbten, den Aeqnator umsäumenden Streifen über. Die Sternstrahlen enden vor dem Aequator. In einiger Entfernung vom Kernstare liegt eine zarte, schichtstarähnliche Trübung. Der peripher von dieser liegende durchsichtige Linsenteil ist so schmal, dass vom Fundus nichts zu sehen ist.

Bei dem 40jährigen, auch leicht rhachitischen Vater ist auf dem rechten Auge ein regressiv gewordener Kernstar zu sehen, der in einem flachen geschrumpften Stare mit deutlicher Kern- und weniger getrübten nmgebenden Linsen-Trübung dicht an der Pupillarebene liegt und von seiner Mitte aus einen hirsekorngrossen Polarstar iu die vordere Kammer hervorragen lässt. Anf dem andern Ange besteht eine zarte Cataracta secundaria, von in der Jugend überstandener Staroperation herrührend.

Einen kongenitalen vorderen excentrischen Kapselstar konnte der Verfasser endlich am linken Ange einer 17jährigen Patientin beobachten. Der Star wurde durch drei in der Pupillenebene gelegene, scharfumschriebene, hellweisse, mohnkorngrosse Trübungen gebildet, die von ovaler Form waren, eine radiäre Axe hatten, aussen oben, aussen unten und innen nnten im Pupillargebiete lagen nnd eine ganz flache, aber deutliche Prominenz an der Vorderfläche der Linse bildeten.

Dor (27) teilt die angehorenen Stare ein in:

1) Pyramidal-Stare.
2) Zonular-Stare.

3) Kernstare.

4) Totalstare.

5) Seltenere Starformen, wie: Sternstare, punktförmige, Spindelstare u. s. w.

Für die Pyramidalstare, die dicht unter der vorderen Kapsel liegen, ersucht er den ab und zu dafür gebrauchten Ausdruck »Kapselstare« endlich fallen zu lassen. Die sehr selten vorkommende hintere Pyramidalkatarakt ist eine extrakapsuläre Trübung und daher besser mit Cataracta polaris posterior spuria zu bezeichnen. Der Pyramidalstar ist in der überwiegenden Mehrheit eine Folge der Blennorrhoea neonatorum. Die Sehschärfe sinkt selten unter $\frac{2}{3}$ und macht daher eine Operation meist unnötig.

Der Schichtstar ist der Ausdruck einer fötalen Rhachitis. Ob er im eigentlichen Sinne angeboren ist, ist noch zu entscheiden; die klinische Erfahrung spricht dagegen. Kommen in der Corticalis noch strich- oder punktförmige Trübungen hinzu, so kann er sich zum Totalstar entwickeln, jedoch erst nach vielen Jahren und viel seltener, als man gewöhnlich annimmt. Wenn der Durchmesser des Schichtstares 5—5,5 mm nicht überschreitet, macht sich eine Operation meist entbehrlich; allenfalls käme eine Iridotomie oder Sphinkterotomie, oder, da diese sehr schwierig nnd gefährlich ist, eine einfache, möglichst kleine und nicht zu periphere Iridektomie in Frage. Bei einem 5,5 mm übersteigendem Durchmesser macht Dor im Alter von 8—10 Jahren die Discission, und zwar mit 2 Nadeln nach Bowman. Bei einem Alter der Kranken von 10—20 Jahren reift er erst durch Discission und macht 4 bis 6 Wochen später die modifizierte Graef'sche Linearextraktion. Jenseits des 20. Lebensjahres tritt dafür die Lappenextraktion mit oder ohne Iridektomie ein. Jedenfalls soll man sich aber stets der Gefährlichkeit, die die Extraktion gerade bei dieser Starform hat, erinnern.

Die Kernstare sind meistens Schichtstare und unterliegen derselben Behandlung. In den seltenen Fällen, wo sich ein trüber Kern findet, muss derselbe einige Zeit nach der Discission extrahiert werden.

Bei den Totalstaren ist die Discission die Hauptoperation. Sie soll so zeitig wie möglich ausgeführt werden, da sonst leicht, was bei Schichtstaren nicht vorkommt, die Amblyopie dauernd bleibt.

Die selteneren Starformen beeinträchtigen das Sehen sowenig, dass man meist von einer Operation abstehen kann.

In der Diskussion will Panas die Discission als zu gefährlich

stets durch die modifizierte Linearextraktion ersetzt wissen, zumal die centralen Stare gar nicht so selten einen ziemlich harten, vorher nicht zn diagnosticierenden Kern haben. Nur für die reinen Milchstare sollte die Discission bestehen bleiben.

De Wecker, der Schichtstare niemals total werden sah, wenigstens wenn man keine Iridektomie gemacht hat, ist auch immer mehr von der Discission abgekommen. Nur sieht er nicht ein, wie bei einem harten Kerne die Linearextraktion helfen soll, und empfiehlt deshalb mit breiter Lanze einen Schnitt so nach oben zu legeu, dass man die Iridektomie machen und den Schnitt für einen voluminöseren Kern event. erweitern kann.

Meyer, der wie Parinaud bei der Discission bleibt, erinnert daran, dass die Extraktion durchaus nicht so einfach ist, dass die Corticalmassen schwer austreten nnd oft ein dichter Nachstar zurückbleibt. Die übrigen Redner treten meist der Extraktion bei.

Bribosia fils (25) operierte mit Erfolg einen 15jährigen, an kongenitaler beiderseitiger Katarakt erblindeten Knaben. Weder am Kranken selbst, noch an der Mutter oder den Geschwistern waren Rhachitis oder Krämpfe zu konstatieren. Die Geburt des Knaben war völlig normal verlaufen. In seinen ersten Lebensmonaten war ein Nystagmus und bald darauf die beiderseitige Katarakt entdeckt worden. Zur Zeit war der Knabe blass und schwächlich, hatte Nystagmus, eine Spur quantitativer Lichtempfindung, gute Lichtprojektion, gute Pupillenreaktion nnd ansreichende Atropin-Mydriasis. In letzterer waren die beiden, leicht geschrumpften Total-Katarakte dentlich sichtbar, ja es gelang peripher Teile vom Fundus zu sehen. Die Extraktionen wurden in zwei Sitzungen gemacht. Durch einen Lanzenschnitt, 2 mm von der Sklero-Cornealgrenze entfernt, wurde die Kapselpinzette eingeführt und damit die Katarakt, auf dem einen Auge ohne jeden, auf dem andern mit geringem Glaskörperverlust, in toto herausgezogen. Der Knabe lernte schnell seheu und ebenso die Farben kennen; die meiste Mühe machte das Erlernen der Entfernungen. Der Nystagmus hörte auf nnd die Sehschärfe war mit + 10 D. rechts $\frac{9}{10}$, links $\frac{5}{10}$. Der Hintergrund schien normal zu sein.

Bei einem 40jährigen sah Barasanti (45) auf dem linken Auge eine Katarakt entstehen, acht Tage nachdem der Mann eine stärkere Kopferschütterung erlitten hatte. Eiu Riss der Linsenkapsel war nicht zu finden. Der Verfasser sieht das Trauma für die Ursache der Starbildung an.

Terson (50) behandelt die Fremdkörper iu der Linse und die

dabei einzuschlagende Therapie und bringt zur Illustration 8 beobachtete Fälle. Wir geben seine Schlussfolgerungen wieder:

1) Gegen einen ganz kleinen Fremdkörper in der Linse ist ein sofortiger Eingriff nicht immer nötig, doch ist eine ständige Ueberwachung erforderlich, weil schwere Zufälle ganz plötzlich hereinbrechen können.

2) Ein sofortiger Eingriff ist nötig, wenn der Fremdkörper gross ist, oder wenn sein Sitz eine Lageveränderung befürchten lässt, die noch gefährlicher ist, oder wenn sich die geringsten Zeichen einer Entzündung zeigen.

3) Wünschenswert, wenn auch nicht absolut notwendig ist ein Einschreiten, wenn die Trübung der Linse so weit vorschreitet, dass man fürchten muss, den Ueberblick über die genaue Lage des Fremdkörpers zu verlieren.

4) Der Eingriff soll in einem grossen Hornhautschnitt mit Iridektomie bestehen, damit man möglichst die ganze Linse mitsamt dem Fremdkörper entbinden kann.

5) Der Hornhautschnitt soll an der Stelle der Peripherie liegen, die dem Fremdkörpersitz am nächsten ist.

6) Man kann zuweilen vorsichtig versuchen, die Linse in der Kapsel zu entfernen.

7) Im Allgemeinen lässt sich die Operation ohne Gefahr nur ganz ausnahmsweise verschieben, weil bei der vollständigen Erweichung der Linse der Fremdkörper sich während des Eingriffes abstreifen, verschwinden und später der Ausgangspunkt schwerer Entzündungen werden kann.

8) Wenn der Fremdkörper die Linse verletzt hat und noch im Auge ist, so kann man zwar die geblähte Linse extrahieren, doch ist dies sehr gewagt und geradezu irrationell, wenn das geringste Zeichen einer Infektion besteht.

9) Den Magneten oder Elektromagneten darf man bei einem Fremdkörper (Eisensplitter) nur anwenden, wenn er in den oberflächlichen Linsenschichten liegt.

De Lapersonne (46) betont die ungünstige Prognose traumatischer Stare. Abgesehen von den nachweislichen Affektionen der tieferen Bulbusteile, die das Trauma oft zugleich verursacht, sind die Erschütterungen des Auges, die die Verletzung hervorruft, sicher höchst eingreifend in die Ernährungsverhältnisse des Auges, auch wenn man zur Zeit diesen üblen Einfluss nicht direkt nachweisen kann. Das einzige bis jetzt brauchbare diagnostische Zeichen für

diese tieferen Läsionen liefert die Spannungsprüfung des Angapfels und danach richtet der Verfasser auch seine Eingriffe bei traumatischen Staren ein. Bei erhöhter Spannung schreitet er sofort ein und zwar nach der von Coppez empfohlenen Aspirationsmethode. Es ist wunderbar, wie danach die Schmerzen und die Entzündungserscheinungen zurückgehen, auch wenn nicht alle weichen Cortikalteile entfernt worden sind. Bei herabgesetzter Spannung ist jeder Eingriff selbst bei reiz- und schmerzlosem Auge verboten, da er eine akute und meist deletäre Iridocyklitis hervorruft. Ist der Tonus aber normal, so ist ein Warten mit operativen Eingriffen nicht nur erlaubt, sondern sogar nützlich.

Chisolm (54) beobachtete unter 6000 Starkranken 2 Fälle von Luxation der kataraktösen Linse in den Glaskörper. In dem einen Falle trat nach wenigen Monaten Sehnervenatrophie ohne glaukomatöse Erscheinungen ein, im zweiten Falle war die erlangte gute Sehschärfe noch ein Jahr später zu konstatieren.

Bei einer 45jährigen Myopie von 6 D. sah Deschamps (55) plötzlich und ohne nachweisbare Ursache eine beiderseitige Linsenluxation entstehen. Die eine Linse luxierte nach oben anssen, die andere in die vordere Kammer. Letztere rief Glaukom hervor, das dnrch Iridektomie und Entfernnng der luxierten Linse geheilt wurde. Wahrscheinlich handelte es sich um eine angeborene Missbildung der Zonnla, die nur durch die übermässig angestrengte Akkommodation (die Frau arbeitete mit den korrigierenden Gläsern) riss.

In die Behandlung Walker's (61) kam ein 55jähriger Mann mit erblindetem rechten und schwachsichtigeu linken Auge. Er hatte vor 34 Jahren einen Schuss gegen die untere Hälfte des linken Auges erhalten, wodurch dieses sofort erblindet, im übrigen aber nach dreiwöchentlicher Behandlung völlig reizlos und kaum entstellt geworden und so bis vor wenigen Monaten geblieben war. Um diese Zeit wurde es schmerzhaft und der Kranke hatte das Gefühl, als ob bei Bewegungen des Auges ein Fremdkörper darin herumrollte. Zugleich nahm das Sehen auf dem rechten Auge ab. Die Untersuchung zeigte das linke Auge erblindet und hochgradig schmerzhaft. Die Cornea war stark getrübt und liess die Iris nur schwach durchschimmern. Es bestand mässige ciliare Injektion, und auf der unteren Seite der Sklera in der Ciliarkörpergegend war ein dunkler Fleck, wohl die Eingangspforte des Geschosses, sichtbar. Die vordere Kammer war vertieft, die Pupille eng und unbeweglich, im Pupillargebiet liess sich keine besondere Trübung entdecken.

Das rechte Auge war normal, hatte eine Sehschärfe von $\frac{6}{6}$, jedoch starke Lichtscheu und war unfähig, länger als wenige Sekunden gewöhnlichen Druck zu lesen. Es bestand demnach hier eine sympathische Reizung, die nach ausgeführter Enukleation völlig verschwand.

Im entfernten linken Augapfel zeigte sich bei der Sektion eine völlig verkalkte und nach unten dislocierte Linse. Die Ausgangsöffnung des Schusses lag dicht unterhalb des Sehnerven, die Eingangsöffnung an der oben beschriebenen Stelle. Der Gang des Geschosses war durch fibröses Gewebe ausgefüllt, vom Geschoss selbst war in der Orbita nichts zu fühlen.

Bei einer 62jährigen, seit etwa 5 Jahren an Diabetes mit gegenwärtig 7 % Zucker leidenden Kranken sah Perles (68) einen eigenartigen Pigmentstar. Aus beiden Pupillen kommt ein eigentümlich grünbrauner Reflex. Bei Loupenuntersuchung zeigt sich beiderseits die hintere Linsenrinde nahezu symmetrisch »von rostbraunem Farbstoff wie von einem engmaschig verfilzten Mycel durchzogen«. Dieser Filz sitzt unmittelbar unter der hinteren Linsenkapsel, ist temporalwärts am dichtesten und verliert sich nach der Mittellinie zu leicht aufgefasert in die durchsichtige Substanz. In den Maschen sind feinste dunkelbraune Pünktchen eingeschlossen. Bei der Loupendurchleuchtung zeigt sich ein dichtes, unregelmässig verflochtenes Netzwerk dunkler Fäserchen, das mit Punkten durchsetzt ist. Der Glaskörper ist klar, es besteht Emmetropie, im Fundus ist nichts Besonderes. Die Haut ist pigmentfrei, das Blut zeigt fast normalen Hämoglobingehalt.

Wray (73) sah die Cataracta punctata in 4 Arten:

1) allein,
2) kompliciert mit streifigen Trübungen,
3) kompliciert mit Vaknolenbildung,
4) kompliciert mit gewöhnlicher fortschreitender Linsentrübung.

Boerne Bettmann (79) will die Nachteile des Förster'schen Verfahrens dadurch beseitigen, dass er die Linsenmassage nach der Iridektomie (übrigens auch ohne eine solche) direkt in der vorderen Kammer vornimmt. Er benutzt ein spatelförmiges stumpfes Instrument. Natürlich muss stärkerer Druck wegen der Gefahr der Linsenluxation und jede Drehung des Instrumentes wegen der Linsenkapsel vermieden werden. Sechs Streichbewegungen genügen in der Regel.

Die den Mitteilungen Arnold's (76) zu Grunde gelegten Ex-

traktionen entstammen der Privatklinik Haab's und der von ihm geleiteten Züricher Universitätsklinik. Mit Ausnahme von 26 in früheren Jahren operierten Fällen kommt die ganze Zahl auf die Jahre 1886 bis einschliesslich 1890, nnd teilt sich in folgende Kategorien:

I. Einfache oder wenig komplicierte senile Stare 302,
II. Schichtstare 56,
III. angeborene Stare 11,
IV. komplicierte Stare . . . . . 37.

Von den nnkomplicierten Staren wurden 271 mit Iridektomie extrahiert und die dabei gewonnenen Erfahrungen nnd Erfolge sprechen nur zu Gunsten der kombinierten Methode.

In der ganzen Serie von 406 Extraktionen ist nnr ein einziger Verlust durch Infektion zu verzeichnen, entsprechend der stets von Haab aufs strengste befolgten Antiseptik.

Von dem Operationsverfahren der 5 Berichtsjahre heben wir Folgendes hervor:

Die Thränenwege finden besondere Beachtung; ausser Durchspritzungen und Sondierungen werden bei ihrer Erkrankung die Thränenkanälchen galvanokaustisch obliteriert. Die Lider, namentlich die Supercilien nnd Cilien, werden Tags vor der Operation tüchtig abgeseift und mit Snblimatlösnng 1 : 1000 gewaschen, während der Nacht wird ein Sublimatverband angelegt nnd unmittelbar vor der Operation die Reinigung wiederholt. Das Wegrasieren der Brauen nnd Wimpern, das eine Zeit lang geübt wurde, liess man wieder fallen, da das Auge öfters dadurch gereizt wurde, auch das Jucken beim Nachwachsen der Haare lästig war.

Die Operation wird mit der Eintröpfelnng einer eben gekochten 2- resp. 5%igen Snblimatkokaïnlösung begonnen, die evertierten Lider werden dann mit einer leicht erwärmten Sublimatlösung von 1:5000 gründlich abgespült. Bei irgend welchem Verdacht auf Konjunktival- oder Thränensackleiden werden die Uebergangsfalten mit einem mit 1%iger Sublimatlösung getränkten Wattebausch energisch abgerieben. Schlimme Folgen waren von letzterem Vorgehen nie bemerklich, eine etwaige stärkere Reaktion, namentlich eine auftretende Chemose, ist bedentungslos. Die Instrnmente kommen einige Zeit vor der Operation in 3%ige Karbollösung und gelangen nnabgewischt zur Verwendung.

Der Schnitt ist der 2 bis 3 mm hohe Lappenschnitt Horner's, liegt nach oben mit dem Ein- und Ausstich in der Sklera oder im Limbus. Der Konjunktivallappen wird nicht besonders angestrebt,

ist aber erwünscht. Bei der Iridektomie wird zur Excision die Fixationspincette dem Assistenten übergeben. Das Kolobom wird schmal und in klassischer Schlüssellochform angelegt, die Schenkel werden aufs sorgfältigste reponiert. Die Vorderkapsel wird horizontal möglichst unterhalb des Centrums eröffnet, dann senkrecht darauf. Die Kapselpincette wurde nie verwendet. Die Linsenentbindung, ebenso wie die der Cortikalreste, die übrigens bei Gefahr von Glaskörperaustritt nie forciert wird, geschieht durch Druck des Kautschuklöffels auf den unteren Cornealrand. Zum Austritt von Blut oder Luft wird die Wunde öfters gelüftet, darauf die Iris nochmals genau reponiert und zum Schluss das ganze Gebiet mit 0,2%iger Sublimatlösung irrigiert. Mit gleicher Lösung wird Verbandwatte getränkt zum Verband aufgelegt. Der Binoculus wird in den ersten 6 bis 8 Tagen nur alle 24 Stunden gewechselt, ausser wenn Schmerz oder grösseres Unbehagen auftritt. Beim Wechsel werden die Lider mit Sublimatlösung gereinigt und bei hergestellter Kammer wird Atropin eingeträufelt. Vom 5. oder 6. Tage an wird tagsüber das nicht operierte Auge freigelassen, für die Nacht aber der Binoculus bis zum 12. Tage beibehalten. Ein Hauptaugenmerk wird in der Nachbehandlung auf gute Ernährung, namentlich auch auf Fortgebrauch gewohnter Alkoholica gelegt, da herabgesetzte Verdauung mit entsprechendem Kräfteverfall durch die ruhige Bettlage sehr leicht eintritt. In der 2. Woche verlässt der Kranke das Bett; in der dritten erhält er eine Schutzbrille, wird bei reizlosem Auge auf 3 resp. 6 m mit Snellen'schen Tafeln geprüft und dann nach einer gesamten Heilungsdauer von 14—18 Tagen entlassen.

Auf spätere Kontrolle des Resultates wurde streng gehalten und in $\frac{2}{3}$ aller Fälle konnte die finale Sehschärfe festgestellt werden.

Verfasser geht nun die einzelnen Kategorien durch.

I. Einfache oder wenig komplicierte senile Stare.

Von den 302 Fällen wurden 273 mit, 29 ohne Iridektomie extrahiert.

Bei den 273 Fällen wurden 49 einer präparatorischen Iridektomie unterworfen. Von Komplikationen kam Glaskörperverlust 7mal vor, Blutungen in die vordere Kammer, vom 2. Tage an gerechnet, 18mal. Auffallend häufig war Keratitis striata, nämlich in 19 Fällen. Stärkere Iritis kam relativ selten vor, Wundsprengungen 5mal, Irisprolaps 1mal. In 4 Fällen trat Glaukom auf, bald direkt nach der Operation, bald später.

Nachoperationen wurden an 73 Augen (26,73 %) vollzogen, an

4 Augen sogar 2mal. Der grösste Teil der Discissionen wurde mit 2 Bowmau'schen Nadeln gemacht. Die Antiseptik nimmt der Discission ihre Gefährlichkeit. Relativ häufig wurde bei den Nadeloperationen das Hervorquellen von mehr weniger langen, feinen Glaskörperfäden aus den Cornealstichen, sei es bald nach dem Herausziehen der Nadeln, sei es später beobachtet. Diese Fäden verursachen ab und zu Reizungen und werden dann mit der v. Wecker'schen Scheere oder dem Galvanokauter abgetragen. In der Vorderkammer bleibt dann der Faden als bedeutungslose feine grauweisse Linie bestehen, die vom Kolobom oder der Pupille nach der Stichnarbe hinzieht.

Der Zeitpunkt der Discission ist sehr wechselnd, immer wird aber die Reizlosigkeit des Auges abgewartet. Ein Warten über zu viele Monate hin ist aber dann verwerflich, da der Nachstar nur dichter und zäher wird. Es kommt übrigens auch nicht selten eine spontane Aufhellung eines sicher erwarteten Nachstares vor, und ebenso liegt das Sehhindernis häufig weniger in der Dichtigkeit des Nachstares, als in der ungemein zarten welligen Fältelung der hinteren Kapsel mit daraus resultierendem irregulärem Astigmatismus.

Was die Seherfolge anlangt, so wurde nur die finale Sehschärfe notiert. Von den Tabellen geben wir nur die des Schlussresultates sämtlicher Fälle wieder.

Es kommen bei den 273 kombinierten Extraktionen vor:

Sehschärfe =	1	in	55	Fällen	= 20,14 %
	$\frac{3}{4}$	»	42	»	= 15,38 »
	$\frac{3}{5}$	»	36	»	= 13,19 »
	$\frac{1}{2}$	»	42	»	= 16,08 »
	$\frac{1}{3}$	»	43	»	= 15,75 »
	$\frac{1}{4}$	»	27	»	= 9,92 »
	$\frac{1}{5}$	»	2	»	= 0,73 »
	$\frac{1}{6}$	»	10	»	= 3,66 »
	$\frac{1}{7}$	»	1	»	= 0,36 »
	$\frac{1}{8}$	»	3	»	= 1,09 »
	$\frac{1}{10}$	»	8	»	= 2,93 »
	$\frac{1}{20}$	»	1	»	= 0,36 »
	$\frac{1}{60}$	»	1	»	= 0,36 »
Lichtschein		»	1	»	= 0,36 »
Verlust		»	1	»	= 0,36 »

»Rechnen wir zu den guten Erfolgen alle Sehschärfen bis und mit $\frac{1}{2}$, zu den mittelmässigen Erfolgen die Sehschärfen bis und mit $\frac{1}{10}$, und als ungenügende die niedrigsten Seherfolge, so ergeben sich:

Gute Erfolge .	in	175	Fällen	oder in	64,10 %
Mittelmässige Erfolge	»	94	»	» »	34,43 »
Schlechte »	»	3	»	» »	1,09 »
Verlust . .	»	1	»	» »	0,36 »

Der eine Verlust trat als Panophthalmie 4 Tage nach der Operation auf, offenbar als Folge einer Infektion durch die Finger des delirierenden Patienten.

Der Verfasser vergleicht seine Statistik mit anderen der kombinierten Methode, namentlich aber mit der der 300 einfachen Extraktionen Knapp's. Aus letzterem Vergleich folgert er: »Es ist hiernach, mag man rechnen wie man will, die einfache Extraktion noch immer nicht die beste, noch auch die sicherste Staroperationsmethode, sondern die kombinierte Methode weist, wenn gehörige antiseptische Massregeln angewendet werden, weniger totale Verluste und auch um vieles relativ besseres Sehvermögen auf als jene«.

Kurz berührt werden vom Verfasser die 29 einfachen Extraktionen, die dem Jahre 1890 angehören. Der Schnitt lag meist nach oben, 2 mm innerhalb des Limbus mit einer Lappenhöhe von $\frac{1}{3}$ bis $\frac{2}{3}$ des Corneadurchmessers. Zu weiteren Besprechungen ist die Zahl zu klein. Verlust eines Auges kam nicht vor.

II. Schichtstare.

Die 56 Schichtstaroperationen verteilten sich auf 31 Patienten. Von diesen standen 9 im ersten, 13 im zweiten, 5 im dritten, 1 im vierten, 1 im fünften und 1 im sechsten Lebens-Decennium. An Krämpfen litten 11 Patienten = 35,43 %, an Rhachitis 17 = 54,93 %, geistig unter dem Mittelmass waren 21 = 67,74 %.

Iridektomien wurden 18 gemacht, davon 3 optische, die übrigen, um einer Drucksteigerung durch Linsenquellung vorzubeugen. In den letzten Jahren wurde jedoch ohne jeden Nachteil ohne Iridektomie operiert. »Die Pupille wird durch Atropin möglichst ad maximum dilatiert; dann unter Kokaïnanästhesie und genauester Antiseptik meist mit schmalem Linearmesser die Vorderkapsel, nicht zu weit, eingeschnitten. Erfolgt rasche starke Quellung, so wird dieselbe durch aufgelegten Eisbeutel und Bettruhe möglichst hintangehalten, eventuell im geeigneten Moment eine Punktion gemacht und dieselbe erforderlichen Falls öfters wiederholt. Dazu wird eine schmale, gebogene Lanze benützt, zur Lüftung der Wunde ein schmaler Spatel. Sind weitere Discissionen nötig, so werden sie meist mit der Nadel gemacht.«

Es wurden 129 Discissionen, primäre und sekundäre gemacht,

in einem Falle 7 auf demselben Auge; von Punktionen sind 41 verzeichnet.

Die Sehschärfen waren:

S =	1	in	15	Fällen	oder in	26,78 %
	$\frac{3}{4}$	»	5	»	» »	8,92 »
	$\frac{2}{5}$	»	4	»	» »	7,14 »
	$\frac{3}{6}$	»	10	»	» »	17,85 »
	$\frac{3}{8}$	»	10	»	» »	17,85 »
	$\frac{1}{4}$	»	4	»	» »	7,14 »
	$\frac{1}{5}$	»	2	»	» »	3,57 »
	$\frac{1}{7}$	»	1	»	» »	1,77 »
	$\frac{1}{8}$	»	1	»	» »	1,77 »
	$\frac{1}{10}$	»	1	»	» »	1,77 »
Lichtschein		»	1	»	» »	1,77 »

Das sind 60,71 % gute und 35,71 % mittelmässige Erfolge.

III. Angeborene Stare.

11 Fälle bei 9 Patienten mit gutem Heilverlauf.

Ein Eingehen auf die

IV. Komplicierten Katarakte

müssen wir uns versagen. Es sind 37 Fälle mit allen erdenklichen Komplikationen, Fälle, die wohl sonst meist unberührt blieben, hier aber doch Dank der Antiseptik ohne Verluste, wenn auch der Natur der Sache nach oft nur mit bescheidenem Seherfolge, operiert wurden.

Eingehende Tabellen beschliessen die wertvolle Arbeit.

In dem Gebiete der Starextraktion ist in den letzten Jahren soviel gearbeitet, soviel berechtigt und unberechtigt reformiert worden, dass dieser wichtige Teil des augenärztlichen Handels zur Zeit dem Unbefangenen ein höchst verworrenes Bild darbietet. Um darin etwas mehr Klarheit zu schaffen, hat sich Landolt (116) der überaus dankenswerten Mühe unterzogen, durch Fragebogen die Ansichten der Operateure zu sammeln, und bietet nun in seiner Arbeit eine mit den eigenen Erfahrungen zusammengestellte Kritik der eingelaufenen Antworten.

Was zunächst die Reife der Katarakt anlangt, so schlägt Landolt vor, dafür besser den Begriff der Operierbarkeit zu setzen. Operierbar ist für eine Anzahl immer noch nur die undurchsichtige Linse; so fordert Barraquer, dass mindestens ein Drittel, Chodin, dass die ganze Linse oder wenigstens die Rindenzone undurchsichtig sei, und Bagnéris, Foucher, Manz, Schmidt-Rimpler, Waldhauer warten die vollständige Trübung ab. Andere richten

sich mit der Operation nach der vorhandenen Sehschärfe, Rosa Kerschbaumer, Manolescn, Bribosia, Inonye, Argyll Robertson, Critchett, Bader u. a. Bei Mooren, Deutschmann, Hirschberg, Schweigger ist das Lebensalter massgebend. Noch Andere lassen sich nnr durch das augenhlickliche Interesse des Kranken leiten. Der Autor selhst legt mehr Gewicht auf das Alter der Katarakt als auf das des Individnums. Er operiert mit Alfr. Graefe nicht vollständig undurchsichtige Katarakten dann, wenn dieselben sehr langsam reifen. Ist zur Sicherheit des Erfolges oder nm das Warten der Kranken zu kürzen, eine Reifnng indiciert, so hedient sich Landolt des Förster'schen Verfahrens mit Beibehaltung der Iridektomie.

Der Schnitt wird von der weitaus grössten Zahl der Operatenre mit dem Graefe'schen Linearmesser ausgeführt, und zwar von den meisten am oheren Hornhautrande; nur A. Graefe, Schweigger, Steffan und Waldhauer extrahieren nach unten. Ziemlich übereinstimmend hält man den Limbus corneae für die der Wunde günstigste Lage. Der Konjunktivallappen wird von einigen mit Laqueur als ein Operationshindernis nnd als ein Schlupfwinkel für Starreste und Infektionskeime betrachtet, während ihn Andere mit Knapp gerade für einen Schntz gegen die Infektion halten. Nach Landolt ist er auch eine nicht zn suchende Komplikation, aber bei der heutigen Antisepsik keine Gefahr.

Die Iridektomie gilt für die Mehrzahl als unerlässlicher oder doch wenigstens die Sicherheit des Erfolges bedeutend fördernder Teil der Staroperation, so für Argyll Robertson, Eperon, Fnchs, von Hippel, Manz, Critchett, Hansen Grut, Laqueur, Secondi, Steffan, Swanzy. Anderen erscheint der Eingriff unnütz, ja sogar gefährlich; wie Galezowski, Panas, Gayet, Knapp, Schweigger, Snellen, von Wecker, Shordone, Hirschherg; noch Andere sind Eklektiker, ühen doch aher meistens die kombinierte Methode, so unter andern Schmidt-Rimpler und vor allem Sattler, der trotz grosser Vorliebe für die elegante einfache Extraktion doch in der überwiegenden Mehrzahl der Fälle ein kleines Kolohom anlegt. Manche Kollegen, wie Borbone, Dianoux, Foucher, Hansen Grut, Osio, und in erster Reihe Stellwag von Carion sind von der einfachen Extraktion sogar ausschliesslich zu der kombinierten zurückgekehrt. Landolt rekapituliert nun zunächst die Vorzüge der Iridektomie. Die Iridektomie ermöglicht eine genaue Diagnose der Starform, erleichtert die Kapsel-

eröffnung, lässt die Entbindung deutlich verfolgen und event. künstliche Hilfe dabei am sichersten und schonendsten anwenden; sie bietet der Entfernung der Corticalis keinerlei Schwierigkeiten, schützt die Iris vor Quetschung, hebt — und das ist der Hauptpunkt — die Gefahr der Irisprolapse, gestattet dadurch freiere Nachbehandlung und selteneres Untersuchen, erschwert die Nachstarbildung oder lässt wenigstens in dem breiten Kolobomgebiet leicht eine nachstarfreie Stelle finden, und bietet endlich für etwaige Nachoperationen ausserordentliche Vorteile. Die Nachteile der Iridektomie bestehen in der Verlängerung der Operation, der grösseren Schmerzhaftigkeit und in der die weiteren Eingriffe störenden Blutung, alles nicht wichtig genug die Vorzüge der Iridektomie aufzuwiegen. — Die Vorwürfe, die man der Iridektomie gemacht hat, sind mit Ausnahme der unter den Nachteilen schon genannten Blutung sämtlich unbegründet. Man hat ihr in erster Linie die Verstümmelung der Iris vorgeworfen und weiss doch, dass ein Schnitt weniger gefährlich ist als die Kontusion, die die Iris sonst erleiden würde und wegen der man einst gerade zur Iridektomie gekommen war. Dann soll die Iridektomie die Einklemmungen der Linsenkapsel und der Iris begünstigen. Die ersteren kann man dadurch vermeiden, dass man mit der Kapselpinzette ein grösseres Kapselstück entfernt oder das Cystitom nach Becker's und Snellen's Rat nur in horizontaler Richtung wirken lässt. Gegen die Iriseinklemmung schützt schon eine genaue Reposition der Iris direkt nach der Excision, nicht nur nach der Extraktion (Horner, Snellen, Gayet) und vor allem die Anlage eines breiten Koloboms. Die schliesslich den Kolobomen zugeschriebene Blendung ist erfahrungsgemäss nur gering oder gar nicht vorhanden.

Die einfache Extraktion soll dagegen bieten: besseres Aussehen, höhere Sehschärfe, eine Art Akkommodationsvermögen, die Vermeidung von Glaskörperverlust und Kapseleinklemmung und einen grösseren Schutz vor Infektion. Von all diesen Vorzügen kann nur der kosmetische zugestanden werden. So hat Gayet eine Statistik übersandt von 195 durch ihn im Jahre 1880 mit und von 195 im Jahre 1890 ohne Iridektomie operierten Katarakten. Die mittlere Sehschärfe ist in beiden Fällen $\frac{1}{3}$ der normalen, also absolut die gleiche. Dies wird von Fuchs, A. Graefe, Haab, von Hippel, Samelsohn, Schiess, Swanzy, Manz, Meyer und Landolt selbst bestätigt. Die aphakische Akkommodation hat schon Donders abgethan, das relativ deutliche Sehen auf verschiedene Distanzen ist, wie auch neuerdings Schanz dargethan hat, eine ste-

nopäische Erscheinung. Die Kapseleinklemmungen können ebenso bei der kombinierten Extraktion vermieden werden, die Infektion hängt nur von der Antiseptik resp. Aseptik ab, nnd den Glaskörper endlich schützt nicht die Iris, sondern die Zonnla und Hyaloidea, die bei der einfachen Extraktion eher mehr gefährdet sind als bei der kombinierten. Nach des Verfassers Ansicht bestehen die Vorzüge der einfachen Extraktion »in der Einfachheit, Leichtigkeit, Geschwindigkeit ihrer Ausführnng in dem geringen Trauma, welche sie dem Auge setzt; doch fügen wir bei: in den Fällen, welche sich dazu eignen.« Und diese Fälle müssen ausgesucht sein, denn stets sind die grossen Gefahren der einfachen Extraktion zu bedenken: die Quetschung der Iris, die schwierige nnd unvollständige Entfernung der Starreste, der Irisvorfall! »So betrachten wir denn die einfache Extraktion höchstens angezeigt bei einfachen Katarakten, d. h. bei solchen, die eine glatte nnd vollkommene Herausbeförderung der Linse nnd ihrer Reste gestatten, und — bei gesunden, vernünftigen und ruhigen Patienten.«

Für eine präparatorische Iridektomie ist der Verfasser natürlich günstig gestimmt, wenn er sie auch nur dort für direkt angezeigt hält, wo die Katarakt von besonderen Komplikationen begleitet ist. Von den Korrespondenten Landolt's sind für die präparatorische Iridektomie sehr eingenommen Dor, Eversbusch, Bronner, Keyser, Barraquer; Jacobson führte sie stets aus, ebenso Steffan.

Die Kapseleröffnung nach Gayet-Knapp scheint nicht mehr viele Anhänger zu haben. Hingegen bricht sich die Kapselpincette immer mehr Bahn. Für sie sprechen die Erfahrungen und Erfolge von Alessi, Armagnac, Becker, Colsmann, Cooper, Förster, Kuhnt, E. Meyer, Schweigger, Smith, Weber, v. Wecker u. a. Um ein Mitfassen der Iris zu vermeiden, haben Kuhnt und später Smith-Detroit sehr handliche Pincetten mit leichter knieförmiger Biegung konstruiert, so dass, wenn die Kapselzähne die Linse berühren, die Branchen über der Iris liegen. Dem einzigen Vorwurfe, den man den Kapselpincetten machen kann, dass sie bei sehr rigider Kapsel hie und da im Stiche lassen, ist Knhnt durch sein Verfahren in sehr glücklicher Weise begegnet. Kuhnt eröffnet erst mit einem Cystitom die Vorderkapsel im Aeqnator und zieht erst dann mit der Pincette ein möglichst grosses Stück heraus. Landolt selbst hat Häkchen und dreieckige Fliete an einem Griffe nnd verwendet jedes nach Erfordernis.

Der Pagenstecher'schen Methode wünscht der Verfasser ein grösseres Gebiet und stimmt Laqueur bei, der das Verfahren nicht

nur für überreife Stare und die Cataracta Morgagniana, sondern auch für Katarakte mit verdickter Kapsel und bei schlotternder Iris empfiehlt.

Für den ganzen Akt der Kapseleröffnung und die Toilette des Auges rühmt Landolt das elektrische Licht, das von Abadie, von Hippel, Snellen, von Wecker u. a. überhaupt bei ocularen Operationen Verwendung findet.

Die Entfernung der Starreste erfordern besondere Beachtung. Landolt zieht dabei die Massage mit den Augenlidern der Anwendung jeder Art von Spatel vor.

Zur Toilette benutzt er eine kleine silberne Curette mit abgerundeten Rändern, die so flach ist, dass sie leicht unter die Iris gleitet und doch hohl genug, um Starreste zu fangen und aus dem Auge zu leiten.

Die intraokularen Auswaschungen hält der Verfasser höchstens als Reinigungsmittel für erlaubt und ist auch dazu mit ihnen sehr vorsichtig.

Von den Nachoperationen findet die häufigste, die Discission, eine eingehendere Besprechung. Knapp und Kuhnt machen sie in über 90 % der Fälle; die Mehrzahl der Operateure ist jedoch, und nach Landolt nicht mit Unrecht, darin viel zaghafter. Besonders ist ein richtiger Zeitabstand zwischen Discission und Extraktion und die minutiöseste Antispetik verbunden mit einer vorsichtigen Nachbehandlung dringend zu raten.

Der Verband wird in alter Weise angelegt, mit Vorteil wurde die von Pront angegebene und namentlich von Fuchs kultivierte Drahtmaske benutzt. — Die freiere Nachbehandlung der Amerikaner wird verworfen.

In Ausführlichkeit verweilt der Verfasser bei der Antiseptik und Aseptik, deren hohe Bedeutung er voll würdigt. Wir führen nur einzelne Besonderheiten an. Die Hände steckt Landolt, nachdem sie aus der antiseptischen Lösung kommen in sterilisierte Handschuhe, das heisst aseptisch gemachte Leinwandsäckchen mit oder ohne Daumen. »Die Hände trocknen darin in aller Sicherheit, ich kann damit alles berühren, ohne die Infektion befürchten zu müssen, und ziehe sie erst aus, wenn ich die Instrumente zur Operation ergreife.« — Die Instrumente sucht Landolt gleich der Mehrzahl der Operateure auf chemischem Wege aseptisch zu machen. Er bedient sich dazu der von Chibret angegebenen, von Sattler, Vignal und vielen anderen erprobten 1 bis 2 %igen Lösung von Oxycyanquecksilber. In dieser Lösung bleiben die Instrumente mindestens

40 Minuten und kommen dann in sterilisiertes Wasser. Neuerdings empfiehlt Chibret das reinere einfache Cyanquecksilber. »Zehn Minuten Aufenthaltes in einer 1%igen Lösung von Cyanquecksilber sollen genügen, um die Instrumente vollkommen aseptisch zu machen, ohne denselben irgendwie zu schaden. Sie werden hierauf in eine Lösung von 1 : 1500 derselben Substanz gebracht, da eben die koncentriertere von dem Auge nicht ertragen würde.«

Als Desinfektionsflüssigkeit für das Auge hat Sublimatlösung 1 : 5000 den meisten Zuspruch; sie reizt wenig, namentlich wenn sie lau ist, wodurch ihre antiseptische Wirkung noch erhöht wird. Noch weniger reizend ist nach Chibret eine Cyanquecksilberlösung von 1 : 1500, die in bakterientötender Wirkung sogar einer ebenso starken Sublimatlösung gleichkäme. — Die Ausspülung des Konjunktivalsackes wird ausser der Reinigung der Lider und der Durchspritzung der Thränenwege, als vorbereitender Akt, in besonderer Gründlichkeit vorgenommen; Gayet, Chibret, Knhnt u. a. reiben den Konjunktivalsack noch mit antiseptischen Wattebäuschchen aus. — Die antiseptische Reinigung des Auges wird am Vorabende vorgenommen, zur Nacht ein antiseptischer Verband angelegt, und dicht vor der Operation die Reinigung wiederholt.

In der Anwendung des Kokaïns nnd in der vervollkommneten Antiseptik resp. Aseptik sieht Laudolt die Fortschritte der Neueren in dem Gebiete der Starextraktion.

Angeregt durch Landolt's Anfrage präcisiert Pflüger (123) seinen Standpunkt in der Starextraktionsfrage. Er vertritt im wesentlichsten Pnnkte eine entgegengesetzte Ansicht: er hält die Rückkehr zur einfachen Extraktion seniler Stare für deu grössten Fortschritt in der Staroperation während der letzten 25 Jahre. Wir folgen den einzelnen Ansführungen:

1. Schnitt. Der Schnitt Pflüger's ist der im oberen Cornealrande gelegene, 3 bis 4 mm hohe Lappenschnitt Snellen's. In den letzten Jahren kommt der Gipfel des Schnittes bei der einfachen Extraktion, nm den Vorfall der Iris möglichst wenig zu begünstigen, ½ bis 1 mm innerhalb des Limbus zu liegen.

2. Kapseleröffnnng. Wenn möglich kommt Galezowski's Verfahren zur Anwendung: Bei durch Kokaïn erweiterter Pupille wird die Messerspitze unter Vermeidung jeglicher Rotation gesenkt und durch den centralen Teil der Vorderkapsel durchgestossen. Bei verdickter Kapsel versagt die Methode und kommt dann die Eröffnung mit der Pincette zur Geltung. Zeigt das Linsensystem Zeichen

von starker Schrumpfung — tiefe vordere Kammer, Schlottern der Iris mit oder ohne Verdickung der Kapsel — so wird von vornherein die Kapselextraktion mit dem Bowman'schen Löffel angestrebt. Früher wurde dazu die Iridektomie vorausgeschickt, und die Entbindung später in tiefer Narkose gemacht. In den letzten Jahren wurde die Operation in einem Akte vollzogen und in jüngster Zeit sogar wiederholt die Iridektomie fortgelassen, bei zuverlässigen Patienten auch die Narkose. Von 150 Kapselextraktionen ging kein einziges Auge verloren.

3. Iridektomie. Sie hat eine Anzahl Indikationen, doch das Normal-Verfahren für eben reife Katarakte ist die einfache Extraktion. Die von Pflüger angeführten Vorzüge der einfachen Extraktion sind die bekannten; nur hält er sie auch noch für einen Schutz gegen ein postoperatives Glaukom. Irisvorfall tritt nach dem Autor besonders nach Wundsprengung bei frühzeitig hergestellter Kammer auf und ist deshalb seltener geworden, seit er im Bette extrahiert. Gefahr eines Irisprolapses besteht

a) bei allen Patienten, die ein ganz ruhiges Bettliegen von 3 Tagen nicht leisten können;

b) bei Fällen, wo die Pupille sich nicht vollständig kontrahiert, sondern nach der Wunde verzogen bleibt, selbst auch nach gehöriger Reposition;

c) bei Kortikalresten, die aus irgend welchem Grunde unberührt bleiben müssen und die eine erhebliche Quellung erwarten lassen.

In all diesen Fällen wird eine kleine präventive Iridektomie gemacht.

Einmal eingetretener Irisvorfall kann in den ersten 24 Stunden zuweilen erfolgreich reponiert werden. Ist Reposition unmöglich, so wird der Prolaps, wenn er erheblich ist und stark prominiert, abgeschnitten, sonst lässt man ihn einheilen. Eine Komplikation der einfachen Extraktion sind Pupillareinrisse starrer Pupillen bei alten Leuten. Die Rissstellen verlöten trotz frühzeitigen Atropinisirens gern mit der vorderen Kapsel.

4. Starreife. Mit Ausnahme der bekannten Graefe'schen Star-Kategorien operiert der Verfasser möglichst nur reife Stare, eventuell reift er nach Förster. Die neue Lehre, dass jeder Altersstar nach dem 60. Jahre ohne Rücksicht auf die Reife extrahiert werden kann, hält er für verhängnisvoll, besonders wenn dabei die einfache Extraktion angestrebt werden soll.

5. Kokaïn und künstliche Beleuchtung. Beide sind wertvoll, letztere wird nur da indiciert, wo gutes Tageslicht fehlt. »Der Phare

von Chibret verdient durch seine Konstanz, sein Nichtversagen, durch die grössere Ausdehnung und Gleichmässigkeit des beleuchteten Feldes den Vorzug vor der elektrischen Lampe.«

6. Spülung der vorderen Kammer. Ihre Indikationen sind:

1) Blut in der vorderen Kammer, das sich anf andere Weise nicht leicht entfernen lässt.

2) Restierende zähe nnd klebrige Cortikalmassen, die hinter der Iris dann herausgeschwemmt werden.

Wenn man die Oeffnnng der Undine bis ins Pupillargebiet schiebt, so wird die Iris zuweilen leicht nach der Wunde getrieben; bleibt man peripherer, so kann man mit der Flüssigkeit im Gegenteil die Iris hineinschwemmen. Als Spülflüssigkeit dient für einfache Fälle Borsäurelösnng oder physiologische Kochsalzlösung, bei traumatischen unreinen Stare oder bei event. Sekundärinfektion Jodtrichloridlösung 1:4000, 1:2000 und bei besonders schwerer Infektion 1:1000. Selbst die letzte Lösung gab nie dauernde Hornhauttrübnngen; vorübergehende diffus-rauchige Trübungen der Membrana Descemetii wurden einigemale beobachtet.

7. Nachstaroperationen. Bei dünnen Nachstaren ohne hintere Synechien ist die Entfernung des Kapselstückes mit der Pincette zweckmässig. Bei dünnen Nachstaren mit vereinzelten hinteren Synechien kommt die Discission in Frage, bei starken Nachstaren mit ausgedehnten Verlötungen die Operation mit der v. Wecker'schen Scheere. Eine Discissionswunde disponiert leichter zur Infektion als ein kleiner Lanzenschnitt; besonders achte man daher auf den Vorfall eines Glaskörperfadens und zerstöre denselben galvanokaustisch.

8. Antisepsis. Seit etwa 1½ Jahren hat Pflüger das Sublimat durch Jodtrichlorid ersetzt, das relativ nngiftig ist, im lebenden Organismus stärker antiseptisch wirkt als Sublimatlösnngen gleicher Koncentration nnd in einer Stärke von 1:2000 das Ange weniger reizt als Sublimat in 1:5000.

Die antiseptische Methode in der Berner Augenklinik ist folgende: Ein oder mehrere Tage vor der Operation werden Conjnnctiva und Thränenwege vorbereitet, letztere mit Jodtrichlorid durchgespritzt. Tags vor der Operation bekommt der Kranke ein Bad, ein Salinum und die örtliche Toilette: Abseifung der Lider und Umgebung, Abwaschung derselben mit 1 ‰ Jodtrichloridlösung, Ausspülung des Konjunktivalsackes mit 0,5 ‰ gleicher Lösung. Zur Nacht wird das Ange verbnnden.

Die Instrumente kommen in 2 % Karbollösung, werden darin

gebürstet und unmittelbar vor der Operation in gesättigte Borsäurelösung gelegt. Das Starmesser wird in 5 % Resorcinlösung eingetaucht und mit sterilisiertem Hirschleder abgerieben; diese Prozedur wird einigemale wiederholt. — Nach der Kokaïnisierung kommt ein feuchter Verband auf's Auge und unmittelbar vor der Operation wird der Bindehautsack bei umgestülpten Lidern nochmals mit warmer Jodtrichloridlösnng durchgeschwemmt, Lidränder und Lidwinkel werden tüchtig abgerieben und alles mit warmer physiologischer Kochsalzlösung nachgespült. Während und nach der Operation kommt nur die Salzlösung zur Verwendung. — Der Verband ist der herkömmliche, nur dass die Ohren mit in die Wattepolsterung eingeschlossen werden. Der erste Verband bleibt normaliter 2 Tage liegen; der Binoculus wird 5—6 Tage lang angelegt. Infektionen wurden bei diesem Verfahren noch nicht beobachtet.

De Wecker (150) bringt seine Bedenken gegen die »Plebiscit-Form«, durch die Landolt den heutigen Stand der Extraktions-Frage zu ermitteln suchte. Er betont, dass er Eklektiker in der Methode sei, dass er in mehr als ein Drittel seiner Fälle die Iridektomie ausführe nnd dass er die einfache Extraktion stets nur für einfache Fälle empfohlen habe, also nur für völlig reife Katarakten von Augen mit normaler Spannung und normalen Ernährungsverhältnissen. Bei solchen Augen sei auch ohne Iridektomie ein Zurückbleiben von Cortikalmassen nicht zu fürchten und ebenso gering sei bei ihnen der Prozentsatz der Irisprolapse. Käme aber ein Irisprolaps vor, so seien die Augen keinesfalls verloren, falls man den Regeln der Alten folgend nicht unnötig gegen den Prolaps einschritte. Den ihm gemachten Vorwurf, als habe er den Ausdruck »einfache Extraktion« auf die Technik bezogen, nnd nicht bloss als Gegensatz zur »kombinierten Extraktion« eingeführt, weist er zurück. Ausführlicher bespricht er schliesslich die anormalen Heilungsvorgänge, den glaukomatösen Zustand, die späte Wiederherstellung der Kammer, die mangelhafte Resorption der Cortikalmassen, die Bildung der widerstandslosen Hornhautnarben mit allen an diese Regelwidrigkeiten sich anschliessenden deletären Folgen, Zustände, die er in anormalen Spannungs- und Nutritionsverhältnissen des Auges begründet sieht, und gegen die die Iridektomie so machtlos sei, dass die kombinierte Extraktion schon daraufhin das Lob der sichersten Methode nicht verdiene.

Trotz 25jähriger Erfahrung und mancher Versuche mit den verschiedensten Operationsarten kann Roosa (131) die Frage nach der

besten Extraktionsmethode nicht strikt beantworten. Gewöhnlich macht er die einfache Extraktion, die Iridektomie nur dann, wenn die Iris in den Schnitt kommt oder wenn sie sich nicht leicht reponieren lässt. Kammerausspülungen finden statt und zwar mit Borsäurelösung. Nach der Operation wird Eserin eingeträufelt. Vor dem 4. bis 6. Tage wird das Auge nicht untersucht. Am 13. Tage steht der Kranke auf. In geeigneten Fällen wird die Linse in der Kapsel entbunden. Roosa dislociert dazu vor der Kontrapunktion die Katarakt mit dem Messerrücken. Von den Erfolgen ist er nicht sehr eingenommen; selbst die absolute Reinheit der Pupille bestreitet er.

[An eine Statistik der von Gotti 18⁹⁰/₉₁ ausgeführten Staroperationen, welche auf 86 gute 4 mittlere Erfolge und zwei Verluste aufweist, schliesst Dessy-Pitzales (88) eine Beschreibung des Operationsverfahrens. Es ist die mit sorgfältiger Asepsis ausgeführte alte klassische einfache Lappenextraktion nach unten ohne Blepharostat und ohne Fixation. Iridektomie kommt nur bei Quetschung der Iris oder Synechien in Frage oder wird bei sehr grossem Kern voraufgeschickt. Berlin, Palermo.]

Hirschberg (105), dessen aseptische Richtung und dessen Beitritt zur einfachen Extraktion genügend bekannt ist, bringt eine Statistik seines Staroperationsmateriales. Er hatte:

von Ende 1870 bis Ende 1877 unter 237 Extraktionen 11 = 4,7 %,
1885 bis 1886 unter 100 Extraktionen 2 % Verluste,

und in der neuen Aera

von September 1888 bis November 1891 unter 200 Extraktionen keinen Verlust, nur 1 Nichterfolg durch Pupillensperre.

Die letztgenannte Reihe von 200 Fällen wird eingehender behandelt. Operiert wurden 92 Männer und 108 Frauen. Das Durchschnittsalter betrug 60 Jahre, maximum 86, minimum 31 Jahre. 19 Kranke wurden beiderseits operiert. Das rechte Auge war 106mal, das linke 94mal betroffen. Eine runde Pupille wurde 147mal, = 73,5 %, erzielt, eine ausgeschweifte 53mal, = 26,5 %. Von diesen 53 Fällen unterzogen sich 13 einer präparatorischen Iridektomie. Bei 21 Fällen wurde, weil auf ruhiges Verhalten nach der Operation nicht zu rechnen war, freiwillig eine Irisausschneidung gemacht. Unfreiwillig geschah dies in 11 Fällen, wo die Iris vor das Messer fiel. Einmal wurde die Iridektomie einige Wochen nach der Wundheilung wegen Drucksteigerung gemacht. Irisvorfälle traten acht auf, von denen einer auf Physostigmin genügend zurückging, sieben nach der Ver-

heilung abgetragen werden mussten. Diabetes kam bei 21 Kranken, sonstige Komplikationen in 13 Fällen vor. 15mal war ein Thränensackleiden vorhanden. In 5 Fällen handelte es sich um Cataracta traumatica, in 6 Fällen um Schichtstar bei älteren Personen. Glaskörperverlust ereignete sich 8mal. In 7 Fällen waren Nachstaroperationen nötig. Von Abweichungen im Heilverlaufe sind zu erwähnen: 2 Delirien, 6 Regenbogenhautentzündungen und eine umschriebene Wundinfiltration, durch ein Nasenleiden verursacht. Dieser Fall war es, der nach Behandlung mit dem Glühdrahte zur Pupillensperre führte; als das Nasenleiden geheilt war, wurde das andere Auge erfolgreich operiert.

Die Sehschärfen waren:

$S = \frac{3}{4}$	(und darüber bis 1)	in 47 Fällen		also in
$\geqq \frac{1}{2}$	. . .	» 46	»	75 %
$\geqq \frac{1}{3}$	. . .	» 42	»	$S \geqq \frac{1}{3}$
$\geqq \frac{1}{4}$	. . .	» 9	»	
$\geqq \frac{1}{5}$	. . .	» 7	»	
$\geqq \frac{1}{6}$	. . .	» 13	»	
$\geqq \frac{1}{8}$	. . .	» 13	»	
$< \frac{1}{8}$	. . .	» 15	»	
$= \frac{1}{\infty}$	. . .	» 1	»	

Bei den 15 Fällen, wo $S < \frac{1}{8}$ war, wurden folgende Ursachen notiert: 1mal grosse Hornhautnarbe, 1mal Netzhautablösung, 1mal Sklerokeratitis, 7mal Retinitis centralis, 2mal Retinitis diabetica, 1mal Iritis diabetica, 1mal Amblyopia congenita mit Strabismus.

Unter den 200 Extraktionen befanden sich 35 in dem üblichen Sinne unreife Stare. In keinem dieser Fälle war eine Unregelmässigkeit bei der Operation oder Wundheilung zu verzeichnen. Trotz mehrerer Komplikationen (5mal Diabetes) war

$S = 1$	2mal	$S = \frac{1}{4}$	1mal
$= \frac{3}{4}$	8 »	$= \frac{1}{6}$	1 »
$= \frac{1}{2}$	12 »	$= \frac{1}{10}$	1 »
$= \frac{1}{3}$	10 »		

Galezowski (98) empfiehlt die Sphinkterektomie zu machen bei alten, aber unvollständigen Staren, bei halbweichen grossen Staren und bei subluxierten Katarakten. Der Eingriff erleichtert den Austritt der Linse und verhindert die mechanische Schädigung der Iris.

Keyser (109) wählt die Extraktionsmethode nach dem einzelnen Falle. Wo er Irisprolaps, rigiden Sphinkter, reichliche und

schwer zu entfernende Cortikalmassen oder Glaskörperverlust zu erwarten hat, und ebenso bei unreifen Staren macht er die Iridektomie. Die Kapsel eröffnet er Tförmig. Bei einfacher Extraktion macht er Kammerausspülungen mit Borsäurelösnng, der er bei der kombinierten Methode noch Eserin zusetzt.

[Logetschnikow (117) hat das von Wolkow empfohlene Verfahren der Starextraktion bei 12 Kranken in 16 Starextraktionen angewendet nnd spricht sich gegen diese Operationsmethode aus. Das Operationsverfahren von Wolkow stellt eine Modifikation der Verfahren von Liebreich und von Küchler dar. Der Schnitt wird mit dem v. Graefe'schen Messer in der Hornhaut nach oben geführt, der Ein- und Ausstich kommen an die Enden des horizontalen Meridians der Hornhant oder $\frac{1}{2}$ mm höher zu liegen, der Gipfel des Schnittes auf der Höhe des oberen Randes der nicht erweiterten Pupille. Die Linsenkapsel wurde horizontal oder kreuzweise mit dem Cystotom eröffnet, in einigen Fällen oben nach Knapp, 3mal wurde die modificierte Kapselpincette von v. Wecker gebraucht und in 2 Fällen wurde die Linse in geschlossener Kapsel entfernt. Die beste erzielte Sehschärfe war $\frac{1}{4}$, in drei Fällen $\frac{1}{5}$, in 4 $\frac{1}{8}$, in 2 $\frac{1}{10}$ nnd zu je einem Falle $\frac{1}{7}$, $\frac{1}{9}$, $\frac{1}{13}$, $\frac{1}{30}$, $\frac{1}{65}$, $\frac{1}{\infty}$. Im letzteren Falle ($V = \frac{1}{\infty}$) war die Operation gut ausgefallen nnd die Amaurose Folge von evident früher bestandener Netzhautablösung mit Glaskörpertrübungen, was vor der Operation nicht diagnosticiert werden konnte. Die Eröffnung der Hornhaut nach Wolkow soll trotz der Leichtigkeit des Verfahrens in technischer Beziehung nnd der genügenden Grösse des Schnittes für den Austritt des harten Linsenkernes unstreitig grosse Schwierigkeiten für die Entfernnng der weichen Kortikalmassen darstellen. Der Schnitt nach Wolkow soll auch im Vergleich zu peripheren Schnitten viel schwerer heilen und erfolgt die Wiederherstellung der vorderen Kammer erst am 3.—4. Tage nnd in manchen Fällen viel später, so in einem Falle am 35., in einem anderen am 42. und in einem dritten erst am 63. Tage (diese Fälle werden ausführlich angeführt). Die Lage des Schnittes ist auch in optischer Beziehung sehr unvorteilhaft in Folge der centralen Lage der Narbe. Die Behandlung des Kranken verlangt bei dem Verfahren von Wolkow im Allgemeinen mehr Zeit und lässt die erlangte Sehschärfe viel zu wünschen übrig. L. will nie mehr nach diesem Verfahren operieren und glaubt mit vollem Rechte, dass diese Operationsmethode zu verwerfen ist. Adelheim.]

[Shordone (135), welcher 18% unter 38 nach v. Wecker

ausgeführten Extraktionen ohne Iridektomie 4 Misserfolge verzeichnete, hat seitdem die Schnittführung geändert und noch weniger peripherisch gelegt. Der Ein- und Ausstich liegen im horizontalen Hornhautmeridian und der Lappen endet 2 mm unter dem oberen Hornhautrande. Bei 53 Operationen war kein Misserfolg, und vier dem italienischen Ophthalmologenkongress in Palermo vorgestellte Kranke liessen an Reinheit des Erfolges nichts zu wünschen. Als Verband verwendet S. eine sechsköpfige Binde, deren Mittelstück in den Nacken zu liegen kommt, so dass bei Verbandwechsel der Kopf des Patienten sich nicht zu rühren braucht. v. Wecker fasst in einer offenen Zuschrift an S. noch einmal seine Ansicht über Extraktion zusammen und bemerkt, dass es weniger auf die Art des Schnittes ankomme, wenn dieser nur in die Hornhaut selbst falle; zu wünschen bleibe ein dem Eserin überlegenes Myotikum. Auch Rosmini (132) vertritt die einfache Extraktion in nicht komplicierten Fällen. Berlin, Palermo.]

Simi (139) glaubt, dass sich für die Suarez'sche Hornhautnaht bei Extraktion wohl nur selten eine Indikation ergeben werde.

In der vorliegenden, 50 Fälle umfassenden Extraktionsreihe wandte Randolph (128), obwohl Anhänger der einfachen Extraktion, äusserer Umstände halber die kombinierte Methode an. Er hatte in 41 Fällen ein vollkommenes, einmal ein mässiges Resultat und zwei Verluste durch Dakryocystitis und Hämorrhagie. Acht Fälle konnten zur Sehprüfung nicht herangezogen werden. Für die Instrumente wird absoluter Alkohol verwendet. Jede antiseptische Berieselung des Auges wird vermieden. Obwohl ein Schüler Chisolm's bevorzugt Randolph den regulären Occlusivverband.

Webster (147) hat unter 136 Staroperationen nur 20mal die kombinierte, sonst die einfache Extraktion gemacht. Letztere lieferte 91 % befriedigende Resultate und 3 % Verluste, die kombinierte Methode 75 % Erfolge und 10 % Verluste.

Gegen Iriseinklemmungen nützt nach Nicati (129) die gewöhnliche Iridektomie nichts. Besser ist die Durchschneidung der vor das Messer fallenden peripheren Iris mit Schonung des Sphinkter, einen absoluten Schutz erhält man aber erst durch eine ausgiebige Irisdurchschneidung, die das Starmesser gleich beim Hornhautschnitte ausführt. Kapseleinklemmungen verhütet am besten die Gayet'sche Keratocystotomie.

Der cornealere Schnitt im Gegensatz zu dem früheren periphereren bildet nach de Wecker (151) im Vereine mit dem Eserin-

gebrauch das beste Prophylaktikum gegen die Irisprolapse der einfachen Extraktiou. Als nächsten Fortschritt in der Staroperation verlangt de Wecker die Entdeckung eines kräftigeren Myotikums und zugleich den intraokularen Druck energischer regelnden Mittels, als es Eserin nnd Pilokarpin jetzt darstellt.

Troussean (142) hat bei seinen 700 Extraktionen der letzten beiden Jahre keine einzige Suppuration gehabt, während er bei etwa 60 Nachstaroperationen 2 Panophthalmitiden verzeichnen musste. Entsprechend hatte er bei 453 Extraktionen 12, bei 31 Discissionen oder Kapselextraktionen 10 Iritiden. Daraus ist für ihn die grosse Gefährlichkeit aller sekundären Operationen ersichtlich. In den beiden Panophthalmitisfällen handelte es sich um Augen mit alter Iridochorioiditis, die nach schwierigen Extraktionen 2 bis 3 Nachoperationen erfordert hatten. Lid-, Konjunktival- oder Thränensackerkranknngen waren beide Male auszuschliessen. Eben so wenig liess sich ein Fehler in der Antisepsis nachweisen; mit den gleichen Instrumenten wurde bei dem einen Fall wenige Minuten vor und nach seiner Discission je eine Extraktion mit tadellosem Ausgange vollführt und in dem zweiten Falle dasselbe Messer zu einer absolut glücklichen Iridektomie benützt.

Cant (85) excidiert einen Irisprolaps schon nach dem ersten Verbandwechsel und behauptet, dass gerade in so früher Zeit die Iris den Eingriff ohne Reaktion verträgt.

Cross (89) berichtet über zwei Fälle von Iriscysten nach Kataraktextraktionen. In dem einen Falle handelte es sich um eine 64jährige Frau, die mit Iridektomie erfolgreich an einer unkomplizierten Katarakt operiert worden war. Sieben Monate später ging das Sehvermögen durch akutes Glankom zn Grunde. Ein Jahr später wurde das Auge enukleiert. Es fand sich in der Vorderkammer eine rings von Epithel überzogene Cyste, die vorn von der Hornhaut, nach unten von der Iris und nach hinten teils von der Linsenkapsel, teils von der Membrana hyaloidea begrenzt war. Die Iris lag, wo sie nicht an der Cyste beteiligt war, der Hornhaut an. Der Iriswinkel war völlig verschlossen.

Der zweite Fall betraf einen 41jährigen Mann, der gleichfalls mit Iridektomie extrahiert worden war. Infolge einer Kammerausspülung mit einer Lösnng von Hydrarg. bijod. 1 : 25,000 kam es zu dauernder, streifiger Hornhauttrübung. Sieben Monate später wurde ein dichter Nachstar discindiert, worauf das Auge sich entzündete und die Hornhaut immer trüber wurde, so dass schliesslich zwei Jahre

nach der Extraktion die Enukleation gemacht wurde. Die vorgefundene Cyste in der Vorderkammer glich der im ersten Falle beschriebenen.

Cross glaubt, dass eine Einstülpung des Oberflächenepithels der Cornea bei der Operation, nicht eine Proliferation der Descemetii, solche Cysten verursachte.

Vignes (143) demonstrierte auf dem internationalen Kongress eine eigene Pince-ciseaux, deren unteres spitzes Blatt fest mit dem Griffe verbunden war, während das obere an dem unteren so beweglich angebracht war, dass die Schere in vertikaler Richtung schnitt.

Knapp (111) bespricht die Behandlung der Kapsel während und nach der Starextraktion. Er kritisiert zunächst die Eröffnungsmethoden und hält dabei die Gayet'sche Keratokystotomie und die Zerreissung der Kapsel mit dem Kystotom für wenig empfehlenswert. Bei der vertikalen Eröffnung Gayet's tritt die Linse weniger leicht aus, eine event. verdickte Kapsel lässt sich schwer spalten und in der Mitte der Pupille bilde sich eine Kapselnarbe, die sich nach Monaten leicht zu einem radiär gefalteten, zentralen Nachstare entwickelt, der nur schwer und unbefriedigend zu discindieren ist. Die Kystotomzerreissung hinterlässt häufig ein durch Linsenreste, Zellwucherungen und entzündliche Prozesse getrübtes Pupillargebiet, wodurch das Sehvermögen von Jahr zu Jahr mehr herabgesetzt wird. Weit besser ist die jetzt viel geübte partielle Extraktion der Vorderkapsel, zu der auch Knapp eine eigene Pincette konstruiert hat, und die häufig ein hinreichend freies Pupillargebiet mit guter, nicht selten dauernd guter Sehschärfe schafft. Leider reisst die Pincette aber bei nicht verdickter Kapsel ein zu geringes Stück heraus und der ganze Vorgang gleicht dann dem einer einfachen Kystotomie, oder der Zug ist bei verdickter Kapsel so stark, dass die Zonula reisst und es dann zum Glaskörpervorfall und bei der einfachen Extraktion mindestens zum Irisprolaps kommt. Diesen Nachteil verdickter Kapseln hat Knapp in letzter Zeit durch Eröffnung des oberen freien Kapselsackes und nachheriger Pincettenextraktion des verdickten Teiles zu beseitigen vermocht. Die beste Eröffnungsmethode bleibt ihm aber immer noch die periphere Kapselspaltung, die er auch jetzt bei der einfachen Extraktion wieder aufgenommen hat. Der bei ihr oft eintretende Nachstar bietet einer sekundären Discission die günstigsten Verhältnisse.

Was die Nachstaroperationen anlangt, so sind bei Pupillarverengerungen und dichten Pupillarschwarten die Kysto-Iridektomie mit

Tyrell'schem Haken nnd die Kysto-Iritomie v. Wecker's mit der Pince-ciseaux angebracht. Schwieriger ist die Behandlung von verdickten Kapseln, wie sie zuweilen nach der Discission angeborener oder der Extraktion seniler Stare zurückbleiben. Knapp verfährt bei ihnen in der Art, dass er eine schmale Lanze durch die Hornhaut nnd den Nachstar sticht, das zu excidierende Kapselstück mit Häkchen oder Pincette herauszieht und dicht an der Hornhaut abschneidet. Die anstossende Kapsel, muss, wenn sie nicht selbst zurückweicht, unter Fokalbeleuchtung sorgfältig reponiert werden.

Die grösste Erfahrung hat Knapp bei den Operationen an nicht entzündlichen Kapseltrübungen. Alle Eingriffe mit zwei Instrumenten sind hierbei zu verwerfen. Die beste Methode ist die Tförmige oder kreuzweise Durchschneidung der Kapsel mit einem Nadelmesserchen. Knapp hat die Messerchen in drei Grössen von 3, 4 und 5 mm Klingenlänge mit äusserst scharfer Spitze und solcher Konstruktion, dass der runde Schaft die vom Messer gemachte Oeffnung völlig schliesst. Das Messer wird 3 mm weit vom freien Cornealrande entfernt, meistens an der Schläfenseite eingestochen, an der nachgiebigsten Stelle möglichst senkrecht durch den Nachstar gestossen und darauf nicht durch blosse Hebelbewegung, sondern durch gleichzeitiges Ziehen zu dem angegebenen Schnitte verwendet. Natürlich ist beste Beleuchtung, elektrisches Licht oder Argand'sche Gasflamme, und breite Handlinse unbedingt dazu erforderlich. Bei strengster Asepsis kann dann die Operation für ungefährlich gelten. Sie kann von der 3. bis 7. Woche an, meist schon dann, wenn die Reizerscheinungen nach der Extraktion verschwunden sind, vorgenommen werden, schafft eine gute Sehschärfe und ein freies, und zwar dauernd freies Pupillargebiet. Knapp schliesst mit folgendem Ergebnis: »Die durch die Extraktion gewonnene Sehschärfe ist im Durchschnitt $\frac{1}{4}$ der normalen; sie wird durch methodisch geübte nachträgliche Capsulotomie auf $\frac{2}{3}$ gehoben. — Die Nachoperation kann nach Ablauf der zweiten Woche und zu jeder späteren Zeit vorgenommen werden. Die durch dieselben erzielten Sehresultate sind dauernd, während dieselben ohne sekundäre Kapseloperation, selbst bei partieller Entfernung der Vorderkapsel, sich durch Runzelung nnd Beschläge beider Kapseln mit den Jahren zu verschlechtern pflegen.«

Burnham (83) warnt bei den Nachstaroperationen den Ciliarkörper zu zerren und hält deshalb auch das Verfahren mit dem Kapselmesserchen für zu eingreifend. Er versucht die Discission erst mit einer Nadel, nimmt bei grösserer Widerstandsfähigkeit der Kapsel

die zweite Nadel, und erst, wenn beide nichts schaffen, greift er zur v. Wecker'schen Scheere.

Die streifenförmige Hornhauttrübung nach Starextraktionen war bisher in ihrem Wesen nicht aufgeklärt. Es existierten nur zwei anatomische Untersuchungen von Becker und von v. Recklinghausen und Laqueur. Becker fand eine Quellung der tieferen Hornhautschichten mit Einwanderung von lymphoiden Zellen in die erweiterten Gewebsspalten, v. Recklinghausen-Laqueur eine hyaline Degeneration der protoplasmatischen Elemente mit sekundär hydropisch erweiterten Saftkanälchen. Hess (104) untersuchte den Bulbus eines 68jährigen Patienten, an dem vier Wochen nach vorausgeschickter Maturation die Starextraktion gemacht worden war und der 7 Tage darauf an einer Pneumonie verstarb. Die Enukleation fand 20 Stunden post mortem an einem kalten Wintertage statt. 12 Stunden vor dem Tode war der typische Befund der streifenförmigen Hornhauttrübung aufgenommen worden: »Es fanden sich 6—7 feine grauweisse, offenbar in den tiefsten Hornhautschichten liegende Linien, welche von der Nähe der Wundränder ausgingen und nach unten in der Richtung gegen die Mitte des untern Hornhautrandes hin konvergierten; doch erreichten sie den Hornhautrand nicht, sondern hörten etwa 2—3 mm von demselben entfernt auf; nahe deren unterem Ende sah man zwischen den feinen Längsstreifen noch einige feinere, teils mehr quer, teils unregelmässig zackig verlaufende Streifchen, so dass man den Eindruck einer unregelmässigen Knitterung erhielt.« Solche feinere knitterähnliche Trübungen werden sich nach des Verfassers Ansicht wohl meist bei der Streifentrübung finden lassen. Der Bulbus kann für $1\frac{1}{2}$ Stunden in konzentrierte wässrige Sublimatlösung und wurde dann in Alkohol von steigender Konzentration gehärtet; nach 8 Tagen wurde er durch einen Horizontalschnitt, der senkrecht zur Streifentrübung durch die Hornhautmitte ging, geöffnet. Hielt man die Hornhauthälfte gegen das Licht, so sah man genau das Bild der streifenförmigen Trübungen als dunkle Linien auf der helleren Hornhaut. Mit der Loupe sah man, dass den Streifen genau feine leistenähnliche Erhebungen der hintern Hornhautwand entsprachen; auf der Schnittebene bildete die vordere Hornhautfläche eine regelmässige Kurve, während die hintere 6—7 starke gegen die vordere Kammer hin vorspringende Buckel zeigte. Der mikroskopische Befund nach Photoxylin resp. Paraffineinbettung war folgender: das Epithel war normal; die äusseren Hornhautschichten waren mässig gelockert, ihre Saftlücken etwas verbreitert, und zwar

ganz gleichmässig über die ganze Hornhaut hin. Die hinteren Hornhautschichten waren durchaus normal und zeigten nur die 6—7 stärkeren Ausbiegungen nach rückwärts. Ebenso normal waren die Descemet'sche Haut und das hintere Hornhautepithel. Nirgends liessen sich hyaline Veränderungen in der Cornea nachweisen.

Nach diesem Befunde waren die bisherigen Deutungen Becker's und Recklinghausen's unzutreffend. Die Ausbiegungen der hinteren Hornhautschichten waren vielmehr als Ursache der Streifentrübung anzusehen, denn postmortale etwas ähnelnde Trübungen konnten ausgeschlossen werden, da sie viel flacher sind und niemals so regelmässige Anordnungen zeigen. Hess suchte aber seine Ansicht noch experimentell zu erhärten und es gelang ihm nach Extraktionen an Kaninchen den ganz gleichen Zusammenhang zu finden; auch hier war die Streifentrübung ausschliesslich durch den wellenförmigen Verlauf der tiefsten Hornhautschichten bedingt.

Ueber die Ursache der Hornhautausbiegung gibt der Verfasser folgende Hypothese: Nach Eröffnung des Bulbus wird der Radius des vertikalen Hornhautmeridians sehr gross im Verhältnis zu dem des horizontalen, wovon man sich leicht durch keratoskopische Untersuchungen überzeugen kann. Diese Spannungsdifferenz der Meridiane wirkt so, als wenn die Cornea von den Seiten komprimiert würde, und dieser Druck ruft bei gewissen Hornhäuten die wellige Schichtung in der Tiefe hervor.

Nuel (121) hat nach Starextraktionen zweierlei Hornhauttrübungen beobachtet. Die einen, die senkrecht zur Hornhautwunde verlaufen und allmählich verschwinden, sieht er in einer Fälteluug der Hornhaut durch zu straffen Verband begründet, wodurch es zu einer Splitterung des hinteren Cornealepithels mit nachfolgendem Oedem der Corneallamellen komme. Die andern, die eine gleichförmige Trübung der Hornhaut darstellen und am 2. bis 5. Tage nach der Operation entstehen, werden durch das Eindringen von Sublimatlösung in den Schnitt uud in die vordere Kammer hervorgerufen, auch ohne dass intraokulare Ausspülungen gemacht worden sind.

Trotz gleichzeitiger Anwendung von Kokaïn und Sublimat bei den Starextraktionen hat Wicherkiewicz (153) unter etwa 600 Extraktionen der letzten 6 Jahre keine einzige bleibende Hornhauttrübnng beobachtet. Dies veranlasst ihn, seine Methode in der Verwendung der beiden Mittel bei der Staroperation mitzuteilen.

Vor der Operation wird von 5 zu 5 Minuten 5 %ige Kokaïnlösung eingeträufelt, und zwar höchstens drei-, meistens nur zweimal.

Etwa 5 Minuten nach der zweiten resp. dritten Einträufelung wird der Kranke gelagert, die Lider nnd ihre Umgebung werden abgeseift und mit Sublimatlösung 1 : 1000 abgewaschen, der Konjnnktivalsack wird mit erwärmter Sublimatlösung 1 : 10000 ausgespült. Zur Entfernung der Cortikalmassen dienen vordere Kammerspülungen mit sterilisierter physiologischer Kochsalzlösung. Sublimat kommt während der Operation nicht mehr zur Verwendung, nur am Schlusse derselben wird die Wunde mit einer Lösung von 1 : 10000 irrigiert und dann sterilisierte Atropin- resp. Eserinlösung eingeträufelt.

Der mässigen Anwendung des Kokaïns, sowie der Unterlassung der Sublimat-Irrigationen während der Operation schreibt der Verfasser seine günstigen Erfahrungen zu.

In eigenartiger Weise konnte Knhnt (114) eine umfangreiche Cornealeiterung nach einer Starextraktion erfolgreich bekämpfen. Eine 63jährige, mit Ozaena behaftete Frau, deren linkes Auge von Geburt schwachsichtig war nnd in extremer Konvergenzstellung stand, stellte sich mit noch nicht ganz reifer rechtsseitiger Katarakt, die seit einem Jahre datierte, in der Jenenser Klinik vor. Der Augenbefund bot sonst bis auf eine leichte chronische Conjunctivitis durchaus normale Verhältnisse, insbesondere liess sich aus den Thränensäcken auf Druck nichts entleeren. Die bei Kuhnt bei Bulbusoperationen methodisch geübte Durchspülnng des Thränensackes wurde im vorliegenden Falle besonders gründlich besorgt, nnd als am vierten Tage der Strahl der Sublimatlösnng durchaus normal war, wurde eine Iridektomie, wegen der engen Lidspalte und der tiefen Lage des Bulbus nach unten, ausgeführt und damit die Foerster'sche Reifung verbnnden. In sechs Tagen war die Heilung vollendet. Nun wurden 14 Tage lang tägliche Sublimat-Irrigationen des Thränensackes vorgenommen. Als nach dieser Zeit völlige Reifung der Katarakt eingetreten war, wurde nach vorheriger antiseptischer Ausscheuerung des ganzen Conjunktivalsackes am 28. Oktober unter streng aseptischem Verfahren zur Extraktion geschritten. Schnitt mit Kuhnt'schem Messer, Ein- und Ausstich in der Sklera 3 mm nnter dem horizontalen Meridiane, Schnittscheitel 1 mm vom Limbus entfernt; periphere Kapselspaltung und Entfernung der centralen Kapselpartie mittelst der Hakenpincette; leichte nnd vollständige Entbindnng; Aufpuderung von Jodoform auf die Thränenpunkte und in den inneren Winkel; antiseptischer Verband. Nach 24 Stunden Verbandwechsel: Alles normal, Wunde geschlossen. In der Nacht vom 30. zum 31. Oktober wirft sich die Patientin viel im Bett umher und hat kurz dauernde Schmerzen. Am 31. Oktober

früh ist die Kammer aufgehoben, die Wundränder aber sind tadellos. Am 1. November ist die Wunde wieder geschlossen. Am 2. November versucht die Kranke, ohne Schmerzen zu haben, mehrfach mit ihren Fingern unter den Verband zu kommen. Dies Manöver wiederholt sie, weil sie es jucke, in der Nacht vom 3. zum 4. November. Am 4. November ist der Wundrand des cornealen Lappens in ganzer Länge eitrig infiltriert und so gebläht, dass er $\frac{3}{4}$ mm über die periphere Wundlefze prominiert; die Infiltration erstreckt sich, schmäler werdend etwa 5 mm weit hinauf bis zum Centrum corneae. Die Hornhaut war in toto leicht ranchig getrübt, die Pupille verengt, die Iris scheinbar nur mässig verfärbt.

Kuhnt entschloss sich zu einem Eingriff nach chirurgischen Prinzipien. In Narkose irrigierte er erst längere Zeit den Konjunktivalsack mit Sublimat, sprengte dann die Wunde in ganzer Ausdehnung und spülte die vordere und hintere Kammer gründlich mit physiologischer Kochsalzlösung aus. Darauf untersuchte er mit feinsten geknöpften Silbersonden den gequollenen Hornhautlappen und fand, dass derselbe nur in seinen mittleren Lagen, dort aber so völlig erweicht war, dass die Sonde anstandslos bis znm Centrum der Cornea vordringen konnte. Kuhnt fasste diese mittlere Hornhautschicht als Abscesshöhle auf und spaltete die davor gelegenen Lamellen, also das oberflächliche Hornhautdrittel, mit einem Scherenschnitte, der in der Mitte des Lappens begann, senkrecht bis zum Hornhantschnitt hinauf. Die durchschnittenen Hälften wurden nun leicht gehoben und die Abscesswandungen mittelst Fliete und Sublimatbepinselungen nach Kräften gereinigt. Nun wurde als Verband und gleichzeitig als Nährboden für die schwer geschädigte Hornhautpartie ein Konjunktivallappen-Verschluss in folgender Weise angelegt. In der ganzen unteren Bulbushälfte wurde die Konjunktiva unmittelbar am Limbus umschnitten und auf 7—8 mm weit nach der unteren Uebergangsfalte zu nntermiuiert; in diesem Abstande wurde die Bindehaut durch einen zum Limbus koncentrischeu Schnitt durchtrennt, so dass nnn ein doppeltgestieltes, annähernd gleich breites (7—8 mm) Konjnnktival-Band frei wurde. Dies Band wurde über den Extraktionsschnitt und die infiltrierte Cornea gezogen und durch je eine seitliche Bindehautnabt in seiner Höhe gehalten, wobei aber jede stärkere Spannung des Bindehautlappens vermieden wurde. Antiseptischer Verband mit stündlicher Anfgiessung von Sublimatlösung. Am 5. November ist der Bindehautlappen nnverändert, die Infiltration nicbt fortgeschritten, die obere Cornea klarer. Den Tag über werden danernd

warme Sublimatkompressen gemacht, zur Nacht ein feuchter Druckverband angelegt. Am 6. November sind die Konjunktivalnähte durchgeschnitten und ist das Konjunktivalband etwas herabgesunken, aber die Infiltration ist geringer, die Cornea noch klarer und die Pupille auf Atropin mittelweit geworden. In der Therapie wird fortgefahren. Am 10. November ist der Starschnitt fest geschlossen, die Infiltration bedeutend zurückgegangen, die vordere Kammer tief, Iris und Corpus ciliare in gutem Zustande. Von nun an wird neben Atropin nur dreimal täglich 1 Stunde lang die feuchte Wärme angewendet. Am 20. November ist die Infiltration in eine lineare Narbe verwandelt. Ende November ist das Auge reizlos. Nunmehr werden die Thränensackdurchspülungen wieder aufgenommen, am 14. December eine Nachstardurchschneidung versucht und da diese erfolglos ist, in derselben Sitzung eine Iridektomie nach oben gemacht. Die Heilung erfolgt prompt, die Sehschärfe ist $\frac{1}{1^1/_2}$. Eine spätere Nachstaroperation wird vorbehalten.

Dimmer (91) hatte bekanntlich zuerst darauf aufmerksam gemacht, dass die vom Optiker gelieferte spbärocylindrische Brille für einen Aphakischen im Verhältnisse zu der vom Arzte ausgesuchten zu stark sei. Der Optiker bringt die ganze sphärische Krümmung auf der vorderen Seite des Glases an, die cylindrische auf der hinteren, die fertige Brille stellt also eine Verbindung einer planconvexen sphärischen mit einer convexcylindrischen Linse dar, rückt die Hauptpunkte der Linse vom Auge weg und ist somit für das Auge zu stark. Ostwalt hatte dagegen eine andere Erklärung gegeben. Die Schuld liegt nach ihm an der ungenügenden Korrektion des Astigmatismus; der Cylinder liegt bei der fertigen Brille nicht, wie beim Probiergestell, vor dem sphärischen Glase, sondern hinter demselben, und wird damit zu schwach.

Gegen diese Deduktion wendet sich nun Dimmer neuerdings und weist auf 2 Fehler in Ostwalt's Begründungen hin. Ostwalt hat

1) die Entfernung der beiden Gläserringe im Probiergestell zu 10 mm angegeben, während sie bei Dimmer's Gestell nur 5 mm betragen. Eine so geringe Entfernung kann aber bei den in Betracht kommenden schwachen Cylindern keinen merklichen Einfluss auf die Correction haben.

2) Die beträchtliche Differenz der Cylinderstärke, je nachdem der Cylinder vorn oder hinten angebracht ist, hat Ostwalt dann dadurch erhalten, dass er seinen Berechnungen die falsche Annahme

zu Grunde legt, die hintere Hauptebene des Cylinders falle mit derjenigen des sphärischen Glases zusammen.

Dimmer hält seine Erklärung deshalb durchaus nicht für erschüttert und kann der Lage des Cylinders wohl einen Einfluss, aber nur einen geringen zuerkennen.

Auch Ostwalt (122) bleibt in einer Replik bei seiner Ansicht. Die von seinem Gegner angeführten 2 Punkte sind mit Unrecht beanstandet. Eine ganze Reihe von Probierbrillen zeigte eine Ringdistanz von 10 mm, und die von Dimmer mit Recht getadelte Ungenauigkeit der Lage der hinteren Hauptebenen war von Ostwalt ausdrücklich nur als theoretische Annahme gemacht, die daraus resultierende Tabelle sollte natürlich nicht in die Praxis übertragen werden.

4. Krankheiten des Glaskörpers.

Referenten: Prof. **Kuhnt** und Dr. **Schrader.**

1) Barret, J. W., A case of removal of a large piece of steel from the vitreous with the electro-magnet. Austral. med. Journ. Melbourne. XIV. p. 70.

2) Beaumont, W. M., Haemorrhage into the vitreous, associated with epistaxis. Ophth. Review. p. 352.

3) Clairborne, Curious formation in the vitreous humour. New-York med. Record. 30. January.

4) De Schweinitz, A note on the treatment of vitreous opacities with the fluid extract of Jaborandi. Therap. Gaz. Detroit. VIII. p. 436.

5) Essad, Des hémorragies du corps vitré chez les jeunes. Recueil d'Opht. p. 221.

6) Eversbusch, Glaskörper-Entozoon. Ber. üb. d. XXI. Vers. d. ophth. Gesellsch. Heidelberg. 1891. S. 249.

7) Galezowski, Deux observations de synchisis étincelant. Recueil d'Opht. Avril.

8) Geschwind, Opacités du corps vitré dans un cas d'amblyopie quiniqne. Arch. de médecine militaire. XIV. p. 93.

8a*) Graefe, Alfred, Extraktion zweier Cysticerken aus einem Auge. Klin. Monatsbl. f. Augenheilk. September.

9) Guyot, Un cas d'apoplexie générale du corps vitré observé à l'Institut ophthalmique de Louvain. Arch. méd. belges. Brux. 1891. XI. p. 361.

10*) Holt, E. E., Extraction of foreign bodies from the vitreous. Transact. Maine M. Ass. Portland. 1891. X. p. 472. (6 Fälle erfolgreicher Magnet-Extraktionen.)

11) Imre, J., Ueber die Entstehung von Glaskörpertrübungen. Szémészet. 1891. p. 26 und Pest. med.-chir. Presse. XXVIII. S. 101.

12*) Kuhnt, Extraktion eines neuen Entozoon aus dem Glaskörper der Menschen. Arch. f. Augenheilk. XXIV. p. 205.
13) Lopez, Un nuovo caso cisticerco nn al cnerpo vitreo. Gaz. med. XXVIII. p. 180.
14*) Meyer, E., Un cas d'extraction d'un morceau de fer intra-oculaire à l'aide de l'aimant. Annal. d'Ocul. XVII. p. 189.
15) Mittendorf, The frequency of posterior capsular opacities at the place of attachment of the hyaloid artery. Transact. of the americ. ophth. soc. Twenty eighth meeting. p. 412.
16) Morabito, Apoplexia del corpore vitreo. Boll. d. Poliambul. di Milano. 1891—2. XX. p. 410.
17*) Otto, Fr., Kasuistischer Beitrag zur Lehre von den Residuen embryonaler Glaskörperstränge. Deutschmann's Beiträge zur Augenheilk. V. S. 11.
18) Pröbsting, Ueber Blutinjektionen in den Glaskörper. v. Graefe's Arch. f. Ophth. XXXVIII. 3. S. 114.
19*) Pulvermacher, E., I. Arteria hyaloidea persistens. Centralbl. f. prakt. Augenheilk. Nov. S. 329.
20) Sgrosso, P., Synchysis étincelant et spinthéropie. Revne générale d'Opht. p. 481.
21) Spalding, J. A. Idiopathic vitreous hemorrhages. Arch. Ophth. XXI. p. 320.
22*) Theobald, S., Removal of a fragment, of steel from the vitreous chamber by means of the electro-magnet, with preservation of nearly normal vision. Americ. Jonrn. of Ophth. p. 265. (Entfernung eines Stahlstückes aus dem stark entzündlich veränderten Glaskörper, 11 Tage nach der Verletznng. Nach 3 Monaten nahezu volle Sehschärfe.)
23*) Wagenmann, Weitere Mitteilungen über die von vernarbten Irisvorfällen ansgehende Glaskörpereiterung. v. Graefe's Arch. f. Ophth. XXXVIII. 1. S. 171.
24) Williams, R., Case of persistent hyaloid artery. Indian. med. Gaz. Calcutta. 1891. XXVI. p. 356.

In Gama-Pinto's Klinik konnte Meyer (14) einen in mehrfacher Hinsicht interessanten Fall von einem Eisensplitter im Glaskörper beobachten. Der Kranke, ein 49jähriger Arbeiter, kam etwa 3 Monate nach der Verletzung in die Klinik mit Klagen über Lichterscheinungen auf seinem rechten Auge und über einen dunklen Fleck, der sich in diesem Auge hin und her bewegte. Der äussere Bulbus bot völlig normale Verhältnisse dar, insbesondere keine Spur einer Narbe, bei der Durchleuchtung aber sah man deutlich im klaren Glaskörper einen von oben nach unten ziehenden Faden, an dem, etwas unterhalb des Linsencentrums, ein Fremdkörper von 2,5 mm Länge und 1,5 mm Breite hing. Die nach oben gerichtete Spitze des Körpers hatte deutlich metallischen Glanz. Die Sehschärfe war = 1. Brachte man einen Magneten an den Aequator des Bulbus, so konnte der ophthalmoskopierende Beobachter deutlich die Annäherung des

Körpers an den Magneten beobachten, eine neue Stütze für die Diagnose eines Eisensplitters. Zur Entfernung des Splitters wurde oben innen ein Meridianschnitt von 5—6 mm Länge angelegt, der 8 mm vom Corneallimbus entfernt begann und nach Hirschberg's Rat gleich bis an die Stelle des Fremdkörpers vertieft wurde. Der Splitter folgte dem eingeführten Magneten sofort, ohne irgend welchen Glaskörperverlust. Die Heilung verlief ungestört und die Sehschärfe blieb = 1, anfängliche, ziemlich beträchtliche Glaskörpertrübungen hellten sich auf und bis auf ganz geringe Lichterscheinungen und einen kleinen runden Fleck war Alles normal. So ist es 10 Monate nach dem Eingriff geblieben.

In der 21. Versammlung der Heidelberger ophthalmologischen Gesellschaft stellte Eversbusch (6) eine vollkommen gesunde Frau vor, bei der er seit 8 Monaten ein angeblich lebendes Entozoon im Glaskörper beobachtete. Nach Lenckart's Ansicht dürfte es, falls es sich überhaupt um ein lebendes Entozoon handelt, eine Jugendform einer Filariade oder Strongylide sein.

In der Diskussion machte Kuhnt eine Reihe von Bedenken geltend, die im vorliegenden Falle die Diagnose eines lebenden Entozoon zweifelhaft machten, wenn nicht völlig ausschlössen.

Kuhnt (12) bringt die in diesem Jahresbericht pro 1888. S. 355 eingehend referierte »Extraktion eines neuen Entozoon aus dem Glaskörper des Menschen« in Knapp-Schweigger's Archiv in erweiterter und mit Skizzen versehener Form, bespricht die betreffende Litteratur und schliesst einen neuen Fall eigener Beobachtung an.

Ein 21jähriger Rekrut, dessen linkes Auge völlig normal war, bot auf dem rechten, wesentlich schlechter sehenden folgenden interessanten Linsenbefund:

Der ganze innere obere und die nasale Hälfte des äusseren oberen Linsenquadranten sind getrübt und zwar derart, dass die Kern-Partie ein kreidiges, die Cortex-Partie ein eigentümlich bläuliches Aussehen zeigt. Die letztere ist scharf abgegrenzt, die kreidige Partie greift stellenweise in den ungetrübten Nucleus über. Kuhnt hatte den Eindruck, als wenn es sich bei dem bläulichen Bezirke um eine Verflüssigung der lenticulären Rindensubstanz handle. »Innerhalb dieses bläulichen Bezirkes ist nun, etwa in der Mitte des inneren oberen Quadranten, dem Aequator um ein weniges näher als dem vorderen Pole, mit grösster Deutlichkeit und Schärfe ein spiralig aufgerolltes, fadenförmiges Gebilde zu erkennen. Dasselbe lag der vorderen Kapsel

sehr nahe, doch nicht unmittelbar auf, hatte eine Dicke von etwa $\frac{1}{8}$, und eine Länge von etwa 3 bis $3\frac{1}{2}$ mm, das eine Ende war wenig, das andere bedeutend zugespitzt. Unzweifelhafte Bewegungen des Gebildes konnte der Verfasser nicht feststellen, doch wollte es ihm mehrmals scheinen, als vollführe das zugespitzte Ende kleine Lokomotionen. Da das Gebilde der vorderen Kapsel nicht unmittelbar auflag, sondern durch einen dünnsten Spalt von ihr getrennt war, ausserdem ausserordentlich scharf kontouriert und in ganzer Ausdehnung von gleicher Dicke war, so ist seine Deutung als Kapselkatarakt völlig ausgeschlossen. Leider wurde die Extraktion des Entozoons verweigert.

Ein 27jähriger Büchsenmacher kam wegen Sehstörungen seines linken Auges in die Halle'sche Klinik (8a). Er hatte vor etwa $\frac{3}{4}$ Jahren eine Entzündung seines linken Auges durchgemacht, die bald vorüberging, ohne dass die gleichzeitige Verschleierung seines Sehens wich. Im Gegenteil steigerte sich letztere. Ein halb Jahr später machte er eine erfolgreiche Bandwurmkur durch. Bei seiner Aufnahme war das linke Auge äusserlich völlig normal. In der Tiefe aber sah man schon bei Tageslicht und noch besser fokal hinter der durchsichtigen Linse ein stark bewegliches Konvolut netzartig verflochtener Glaskörpertrübungen. Der mittlere und obere Fundus war noch eben erkennbar, in der unteren Hälfte sah man nur gelblich- und bläulich-graue Reflexe. Der Kranke konnte Zahlen von $2\frac{1}{2}''$ Höhe auf 5 bis 6′ erkennen. Das Gesichtsfeld war nach oben zu erheblich eingeschränkt. Bei stark gesenktem und von der Vertikalen um 15 bis 20° medial gerichtetem Blick des Patienten konnte man nun ein kugeliges Gebilde mit irisierenden Konturen sehen, und an diesem, im umgekehrten Bilde, einen weissgelben, nach oben gerichteten, sich lebhaft hin und her bewegenden Fortsatz. An der Diagnose eines frei im Glaskörper liegenden Cysticerkus konnte nun nicht mehr gezweifelt werden. Bei weiteren Untersuchungen stellte sich aber nun die überraschende Thatsache heraus, dass bei gleicher Blicksenkung und einer lateralen Blickdeviation von 10 bis 15° eine zweite der ersten ganz gleiche Blase mit gleichfalls stark beweglichem Fortsatze, also ein zweiter Cysticerkus zum Vorschein kam. Eine Wanderung der ersten Blase, an die man zunächst denken musste, konnte bald ausgeschlossen werden, da man eine Blickrichtung des Kranken herausbekam, bei der man in einem Gesichtsfelde beide Blasen, sich X-förmig deckend, überschauen konnte. Der intelligente Kranke gab auch zugleich spontan an, dass in seinem oberen Gesichtsfelde aus zwei wolkigen Gebilden zwei »Raupen« nach oben

hin züngelten, und liess bei der Spiegeluntersuchung jede Bewegungsangabe völlig übereinstimmend kontrollieren.

Bei der einzuschlagenden Operation beschloss Graefe der grösseren Ausgangspforte wegen statt des erprobten Meridionalschnitts den Aequatorialschnitt anzuwenden. 5 mm vom unteren Limbus wurde die Konjunktiva eingeschnitten, die Inferior-Insertion gelöst, dessen Sehne mit der überdeckenden Konjunktiva in eine Sutur gefasst und die untere Sklerafläche bis zum Aequator hin völlig freigelegt. Nach sorgfältiger Blutstillung wurde die Sklera mit Graefe'schem Messer 12 mm vom Hornhautrande entfernt und diesem parallel eingeschnitten und der Schnitt mit der Schere in gleicher Richtung bis zu einer Länge von etwa 14 mm erweitert. Es trat eine mässige Menge verdünnten Glaskörpers aus und der Bulbus kollabierte leicht. Mit einer fein gerifften kleinen Pincette wurde beim ersten Eingehen aus der lateralen Wundhälfte der eine, und aus der medialen der zweite Parasit ohne weiteren Glaskörperverlust leicht und in toto extrahiert. Die Wunde wurde durch Konjunktivalsutur geschlossen und ein doppelseitiger Druckverband angelegt. Bis auf heftige Schmerzen in den ersten 24 Stunden verlief die Heilung glatt. Am Tage der Entlassung, 14 Tage nach der Operation, ist der Bulbus weiss, von normaler Spannung, auf Druck nicht schmerzhaft; das Konvolut von Glaskörpertrübungen ist nicht mehr vorhanden, hingegen der ganze Glaskörper diffus und stärker als vor der Operation getrübt. In Folge dessen ist auch das Sehvermögen geringer; es werden Finger nur bis auf 2′ gezählt. Da dies aber bei guter centrischer Einstellung geschieht, ist mit der nach des Verfassers Erfahrung häufig eintretenden Aufhellung der Glaskörpertrübung eine Besserung des Sehvermögens zu erwarten.

Der an sich seltene Fall zweier Cysticerken in einem Auge ist hier noch dadurch interessant, dass die exakte Diagnose am lebenden Auge möglich war und die Entfernung beider Parasiten mit Erhaltung des Auges gelang.

Otto (17) beschreibt einen Fall von sichtbarem Glaskörperkanal bei einem 9jährigen Mädchen. Das Kind hat Blennorrhoea neonatorum durchgemacht und leidet seit seinem ersten Jahre an Knochentuberkulose. Es besteht Nystagmus horizontalis. S ist links mit $-2\,D = \frac{2}{100}$, rechts werden Finger in 1 m gezählt. Links findet sich eine centrale Macula corneae, im übrigen bis auf den Nystagmus normale Verhältnisse. Am rechten Auge ist gleichfalls ein centraler, aber viel kleinerer Hornhautfleck sichtbar. Ausserdem

aber zeigt sich in der hinteren Linsenregion eine intensive, längsovale Trübung, die in horizontaler Richtnng 2, in vertikaler 3 mm gross ist, genau central liegt nnd nach vorn prominent erscheint. Bei näherer Prüfung ist diese Trübung aus einer schalenförmigen, nach vorn konkaven und der hinteren Linsenkapsel aufliegenden grauweissen Fläche znsammengesetzt, in deren Mitte sich eine knopfförmige Trübung von 2 mm Umfang in die hintere Kortikalsubstanz hinein aufsetzt. Von der hinteren Kapseltrübung ans sieht man fokal einen graurötlichen, mehrere mm dicken nnd nach hinten sich erweiternden Strang in den Glaskörper ziehen. Der Strang hat durchsichtige Wandungen, die das Rot des Fundus durchschimmern lassen. Mittels der Augenspiegeluntersuchung kann man das Gebilde weiter verfolgen, trichterförmig erweitert auf der Papille enden sehen, und bei bestimmter Einstellung in ganzer Länge als straffgespannten Kanal mit durchsichtigen Wandungen erkennen. Der auf der Papille aufsitzende Teil verschleiert deu Fnnduspol derart, dass die Papille nur an dem Zusammenlaufen der Gefässe gefunden wird. Andere Glaskörpertrübungen fehlen, auch bietet der Fundus selbst nichts Abnormes.

Einen Fall von persistierender Arteria hyaloidea ohne sichtbaren Cloquet'schen Kanal konnte der Verfasser an dem rechten Auge eines 25jährigen Kutschers beobachten. Nach erweiterter Pupille fällt zunächst ein durch eingelagertes Pigment bräunlich gefärbter, getrübter Sektor im untern äusseren Linsenquadranten auf, der zum Teil der hinteren Kapsel, zum Teil der hinteren Corticalis angehört. Bei der Durchleuchtung sieht man von der Gegend des hinteren Linsenpoles einen dünnen fadenförmigen Strang nach hinten ziehen. In diesen geht, wie die Fundusuntersuchung zeigt, ein aus dem Gefässhilus kommender feiner rundlicher Faden über, der deu Eindruck eines bluthaltigen Gefässes macht. Das so vereinigte Gebilde liegt dicht hinter dem Linsenpole nach unten aussen um, wo es wahrscheinlich ziemlich peripher an der getrübten Linsenkapsel inseriert. Der übrige Glaskörper ist trübungsfrei.

Die Arbeit bringt ausserdem eine Litteratur-Zusammenstellung und Kritik der beobachteten Fälle von embryonalen Glaskörpersträngresiduen.

Pulvermacher (19) sah bei einer 67jährigen Frau mit beginnender Katarakt an dem linken Auge mit + 20 D ein eigentümliches kometenartiges Gebilde, das sich mit ausstrahlenden Fasern am hintern Linsenpole befestigte und sich mit schwächeren Konvexgläsern als solider Strang bis zum Eintritt der Centralgefässe ver-

folgen liess, also eine ächte Arteria hyaloidea persistens darstellte.

Wagenmann (23) teilte zwei weitere anatomisch untersuchte Fälle mit, wo von vernarbten Irisvorfällen durch ektogene Infektion eine Glaskörpereiterung zu Stande kam.

Im ersten Falle kam es bei einer 25jährigen, mit tuberkulöser eitriger Entzündung des rechten Ellbogengelenkes behafteten Patienten im Verlaufe von 14 Tagen zu einer rechtsseitigen eitrigen Iridocyklitis, die ihren Ausgang von einem, übrigens auch links vorhandenen, peripheren, fistulös vernarbten Irisvorfalle genommen hatte. Der Vorfall, der durch Verwachsung des Pupillarrandes mit der Linse von der vorderen Kammer abgeschlossen war, war 1½ m hoch, an der Sklerocornealgrenze gelegen, und teils aus verdickter Koujunktiva und Narbengewebe, teils aus narbig verändertem Irisgewebe zusammengesetzt. Seine narbige Oberfläche war stark aufgelockert, ihr Epithel abgehoben oder reduciert, an einer Stelle gauz fehlend, sein Gewebe war stark eitrig infiltriert, sein Hohlraum mit eitrigem Exsudat erfüllt. Die Cornea war im Wesentlichen normal, die vordere Kammer von Eiter frei, die Iris merkwürdig wenig verändert, ebenso die Aderhaut. Der Linsenkapselsack zeigte eine doppelte Perforation, durch die Eiterkörperchen in die zerfallende Linsensubstanz eindrangeu. Der Ciliarkörper, die Pars ciliaris retinae und der ganze vordere Abschnitt der total abgelösten und nach vorn gezogenen Netzhaut waren stark eitrig infiltriert, der hintere Netzhautabschnitt strotzte von Blutungen. Der Eiter des Irisprolapses ging unmittelbar in den vereiterten Glaskörper über. Auf dem Substanzverluste der Narbe, zwischen den aufgelockerten Epithelzellen unter dem Epithel und in dem aufgelockerten Narbengewebe selbst, daun in deu Hohlraume des Prolapses und endlich im Glaskörpereiter fanden sich regellose massenhafte Ansammlungen von ziemlich kleinen Kokken, die keine Kettenbildung erkennen liessen. In den oberflächlichsten Schichten der Narbe und auf deren Substanzverluste fanden sich neben Stäbchen-Bacillen typische Tuberkelbacillen. Nirgends waren im Auge, weder in der Narbe noch sonst irgendwo Kokken in den Gefässen zu treffen. Der Vorgang der ektogenen Infektion des Irisprolapses und die Quelle derselben ist hier überzeugend klar liegend.

Im zweiten Falle, bei dem eine klinische Beobachtung fehlt, ging die Glaskörpereiterung gleichfalls von einem vernarbteu peripheren Irisvorfall aus. Die Oberfläche des Prolapses war ulceriert nnd mit Eiter belegt, die Eitermassen seiner Höhlung setzten sich in die des Glaskörpers fort, überzogen die Innenfläche der verdickten Retina und

endeten als 2—3 mm dicke Scheibe auf der Papille. Mikroskopisch fanden sich Ciliarkörper, Aderhaut, Glaskörper, Retina und Papille in ihrem Gewebe dicht eitrig infiltriert. Die bakterielle Untersuchung ergab in den fraglichen Teilen massenhafte Ansammlungen von Streptokokken. Auch hier konnten keinerlei Beziehungen der Mikroorganismen zu den Gefässen gefunden werden.

---

5. Krankheiten der Regenbogenhaut.

Referent: Dr. **Giulini**, Augenarzt in Nürnberg.

1) Barraquer, J. A., Iridectomia. Rev. de cien. med. de Barcel. XVIII. p. 145.
2) Batut, De la tuberculose oculaire. Midi méd. Toulouse. I. p. 110.
3*) Becker, Ein Fall von Ophtalmia pseudotuberculosa, hervorgerufen durch das Eindringen von Raupenhaaren. Berlin. klin. Wochenschr. S. 529.
4) Bourgeois, Nouveau procédé d'iridectomie. Union méd. du Nord-Est Février.
5) Browning, Inequality of the pupils in epileptics. Journ. of nerv. and mental disease. January. p. 122.
6) Bull, C. S., Case of traumatic irido-chorioiditis from contusion of the eyeball, ending in the development of intraocular glioma. Transact. of the americ. ophth. soc. Twenty-eight meeting p. 355 und Medic. Record. XIII. p. 189.
7) Burchardt, Ueber die Ausführung der Iridektomie unter besonders schwierigen Umständen. Charité-Annalen. XVII. p. 470.
8) Burnett, S. M., Cyst of the iris. Med. News. Phila. p. 242.
9) —, Recurrent iritis. Ann. Opht. and Otology. I. p. 153.
10*) Charnley, W., Case of sarcoma of the iris removed by operation. Ophth. Review. p. 69.
11) Cant, W. J., On the management of prolapse of the iris after simple cataract extraction. Brit. med. Journ. II. p. 834.
12) Clairborne, Two lectures on iritis. North Car. med. Journ. Wilmington. XXXIX. p. 1.
13) Collins, T., Congenital defects of the iris and glaucoma. Lancet. II. p. 995 (siehe Abschnitt: »Glaukom« unter »Treacher Collins«).
14) De Schweinitz, Syphilitic plastic iritis; gummatous (iritis papulosa); gumma of the iris and syphilitic serous iritis. Americ. Journ. of Ophth. p. 111. (Nichts Bemerkenswertes.)
15) Ferron, Inclusion d'une paillette métallique dans l'iris. Journ. de médec. de Bordeaux. p. 132.
16*) Franke, Zur Behandlung des traumatischen Irisvorfalls. Klin. Monatsbl. f. Augenheilk. S. 96.
17) Fred Whiting, Ein Fall von primärem Sarkom der Regenbogenhaut

mit Knochenbildung in der sekundär beteiligten Aderhaut. Arch. f. Augenheilk. XXIV. S. 194 (siehe Nr. 50).
18) Foltz, K. O., Iritis. Chicago med. Times. XXIV. p. 300.
19) Forlanini, Spaccatnra della cornea e della sclerotica con prodicenza dell' iride del corpo ciliare e del vitreo: escisione del iride; sutura; guariginone; iridectomia consecutiva. Boll. d'ocul. XIV. Nr. 8.
20) Gade, F. G., Iridocyclitis tuberculosa. Norsk. Magaz. 1892. P. 1068—72. (Nichts Neues.)
21) Gorand, Deux cas d'iritis traumatiqne. Annal. de la policlinique, de Bordeaux. 1891. Nr. 9.
22) Grosz, E., Fälle von eitriger Entzündung bei Einheilung von Iris in eine Hornhautnarbe. Szémeszet. p. 25.
23) Grosy, E., Ueber Sphincterolysis anterior. Ein neues operatives Verfahren von Prof. W. Schulek. Wien. med. Wochenschr. Nr. 4. (Es handelt sich um Durchschneidung der Synechie mittelst des Graefe'schen Messers)
24*) Hess, C., Ein Beitrag zur Kenntnis der nicht traumatischen Iridodialyse. Klin. Monatsbl. f. Augenheilk. S. 106.
25*) Hirschberg, W., Zur Geschichte der Pupillenbildung. Centralbl. f. Augenheilk. Januar.
26*) u. 27*) Knaggs, R. L., Case of tuberculosis of the iris, suspensory ligament and retina. (Ophth. soc. of the united kingd.) Ophth. Review. p. 66.
28) Korn, Ueber Iriscysten und Cilien in der vorderen Augenkammer. Korr.-Bl. d. allg. ärztl. Ver. v. Thüringen. XXI. S. 309.
29*) Krüger, E., Ophthalmia nodosa. Ein weiterer Beitrag zur Kasuistik der Raupenhaarerkrankungen des Auges. Arch. f. Augenheilk. XXV. S. 357.
30) Lagrange, Arrachement du nasal externe dans nn cas des douleurs ciliaires tres aiguës avec enclavement de l'iris; disparition complete des douleurs. Journ. de méd. de Bordeaux. XXII. p. 71.
31) Leber, Ueber abgeschwächte Tuberkulose des Anges. Ber. über die XXI. Vers. d. ophth. Gesellsch. Heidelberg. 1891. S. 34 (siehe diesen Bericht pro 1891. S. 313).
32) Lopez, Filaria en la camaria anterior. Rev. de cien. med. Habana. 1891. VI. p. 269.
33*) Meyer, E., Klinischer und experimenteller Beitrag zur Infektion vernarbter Irisvorfälle auf endogenem Wege. Schutz derselben gegen ektogene Infektion. Bericht üb. d. XXII. Vers. d. ophth. Gesellsch. z. Heidelberg.
34*) Müller, Fr., Ein Fall von Iristnberkulose. Wien. klin. Wochenschr. Nr. 21.
35) Nuel, P., De l'endothélium de la chambre antérienne. Verhandl. d. X. internat. med. Kongresses zu Berlin. IV. 2. S. 93 (siehe Archiv. d'Opht. X. p. 309).
36) Oliver, C. A., A case of gunpowder injuries to hoth corneae, irides and lenses. Transact. of the americ. ophth. soc. Twenty-eight meeting. p. 321. und Ophth. Review. p. 323.
37) —, The clinical value of repeated careful correction of manifest refraction error in plastic iritis. Ibid. p. 397.
38) Patterson, E. B., Steel in the iris. Med. News. Phila. 1891. XI. p. 363.
39) Polenz, E., Ueber Risse des Sphincter iridis und der Chorioidea. Leipzig, Fock.

40) Puech, Iritis ancienne et iridéctomie. Recueil d'Opht. p. 148. (Nichts Bemerkenswertes.)
41) Rabinowitsch, G., Noch ein Fall von günstiger Wirkung der Iridektomie bei Glaucoma acutum mit Verlust der Lichtempfindung (Esehjo slutschoj hlagoprijatnowo djeistwija iridektomii pri octroj glaukome spoterejn swetsoschüschenja). Westnik ophth. IX. 3. p. 218 (siehe Glaukom).
42*) Reche, Drei Fälle von Iritis haemorrhagica. Klin. Monatshl. f. Augenheilk. S. 176.
43*) Scherl, J., Gummöse Neubildung der Iris und des Ciliarkörpers mit Uebergang auf die Linse. Arch. f. Augenheilk. XXV. S. 287.
44*) Schneider, J., Vesicular neoplasm in the anterior chamber of the human eye. S.-A. aus Transact. of the Wisconsin State med. Society.
45) Vallas, Iritis syphilitique avec condylome. Recueil d'Opht. p. 410. (29j. Mann; vor 3 Monaten luetische Infektion.)
46) Valude et Dubief, Introduction des cils dans la chambre antérieure de l'oeil. France méd. 2. décemb.
47*) Van Duyse, Guérison spontanée de la tuberculose irienne, tuberculose atténuée de l'iris. Archiv. d'Opht. XII. p. 478.
48) Weeks, Gouty eyelids; a case of rheumatic iritis and a case of rheumatic kerato-iritis. Med. Record. New-York. p. 177. (Im Titel das Wesentliche enthalten.)
49*) Weinbaum, S., Ein Fall von primärer Iristuberkulose. Arch. f. Augenheilk. XXVI. 2. p. 133.
50*) Whiting, Fred., Ein Fall von primärem Sarkom der Regenbogenhaut mit Knochenbildung in der sekundär beteiligten Netzhaut. Arch. f. Augenheilk. XXIV. p. 194.
51*) Ziem, Ueber Iritis bei Eiterung der Nase und ihrer Nebenhöhlen. Wien. klin. Wochenschr. Nr. 29.

[Ziem (51) meint, dass die vor fünf Jahren von ihm angeregte Frage von der Abhängigkeit der Iritis von primären eitrigen Erkrankungen der Nase oder ihrer Nebenhöhlen durch Verschleppung von Eiter mittels der Venen oder Lymphgefässe in die Uvea sich keiner grossen Zustimmung zu erfreuen gehabt hätte. Dabei erinnert er an zwei von ihm veröffentlichte Fälle und fügt einen neuen hinzu.

Michel.]

Franke (16) hält bei nicht zu alten traumatischen Irisvorfällen, wenn es nicht gelingt, dieselben mit Spatel oder Sonde zurückzubringen, oder wenn von vornherein die Chancen für ein solches Vorgehen nicht günstig sind, für das Rationellste, die Iris vorzuziehen und möglichst tief abzuschneiden, und so die Verhältnisse einer einfachen Iridektomie herzustellen. Er berichtet von drei Fällen, in welchen es sich um periphere Stich- resp. Schnittverletzungen bis zu 4 mm Länge handelte, welche die Hornhaut resp. den Sklerocornealsaum in verschiedenen Richtungen getroffen hatten, und in welchen

er dieses Verfahren mit sehr gutem Erfolge anwendete. Die Zeitdauer, welche seit der Verletzung verflossen war, schwankte zwischen circa 2 Stunden bis zu fünf Tagen. Auffallend war in allen Fällen das Auftreten einer starken, die vordere Kammer fast ganz füllenden Blutung stets unmittelbar nach der Excision. Franke möchte den Grund dieser Erscheinung darin suchen, dass ein Nachrücken der Linse und somit eine Kompression der Irisgefässe, wie sie bei der gewöhnlichen Iridektomie wesentlich zur Verhinderung der Blutung mit beiträgt, in diesen Fällen nicht statt hatte.

Krüger (29) hatte abermals Gelegenheit, zwei weitere Fälle von Ophthalmia nodosa durch in das Auge eingedrungene Raupenhaare verursacht zu beobachten. Im ersten Falle, bei einem 5jährigen Jungen, bestand heftige Iridocyklitis mit starker ciliarer Injektion, ausserordentlich enger Pupille und fast vollständiger seclusio und occlusio. In der unteren Hälfte des vorderen Bulbusabschnittes bis zur unteren Uebergangsfalte fanden sich regellos zerstreut eine Anzahl (12) 1—2 mm lange, flache, ovale Knötchen von weisslich gelber Farbe und derber Konsistenz. Dieselben sassen teils in der Tenon'schen Kapsel, teils in den obersten Schichten der Sklera und liessen sich dementsprechend zum Teil gegen die Sklera verschieben, während die Conjunctiva bulbi vollkommen frei verschieblich über alle hinwegzog. Drei gleiche Knötchen sassen unter Conj. palp. inf. und von diesen lagen zwei so tief, dass sie bei leichtem Anspannen der Lidhaut äusserlich sichtbar wurden. Vom kleinen Kreise der Iris aus liefen drei breite sackartige Falten nach unten und in dem unteren Ende derselben lagen nahe dem Kammerfalz vier ovale, 2 mm lange Knötchen mit glatter Oberfläche und von gleicher Farbe mit der Iris. S = $\frac{3}{5\,0\,0}$. Tension herabgesetzt. Die mikroskopische Untersuchung zweier episkleraler Knötchen ergab dieselben aus Rundzellen bestehend, in der Mitte das Bruchstück eines Haares enthaltend, das in Bezug auf Breite, Farbe und centralen Kanal den früher beschriebenen glich. Trotz Iridektomie nahm die Erkrankung einen ungünstigen Verlauf, so dass fast völlige Erblindung S = $\frac{1}{2\,0\,5}$ eintrat. Ueber die Entstehung der Erkrankung liess sich nichts Bestimmtes eruieren.

Im zweiten Falle bestand die Erkrankung des 13 Jahre alten Patienten seit mehr als 2½ Jahren. An der Mitte des oberen äusseren Cornealrandes fand sich bei leichter pericornealer Injektion eine rundliche Trübung und ein schwammiges Exsudat unten im Kammerfalz. Oberhalb des kleinen Kreises der Iris sah man eine ziemlich

tiefe, schwarzbraune, 7 mm lange, 1,5 mm breite fast horizontal gelegene Furche im Irisstroma. Dieselbe zog sich mit vielfachen Ausbuchtungen im flachen Winkel um den kleinen Kreis herum; sie begann hinter der Hornhauttrübung in der Mitte des oberen äusseren Iris-Quadranten und endete im Kammerfalz, an der Mitte des nasalen Randes, mit einem gelblich grauen, 2 mm langen Knötchen. Die nasale Hälfte der Furche wurde in der Mitte von einem feinen, weissen Faden durchzogen, der in dem erwähnten Knötchen verschwand. Die Pupille war zum Teil durch Exsudat verschleiert, der Pupillarrand in der oberen Hälfte durch zahlreiche Synechien mit der Linsenkapsel verlötet. Auf einer der Synechien am temporalen Rande sass ein zweites Knötchen von ähnlicher Grösse und Form. Bei guter Beleuchtung und genauem Zusehen fand man zahlreiche winzige, nur wenig prominente Knötchen von gelblicher bis gelbgrauer Farbe unter der Conjunctiva bulbi. S = $\frac{20}{200}$. Papille hyperämisch. Auf Atropin-Einträufelungen trat Besserung ein. Die mikroskopische Untersuchung ergab den gleichen Befund wie im ersten Falle, so dass wohl in diesem wie in den späteren Fällen die gleiche Raupenspecies (Bombyx rubi) als Trägerin der Haare angesehen werden kann.

Krüger suchte auf experimentellem Wege die Frage zu entscheiden, ob die Haare der Bombyx rubi-Raupe durch die Cornea hindurchdringen und derartige Entzündungen hervorrufen können, indem er bei zwei Kaninchen solche Raupen gegen den Bulbus anpresste. Es blieben zahlreiche, deutlich sichtbare Bruchstücke von Härchen in den verschiedensten Schichten der Cornea zurück, es entstand eine hauchige Trübung der Hornhaut, die in den folgenden Tagen in eine ausgedehnte parenchymatöse, wolkige Trübung unter Bildung zahlreicher grösserer und kleinerer Bläschen auf der Oberfläche und unter abnorm reichlicher Sekretion überging. Knötchen in der Iris oder im subkonjunktivalen Bindegewebe traten jedoch nicht auf. Heilung trat erst nach einigen Monaten mit Hinterlassung einer umfangreichen Hornhauttrübung ein. Zum Schlusse spricht Krüger die Möglichkeit aus, dass einzelnen als sog. »gutartige Iristuberkulose« bezeichneten Fällen die gleiche Ursache zu Grunde liegen dürfte, da die subkonjunktivalen wie die Irisknötchen vollständig das Bild eines Tuberkels mit Riesenzellen und epithieloiden Zellen vortäuschen können.

Becker (3) veröffentlicht ebenfalls einen Fall, in welchem durch das Eindringen von Raupenhaaren eine Ophthalmia nodosa sive pseudotuberculosa entstanden war. Einem 5jährigen Bauernjungen

war vor circa 3 Monaten von einem anderen Knaben eine behaarte Raupe, welche gehörnt gewesen sein soll, in das linke Auge geworfen worden. Seit dieser Zeit bestand Schmerz nnd Entzündung auf diesem Auge. Es bestand tiefe pericorneale Injektion, die Bindehaut war injiciert und zeigte nasalwärts und nnten circa 10, etwa stecknadelkopfgrosse, rundliche oder ovale, blassgrüne, dnrchscheinende Knötchen, welche meist der Sklera fest aufsassen, zwei sassen oberflächlich in der Konjnnktiva und waren verschieblich. Alle diese Knötchen waren nicht vaskularisiert und lagen anscheinend völlig reaktionslos im Gewebe, sie waren auf Druck nicht schmerzhaft. Die Cornea war fein diffns getrübt, die Iris atrophisch, matt, verfärbt, anf ihr sind zahlreiche, radiär verlaufende feine Gefässe zu erkennen. Im uuteren nasalen Quadranten, der besonders stark verdünnt ist, befanden sich 4 hanfkorngrosse, helle, wie Narben aussehende Stellen. Die Pupille war ganz eng, reaktionslos, nach Atropin nnregelmässig erweitert; zahlreiche Synechien. Im Pupillargebiet feine graue, der Kapsel zum Teil aufliegende, zum Teil wohl in derselbeu sitzende Trübungen. Wegen diffuser Glaskörpertrübungen kein Reflex beim Durchleuchten zu erhalten. Lichtperception normal. Die mikroskopische Untersuchung zweier aus der Konjunktiva genommener Knötchen ergaben Quer- resp. Schrägschnitte von Haaren mit centralem Hohlraum, gelblich gefärbter Rindensubstanz in einem tuberkelähnlichen, aus Rnnd- und Riesenzellen, sowie freien Kernen bestehenden Knötchen steckend. Becker suchte ebenfalls der Erkrankung experimentell näher zu treten. Er zog wiederholt durch das eine Auge eines Kaninchens eine tote, durch das andere eine lebende Raupe. Es ergab sich dabei, dass die Wirkung von Haaren der toten Raupe eine viel geringere war, als die der lebenden. Während nämlich im letzteren Falle bald katarrhalische Erscheinungen, Epitheldefekte der Hornhaut, zum Teil mit Infiltraten kompliciert, circumskripte und diffuse Trübnngen der Hornhaut auftraten, deren Rückgang mehrere Wochen beanspruchte, entstand im ersten Falle eine geringe entzündliche Rötung, von spärlicher Sekretion gefolgt, die binnen wenigen Tagen verschwand. In die vordere Kammer und Iris drangen in keinem Falle Haare ein, so dass eine Iritis oder Iridocyklitis experimentell nicht zu Stande kam.

Hess (24) veröffentlicht einen bis jetzt in der Litteratur einzig dastehenden Fall von nicht traumatischer Iridodialyse. Der 14 Jahre alte, bis zu seinem 8. Lebensjahre immer gesunde nnd gut sehende Patient litt damals an Scharlach, während dessen nnd auch noch

später er entzündete Augen gehabt haben soll. Seit dieser Zeit habe das Sehvermögen allmählich abgenommen. Dasselbe ist L. = 0, R. = Finger in 4 m. Das Gesichtsfeld ist besonders nasalwärts hochgradig eingeengt. Beide Bulbi sind härter als normal, die episkleralen Venen deutlich gefüllt. Die besonders klaren Hornhäute auffallend klein (9 mm). Die vordere Kammer mitteltief; die Papille weiss, tief exkaviert. Die Iris ist in hohem Grade atrophisch, die Pupille stark temporalwärts verlagert, so dass zwischen dem lateralen Pupillenrande und dem Limbus nur ein äusserst schmales Stückchen Iris zu sehen ist; an der entsprechenden Stelle findet man in den tieferen Hornhautschichten eine kleine kreisförmige, nicht ganz scharf begrenzte Trübung, über welcher die Hornhaut normalen Glanz zeigt. Entsprechend dieser Trübung liegt die Iris der hinteren Hornhautwand unmittelbar an. Die Pupille ist von mittlerer Weite, etwas in die Länge gezogen und am rechten Auge durch einen schmalen, von oben nach unten ziehenden Irisstreifen in eine breitere nasale und schmälere temporale Hälfte geteilt. An der nasalen Seite findet sich eine Iridodialyse von so grosser Ausdehnung, dass der abgelöste mediale Irisrand in seinem mittleren Teile noch temporalwärts von der Hornhautmitte liegt. Derselbe hat die Gestalt eines grossen beiderseits nasalwärts konkaven Bogens; man sieht an ihm einzelne kleine Zacken und knötchenförmige Verdickungen. Auf dem linken Auge ziehen von demselben zwei feine dunkelbraune Fädchen nasalwärts und verschwinden unter dem medialen Hornhautrande; auch am rechten Auge findet sich ein solcher Faden. Auf der unteren Hälfte der Vorderfläche der im übrigen ganz klaren Linse sieht man beiderseits eine grosse Zahl feinster weisser Pünktchen. Hess führt die Entstehung dieser Iridodialyse auf eine vielleicht im Anschlusse an den Scharlach sich entwickelte schleichende Iridocyklitis zurück, in deren Folge Sekundärglaukom auftrat. Die Iris kam nahe dem temporalen Rande der Hornhaut, an deren hintere Fläche zu liegen und es trat hier später eine innigere Verbindung zwischen Iris und Hornhaut ein. Der dadurch auf die übrigen Iristeile ausgeübte Zug sei bei dem durch die chronische Entzündung atrophisch gewordenen Irisgewebe gross genug gewesen, um eine Kontinuitätstrennung an den medial gelegenen Irispartien herbeizuführen.

Hirschberg (25) gelangt in seinen »Studien zur Geschichte der Pupillenbildung« zu dem gleichen Resultate wie Jüngken, nämlich dass Woolhouse unstreitig die Priorität des Gedankens einer Pupillenbildung zuzuerkennen sei (1711) und dass Cheselden

sicher die Operation der Iriszerschneidung um das Jahr 1728 ausgeführt habe.

Meyer (33) sucht sowohl durch einen Fall als auch durch das Ergebnis experimenteller Versuche darzulegen, dass bei Infektion vernarbter Irisvorfälle der anatomische Befund einer Epithelialveränderung oder Geschwürsbildung nicht ausreichend sei, nm eine endogene Infektion auszuschliessen, und dass ebensowenig die Abwesenheit von Mikroorganismen in den Gefässen die Infektion auf endogenem Wege mit absolnter Gewissheit ausschliesse. Im erwähnten Falle bestand bei einem 20jähr. Manne seit der Kindheit auf dem linken Auge ein beinahe erbsengrosses ziemlich scharf nmschriebenes Staphylom mit Iriseinlagerung. Pat. bekam heftiges typhöses Fieber und im Verlaufe einen ausgedehnten Herpes cornealis des anderen, rechten Auges, welcher, in eine Keratitis dentritica übergehend, langsam znr Heilung gelangte. Plötzlich klagte jedoch Pat., dass er auf dem anderen bis jetzt unveränderten Auge fast nichts mehr sehe. Die Spiegelnntersuchung zeigte dichte Glaskörpertrübung. Erst 48 Stnnden später entstand bei normaler Lidbindehaut nnd ohne jede Sekretionsänderung eine stärkere Injektion in der Nähe des Staphyloms; das Epithel auf demselben erschien gestichelt, lockerte sich und es zeigte sich ein oberflächliches Geschwürchen mit gleichzeitiger Hypopyonbildung. Es trat Heilung mit Wiederherstellung der früheren Sehschärfe ein.

Den zweiten Punkt, das Fehlen von Mikroorganismen in den Gefässen anlangend, so konnte Meyer bei seinen Versuchstieren, welche nach Injektion von virulenten Kulturen von Staphylococcns puerperalis zu Grunde gegangen waren, in den Bnlbi ausgiebige Kokkenablagernngen auffinden, nicht aber in den Gefässen. Damit stimmten auch, wie seine diesbezüglichen Anfragen ergaben, die Beobachtungen verschiedener Bakteriologen von Fach überein, nämlich dass, wenn nach subkutaner Injektion virulenter Stoffe Suppuration eines entfernten Organs, z. B. des Auges, entstehe, man keineswegs notwendiger Weise Mikroorganismen in den Gefässen dieses Organs finden müsse.

Um der externen Infektion vernarbter Irisvorfälle, welche auch er für die bei weitem häufigste hält, möglichst vorzubeugen, schlägt Meyer die Ueberpflanzung von Konjunktivallappen vor, wie sie Kuhnt früher zn anderen Zwecken empfohlen hat nnd er selbst schon längere Zeit vornimmt.

Hiezu bemerkt Kuhnt, dass er im Laufe der letzten 8 Jahre

mehr als 130 Fälle nach der von ihm angewandten und bekannt gegebenen Methode operiert habe.

Reche (42) beschreibt 3 Fälle von Iritis mit Hyphaema. Es handelt sich in allen 3 Fällen um männliche Individuen verschiedenen Alters mit rheumatischer Disposition, welche letztere Reche als das ätiologische Moment für die Irititis haemorrhagica betrachtet. Vor der definitiven Heilung trat in allen Fällen ein Recidiv auf, welches jedoch nach Ansicht Reche's nur zufällig sein dürfte, da in jedem Falle das Recidiv einen andern Charakter hatte.

[Charnley (10) entfernte bei einem 16j. Individuum durch eine Iridektomie einen Tumor der inneren und unteren Partie der Iris, welche das Aussehen eines Granuloms zeigte. Die mikroskopische Untersuchung, welche den Eindruck der ungenügenden macht, erwies ein Fibrosarkom.

Knaggs (26 und 27) entfernte bei einem 9monatlichen Kinde ein Auge, welches 14—20 tuberkulöse Knötchen in der Iris aufzuweisen hatte. 7 Wochen später trat eine tuberkulöse Meningitis auf. Die Untersuchung des enukleierten Auges ergab eine Fortpflanzung der Tuberkulose auf das Corpus ciliare; ausserdem fanden sich Tuberkeln in dem Canalis Petiti und in der Netzhaut an einer Stelle ein entzündlicher Herd zwischen Nervenfaser- und Pigmentepithelschicht.

Van Duyse (47) beschreibt eine beiderseitige Iristuberkulose bei einem 12j. Mädchen, welches ausserdem die Erscheinungen einer alten Pleuritis, wahrscheinlich tuberkulöser Natur, darbot. Im Verlaufe verschwanden die Tuberkelknötchen, wegen ausgedehnter Synechien wurde beiderseits die Iridektomie nach oben gemacht. An diesen Fall werden weitere Bemerkungen über die Heilbarkeit der Iristuberkulose angeschlossen.

Müller (34) demonstriert eine Iristuberkulose bei einem hereditär belasteten 20j. Mann, der zugleich Zeichen der Infiltration der linken Lungenspitze darbot. Der tuberkulöse Herd sass unten-innen in der Iris des rechten Auges. Dabei meint derselbe, dass eine ektogene Infektion auf dem Wege der Lymphgefässe im rechten Lid und des Kammerwassers stattgefunden habe. »Im Kammerwasser senken sich die bacillenführenden Zellen in der Vorderkammer zu Boden resp. auf die unteren Iristeile. Würden die Bacillen durch die Blutgefässe in das Gewebe gelangen, wäre ein solcher konstanter Sitz in den unteren Teilen nicht zu erklären.«

Schneider (44) beschreibt bei einem 16j. Mädchen eine am Boden der vorderen Kammer befindliche und, wie es scheint, in der-

selben bewegliche Neubildung, die die grösste Aehnlichkeit mit einer Iriscyste darbot. Die entfernte Neubildung soll aus einer granulierten Masse, Mikrokokken, Zellen u. s. w. bestanden haben.

Michel.]

Scherl (43) beschreibt einen Fall von gummöser Neubildung der Iris und des Ciliarkörpers mit Uebergang auf die Linse. Zwei Monate, bevor der 46jährige Patient zur Beobachtung kam, traten auf dem rechten Auge Abnahme des Sehvermögens sowie Schmerzen auf, welche Erscheinungen stetig zunahmen. Bei seiner Aufnahme in die Klinik war das Sehvermögen völlig erloschen. Die Conjunctiva palpebrarum war hyperämisch und es bestand eine pericorneale Injektion. An der äusseren Seite des Augapfels, in der Nähe des Corneoskleralrandes, befand sich eine ca. hanfkorngrosse, etwas das Niveau der Sklera überragende, buckelförmige Hervorwölbung von intensiv schwarzer Farbe, die von einem bläulich-grau gefärbten Hofe umgeben erschien. Diese Hervorragung stellte eine pigmentierte Wucherung vor, welche die Sklera von innen her durchbrochen hatte, sie war noch von Konjunktiva bedeckt. Die vordere Kammer war in der unteren Hälfte mit einer graugelben Masse erfüllt. Die Iris in ihrem oberen inneren Quadranten noch als Membran zu erkennen, jedoch in ihrer Farbe und Struktur beträchtlich alteriert, das Bild einer parenchymatösen Entzündung darstellend. Die Tension des Bulbus war erhöht. Ueber den ganzen Körper des Patienten zerstreut fanden sich zahlreiche, umfangreiche syphilitische Hautgeschwüre. Da unerträgliche Schmerzen bestanden und die eingeleitete energische Inunktionskur keine Besserung erzielte, wurde zur Enukleation geschritten. Die anatomische Untersuchung ergab ein in hochgradigem Zerfall begriffenes Gumma der Iris und des Ciliarkörpers. Während Iris und Ciliarkörper der medialen Seite des Auges noch erhalten waren, war an der lateralen Seite an ihre Stelle eine gummöse Neubildung getreten, so dass von ihrer histologischen Struktur nichts mehr zu bemerken war. Die vordere Kammer war mit gummösen Massen angefüllt, die zum grössten Teil käsig zerfallen waren. Dicht hinter der gummösen Neubildung wie auch hinter der Linse befanden sich bindegewebige Schwarten. Der Glaskörper zeigte sich als eine tumorartige Masse von gelbgrauer Farbe und beträchtlicher Konsistenz bestehend aus einem eng verfilzten Netze von geronnenem, sauerstoffhaltigem Exsudat, spärliche Zellen in sich schliessend. In der äusseren Hälfte des Augapfels war das vordere Blatt der Zonula Zinnii durch die gummöse Neubildung zu Grunde gerichtet, die in ihrer

Struktur veränderte Linsenkapsel war ausgiebig eröffnet, die Linsenmassen gequollen. Die gummöse Neubildung hatte die Linsensubstanz selbst ergriffen, indem eine kleinzellige Infiltration sich an verschiedenen Stellen verschieden weit zwischen die Linsenfasern vorschob. Ob die gummöse Neubildung durch ihre Ausbreitung gegen die Linse die Kapsel einfach arrodiert, durchwuchert und zertört, oder das Gumma, wie ein Tumor gegen die Linse drückend, die Linsenkapsel mechanisch verletzt und eröffnet hat, oder aber, ob synchronisch mit dem Zerfall der gummösen Massen sich pathologische Diffusionsverhältnisse durch die Kapsel hindurch etabliert haben, die nicht nur in Folge der Differenz der chemischen Flüssigkeiten den Widerstand der Kapsel herabgesetzt, sondern auch durch Quellung der Linsensubstanz die intrakapsuläre Spannung erhöht und diese abnorme Spannung in Verbindung mit der geringeren Widerstandsfähigkeit der Kapsel letztere zum Bersten gebracht habe, vermochte Scherl aus dem pathologischen Befunde nicht zu entscheiden.

Whiting (50) beschreibt einen seltenen Fall von primärem Sarkom der Regenbogenhaut mit Knochenbildung in der sekundär beteiligten Aderhaut. Die Geschwulst wurde bereits im 10. Lebensjahre des Patienten als ein kleines dunkles Knötchen der Regenbogenhaut ärztlicherseits beobachtet. Nach 21 Jahren wurden von Prof. Knapp an Stelle des ursprünglichen Knötchens im innern, unteren Irisabschnitte 3 nebeinanderliegende halbkugelförmige, graubraune, sammtartig aussehende Geschwülstchen von 3—5 mm Durchmesser festgestellt, welche die Sehkraft nicht beeinträchtigten und ausser öfters sich wiederholenden, aber rasch wieder verschwindenden Blutungen in die vordere Kammer dem Pat. keinerlei Beschwerden verursachten. Nach weiteren 13 Jahren füllte bereits ein dunkelbrauner Tumor gänzlich das innere untere Viertel der vorderen Kammer aus und verdeckte den innern unteren Rand der Pupille. Die Hornhaut ist an den Berührungsstellen mit dem Tumor getrübt, das Sehvermögen auf $\frac{2}{3}$ herabgesetzt. Pat. ging auf die vorgeschlagene Enukleation nicht ein und kam erst nach 9 Jahren wieder zur Beobachtung. Die Conjunctiva bulbi ist stark injiciert. Der Bulbus ragt um 2—3 mm weiter hervor als der andere gesunde. Die Hornhaut ist glatt und vollständig gelb. Der Druck ist erhöht; die Lichtperception erloschen. Es bestehen unerträgliche Schmerzen. Nun wurde das Auge enukleiert. Die Heilung ging gut von Statten und ein Recidiv trat bis jetzt nicht auf.

Die Sektion des Bulbus ergab Augenkammer und Glaskörper von

einer gleichen festen Gewebsmasse angefüllt, der normalen Sklera fest mit ihr verbunden die um das Mehrfache verdickte Chorioidea anliegend. Wo normaler Weise Iris und Ciliarkörper liegen, findet sich eine sehr dunkel pigmentierte, der Hornhaut anliegende Geschwulstmasse. Die Linse ist nicht zu erkennen. Grössere und kleinere zum Teil frische Blutergüsse durchsetzen die Geschwulst. Die mikroskopische Untersuchung ergab die Geschwulst aus Sarkomzellen bestehend und echtes Knochengewebe zwischen der Choriocapillaris und der Schicht der gröberen Aderhautgefässe.

In dem von Weinbaum (49) veröffentlichten Falle von primärer Iristuberkulose bei einem 7jährigen Mädchen, dessen Mutter phthisisch war, hatten wiederholte operative Eingriffe zum Zwecke der Entfernung der tuberkulösen Neubildung keinen Erfolg, dieselbe wuchs im Gegenteil ziemlich rasch weiter, so dass schliesslich die Enukleation des erkrankten Auges nötig wurde. Die mikroskopische Untersuchung des Tumors ergab wenig Gefässe, spärliche verkäste Partien mit zerknitterten, unregelmässigen Zellen und unregelmässig gestalteten Kernen und Kerntrümmern, viele epithelioide Bestandteile und ungeheure Riesenzellen in grosser Anzahl, Tuberkelbacillen nur in äusserst spärlicher Menge, dagegen enthielt das Produkt der durch Transplantation eines Geschwulststückchens in die vordere Kammer eines Kaninchens erzeugten Impftuberkulose Bacillen in ungeheurer Masse.

6. Krankheiten des Strahlenkörpers.

Referent: Dr. **Giulini**, Augenarzt in Nürnberg.

1*) Busse, A., Zur Kasuistik der syphilitischen Tumoren des Ciliarkörpers Deutschmann's Beiträge zur Augenheilh. 4. Heft. S. 16.

2) Clayes, C., Tumeur intra-oculaire, melano-sarcôme primitif du corps ciliaire. Bull. Soc. de méd. d'Anvers. p. 153.

3*) Galezowski, Des altérations du cercle ciliaire et de l'examen ophtalmoscopique de cette région dans les maladies constitutionelles et dans la myopie. Annal. d'Oculist. CVIII. p. 465.

4*) —, De l'examen ophtalmoscopique du cercle ciliaire dans la syphilis, la tuberculose, la goutte. Recueil d'Opht. p. 341.

5*) Greeff, Zur Kenntnis der intraokularen Cysten. Arch. f. Augenheilk. XXV. S. 395.

6) Laqueur, Iridocyklitis nach Influenza. Verhandl. d. X. internat. med. Kongresses zu Berlin. IV. 2. S. 132 (siehe diesen Bericht pro 1891. S. 321).

7) Lagrange et Badal, Carcinome primitif des procès et du corps ciliaire. Archiv. d'Opht. XII. p. 143 (siehe Abschnitt: »Pathologische Anatomie«).

[Galezowski (3 und 4) untersuchte ophthalmoskopisch die Ciliargegend mit Hilfe eines achromatischen Prisma's und bemerkte, dass atrophische Veränderungen bei allen Konstitutionskrankheiten vorhanden seien, insbesondere bei der Lues; so bei der Keratitis parenchymatosa, der tabetischen Sklerose der Sehnervenpapille, der Neuritis des Sehnerven auf syphilitischer Basis. Michel.]

Busse (1) berichtet über einen seltenen Fall von syphilitischer Geschwulstbildung im Corpus ciliare. Etwa 10 Wochen nach der luetischen Infektion traten bei dem 26 Jahre alten Patienten heftige Schmerzen und Entzündung des linken Auges auf. Als Pat. sich in der Universitäts-Augenklinik zu Giessen vorstellte, hatte er bereits wegen anderweitig syphilitischer Erscheinungen 120 gr. Ungt. cin. verrieben. Am Penis fand sich eine gerötete harte Narbe, auf Armen, Brust, Rücken und an der Stirne ein grosspapulöses Syphilid. Der linke Bulbus ist tief injiciert, ausser einer starken Füllung der Konjunktivalgefässe findet sich auch eine solche der episkleralen, und ferner eine rosarote, pericorneale Injektion. Die Cornea ist in toto matt getrübt, an der Hinterfläche unten, zwei feine graue Beschläge. Die Iris ist gelb grünlich verfärbt. Pupillenreaktion träge. Oben aussen im Iriswinkel befindet sich eine $3^1/_2$ mm lange, 1 mm breite und etwa 1,5 mm hohe Erhabenheit. Mit der Lupe betrachtet zeigt die Hervorragung auf der Oberfläche die Farbe der Iris, schimmert dagegen an der Innenseite braungelb durch. Es macht den Eindruck, als ob eine Falte der Iris durch einen dahinter befindlichen Tumor emporgedrängt würde. Das Corpus ciliare war an dieser Stelle sehr druckempfindlich. $S = \frac{20}{200}-\frac{}{70}$. Da trotz weiterer Anwendung von Ung. cin. der Tumor in den folgenden 3 Wochen an Grösse zunahm, so dass er durch die Iris vorwucherte und stark in die vordere Kammer prominierte, auch nur eine vorübergehende Verminderung der Schmerzen eintrat, wurde ausser den Einreibungen auch Kal. jodatum gegeben. Nun trat eine Abnahme der Grösse des Tumors sowie der Schmerzen ein, das Auge begann abzublassen nnd nach weiteren 3 Wochen konnte Pat. geheilt entlassen werden. $S = \frac{20}{20}$. Busse hält die Affektion für ein sekundär luetisches Produkt, für ein der Hautaffektion analoges Gebilde, für eine Papel des Ciliarkörpers. Er lässt im Anschluss an diesen Fall eine Uebersicht und Besprechung der bis jetzt veröffentlichten einschlägigen Fälle folgen.

Greeff (5) beschreibt nach Einteilung der intraokularen Cysten

und Besprechung der verschiedenen Ansichten über die Entstehung derselben und nach Zusammenstellung der einschlägigen Litteratur einen Fall von multiplen Cysten des Corpus ciliare nach Kataraktoperation mit nachfolgender Chorioiditis chronica, welcher um so interessanter ist, als die Möglichkeit gegeben war, bereits intra vitam durch den Augenspiegel mit Sicherheit die Diagnose »Cyste« zu stellen. Es handelte sich um ein Auge, welches an Cataracta traumatica operiert worden war. Als 5 Jahre nach der Operation Pat. zur Beobtung kam, war Papille und Kolobom von einem dunklen Tumor fast total ausgefüllt, der jedoch bei seitlicher Beleuchtung als Blase oder Cyste erschien. Die Untersuchung des enukleierten Bulbus ergab dicht hinter der Cornea zwei hirsekorngrosse, dünnwandige, rundliche Cysten mit hellem durchsichtigem Inhalt, deren Wand mit dem Corpus ciliare vereinigt war. Greeff erklärt die Entstehung der Cyste in der Weise, dass wahrscheinlich eine Verwachsung einzelner Ciliarfortsätze unter einander oder mit der Iris stattgefunden habe, alsdann die abgeschiedene Flüssigkeit nicht in die vordere Kammer abströmte und die Bildung der Cysten, sowie eine seröse Infiltration der Chorioidea die natürliche Folge waren.

---

7. Krankheiten der Aderhaut.

Referent: Dr. **Giulini**, Augenarzt in Nürnberg.

1*) Abadie, Ch., Augenaffektionen bei Syphilis. Société française de Dermatologie et de Syphiligraphie. Paris. 21.—23. April.

2) Barrett, J. W., A case of specific choroiditis (? neuritis) and hazy vitreons. Austral. med. Journ. Melbourne. p. 71.

3) Boé, De la conduite à tenir en présence d'une panophtalmie à marche aigue. Verhandl. d. X. internat. med. Kongresses zu Berlin. III. 2. S. 93 und S. 73 (siehe vorj. Bericht).

3a*) Caspar, L., Ein Fall von seniler Degeneration in der Gegend der Macula lutea. Klin. Monatsbl. f. Augenheilk. S. 284.

4) Cowgill, W. M., Report of a case in which there is binocular absence of choroid, showing a plexus of cilio-retinal vessels supplying the region of the yellow spot in both eyes. Arch. Ophth. New-York. XXI. p. 105.

5*) Darier, De certaines formes de choroïdite et de leur traitement par les injections sous-conjonctivales de sublimé. Congrès de la société française d'ophtalmologie (Session de Mai 1892). Revne générale d'Opht. Nr. 5.

6*) —, Des injections sous-conjonctivales de sublimé dans les maladies de la choroide et de la rétine. Extrait dn Compt. rend. de la société française d'Opht. Séance du 4 Mai.

7) Darier, Un nouveau traitement de la chorioïdite centrale et de la chorioidite disséminée. Verhandl. d. X. internat. med. Congresses zu Berlin. IV. 2. S. 91.
8*) Du Goulay, Deux cas de choroïdite suppurative (panophtalmie) à marche lente, de cause non traumatique. Annal. d'Oculist. CVIII. p. 281.
9) Dutilleul, G., Leucosarcome de la choroide. Bull. méd. du Nord. Lille. XXXI. p. 8.
10) Elschnig, Dr. C., Detachment of the choroid. Transl. by J. A. Spalding. Arch. Ophth. XXI. p. 272.
11) Galignani, Melanosarcoma acuto della coroide. Bollet. d'Ocul. XIV. 22. (Melanotisches Sarkom der vorderen Chorioidea, dessen erste Symptome in der Rekonvalescenz von der Influenza auftraten.)
12*) Günther, M., Ueber einen Fall von Angiosarkom der Chorioidea. Arch. f. Augenheilk. XXV. S. 136.
13) Hutchinson, A form of chorioïditis occurring in the subject of osteitis deformans. Verhandl. d. X. internat. med. Kongresses zu Berlin. IV. 2. S. 132. (Die Veränderung findet sich in grossem Umkreis um die Sehnervenpapille.)
14) —, A peculiar form of serpiginous central and symmetrical chorioiditis. Ibid. p. 133. (Vorzugsweise in der Macula.)
15*) Kamocki, Fall von hyperplastischer Entzündung der Chorioidea. Kongress poln. Aerzte u. Naturforscher. 1891. Klin. Monatsbl. f. Augenheilk. XXX. S. 295.
16*) Kalt, Deux cas de mort après l'énucleation dans la panophtalmie chronique. Annal. d'Oculist. CVIII. p. 208.
17*) Kerschbaumer, Rosa, Ueber Altersveränderungen der Uvea. v. Graefe's Arch. f. Ophth. XXXVIII. 1. S. 127.
18) Lagrange, Injections sous-conjonctivales de sublimé au millième dans un cas d'irido-choroidite syphilitique rebelle. Recueil d'Opht. p. 17.
19) —, Du leuco-sarcôme de la choroïde. Archiv. d'Opht. XII. p. 1 (siehe Abschnitt: »Pathologische Anatomie«).
20) Mittendorf, Two cases of metastatic chorioiditis. Med. Record. New-York. p. 245.
21*) Morton, A group of cases of tubercles in the choroid presenting some unusual features. Brit. med. Journ. 1. p. 1190.
22*) Ramsay, On a case of sarcoma of the choroid. Glasgow med. Journ. September.
23) Reid, Two cases of sarcoma of the choroid. Ibid. p. 172.
24) Rindfleisch, G., Experimentelle Untersuchungen über die bei der eiterigen Chorioiditis auftretende Herabsetzung des intraokularen Druckes. v. Graefe's Arch. f. Ophth. XXXVIII. 2. S. 221 (siehe Abschnitt: »Pathologische Anatomie«).
25) Rockliffe, Panophthalmitis following lacrymal abscess. (Ophth. soc. of the united kingd. Dez. 8.) Ophth. Review. 1893. p. 27.
26*) Rumschewitsch, K., Zur Kasuistik der Pseudogliome der Retina. Klin. Monatsbl. f. Augenheilk. S. 41.
27*) Schultze, S., Metastatischer Krebs der Aderhaut. Arch. f. Augenkrankheiten. XXVI. S. 19.

28*) Story, J. B., Detachement of the choroidea. (Ophth. soc. of the united kingd.) Ophth. Review. p. 216. (Angeblich Ablösung der Netzhaut mit solcher der Aderhaut.)
29*) Schroeder, v., Ein Fall von Heilung eines in das orbitale Gewebe durchgebrochenen Sarkoms der Chorioidea. Petersburger med. Wochenschr. Ref. Centralbl. f. prakt. Augenheilk. XVII. S. 285.
30) Tilley, R., Report of a case of zonular atrophy of the choroid. Journ. Americ. Med. Ass. Chicago. XIX. p. 336.
31) Truc, L'évidement de l'oeil dans la panophthalmie. Annal. d'Oculist. CVIII. p. 260. (Beschreibung des Verfahrens.)
32*) Villard, Leucôme adhérent et panophthalmies. Montpellier médic. p. 493.
33) Wagenmann, Ueber tuberkulöse Aderhautentzündung. Ber. über die XXI. Vers. d. ophth. Gesellsch. Heidelberg. 1891. S. 60 (siehe diesen Ber. pro 1891. S. 330).
34) —, Demonstration zu dem Vortrag über tuberkulöse Aderhautentzündung. Ebd. S. 250.
35*) Wagner, C., Ueber metastatische Aderhauttumoren. Inaug.-Diss. Heidelberg. 1891.
36) Webster Fox and W. A. Holden, A case of sarcoma of the choroid and ciliary body. Arch. Ophth. XXI. p. 528.

Nach Abadie (1) weichen jene Chorioretinitiden, welche im Spätstadium der Lues bald in der Form von kleinen weissen Flocken in der Gegend der Macula lutea, bald in grossen fast den ganzen Augenhintergrund einnehmenden Plaques auftreten, und sowohl der allgemeinen Quecksilber- als auch Jodkalium-Behandlung trotzend sehr langsam verlaufend zu Sehnervenatrophie führen, nur der lokalen Behandlung mit subkonjunktivalen Sublimatinjektionen. Nach Kokainisierung des Auges wird mit einer Pravaz'schen Spritze, welche statt mit der gewöhnlichen mit einer Platinnadel armiert ist, ein Tropfen einer 1 pro mille Sublimatlösung injiciert. Wird die Injektion gut ertragen, so kann dieselbe täglich wiederholt werden.

[Darier (5 und 6) empfiehlt subkonjunktivale Sublimatinjektionen bei der syphilitischen Chorioiditis und Lagrange (18) hat ebenfalls guten Erfolg in einem Falle erzielt.

Villard (32) teilt mit, dass bei einem 14j. Mädchen 4 Jahre nach Entstehung eines Leukoms der Hornhaut plötzlich eine Iridochorioiditis mit Hypopyon aufgetreten sei, die eine Evisceration des Auges veranlasste.

Du Goulay (8) bringt folgende zwei Fälle: 1) ein 12j. Knabe erkrankte nach einem Typhoid an einer heftigen Entzündung des linken Auges, die als eiterige Chorioiditis bezeichnet wird. Es wurde die Enukleation ausgeführt und festgestellt, dass der Glaskörper zum Teil Eiter enthielt, die Netzhaut abgelöst war und die Aderhaut mit

Eiterkörperchen durchsetzt war. 2) ein 3j. Mädchen zeigte auf dem linken Auge die Erscheinungen eines Glioms der Netzhaut. Bei der Untersuchung des enukleierten Auges ergab sich aber die Anwesenheit von Eiter im Glaskörper, sowie die Zeichen einer verbreiteten Entzündung des ganzen Auges. Das Kind starb nach 1 Monat an Meningitis. Da auch in dem 1. Falle meningeale Symptome eine Zeit lang bestanden, so meint du Gonlay, dass es sich in beiden Fällen um eine Fortpflanzung der Infektion entlang den Sehnervenscheiden gehandelt habe.

Kalt (16) veröffentlicht zwei Fälle von Enukleation bei Panophthalmie mit tötlichem Ausgang. Im Falle 1 hatte ein inficiertes Hornhautgeschwür zur Panophthalmie geführt. 24 Stunden nach der Ennkleation des erkrankten Auges trat Schüttelfrost auf und erfolgte der Exitus lethalis schon nach 4 Tagen. Die Sektion ergab eine eiterige Meningitis nur an der Konvexität der Hemisphären. Im Falle 2 war bei einem 6jähr. Knaben das rechte Auge nach einer penetrierenden Wunde der Sklera geschrumpft nnd wurde enukleiert. Am 9. Tage nach der Operation traten Delirien u. s. w. auf und 48 Stunden darnach erfolgte der Tod. Eine Sektion wurde nicht gemacht.

Morton (21) veröffentlicht 4 Fälle von Tuberkulose der Aderhaut: 1) 2jähriges Kind, Tuberkulose des Gehirns und tuberkulöse Meningitis, ein Tuberkel der Aderhaut eines Auges von grösserer Ausdehnung als die Sehnervenpapille, von weisser Mitte und von einem schwarzen Pigmentsaum umgeben. Die mikroskopische Untersuchung zeigte, dass der Tuberkel nach der Netzhaut durchgebrochen und letztere mit der Aderhaut verwachsen war. In 6 Schnitten fanden sich 2—3 Tuberkelbacillen. 2) und 3) Kinder mit tuberkulöser Meningitis, bezw. Tuberkulose des Gehirnes und allgemeiner Tuberkulose, papillengrosse, im Centrum pigmentierte Tuberkeln der Aderhaut. 4) 8jähriges Kind mit allgemeiner Tuberkulose und tuberkulöser Meningitis. Das ophthalmoskopische Aussehen der Tuberkeln glich atrophischen Flecken der Aderhaut teils mit teils ohne Pigmentierung. 5) 10j. Kind, allgemeine Tuberkulose, 25 Tuberkel fandeu sich in der Aderhaut des einen und 70 in derjenigen des anderen Auges.

Nach der Mitteilung von C. Wagner (35) wurde bei einem 45j. Manne die Diagnose auf Sarkom der Aderhaut mit totaler Netzhautablösung des linken Auges gestellt. Der enukleierte Bulbus zeigte eine hochgradig verdickte Aderhaut mit zahlreichen beulenartigen Erhebungen, ausserdem einen Tumor der Sklera temporalwärts hinter

dem Aequator von der Grösse einer Erbse. Die mikroskopische Untersuchung ergab einen alveolären Charakter der Geschwulst; die Zellen dokumentierten sich als epitheliale Gebilde. Auch im Sehnerven soll eine leichte Infiltration mit Tumormasse vorhanden gewesen sein. Im Hinblick darauf, dass die Allgemein-Untersuchung eine Geschwulstbildung des Magens erwies, wurde die Geschwulst des Auges als eine metastatische aufgefasst. Zum Schluss findet sich eine Zusammenstellung der bis jetzt veröffentlichten metastatischen Geschwülste der Aderhaut. Michel.]

Günther (12) veröffentlicht folgenden Fall von Angiosarkom der Chorioidea. Die 48jährige Patientin giebt an, seit 1 Jahre eine allmähliche Abnahme des Sehvermögens des linken Auges bemerkt zu haben und seit 4 Monaten auf diesem Auge völlig erblindet zu sein. Die Untersuchung ergab links mangelhafter Lichtschein, rechts $S = \frac{6}{9}$. Die äusseren Teile des linken Bulbus sind ohne Veränderungen. Nach Erweiterung der Pupille durch Atropin sind drei buckelförmige Hervortreibungen dicht hinter der Linse bemerkbar, eine kommt von oben und zwei von unten und seitlich, sie sind von bläulich-grauem Aussehen, ihre Oberfläche erscheint bei Bewegung des Auges leicht zu oscillieren und ist von dichotomisch verzweigten Gefässen bedeckt. Die Diagnose wurde auf Ablatio retinae wahrscheinlich in Folge eines Tumors gestellt, und, als sich Glaucoma secundarium hinzugesellte, die Enukleation ausgeführt. Die Sectio bulbi ergab einen rundlichen, mit breiter Basis fest mit der Sklera verbundenen, bis fast an den Optikus reichenden Tumor von 11 mm Breite und 8 mm Höhe. Die Oberfläche ist glatt flachhöckerig, von grünlich schwarzer Farbe, welche an der Schnittfläche etwas heller, graugrünlich ist. Die Konsistenz ist gleichmässig fest und hart. Von der weisslichen Sklera ist der Tumor scharf getrennt durch eine feine schwarzbraune Linie, welche seitwärts neben dem Tumor kontinuierlich in die Chorioidea übergeht. Die Retina ist total trichterförmig abgelöst. Die mikroskopische Untersuchung machte es wahrscheinlich, dass der Tumor in der Schicht der grossen Gefässe seinen Anfang genommen hat. Der Tumor besteht aus abwechselnd neben einander liegenden unregelmässigen Haufen und länglichen Cylindern, gebildet aus rundlichen, meist aber aus länglichen und häufig geradezu cylindrischen Zellen, welche nur durch ein äusserst zartes, netzförmiges Zwischengewebe getrennt erscheinen. Ausserdem sind eine Anzahl grösserer und kleinerer Blutgefässe bemerkenswert, welche mit roten Blutkörperchen prall gefüllt und

in den verschiedensten Richtungen getroffen sind. Diese Gefässe scheinen stets in dem Zwischengewebe zu liegen. An einigen wenigen Stellen im Centrum des Tumors finden sich etwas weitere, unregelmässige Spalträume, die mit einer feinkörnigen Masse und spärlichen kleinen Zellhaufen ausgefüllt sind. An der ganzen Basis und nahe dem oberen Rande des Tumors und zwar besonders um die Gefässe herum ist das Gewebe zellenreicher und die dicht nebeneinander liegenden Kerne grösstenteils dunkler gefärbt. Hier sind ausserordentlich viele stark erweiterte bluthaltige Gefässe. Um die grösseren und kleineren Gefässe herum sind die sonst länglich cylindrischen Zellen mehr rundlich und polygonal. Die Grösse der Zellen und Kerne ist sehr verschieden. Es liegen helle und dunkle, grössere und kleinere Zellkerne dicht nebeneinander und zwar so, dass die kleinen dunklen Zellkerne am zahlreichsten in unmittelbarer Nähe der Gefässe angetroffen werden, wo sie sich immer mehr den schmalen Endothelzellen der Gefässwand in Form und Färbung nähern. Häufig sieht man auch Zellen mit zwei Kernen, sowie einzelne Kernteilungsfiguren. Hier glaubt Günther die Wachstumszone des Tumors vor sich zu haben. Er verlegt den Ausgangspunkt des Tumors in das Endothel der perivaskulären Räume der Chorioidealvenen und glaubt folglich die Geschwulst mit dem Namen Endothelsarkom oder besser Angiosarcoma endotheliodes belegen zu müssen.

Schultze (29) fügt den 15 bis jetzt in der Litteratur bekannten zweifellosen Fällen von metastatischem Krebs der Aderhaut, von welchen er eine kurze Uebersicht gibt, einen neuen hinzu, in welchem primär ein Krebs der Pleura vorhanden war. Bei der 39 Jahre alten, seit einigen Monaten an einer jeder Therapie spottenden fieberlosen Lungen- und Brustfellerkrankung leidenden Patientin trat auf dem linken Auge beim Blicke geradeaus Schlechtersehen auf, welches rasch zunahm, so dass nach 6 Wochen nur noch geringer Lichtschein vorhanden war. Bei der Untersuchung konnte bei Mydriasis dicht hinter der Linse eine gefässhaltige Haut, die abgelöste Netzhaut, jedoch nichts weiter gesehen werden. Wegen Verdacht auf intraokularen Tumor und wegen starker Schmerzen wurde die Enukleation vorgenommen. Das rechte Auge war normal. 4 Monate nach der Enukleation starb Pat. an Marasmus. Die Sektion wurde leider nicht gemacht. Die anatomische Untersuchung des Bulbus ergab eine totale Netzhautablösung. Auf der temporalen Seite war die Aderhaut in eine flache, scheibenförmige Geschwulst verwandelt, welche mit der Lederhaut fest verwachsen und von der Pupille bis zum Aequator

reichte, einen Breitendurchmesser von 17—20 mm und eine Höhe von 3 mm besass. Die Konsistenz war eine feste, die Farbe dunkelgrünlichgran mit leichter, heller Marmorierung. Entsprechend fand sich auf der Aussenseite der Lederhaut neben dem Sehnerv ebenfalls eine kleine rundliche Geschwulst von fester Konsisteuz und etwas hellerer Farbe, welche mit der Aderhautgeschwulst durch eine schmale schräg verlaufende Brücke verbunden ist. Die Aderhautgeschwulst besass alveolären Bau, indem dieselbe zusammengesetzt war aus zahlreichen grossen und kleinen Gewebszellnestern der verschiedensten Form und einem dieselbe trennenden bindegewebigen Gerüste von verschiedener Breite, in welches Pigmentzellen eingesprengt waren. In einer Anzahl der grösseren Zellnester fanden sich central gelegene Blutungen nnd ein oder mehrere Hohlräume, die entweder ganz leer oder feinkörniges, geronnenes Exsudat enthielten, welch' letztere Schultze für solche Hohlräume hält, wie sie bei den als Cylindrome beschriebenen Geschwulstformen vorkamen. Die kleinere epibulbäre Geschwulst bestand ebenfalls aus zahlreichen aber kleineren Krebszellnestern von verschiedener Form, welche in ein derbes bindegewebiges, an Spindelzellen reiches, jedoch keine Pigmentzellen enthaltendes Zwischengewebe eingelagert waren. Die Zellen entsprachen an Form und Färbnng genau den Krebszellen der Aderhaut; centrale Blutungen oder Hohlräume waren hier aber nirgends vorhanden. Während die Aderhautgeschwulst mehr einem Medullarcarcinom glich, bot die epibulbäre Geschwulst das typische Bild eines Scirrhus.

Kamocki (15) berichtet über einen Fall von hyperplastischer Entzündung der Chorioidea bei Verwachsungen der Iris, ähnlich eiuem früher von Prof. Schöbl publicierten Falle.

Bei einer 63jährigen Frau zeigten sich 6 Jahre vor der von Ramsay (22) ausgeführten Enukleation die ersten Anzeigen einer intraokularen Geschwulst, die im Verlaufe die Sklera durchbrach und sich nach aussen auf die Orbita fortsetzte. Sie betrug im Längs- und Querdurchmesser 4 cm und erwies sich mikroskopisch als ein von der Chorioidea ausgehendes Sarkom. Trotz des langen Bestehens und der Ausdehnung der Geschwulst war die Frau im Allgemeineu gesnnd und ist anch bis jetzt ($\frac{1}{2}$ Jahr nach der Enukleation) kein Recidiv aufgetreten.

Rumschewitsch (26) beschreibt einen Fall, welcher das klinische Bild eines Glioma retinae bot, sich aber bei der Sektion als Entzündungsprocess der Chorioidea mit Netzhautablösuug entpnppte. Bei der 12jährigen Patientin trat innerhalb eines Jahres Erblindung

des linken bis dahin gesunden Auges mit intermittierenden Schmerzen ein. Wegen eines von den Verwandten bemerkten hellen Reflexes aus dem Inneren des Auges stellte sich Pat. zur Untersuchung. Dieselbe ergab die subkonjunktivalen Venen erweitert, die Pupille weiter als normal, die Linse durchsichtig, hinter derselben eine grauweissliche, knollige, stellenweise mit bräunlichgelben Pünktchen versehene Oberfläche. Intraokulärer Druck bedeutend erhöht. Lichtempfindung aufgehoben. Rechtes Auge normal. Es wurde die Diagnose auf einen Tumor, wahrscheinlich Gliom, gestellt und der Bulbus entfernt. Die anatomische Untersuchung ergab jedoch einen Entzündungsprozess, der den ganzen hinteren Teil des Orbiculus ciliaris einnahm, seinen höchsten Grad in der Schläfengegend des Augapfels erreicht und zu trichterförmiger Netzhautablösung geführt hatte.

v. Schroeder (29) beobachtete einen Fall von Heilung eines in das orbitale Gewebe durchgebrochenen Sarkoms der Chorioidea. Die bis dahin gesunde 28jährige Pat. bemerkte seit zwei Jahren eine allmähliche Abnahme des Sehvermögens des rechten Anges, welche seit einigen Monaten in Erblindung überging und in letzter Zeit mit heftigen Schmerzen verbunden war. Die Untersuchung des Auges ergab glaukomatöse Erscheinungen in Folge eines intraokularen Tumors. Die in Folge davon vorgenommene Enukleation zeigte, dass der Tumor die Sklera nach hinten durchbrochen hatte, längs dem Sehnerv aufwärts gewuchert war und im orbitalen Zellgewebe zahlreiche disseminierte metastatische Knoten gebildet hatte. Letztere wurden möglichst entfernt, doch blieben, wie die Untersuchung mit dem Finger erwies, noch zahlreiche kleinste Knötchen im Gewebe zurück und war auch der Sehnervenstumpf in der Tiefe als tumorartige harte Masse zu fühlen. Die Sectio bulbi ergab ein melanotisches Sarkom der Chorioidea. Da ein baldiges Recidiv erwartet wurde, wurde gleich nach der Operation und mehrmals im Verlaufe der folgenden zwei Wochen die ganze Wundhöhle der Orbita mit reinem blauem Pyoktanin (im Ganzen etwa ein Theelöffel voll) eingepulvert. Wider Erwarten heilte die Wunde in zwei Wochen mit glatter Narbe und Einziehung der Lider, auch das Allgemeinbefinden der Pat. besserte sich und bis jetzt (1 Jahr nach der Enukleation) ist ein Recidiv nicht eingetreten. Schröder glaubt in diesem Falle den günstigen Ausgang dem Pyoktanin zuschreiben zu dürfen, welches, wie es schien, eine ätzende Wirkung auf das Gewebe ausübte.

Caspar (3a) bringt einen Fall von seniler Degeneration in der Gegend der Macula lutea bei einer 68 Jahre alten Patientin.

Temporalwärts von der Pupille in der Gegend der Macula findet sich eine grosse Anzahl heller Flecken herdförmig angehäuft. Die Flecke sind sämtlich scharf begrenzt, nicht prominent, gelblichweiss, schimmernd und konfluiren nach dem Centrum des Herdes zu mannigfaltigen Figuren. Pigmentanhäufungen sind nirgends am Rande der Flecken noch sonstwo vorhanden. Bald am Rande, bald auf der Fläche der genannten Fläche zeigen sich hellglitzernde, wie Krystalle blitzende Körnchen. Caspar hält diese Veränderungen für identisch mit der von Nagel (Klin. Monatsbl. 1875. S. 338) gekennzeichneten und als »glashäutige Wucherungen und krystallinische Kalkablagerungen an der Innenfläche der Aderhaut« benannten Affektion.

---

8. Sympathische Erkrankungen.

Referent: Dr. **Giulini**, Augenarzt in Nürnberg.

1) American Medical Association. Section of ophthalmology. June. Eye injuries in relation to sympathetic disease. Ophth. Review. p. 275 (siehe Nr. 15).

2) Barrett, J. W. and P. Webster, Retention of a foreign body in the eye for eleven years, continued irritation in injured eye: no sympathetic ophthalmitis. Austral. med. Journ. 1891. XIII. p. 577.

3*) Baquis, E., Il metodo di Abadie nella cura dell' oftalmia migratoria. Annali di Ottalm. XXI. p. 300.

4) Brailey, W. A. und Deutschmann, Ueber sympathische Ophthalmie. (Referat und Correferat.) Verhandl. d. X. internat. Kongresses zu Berlin. IV. 2. S. 100 und 116 (siehe diesen Ber. pro 1891. S. 307).

5) und 6) Burnett, S. M., Los of eye in early life from inflamation (traumatic); sympathetic irido-chorioiditis many years after; enucleation of the atrophic ball; relief to the irido-chorioiditis; formation of bone in the vitreous or retina, syringing from the optic disc. Med. News. Phila. p. 28.

7) Clairborne, Sympathetic ophthalmia. Gaillard's med. Journ. New-York. V. p. 32.

8) De Mello, Die sympathische Ophthalmie. Lissabon.

9*) Dracoulides, Forme tardive de l'ophtalmie sympathique Annal. d'Oculist. CVIII. p. 41. (Sympathische Iridocyklitis, nachdem das andere Auge durch einen eindringenden Fremdkörper verletzt war.)

10) Dunn, Rupture of the eye in the ciliary region; shrinking of the ball, with supervention of sympathetic ophthalmia two and a half years after the injury. Virginia med. Month. Richmond. XIX. p. 25.

11*) Greeff, Rich., Untersuchungen über die Ophthalmia migratoria. Bericht über d. XXII. Vers. d. ophth. Gesellsch. zu Heidelberg.

12*) Greeff, Rich., Recherches sur l'ophtalmie migratice. Revue générale d'Opht. p. 385.
13*) Keiper, F. G., Steel in the iris for twenty-seven years. — Sympathetic inflammation. — Operation recovery. (Indiana state med. soc.) Americ. Journ. of Ophth. p. 290. (Im Titel das Bemerkenswerte enthalten.)
14*) Linsday, G. Johnson, Notes sur deux cas de phénomènes sympathiques obscurs. Archiv. d'Opht. XII. p. 51.
15*) Murrell, T. E., Eye injuries considered in relation to sympathetic affection. Ophth. Record. Nashville. p. 283. (Nichts Bemerkenswertes.)
15a*) Rohmer, La resection du nerf optique d'après le procédé de M. de Wecker dans l'ophthalmie sympathique. Annal. d'Oculist. CVII. p. 249.
16*) Ryerson Sterling, Unusual case of sympathetic blindness. Americ. Journ. of Opht. p. 193.
17*) Schirmer, O., Ueber sympathische Augenentzündung ohne Perforation der Bulbuskapsel am sympathisierenden Auge. Ber. über d. XXII. Vers. d. ophth. Gesellsch. zu Heidelberg.
18*) —, Klinische und pathologisch-anatomische Studien zur Pathogenese der sympathischen Augenentzündung. v. Graefe's Arch. f. Ophth. XXXVIII. 4. S. 95.
19*) Schmidt-Rimpler, Beitrag zur Kenntnis der sympathischen Ophthalmie. Ber. über d. XXI. Vers. d. ophth. Gesellsch. Heidelberg. 1891. S. 100.
20*) —, Beitrag zur Aetiologie und Prophylaxe der sympathischen Ophthalmie. v. Graefe's Arch. f. Ophth. XXXVIII. 1. S. 199.
21) Waldispuhl, J., Vier Fälle von geheilter sympathischer Ophthalmie. Ein Beitrag zur Lehre dieser Erkrankung. Inaug.-Diss. Bern.
22*) Walker, C. H., A case of dislocated calcaneous lens causing sympathetic irritation; excision. Lancet. II. p. 663.
23) Wecker, de, L'ophtalmie sympathique post-operatoire. Annal. d'Oculist. CVII. p. 81.
24*) —, La prophylaxie de l'ophtalmie sympathique. Ibid. p. 412.
25*) Weiss, L., Zur Diagnose der sympathischen Ophthalmie. Arch. f. Augenheilk. XXV. S. 149.
26) Wishart, D. J. G., Sympathetic ophthalmitis; a practical study. Canada Lancet. Toronto. 1891—2. XXIV. p. 193.

[Walker (22) enukleierte wegen sympathischer Reizung des anderen Auges das vor 34 Jahren durch einen Schrotschuss verletzte atrophische Auge. Die Autopsie dieses Auges ergab eine dislocierte und verkalkte Linse, sowie eine Ablösung der Netzhaut mit Pigmentierung derselben. Das Projektil konnte nicht gefunden werden.

De Wecker (23) betont, dass er, seit er bei der Starextraktion einen Lappenschnitt ohne Iridektomie mache, noch keine sympathische Erkrankung des nichtoperierten Auges beobachtet habe.

De Wecker (24), welcher sich in allgemeinen Betrachtungen über die sympathische Ophthalmie ergeht, empfiehlt für gewöhnlich

als prophylaktisches Mittel die einfache Resektion des Sehnerven.

Rohmer (15a) teilt einen Fall mit, in welchem die Resektion des Sehnerven die Entwickelung der sympathischen Erkrankung nicht verhindert hatte. Nach einer kurzen Besserung nahm die sympathische Entzündung ihren weiteren Verlauf und wurde schliesslich die Enukleation ausgeführt.

Ryerson Sterling (16) bezeichnet zwei Fälle als sympathische Entzündung bezw. Atrophie des Sehnerven, von denen sicherlich der erste nicht als solche zu deuten ist. Im 1. Fall nämlich war ein Tumor der rechten Augenhöhle entstanden und ophth. fand sich eine Atrophie des rechten und eine Neuritis des linken Sehnerven, die als sympathische bezeichnet wird. Da der Patient an lästigen Kopfschmerzen litt, paralytisch wurde und starb, so dürfte wohl die sympathische Neuritis nichts anderes gewesen sein als eine Stauungspapille. Im 2. Falle war bei einem 53j. Manne, dessen rechtes Auge seit 20 Jahren in Folge einer Verletzung geschrumpft war, auf dem linken Auge die Erscheinungen einer fortschreitenden Atrophie (sympathische!!) aufgetreten.

Lindsay Johnson (14) erwähnt zunächst einen Fall, in welchem sympathische Störungen, wie pericorneale Injektion, Photopsien, Spasmen der Akkommodation u. s. w. auftraten, nachdem das andere Auge wegen eines Chorioidtaltumors entfernt worden war und die Bindehaut über eine in die Orbita gebrachte Glaskugel durch Nähte vereinigt war. Die Störungen verschwanden nach Entfernung der Kugel. Im 2. Falle wird die Entscheidung, ob es sich um eine sympathische Keratitis handele, Anderen überlassen. Michel.]

[Baquis (3) berichtet über einen glänzenden Erfolg der Abadie'schen Sublimatinjektion in den Glaskörper des inficierenden Auges nach ausgebrochener sympathischer Iridochorioiditis des anderen. Es handelte sich um eine Verletzung mit Wunde des Ciliarkörpers und der Cornea vor drei Monaten. Sogleich nach der Injektion von zwei Tropfen Sublimatlösung 1 : 500 in das verwundete Auge besserte sich die Iritis und der Reizzustand auf dem zweiten Auge. Nach der zweiten Injektion 8 Tage später begann auch der Glaskörper auf dem zweiten Auge sich aufzuhellen. Unter nachfolgender Inunktionskur erfolgte vollständige Heilung. Die bisherige Beobachtung betrug 6 Monate. Das erste, verwundete Auge wurde leicht atrophisch, doch ebenfalls reizlos. Berlin, Palermo.]

Schirmer (17 u. 18) berichtete in der ophthalmologischen Gesellschaft zu Heidelberg über einen Abschnitt seiner klinischen Studien

über sympathische Augenentzündung und zwar über sympathische Entzündung ohne Perforation der Bulbuskapsel am sympathisierenden Auge. Die Häufigkeit sympathischer Entzündung nach Tumoren des Angeninnern sei vielfach überschätzt worden. Er konnte nnter 30 veröffentlichten Fällen nur 3 finden, in welchen ein unkompliciertes (insofern als eine Komplikation mit ektogener Infektion ausgeschlossen werden konnte) Aderhautsarkom von einer Entzündung im zweiteu Auge gefolgt war, die alle Charaktere einer sympathischen an sich trug. Die übrigen 27 konnten einer schärferen Kritik nicht Stand halten. In den 3 Fällen, sowie auch bei solchen, in welchen das sympathisierende, sarkomatöse Auge eine Eröffnung der Bulbuskapsel vorher erlitten hatte, fand sich eine ausgesprochene Iridocyklitis. Es ist also ein Uvealsarkom nur dann im Stande gewesen, sympathische Entzündung zn erzengen, wenn es mit einer Iridocyklitis kompliciert war. Da sich aber diese Kombination ausserordentlich selten findet, so sei es berechtigt, das Sarkom für sich als unfähig zum Sympathisieren zu erklären, das eigentliche Agens ist die Iridocyklitis. Der Tumor als solcher könne die Entzündung der Uvea nicht erregen, ansser er nehme plötzlich phlogogenetische Eigenschaften an, was jedoch nicht leicht denkbar. Dieselbe könne daher entweder durch eine endogene Infektion bedingt sein, oder es könnte eine zufällige Komplikation mit sog. spontaner Iridocyclitis vorliegen.

Von 20 in der Litteratur vorhaudenen Fällen, in welchen subkonjunktivale Bulbusruptur eine Affektion des zweiten Auges erregt haben soll, kommen nur 5 Fälle in Betracht, in welchen die angeblich intakte Konjunktiva über die Rupturstelle hinwegzog und doch eine sympathische Entzündung entstanden war. In allen diesen Fällen entstand auch im verletzten Auge eine schwere Uvealentzündung; dass diese eine direkte Folge der Kontusion sei, kann mit Sicherheit abgewiesen werden. Bei weitem der grösste Teil der subkonjunktivalen Rupturen heilt reaktionslos. Ferner ist die Form und der Verlauf dieser Iridocyklitis ein solcher, wie er nur bei Infektion nach perforierenden Traumen vorkomme. Nach Schirmer handelt es sich auch hier nm eine Infektion, sei es dass kleinste Einrisse der Konjunktiva, welche ja sehr leicht der Beobachtung entgeheu können, die Eingangspforte der Infektion bildeten, oder dass eine endogene Infektiou stattgefuuden habe; aber auch die Möglichheit, dass auf der Narbe neuerdings kleine Defekte, vielleicht nur des Epithels entstanden seien, welche die Kokkeninvasion ermöglichten, sei nicht von der Hand zu weisen. Subkonjunktivale Rupturen allein genügten

trotz Zerrnng und Einklemmnng von Teilen des Uvealtraktus nicht, eine sympathische Entzünduug hervorzurufen, sondern es müsse eine Iridocyklitis hinzutreten, deren infektiöse Natur wohl nicht bezweifelt werden könne. Welcher Art die Bakterien seien, die eine sympathische Entzündung bewirkten, lässt Vortragender dahingestellt, doch glaubt er, dass Eiterkokken bei dem Zustandekommen keine wesentliche Rolle spielten.

Ebenda teilte Greff (11 und 12) das Resultat seiner Untersuchnngen über die Ophthalmia migratoria mit. Er nntersnchte Stücke von 19 Sehnerven, bei welchen teils wegen ausgebrochener sympathischer Entzündung, teils wegen zu befürchtender sympathischer Ophthalmie die Neurektomie ausgeführt worden war. Es wurden sowohl Kulturversuche auf Bouïllon, Glycerin, Agar-Agar nnd Gelatine, als auch Einimpfungen von Gewebsstückchen in die vordere Augenkammer von Kaninchen und Schnittpräparate gemacht, aber in keinem Falle konnten Mikroorganismen konstatiert werden. Auch Versuche dnrch Einspritzen von Faulflüssigkeit, Aspergillus fumigatus, Staphylococcus pyogenes aureus in den Glaskörper wurden gemacht, aber ein direktes Ueberwandern durch den Sehnerv oder seine Scheide von einem Auge zum andern konnte nicht konstatiert werden. Nur dann fanden sich auch im zweiten Auge Mikroorganismen, wenn dieselben bei Allgemeininfektion durch die Blutbahn oder unter Mitbeteiligung der Meningen dorthin gelangt waren. Er zieht aus seinen und andern Untersuchungeu den Schluss, dass die Deutschmann'sche Migrationstheorie nicht für bewiesen betrachtet werden darf, bevor derartige Versuche nicht häufig geglückt sind und bevor nicht das Vorhandensein von Mikroorganismen im zweiten Auge nach Injektionen in das erste ohne Allgemeininfektion erwiesen ist. Auch dürfe nicht angenommen werden, dass sympathische Ophthalmie dadurch bewirkt werde, dass Stoffwechselprodukte der Bakterien durch Lymph- oder Blutbahnen von einem Auge direkt zum andern übergeleitet werden, da bei ausbrechender sympathischer Ophthalmie Fiebererscheinungen fehlen. Nach dem heutigen Standpunkte unseres Wissens von dem Wesen der sympathischen Ophthalmie scheine ihm die Ciliarnerventheorie noch am meisten Wahrscheinlichkeit für sich zu haben.

Schmidt-Rimpler (19 und 20) teilt zwei Fälle von sympathischer Ophthalmie mit, dieselben einer näheren Besprechung unterziehend. Im ersten Falle war einem Schlosser ein grosses Holzstück gegen das linke Auge geflogen, wodurch eine perforierende

das Corpus ciliare treffende Lappenwunde der Sklera verursacht wurde. Nach 5 Wochen konnte Pat. gebeilt entlassen werden. Als derselbe sich jedoch nach einiger Zeit wieder vorstellte, war Phtbisis bulbi und Druckempfindlichkeit vorbanden. Da trotz therapeutischer Massnahmen der vorhaudene Reizzustand nicht wich, so wurde, da Pat. die Enukleation verweigerte, die Neurectomia optico-ciliaris ausgeführt. Es wurde ein $1^1/_2$ cm langes Stück des Nerven dicbt am Bulbus abgeschnitten nnd gleicbzeitig wurde die ganze Umgebung zur vollständigen Trennung des Ciliarnerven mit der Scheere abrasiert. Nach 14 Tagen konnte Pat. entlassen werden. Nach $1^1/_2$ Jahren trat eine akute Affektion des bisher gesunden rechten Auges auf. Es zeigte sich eine starke pericorneale Injektion, Trübung des Kammerwassers, Verfärbung der Iris, bintere Synechien. Da diese Erscheinungen trotz der angewandten Mittel nicht wichen, wurde der linke phthisische Bulbus enukleiert. Bereits am andern Tage hatte die Reizerscbeinung am rechten Auge bedeutend nachgelassen und im weiteren Verlaufe verloren sich dieselben, obne dass das Auge irgendwie bebandelt wurde, vollständig, so dass Pat. am 8. Tage mit entzündungsfreiem Auge und $S = \frac{1}{2}$ entlassen werden konnte. Die in zablreichen Präparaten vorgenommene bakterielle Untersuchung sowohl des resecierten Optikusstückes als auch des Auges selbst ergab durchaus negatives Resultat. Bemerkenswert ist, dass auf Querschnitten des Corpus ciliare einzelne normale Nervenfasern angetroffen wurden, ebenso in der Hornhaut, vorzugsweise in deren Peripherie.

Im zweiten Falle wurde das linke Auge eines 12jährigen Knaben durch einen Stein getroffen. Es entstand eine ca. 5 mm lange Wunde in der Corneo-Skleralgrenze. Der Irisvorfall wurde abgetragen. Die Heilung war eine gute und auch das Sehvermögen batte sich bedeutend gebessert, als sich, obne dass Druckempfindlicbkeit auf dem verletzten Auge vorhanden war, auf dem bisher gesunden rechten Auge eine leichte pericorneale Injektion bemerkbar machte, der am nächsten Tage das Bild einer Iritis serosa folgte. Im Verlaufe stellten sicb auch Glaskörpertrübungen ein, die Papille war byperämisch und geschwollen. Das rechte Auge ist blass, rötet sicb jedoch leicht bei Lichteinfall. Als Pat. von einem andern Knaben beftig gegen dieses Auge gestossen wurde, so dass Sugillationen im Lide auftraten, nahmen die Entzündungserscheinungen auf dem linken Auge in erheblichem Masse zu. Ausgehend von der Erwägung, dass bei einmal ausgebrochener sympathischer Ophthalmie die Enukleation durchaus nicht immer den Prozess zum Schwinden bringt und das Sehvermögen

des verletzten Auges $\frac{4}{36}$ beträgt, wurde von der Enukleation abgesehen nnd eine Schmier-Kur mit Aufenthalt im Dunkelzimmer, Atropin und Blutegel in Anwendung gebracht. Nach und nach trat danernde Besserung ein, die Glaskörpertrübnngen lichteten sich, die Papilla optica wnrde flacher und weniger verschwommen und nun ergab die ophthalmoskopische Untersuchung in der Peripherie kleine, meist rundliche, weisse chorioiditische Herde, die nnr vereinzelt schwärzliche Pigmentierung zeigten. Das Sehvermögen wnrde wieder fast normal, auf dem linken Auge stieg dasselbe auf $\frac{1}{4}$. Schmidt-Rimpler ist der Ansicht, dass sich diese Fälle durch die Migrations-Theorie nicht erklären lassen, ihr im Gegenteil direkt widersprechen. Der erste Fall, bei dem die sympathische Ophthalmie erst $1^1/_2$ Jahre nach der Neurectomia optico-ciliaris auftrat, zeigt, dass eine sympathische Ophthalmie auch ohne Vorhandensein des Optikus und ohne Bakterien ausbrechen kann. Schmidt-Rimpler lehnt zwar die Möglichkeit einer gelegentlichen Uebertragung im Sinne der Migrationstheorie nicht völlig ab, glaubt aber, dass in der überwiegenden Mehrzahl der Fälle die Uebertragung, wie sich aus den klinischen Beobachtungen ergibt, in dieser Weise eben nicht stattfindet. Seines Erachtens gibt die alte Ciliarnerven-Theorie mit einer gewissen Modifikation immerhin noch die beste Erklärung für das Zustandekommen der sympathischen Ophthalmien. Er glaubt, dass die Reizung der Ciliarnerven in dem verletzten Auge durch eine reflektorisch eingeleitete Störung in der Blutcirkulation und Ernährung einzig und allein die Disposition zu sympathischer Entzündung des andern Auges gibt. Je länger die Veränderungen bestehen und je ausgedehnter sie sind, nm so mehr ist der Boden für die Einwirkung von entzündungserregenden Schädlichkeiten (seien sie bakterieller oder chemischer Art) vorbereitet. Dieselben Schädlichkeiten, welche in einem gesunden Organ leicht und ohne Nachteil überwunden werden, können hier zu den gefährlichsten und zerstörendsten Prozessen führen; treten keine solche Schädlichkeiten hinzu, so kommt es auch nicht zu einer sympathischen Ophthalmie.

Sieht man nun in einer Reiznng der Ciliarnerven des verletzten Auges die erste Ursache beziehentlich Disposition für Entstehung sympathischer Ophthalmien, so wird man bei den prophylaktischen Operationen auf eine einfache Durchschneidung des Sehnerven (Neurotomia optica) sowie auf die einfache Nenrotomia optico-ciliaris, da ohne ausgiebige Stellnngsveränderung des Bnlbus und der ihm anliegenden Gewebe ein Zusammenwachsen der durchschnittenen Nerven

nicht ausgeschlossen ist, von vorneherein verzichten müssen. Auch die Neurectomia optico-ciliaris schützt, wie der mitgeteilte Fall lehrt, nicht gegen den Ausbruch einer sympathischen Ophthalmie, da, wie eben dieser Fall zeigt, der eine oder andere Ciliarnerv verschont bleiben kann. Um jedoch dieser Eventualität vorzubeugen, schlägt Schmidt-Rimpler vor, in Zukunft die Neurectomia optico-ciliaris in der Weise zu vervollständigen, dass in einiger Entfernung von der Cornea vor den Sehnen-Ansätzen subkonjunktival eine ausgiebige Skarifikation vorgenommen wird, um die in die Tiefe dringenden Nerven zu durchtrennen. Er möchte sie jedoch nur in den Fällen angewendet wissen, welche erfahrungsgemäss keine hervorragende Gefahr einer sympathischen Erkrankung bieten. Bei wirklich ausgebrochener sympathischer Ophthalmie sollten erblindete oder fast erblindete, verletzte Augen stets enukleiert werden, ebenso bei sehr ausgedehnten Skleralwunden und kleinen Stümpfen mit Verknöcherungen. Bei beginnender suppurativer Chorioiditis nach Verletzung zieht Schmidt-Rimpler die Exenteration der Enukleation vor, um keine Gelegenheit zur Infektion des Orbitalgewebes zu geben.

Schirmer (18) veröffentlicht in einer längeren Abhandlung seine klinischen und pathologisch-anatomischen Studien zur Pathogenese der sympathischen Augenentzündung. Da er die Uebertragung sympathischer Reizerscheinungen durch die Ciliarnerven als sicher gestellt annimmt, richtete er seine Forschung nur auf die Pathogenese der sympathischen Entzündung. Zu diesem Behufe sammelte er und unterzog einer eingehenden Kritik sowohl fremde, klinisch beobachtete Fälle, als auch alle in den letzten 14 Jahren in der Königsberger Universitäts-Augenklinik beobachteten und bis jetzt noch nicht zur Veröffentlichung gelangten Fälle. Er suchte zunächst objektiv die klinischen Thatsachen festzustellen und auf Grund der gewonnenen Resultate zugleich mit Verwertung der pathologisch-anatomischen Befunde die bestehenden Hypothesen einer möglichst vorurteilsfreien Kritik zu unterziehen. Auch experimentelle Untersuchungen stellte Schirmer an, da er aber trotz genauester Befolgung der Deutschmann'schen Regeln und trotz Anwendung verschiedener Staphylococcus- und Streptococcus-Kulturen, und trotzdem er durch genaue Abstufungen alle Entzündungsgrade von schwerster Panophthalmitis mit Allgemeininfektion und baldigem Exitus bis zu ganz chronisch verlaufender Iridocyklitis kein einziges positives Resultat erzielte, so glaubte er auf eine mikroskopische Untersuchung der Bulbi und Optici verzichten zu können. Sympathisch entzündet nennt Schirmer

nur das Auge, welches vorher völlig normal oder wenigstens soweit normalisiert war, wie es eine etwa vorausgegangene Erkrankung zulässt, nunmehr lediglich durch eine Affektion des anderen Auges in Mitleidenschaft gezogen wird. Bei der kritischen Sichtung der einzelneu Fälle zog er hauptsächlich in Betracht die Art der Affektion des sympathisierenden Auges, die Art der Entzündung im sympathisierenden Auge und die Zeitdauer zwischen der Erkrankung beider Augen.

Sympathische Entzündung in Folge von Herpes zoster ophthalmicus ist bisher nicht beschrieben worden (4 in der Litteratur beobachtete Fälle sind auszuschliessen).

Ebensowenig siud positive Beweise für die sympathisierende Wirkung des Symblepharon beizubringen.

Ein Sarkom des Uvealtraktus ist nur dann im Stande, sympathische Entzündungen zu erzeugen, wenn es mit Iridocyklitis kompliciert ist. Da sich aber diese Kombination ausserordentlich selten findet, so ist es gerechtfertigt, das Sarkom als solches für unfähig zum Sympathisieren zu erklären. Das eigentliche Agens ist die Irido-Cyklitis.

Ueber die sympathische Entzündung nach Cysticerkus konnte Verf. nur einen von Jacobson erwähnten Fall finden, von welchem er glaubt, dass es sich wohl nur um Irritationserscheinungen gehandelt habe.

Nach subkonjunktivalen Bulbusrupturen entsteht nur daun eine sympathische Entzündung, wenn eine Irido-Cyklitis im verletzten Auge sich gebildet hat.

Tritt bei Verknöcherungen im Bulbus des einen Auges sympathische Entzündung des audern Auges auf, so ist an derselben nicht die Verknöcherung als solche, sondern eine Uveitis schuld, welche aus klinischen, allgemein pathologischen und pathologisch-anatomischen Gründen nicht in Folge der Verknöcherung auftritt, sondern unabhängig von derselben vielleicht als Ueberrest der Uveitis, die vor Jahren im Anschluss an das Trauma entstanden war, und dass sich von jener Zeit her Infektionskeime im Bulbusinnern lebend und virulent erhalten haben.

In allen Fällen sympathischer Entzündung nach spontaner Erkrankung des ersten Auges lässt sich der sichere Beweis, dass es sich wirklich um eine sympathische Entzündung haudelte, nicht erbringen.

Sympathische Entzündnug tritt nach Operationen nur dann auf, wenn eine Entzüudung des operierten Auges (Irido-Cyklitis) stattgefunden hat und deren Ursache ist stets auf eine Infektion zurückzuführen.

Es unterliegt keinem Zweifel, dass nach perforierendem Tranma nicht die Verwundung als solche das andere Auge in Mitleidenschaft zieht, sondern dass es die Entzündung ist, welche dem Trauma folgt, und dass diese eine Folge von Infektion ist.

Panophthalmitis ruft relativ selten sympathische Entzündung hervor. In den Fällen aber, in welchen dies geschieht, glaubt Schirmer eine Mischinfektion mit den fast stets die Panophthalmitis hervorrufenden Staphylokokken einerseits und jenen hypothetischen Sattler'schen Panophthalmitis-Kokken andererseits annehmen zu können, wobei letztere sich behaupten und den Weg zum anderen Auge zu gewinnen vermochten.

Tuberkelbacillen und Gonokokken sind nicht geeignet, sympathische Entzündung hervorzurufen. In den veröffentlichten Fällen dürfte es sich um eine Mischinfektion gehandelt haben.

Dass eine Prothese in einer anophthalmischen Orbita die Ursache einer sympathischen Entzündung werden könne, hält Schirmer durch die bis jetzt veröffentlichten Fälle nicht für erwiesen.

Schirmer findet durch das Resultat seiner Untersuchnng Albrecht v. Gräfe's ausgesprochenen Satz, dass zum Zustandekommen sympathischer Ophthalmie eine Entzündung des Uvealtraktus im sympathisierenden Auge nötig sei, vollständig bestätigt. Alle anderen Veränderungen nnd Erkrankungen des Auges, welche bisher vielfach für sich allein als fähig zum Sympathisieren angesehen wurden: intraoknlare Tnmoren und Verknöcherungen, Einklemmung und Zerrung von Teilen des Ciliarkörpers oder der Iris vermögen nur durch dieses Hilfsmoment jene Entzündnng hervorzurufen. Es ist in hohem Grade wahrscheinlich, dass diese Uveitis durch Invasion von Mikrobien bedingt ist und nirgends durch mechanische oder chemische Agentien hervorgernfen wird. Damit soll jedoch die bakteritische Natur der sympathischen Entzündung nicht im Mindesten bewiesen sein, es bleibe vielmehr die Möglichkeit, dass die Mikrobien und die durch sie erregte Entzündung im primären Ange einen spezifischen Reiz auf die Ciliarnerven ausübe, auf welchen die Uvea des andern Anges mit Entzündung antwortet.

Während als kürzester Zeitraum zwischen der Erkrankung beider Augen mit ziemlicher Sicherheit ein solcher von 3 Wochen angenommen und ein kürzerer Zwischenraum als ganz exceptionelle Seltenheit bezeichnet werden kann, ist das Maximum des Intervalls schwer zu bezeichnen. Je kürzere Zeit zwischen der Verletzung und der Erkrankung des zweiten Anges verstrichen ist, um so geringer

die Wahrscheinlichkeit, dass es sich um eine interkurrente Krankheit handle, je längere Zeit verflossen ist, um so mehr ist diese Möglichkeit zu berücksichtigen.

Es ist eine beträchtliche Anzahl von Beobachtungen vorhanden, in welchen sympathische Entzündung nach präventiver Enukleation auftrat. Der Zeitraum, innerhalb dessen dies geschieht, schwankt zwischen 1 Tag und 3 höchstens 4 Wochen.

Die Behauptung Lawson's, dass sympathische Entzündung nach Enukleation nur dann auftrete, wenn vor derselben das zweite Auge bereits Irritationserscheinungen gezeigt hat, ist nicht richtig, ebenso die Behauptung, dass sympathische Entzündung beliebig lange nach der Enukleation ausbrechen könne, wenn vor derselben sympathische Reizung bestanden hat.

Sympathische Entzündung nach präventiver Exenteratio bulbi ist nur sehr selten beobachtet worden. Die Exenteratio dürfte das nämliche leisten wie die Enukleation.

Der Wert der einfachen Neurotomie ist ein zweifelhafter. Nicht nur dass es unter der nicht sehr grossen Zahl überhaupt ausgeführter Neurotomien schon mehrere sichere Beobachtungen gibt, in welchen trotz der Operation sympathische Entzündung auftrat, sondern es ist auch anatomisch festgestellt, dass die durchschnittenen Optikusenden wieder mit einander verwachsen können, mithin, falls der Optikus die Marschroute für die Mikrobien ist, der Effekt der Operation vernichtet wird. Durchaus wahrscheinlich ist dagegen, dass eine regelrecht ausgeführte Neurectomie die Uebertragung erschwerte, wenigstens liegt bis jetzt nur 1 Fall vor, in welchem trotz Entfernung eines 15 mm grossen Stückes des Optikus eine sympathische Entzündung auftrat. Es sollte daher bei allen Patienten, welche die Entfernung des Auges verweigern, die Neurectomie ausgeführt werden.

Was die Erkrankungen des sympathisierten Auges anlangt, so schliesst sich Schirmer betreffs der Conjunctivitis sympathica der Ansicht Deutschmann's an, dass die sympathische Conjunctivitis entweder durch direkte Uebertragung von Sekret aus einem Auge in das andere entsteht, oder ein phthisischer Bulbus irgend welche Reizzustände erzeugt, welche den Patienten zu wiederholtem Reiben und Drücken des andern Auges veranlassen. Ebenso hält er mit Deutschmann in keinem Falle der fast nur von französischen Autoren beschriebenen Keratitis sympathica den ursächlichen Zusammenhang der Affektion des sympathisierenden Auges mit den beschriebenen Phlyctänen, Infiltraten und Geschwüren für erwiesen, vielmehr glaubt er

ein zufälliges Zusammentreffen annehmen zu müssen, über das wir uns bei der grossen Häufigkeit der genannten Cornealaffektionen nicht wundern dürfen.

Auch eine Scleritis sympathica existiere nicht, da die beiden einzigen publicierten Fälle nach Deutschmann nicht beweiskräftig sind.

Ebenso verhält es sich mit der primären Cataracta sympathica. Sekundäre Starbildung bei der malignen Uveitis sympathica ist ein sehr häufig beobachteter Vorgang.

Ein sympathisches Glaukom im Sinne einer sympathischen Entzündung existiert nicht. Das in manchen Fällen zweifellos vorhandene Abhängigkeitsverhältnis lässt sich zwanglos durch die Annahme eines sympathischen Reizes erklären.

Die bis jetzt veröffentlichten Fälle von Atrophia nervi optici simplex sympathica sind nicht beweiskräftig genug und die Zahl der Beobachtungen noch eine zu geringe, als dass die Annahme einer zufälligen Coincidenz ausgeschlossen und das Vorkommen dieser sympathischen Erkrankung mit Sicherheit angenommen werden könnte.

Es gibt eine reine Papillo-Retinitis sympathica, dieselbe ist aber sehr selten, sie ist meist mit einer Uveitis kombiniert, welch' letztere bei weitem häufiger gleichzeitig mit der Papillo-Retinitis auftritt als später. Sie nimmt gegenüber den sympathischen Uveitiden eine Sonderstellung ein. Sie ist bisher nie nach der Enukleation des sympathisierenden Auges beobachtet worden, sie ist eine durchaus gutartige Erkrankung, alle Fälle enden mit der Wiederherstellung eines normalen oder fast normalen Sehvermögens. Eine Besserung tritt sofort nach Enukleation des sympathisierenden Auges ein. Dies alles lässt mit grosser Wahrscheinlichkeit darauf schliessen, dass wir es hier nicht mit einer Uebertragung von Bakterien zu thun haben, sondern dass nur ihre Stoffwechselprodukte zum andern Auge gelangen.

Die bei weitem häufigste Form der sympathischen Entzündung ist die Uveitis sympathica. Man unterscheidet im Allgemeinen zwischen Iritis serosa, Iritis plastica und Irido-Cyclitis plastica oder maligna. Eine strenge Scheidung ist jedoch nicht vorhanden, alle drei Formen können in einander übergehen. In der Mehrzahl der Fälle betrifft die Uveitis sympathica alle drei Teile des Uvealtraktus zugleich. Regelmässig scheint dies der Fall zu sein bei der gewöhnlich als Irido-Cyclitis oder Irido-Chorioiditis bezeichneten malignen Form. Auch die sogenannte Iritis serosa scheint in vielen Fällen sich nicht allein auf die Iris zu beschränken. Der Ausgangspunkt

der Uveitis ist in bei weitem den meisten Fällen die Iris, doch kann auch die Entzündung von hinten nach vorne kriechen, aber auch nur ein Teil der Uvea ergriffen werden. Die bösartigste Form der sympathischen Uveitis ist die plastische, sie hat grosse Neigung zu Recidiven, welche oft nach längerem entzündungsfreiem Intervall auftreten, gleichgültig ob der sympathisierende Bulbus enukleiert wurde oder nicht. Im Verhältnis zu ihr ist die seröse Form gutartig; obwohl oft sehr hartnäckig, führt sie im Allgemeinen nicht den Verlust des Auges herbei, wenn sie nicht in die plastische Form übergeht.

Cerebrale Erscheinungen während einer sympathischen Ophthalmie oder vor ihrer Entstehung werden nicht beobachtet, abgesehen von Kopfschmerzen und Druckgefühl, vereinzelt auch Erbrechen, wie solche Erscheinungen sich bei manchen schweren intraokularen Erkrankungen ohne eine Spur von Meningitis finden können.

Aus diesen Ergebnissen der klinischen Untersuchung zieht Schirmer folgende Schlussfolgerungen über das Wesen der sympathischen Entzündung: Gegen die Ciliarnerventheorie und für die bakteritische Natur der sympathischen Entzündung spricht ihre ausserordentliche Propagationsfähigkeit, ihr hartnäckiger Verlauf mit häufigen Recidiven, welche vielfach noch nach der Enukleation auftreten und das Fehlen von Prodromalsymptomen; ferner das Mindestintervall von 3 Wochen und die sympathische Entzündung nach Enukleation des sympathisierenden Bulbus, weiter der Umstand, dass ein Auge stets an infektiöser Uvealerkrankung leiden muss, um eine Entzündung des zweiten inducieren zu können, dass eine mechanische Nervenreizung hierzu nicht genügt, auch fehle jede Analogie für das Auftreten wahrer progressiver Entzündung durch einen Nervenreiz.

Welche Art Bakterien es ist, liess sich bis jetzt noch nicht feststellen. Zunächst lässt sich nur das mit Gewissheit sagen, dass die Mikrobien aus dem verletzten Auge stammen müssen, dass es nicht im Blute kreissende Organismen sind, welche sich im sympathisierten Auge ansiedeln. Es mangelt ferner bis jetzt an jedem Beweise, dass Eiterkokken, vor allem der Staphylococcus pyogenes, fähig sind, sympathische Entzündung zu erregen. Es weisen die sehr vielen negativen Kokkenbefunde bei der bakteriologischen und mikroskopischen Untersuchung sympathisierender und auch sympathisierter Bulbi darauf hin, dass es sich um Organismen handelt, welche mit den heutigen technischen Hilfsmitteln noch nicht auffindbar sind. Ob es nur eine Art solcher Mikrobien ist, oder ob mehrere Arten fähig sind überzuwandern, ist zunächst eine nicht zu beantwortende Frage. Doch

scheint das klinische Bild der sympathischen Entzündung durchaus nicht mehrere Arten zu erfordern. Ebensowenig lässt sich bis jetzt der Weg sicher feststellen, welchen die Bakterien wandern. Der 3-wöchentliche Mindestintervall weist darauf hin, dass der Weg, welchen die Kokken zurückzulegen haben, eine gewisse, ziemlich erhebliche Zeit in Anspruch nimmt, dass es sich um eine Fortpflanzung per continuitatem handelt. Ob dieselbe auf den Optiknsbahnen oder auf einem andern bisher noch unbekannten Wege, vielleicht auch auf beiden vor sich geht, vermag die klinische Forschung allein nicht zu eruieren, dazu bedarf es der anatomischen Sektion eines frischen Falles von sympathischer Entzündung, bei welchem nicht nur die Bulbi mit einem Stückchen Sehnerv, sondern der ganze Inhalt beider Orbitae und die Schädelhöhle zur Verfügung steht.

In therapeutischer Beziehung ergibt sich, dass man ein erblindetes Auge, wenn dasselbe sympathiefähig scheint, ohne sympathische Reizerscheinungen abzuwarten, enukleieren müsse. Wird die Enukleation verweigert, so solle man ein möglichst grosses Stück des Optikus resecieren. Bei ausgebrochener sympathischer Entzündnng ist ein erblindetes, sympathisierendes Auge nnter allen Umständen zu enukleieren, hat dasselbe jedoch noch einen, wenn auch nur kleinen Rest von Sehvermögen erhalten, so solle man bei ausgebrochener sympathischer Ophthalmie unter keinen Umständen enukleieren, denn es kommt vor, dass der zweiterkrankte Bulbus schliesslich zu Grunde geht, während das sympathisierende Auge sehend bleibt. Die sympathische Entzündung selbst werde entschieden günstig beeinflusst durch Schwitzen und Quecksilberinunktionen, daneben warme Umschläge, Dunkelheit, Atropin und vollkommenste Ruhe des Auges.

Zum Schlusse folgen Schirmer's eigene pathologisch-anatomische Untersuchungen, welche sich auf 8 durch Verletzung zu Grunde gegangene sympathiefähige Bulbi erstrecken. In allen Fällen fand er eine floride Entzündung des Uvealtraktus. Die Entzündung der Iris und des Ciliarkörpers hatte plastischen Charakter, während dies bei der Aderhaut nicht der Fall war, hier fand sich eine disseminierte knötchenförmige Anhäufung von Rundzellen oder durch Konfluieren einzelner Häufchen eine starke gleichmässige Infiltration. Verfasser hebt hervor, dass in allen Bulbis eine Uveitis bestand, die durch ganz bestimmte Merkmale, kleine Entzündungsknötchen, ausgezeichnet ist. Er glaubt, dass in diesen Knötchen, als Attraktionscentrum für die Lymphzellen, Mikrobien gelegen seien. Nur im ganzen Uvealtrakt zerstreute Bakterien vermöchten eine solche Uveitis zu erzeugen.

Den misslungenen Nachweis sehe er aber nicht als Gegenbeweis gegen die mikroskopische Theorie überhaupt an, sondern schliesse daraus nur, dass die heutigen technischen Hilfsmittel der bakterioskopischen Untersuchung nicht ausreichend seien, diese Mikrobien nachzuweisen, an deren Existenz die klinische Forschung keinen Zweifel mehr lasse.

Weiss (25) teilt zwei Fälle mit, in welchen schwer zu unterscheiden war, ob die Entzündung des einen Auges im Zusammenhange stand mit einer Verletzung des andern Auges d. h. als sympathische Ophthalmie aufzufassen war oder nicht.

Im ersten Falle flog Patient ein Drahtstück gegen das linke Auge und drang durch Hornhaut und Regenbogenhaut in die Linse. Es traten heftige Entzündungerscheinungen auf und das Auge wurde schon nach 5 Tagen enukleiert. Nach ¾ Jahren stellte sich plötzlich eine Abnahme des Sehvermögens des bisher gesunden Auges ein, zugleich mit leichter Druckempfindlichkeit, während der Enukleationsstumpf nicht empfindlich war. Anfangs zeigte sich nur eine leichte gleichmässige Rötung der Papille mit verschwommenen Rändern und eine zarte Verschleierung des Augengrundes. Im weiteren Verlaufe jedoch bildeten sich ausgesprochene Veränderung des Augengrundes in Form von kleinen lichten, gelblich weissen Fleckchen und Veränderungen der Pigmentierung aus. Die Papille wurde mehr und mehr blass, einzelne der auf ihr sichtbaren Centralgefässe weisslich gesäumt. Das Sehvermögen verfiel stetig. Pat. konnte nur noch die dicht vor das Auge gehaltenen Finger zählen.

Obwohl in diesem Falle das verletzte Auge frühzeitig enukleiert wurde und die Erkrankung des andern Auges erst nach ungefähr 1½ Jahren auftrat, der Fall ausserdem noch Besonderheiten des Krankheitsbildes (Atrophie des Sehnerv, chorioditische Veränderungen) zeigt, so neigt Weiss doch der Ansicht zu, dass die Erkrankung des zweiten Auges im ursachlichen Zusammenhang mit der Verletzung des anderen stehen dürfte und dass es sich hier um eine seltene Form der sympathischen Ophthalmie handelt.

Im zweiten Falle war ein Stahlsplitter durch das obere Lid hindurch in das Auge eingedrungen. Als Pat. nach circa 6 Wochen zur Beobachtung kam, war das Auge reizlos, auf Druck nicht empfindlich, die Spannung herabgesetzt. Pupille weit und starr, Iris verfärbt. Aus dem Augeninnern und zwar aus dem vorderen Teil des Glaskörperraumes erhält man einen eigentümlichen rötlichgrauen Reflex. Auf dem andern Auge zeigte die Papille eine lebhafte kapilläre Hyperämie und verwaschene Ränder; das Sehvermögen war

auf $\frac{6}{12}$ bis $\frac{6}{9}$ herabgesetzt. Im weiteren Verlaufe bemerkte man im Augenhintergrunde kleine gelbliche Fleckchen. Pat. ging auf die vorgeschlagene Enukleation nicht ein, da von anderer Seite (Prof. Leber) die Erkrankung für eine selbständige und suspect auf Albuminurie beruhend gehalten wnrde. In der That konnte auch bisweilen Albumen nachgewiesen werden. Lange Zeit dauerte es jedoch, bis sich das charakteristische Bild einer Retinitis albuminurica ausbildete.

Weiss wirft nun die Frage auf, ob nicht doch vielleicht in Folge der schweren Verletzung des einen Auges auf das andere ein Reiz übertragen worden sei, nnter dessen Einfluss bei vorhandener Allgemeinerkrankung speciell den durch diese Allgemeinerkrankung bedingten Gewebsveränderungen sich die krankhaften Veränderungen am zweiterkrankten Auge ausbildeten. Speciell bei Albuminurie könnte eine Auflockerung des Gewebes die Migration einer Entzündung von einem Ange auf das andere begünstigen. Dafür, dass der Beschaffenheit des Gewebes für die leichtere oder schwerere Entstehung der sympathischen Ophthalmie eine Bedeutung zukommt, könnte sprechen, dass bei Kindern, welche eine Verletzung des einen Auges erlitten haben, sympathische Erscheinungen leicht aufzutreten scheinen. Diese grössere Disposition dürfte möglicherweise in der weicheren Beschaffenheit des jugendlichen Gewebes beruhen. So zeigten Weiss Tierexperimente, dass jugendliche Tiere für manche Injektionsversuche sich viel besser eignen als alte. Injicierte Tusche sah er bei jungen Kaninchen schon nach verhältnismässig kurzer Zeit auf eine grössere Strecke weg von der Injektionsstelle verbreitet als bei alten Versuchstieren.

---

9. Glaukom.

Referent: Dr. **Giulini**, Augenarzt in Nürnberg.

1*) Bjerrum, G., Ueber die klinische Abgrenzung des Glaukoms. Nord. ophth. Tidsskr. V. 71.

2) —, Ueber eine Zufügung zur gewöhnlichen Gesichtsfeldmessung und über das Gesichtsfeld beim Glaukom. Verhandl. d. X. internat. med. Kongresses zu Berlin. IV. 2. S. 66 (siehe diesen Bericht pro 1891. S. 342).

3*) Bourgon, Du glaucome hémorrhagique. Thèse de Paris.

4) Clairborne, Glaucoma. Virginia med. Month. Richmond. 1891—2. XVIII. p. 855).

5*) Fukala, Wenn ein Auge an Glaukom erblindet ist, wann soll das zweite operiert werden? Berlin. klin. Wochenschr. Nr. 49.

6*) Garnier, R. von, Einiges über Glaukom und die damit zusammenhängenden Gefässveränderungen. Arch. f. Augenheilk. XXV. S. 24.
7) —, Znr Frage von der Pathologie des Glaukoms und der Rolle der Gefässveränderungen (K woprosu o pathologii glaukomi i roli sosudistich ismenenij). Westn. ophth. IX. 2. p. 97.
7a*) Gorfein, M., Znr Glaukom-Therapie (K terapii glaukomi). Sitzungsb. d. kais. medicin. Gesellsch. in Wilna. LXXXVII. 1.
8) Grut, Edm. Hansen, On the pathology and treatment of glaukoma (Priestley-Smith) mit Bemerkungen von E. H. G. Nord. ophthalm. Tidskr. V. p. 97.
9) Haensell, L'alteration du corps vitré dans le glaucome. Verhandl. d. X. internat. med. Kongresses zu Berlin. IV. 2. S. 97.
10) Knapp, T. C., On glaucoma after discission of secondary cataract and its successful treatment by iridectomy. Arch. Ophth. XXI. p. 293.
11*) Knies, M., Ueber eine besondere Form von sog. Glaucoma simplex. Ber. über d. XXI. Vers. d. ophth. Gesellsch. Heidelberg. 1891. S. 77 (siehe diesen Bericht pro 1891. S. 337).
12) Lewis, R. H., A few plain words on glaucoma. North Car. med. Journ. Wilmington. XXX. p. 145.
13*) Moauro, G., Papillite e Glaucoma. Atti d. R. Acc. Med.-Chir. di Napoli. XLVI. p. 250.
14) Pomeroy, O. D., A report of cases of glaucoma of different varieties, illustrating some of the usual means practice for their relief. New-York med. Journ. IV. p. 314.
15) Price, G. H., The fixed contraction of the field of vision in glaucoma is dependent upon a break in the continuity of the optic nerve fibres and the layer of rods and cones produced by the prolonged pressure. Ophth. Record. Nashville. 1891—2. p. 363. (Im Titel das Wesentliche enthalten.)
16) Raynand, Un case de glaucome avec staphylomes anterieurs symetriques. Marseille méd. XXIX. p. 415.
17*) Richey, The prime etiological factor of glaucoma in constitutionale diseases. Americ. Journ. med. assoc. CIV. p. 536 und Transact. of the americ. ophth. soc. Twenty-eighth meeting. p. 281. (Allgemeine Betrachtungen; der Gicht wird eine besondere Rolle zugeschrieben.)
18*) Rabinowitsch, G., Noch ein Fall von günstiger Wirknng der Iridektomie bei glaucoma acutum mit Verlust der Lichtempfindung (Esehjo slutschoj blagoprijatnowo djeistwija iridektomii pri octroj glankome spotereju swetsoschüschenja). Westnik ophth. IX. 3. p. 218.
19*) Schnabel, Das glaukomatöse Sehnervenleiden. Arch. f. Angenheilk. XXIV. 4. S. 273.
20) —, Ueber das glaukomatöse Sehnervenleiden. Wien. klin. Wochenschr. S. 73.
21*) Schweigger, C., Ueber Glaukom. Berlin. klin. Wochenschr. Nr. 27.
22) Sous, G., Glaucôme. Journ. de méd. de Bordeaux. XXII. p. 379.
23) Terson, Le glaucome hémorrhagiqne et son traitement chirurgical. Midi med. Toulouse. p. 325.
24) Treacher Collins, On defects of the iris in relation to glaucoma. (Ophth. soc. of the united kingd.). Ophth. Review. p. 344 (siehe Abschnitt: »Misebildungen«).

25*) Ulrich, R., Ueber experimentelles Glaukom bei Kaninchen. Arch. f. Augenheilk. XXV. S. 1.
26*) —, Kritik neuerer Glaukom-Theorien. Ebd. XXVI. S. 1.
27*) —, Ueber künstliches Glaukom bei Kaninchen. Ber. über d. XXI. Vers. d. ophth. Gesellsch. Heidelberg. 1891. S. 80 (siehe diesen Bericht pro 1891. S. 338).
28*) Valude et Dubief, Contribution à l'étude du glaucome hémorrhagique. Annal. d'Oculist. CVIII. p. 81.
29*) Weinbaum, S., Ein Fall von Glaucoma haemorrhagicum mit Thrombose der Vena centralis retinae und Ektropium uveae. v. Graefe's Arch. f. Ophth. XXXVIII. 3. S. 191.
30) Wilson, H., Malpractice in acute glaucoma. Hahneman Mont. Phila. XXVII. p. 479.
31) Woodward, J. H., Glaucoma, its natnre and treatment. New-York med. Journ. p. 355.

[Bourgon (3) meint, dass beim sog. hämorrhagischen Glaukom die Blutungen in der Netzhaut dem Ausbruch des Glaukoms vorausgehen und die Arteriosklerose dabei eine Rolle spiele.

Valude (28) und Dubief (28) bekräftigen die von ihrem Schüler Bourgon ausgesprochene Ansicht über das Wesen des hämorrhagischen Glaukoms durch die Untersuchung von 4 wegen des genannten Glaukoms enukleierten Augen. Sie fanden eine hochgradige fibröse oder hyaline Degeneration der Netzhautgefässe und in unregelmässigerer Weise eine solche der Aderhaut- und Irisgefässe, ferner eine Vakuolenbildung in der Netzhaut. Die Blutungen waren in der Netzhaut weniger konstant anzutreffen als die Gefässveränderungen. Eine Obliteration des Fontana'schen Raumes fehlte, eine Verdickung der Sehnervenscheiden war nicht regelmässig vorhanden, ebensowenig eine Exkavation der Sehnervenpapille. Michel.]

[Nachdem Bjerrum (1) die verschiedene Auffassung von v. Gräfe's »Amaurose mit Sehnervenexkavation« referiert hat, untersucht er, ob die Untersuchung des Gesichtsfelds mit kleinen weissen Objekten in solchen Fällen Glaukom oder Atrophie andeutet. Wie er schon in früheren Abhandlungen gezeigt hat, findet sich ein ganz besonderes Gesichtsfeld in ausgesprochenen Fällen von Glaukom. Charakteristisch ist das Verhalten der afficierten und nicht afficierten Teile gegenüber dem blinden Flecken. Häufig findet man einen absoluten oder relativen Defekt in dem oberen oder unteren Teil des Gesichtsfelds von Sektorform mit der Spitze den blinden Flecken in seinem oberen oder unteren Rand berührend. Der Defekt liegt am häufigsten nach innen und streckt sich mit einer bogenförmigen Verlängerung über oder unter (oder sowohl über und unter) den Fixationspunkt an den obe-

ren bezw. unteren Rand des blinden Fleckens. Die topographischen Verhältnisse des Gesichtsfelds geben im Ganzen ein vollständiges Bild von der Ausstrahlung der Nervenfäden von der Papille bis in die Netzhaut. Am häufigsten sind es die nach oben oder nach unten gehenden Fäden, welche in Bogen über oder unter die Makularegion an die temporalen Teile der Netzhaut verlaufen, welche afficiert sind. Die Fäden im oberen und unteren Teil stossen mit einander zusammen in einer horizontalen Linie, welche sich von der Region der Makula bis zum temporalen Rand der Netzhaut erstreckt, in der Weise, dass eine Affektion von den von der Papille nach unten (oder nach oben) gehenden Fäden immer nur einen Funktionsmangel in dem Teil der Netzhaut giebt, welcher unter (bezw. über) dieser Linie liegt. Am besten wird die Funktion in der Regel in dem Teil des Gesichtsfelds bewahrt, welcher unmittelbar nach aussen von dem blinden Flecken und zwischen diesem und dem Fixationspunkt liegt. Centrale Skotome zeigen sich gern als kleine paracentrale bogenförmige Skotome mit der Konkavität gegen den Fixationspunkt und mit dem einen Ende den blinden Flecken berührend. Bisweilen findet sich doch ein Skotom, welches die ganze Makularegion einnimmt und sich bis an den inneren Rand des blinden Fleckens erstreckt. Der am besten bewahrte periphere Teil des Gesichtsfelds hat oft die Form eines Halbmondes, in dessen konkavem Rand der blinde Flecken sich findet. Später wird dieser periphere Teil in der Weise verengert, dass man nur eine ungefähr cirkelrunde oder ovale Insel nach aussen von dem blinden Flecken findet.

Verf. teilt mehrere Krankengeschichten und Abbildungen der Gesichtsfelder mit, und er zeigt, dass das Gesichtsfeld bei »Amaurose mit Sehnervenexkavation« mit dem, welches man bei Glaukom findet, ganz übereinstimmt, während das Gesichtsfeld bei Atrophia optica sich ganz anders gestaltet. Bei Retinitis haemorrhagica findet man auch bisweilen Gesichtsfelder von derselben Art wie bei Glaukom.

Gordon Norrie.]

Die Frage, wann soll das zweite Auge operiert werden, wenn das andere Auge an Glaukom erblindet ist, beantwortet Fukala (5) dahin, dass man mit der Operation des zweiten Auges nicht bis zum Ausbruche des Glaukoms warten, sondern die Iridektomie möglichst gleich vornehmen solle. Es sei erfahrungsgemäss eine nicht zu leugnende Thatsache, dass das Glaukom nie vereinzelt auf einem Auge auftrete, sondern stets früher oder später beide Augen befalle. Eine noch vor Ausbruch des Glaukoms ausgeführte Iridektomie sichere bis

zu einem gewissen Grade gegen den Ausbruch des Glaukoms. Dadurch werde auch den Patienten das deprimierende Bewusstsein der herannahenden, noch bevorstehenden Krankheit, welches bei zu Glaukom disponierenden Leuten allein schon den Ausbruch desselben hervorzurufen vermöge, erspart. Die Operation finde unter möglichst günstigen Verhältnissen ohne Schmerzen statt. Die Heilung der Wunde sei eine leichtere.

Verf. führt einige Fälle auf, in welchen er vor Jahren bei bestehendem Glaukom des einen Auges die prophylaktische Iridektomie des gesunden anderen Auges mit bestem Erfolge ausführte. In keinem Falle sei bis jetzt Glaukom aufgetreten.

[Gorfein (7a) sah in einem Falle von primärem Glaukom, wo nach Rheindorf (siehe diesen Bericht pro 1891. S. 341) die kataraktöse Linse extrahiert wurde, sehr günstigen Erfolg.

Adelheim.]

Auffallend war Garnier (6) bei der mikroskopischen Untersuchung von Glaukom-Fällen das häufige Mitbegriffensein der Gefässe, die meist recht auffällige histologische Veränderungen aufwiesen, besonders aber in Fällen von Glaukom als Folge eines Traumas. An der Hand eines Falles, in welchem in Folge einer Pulverexplosion durch Eindringen eines Pulverkorns eine traumatische Katarakt mit folgendem Glaukom entstanden war und in welchem das Auge wegen heftiger Schmerzen enukleiert wurde, sucht er die in diesem Auge vorgefundenen Gefässveränderungen in Form einer Endarteritis diffusa als Folge der intraokularen Drucksteigerung zu erklären. Diese Endarteritis diffusa bilde sich sekundär in den Gefässen als Folge einer Blutstrombehinderung in der Netzhaut und der Uvea. Die erste Ursache der intraokularen Drucksteigerung sei die traumatische Linsenquellung gewesen und sie habe diejenigen anatomischen Veränderungen herbeigebracht, die für ein Glaukom charakteristisch seien: Dehnung der äusseren Bulbuskapsel, Verschluss der Kammerbucht und Exkavation des Optikus. Diese drei Momente konnten den Abfluss der intraokularen Gewebssäfte verhindern, eine sog. lymphatische Stauung hervorbringen und die Spannung direkt erhöhen. Der Druck auf die Vortexvenen und die dadurch bewirkte venöse Blutstauung in der Chorioidea sei als Folge der skleralen Dehnung zu betrachten. Sämtliche Arterienveränderungen seien aber sekundär eingetreten und seien als ein selbstregulierender kompensatorischer Process anzusehen.

Die Frage, warum jugendliche Augen und bisweilen auch Augen Erwachsener eine Linsenquellung leicht vertragen, ohne dauernden

Schaden zu erfahren, sei dahin zu beantworten, dass nur diejenigen Augen Glaukom bekämen, die eine Prädisposition dazu besässen. Diese Prädisposition bestehe nach seinem Urteil in einer verminderten Elasticität der elastischen Gebilde: der Gefässe und der äusseren Augenkapsel. Es bestehe in diesen Augen eine nutritive Störung der Gewebe, wahrscheinlich auf allgemeinen Ernährungsstörungen beruhend, die sich als Verminderung der normalen Gewebselasticität kundgiebt.

[Moauro (13) beobachtete einen Fall von Glaucoma acutum, der bei der Aufnahme in die Klinik die Zeichen einer Papillitis darbot. Auch nach der Iridektomie und später blieb Trübung des Papillenrandes und Schlängelung der Venen bestehen. Die betr. Patientin litt zugleich an Scirrhus mammae und Anämie in Folge wiederholter Blutungen. M. ist der Ansicht, dass die wenigen bisherigen klinischen Beobachtungen eines gleichzeitigen Bestehens von Papillitis und Glaukom es nicht rechtfertigen, hier die erstere als Ursache für das letztere anzusehen. Wolle man auf Grund der Versuche Stilling's, welcher durch Unterbindung des Optikus bei Hunden Druckerhöhung erzielte, an einen Verschluss der hinteren Abflusswege des Auges denken, so sei doch angesichts der negativen Resultate anderer Beobachter immer noch die Möglichkeit offen, dass die vorderen Filtrationswege dafür kompensatorisch eintreten. M. hat jedoch bei zwei Hunden, denen der Ductus choledochus unterbunden war, auf Unterbindung des Sehnerven Druckerhöhung eintreten sehen. Diese Druckerhöhung fand dann ihre Erklärung in dem direkten Nachweis einer grösseren Dichtigkeit, Eiweissgehaltes etc. der Augenflüssigkeiten, deren Filtration dadurch erschwert werden musste. Um bei der Patientin die Papillitis als Ursache des Glaukoms anzusehen, müsse man jedenfalls zugleich ähnliche chemische Veränderungen der Augenflüssigkeiten, etwa in Folge der Kachexie annehmen.

Berlin, Palermo.]

[Rabinowitsch (18) führte in einem Falle von akutem Glaukom (bei einer 50jährigen Frau), wo schon 8 Tage jede Lichtempfindung verschwunden war, eine Iridektomie auf beiden Augen aus. Die Lichtempfindung kehrte auf dem linken Auge am zweiten Tage und auf dem rechten Auge am dritten Tage nach der Iridektomie zurück. Die Sehschärfe verbesserte sich allmählich und war 5 Wochen nach der Operation im rechten Auge $\frac{15}{30}$ und am linken $\frac{18}{200}$. Rechts bestand Gesichtsfeldeinschränkung nach oben, innen und unten, sowie auch Achromatopsie; links unbedeutende Gesichtsfeldeinschränkung nach innen und normale Farbenperception. Adelheim.]

Schnabel (19) berichtet über einen Fall von beiderseitigem chronischem Glaukom mit geringer Hypertonie, geringen Irisveränderungen, charakteristischer glaukomatöser Exkavation, S = $\frac{6}{12}$ jederseits nnd wenig veränderten Gesichtsfeldern. Die Patientin war 67 J. alt. Die sehr langsam wachsende Sebstörung an beiden Augen bestand seit 5—6 Jahren. Pat. starb, ohne iridektomiert worden zu sein. Die Obduktion ergab multiple Hirnsklerose, chronischen Hydrocephalus, Hirnatrophie, rechtsseitige katarrhalische Pneumonie, präperitoneale und prävesikale Phlegmone. Die anatomische Untersuchnng beider Sehnerven ergab 1) im marklosen Sehnerventeile weit vorgeschrittenen Schwnnd aller Bauelemente — der Nervenfasern, des Stützgewebes und der Gliazellen, und der queren Bindegewebsbündel — durch welchen eine geräumige, bis an die Vorderfläche der Lamina scleralis reichende Grube und eine starke Lockerung der Textur in dem die Exkavation umfassenden Sehnervenstücke zu Stande gekommen sind, und 2) im markbaltigen Sehnervenabschnitt von der Hinterfläche der Lamina cribrosa bis zum Chiasma chronische interstitielle Neuritis in verschiedenen Stadien. Im übrigen erwies sich die Kammerbucht normal, die Vortices und ihre Umgebung zeigten keinerlei Veränderung, nur am Ciliarkörper, am Muskel sowohl als an den Fortsätzen, waren chronisch entzündliche Veränderungen beziehungsweise Folgezustände derselben vorhanden.

Dieser Fall sei ein Seitenstück zu einem im Jahre 1869 von Schmidt-Rimpler untersuchten Falle, in welchem es sich ebenfalls um ein chronisches Glaukom mit sehr geringen Veränderungen im vorderen Augapfelabschnitt, wohlausgebildeter Exkavation nnd verhältnismässig hoher Sehschärfe handelte und in welchem gleichfalls der ganze Sehnerv bis an das Chiasma dem Untersucher zur Verfügung stand. Die Untersuchung ergab Sehnervenatrophie über das Chiasma hinaus. Wegen dieser Atrophie habe Schmidt-Rimpler die in diesem Falle von v. Graefe herrührende Diagnose Glaukom verworfen nnd die Erkrankung für Sehnervenatrophie mit einer Exkavation, die eine atrophische sei und wie eine Druckexkavation aussehe, erklärt.

Schnabel glaubt nun aber die Diagnose Glaukom sowohl in seinem als auch im Falle Schmidt-Rimpler's aufrecht erhalten zu müssen, da es sich nicht nm eine einfache anfsteigende, sondern um eine Atrophie in Folge interstitieller Entzündung des ganzen Sehnerven handle. Fraglich sei nnr, ob die interstitielle Entzündung des ganzen Sehnerven eine Erscheinung des glaukomatösen Processes oder

eine denselben komplicierende Erkrankung sei. Sowohl die Untersuchung dieser beiden Fälle als auch zahlreiche von anderen Autoren ausgeführte Untersuchungen glaukomatöser Augen, bei welchen allerdings nicht das ganze Sehnervenstück bis zum Chiasma zur Verfügung stand, hätten in der grossen Mehrzahl Atrophie nach interstitieller Neuritis und nicht ein einzigesmal reine aufsteigende Atrophie, wie sie die Druckhypothese fordere, ergeben. Die interstitielle Entzündung des Sehnerven sei unter allen Veränderungen, welche die anatomische Untersuchung glaukomatöser Augen bisher festgestellt habe, die glaukomatöse Exkavation und die ringförmige Flächensynechie in der Kammerbucht miteingeschlossen, die konstanteste. Ferner liefere auch die klinische Beobachtung eine Reihe von Thatsachen, welche die Existenz retrobulbärer Neuritis in glaukomatösen Augen beweise. Die Exkavation der Papille beruhe, wie die anatomische Untersuchung derselben ergebe, nicht auf Druckwirkung, sondern auf Schwund nicht nur der Nervenfasern, wie bei der atrophischen Exkavation, sondern insbesondere auf Schwund der bindegewebigen Bestandteile des intraretinalen und intrachorioidealen Sehnervenstückes und in letzterem Umstande bestehe hauptsächlich der Unterschied zwischen atrophischer und glaukomatöser Exkavation.

Es sei demnach der Bestand eines von der Drucksteigerung ganz unabhängigen Sehnervenleidens in allen jenen Glaukomfällen, in denen eine Beteiligung des Sehnerven bestehe, durch die anatomische Untersuchung sichergestellt. Im markhaltigen Sehnervenabschnitt sei das glaukomatöse Sehnervenleiden eine interstitielle Neuritis, die den ganzen Sehnerven hinter der Lamina cribrosa befallen könne. Im marklosen Sehnervenabschnitt bestehe in einer Gruppe von Fällen ebenfalls Entzündung, in einer anderen aber einfacher Schwund der nervösen und bindegewebigen Elemente.

Schweigger (21) bespricht die einzelnen Erscheinungen des Glaukoms. Die wesentlichste sei die Steigerung des intraokularen Druckes, doch dürfe man nicht soweit gehen, Drucksteigerung und Glaukom ohne Weiteres zu identificieren. Vortragender konnte bei einzelnen Fällen heftiger Iritis Drucksteigerung beobachten, ohne dass weder im Verlaufe der Iritis noch bei jahrelanger Beobachtung irgend etwas von Glaukom auftrat. Aber auch ohne alle entzündlichen Erscheinungen habe er in einzelnen Fällen einseitige Drucksteigerung auftreten sehen, ohne dass Glaukom bestand. Die klinisch wichtigste Eigentümlichkeit der glaukomatösen Drucksteigerung sei ihr anfallweises Anftreten. Die Erscheinungen, welche dabei von den Patienten

aber keineswegs immer beobachtet werden, sind Nebelsehen und regenbogenfarbige Ringe um die Lichtflamme. Als objektiver Befund liege diesen Erscheinungen eine leichte Trübung der Hornhaut zu Grunde, gewöhnlich sei damit pericorneale Injektion verbunden. Die wichtigste Begleiterscheinung glaukomatöser Entzündung sei die Erweiterung der Pupille, welche jedenfalls im Wesentlichen auf einer Drucklähmung der Ciliarnerven beruhe. Erweiterung und Starre der Pupille sei aber nur dann als glaukomatös zu betrachten, wenn Entzündungserscheinungen vorausgegangen sind. Eine andere direkte Folge der Drucksteigerung sei der ophthalmoskopisch sichtbare Arterienpuls. Er charakterisiert sich dadurch, dass während der Herzdiastole die Arteria centralis retinae im Bereiche der Papille zusammengedrückt und blutleer wird. Als eines der wichtigsten Zeichen des Glaukoms pflege man die Sehnervenexkavation zu betrachten, doch sei gerade für die richtige Auffassung dieses Befundes grosse Vorsicht notwendig. Es könne vorkommen, dass der Rand einer grossen physiologischen Exkavation den Sehnervenrand fast erreicht, während zugleich der Grund der Exkavation eine ungewöhnliche Tiefe zeige. Verf. habe eine ganze Anzahl von Fällen gesehen, in welchen ganz normalen Augen lediglich auf Grund einer grossen physiologischen Exkavation Glaukom angedichtet wurde. Entwickle sich aber in Augen mit grosser physiologischer Exkavation aus irgend einem Grunde Sehnervenatrophie, so sei das Augenspiegelbild von einer wirklichen Druckexkavation gar nicht zu unterscheiden, und in der That seien recht viele sogenannte typische Druckexkavationen nichts anderes als physiologische Exkavationen mit Sehnervenatrophie. Finde man auf einem Auge eine tiefe, den Sehnervenrand erreichende Exkavation, auf dem andern eine flache Sehnervenpapille, so könne man mit Sicherheit die Diagnose auf Glaukom stellen, denn physiologische Exkavation komme immer doppelseitig vor, wenn sie auch nicht immer in beiden Augen identisch und gleichgross sei. Jedes der genannten Glaukomsymptome könne für sich allein vorkommen, ohne dass Glaukom vorhanden sei. Es dürfe auf kein einzelnes Symptom das entscheidende Gewicht gelegt werden, sondern nur auf die Gesamtheit der Erscheinungen und den Krankheitsverlauf. Der Nachweis des Glaukoms sei manchmal sehr leicht, manchmal sehr schwer, sei aber einmal Glaukom nachgewiesen, so sei die Iridektomie indiciert und vor einem langen fortgesetzten Gebrauch von Eserin oder Pilokarpin zu warnen.

Ulrich (26) versuchte experimentell bei Kaninchen Sekundär-

glaukom zu erzeugen, er wurde dazu veranlasst durch die klinische Beobachtung eines Falles, in welchem nach totaler Hornhautnekrose in Folge von Conjunctivitis gonorrhoica eine flächenhafte Verwachsung der Iris mit der Linsenkapsel und dadurch bewirkten vollständigen Abschluss der hinteren Kammer nicht sofort Glaukom eintrat, wie nach der Retentionstheorie zu erwarten gewesen wäre, sondern erst nach 5 Monaten. Das Auge bewahrte lange vorzüglichen Lichtschein, freies Gesichtsfeld und normale Tension, während die frei liegende Iris immer mehr einen fibrösen Charakter annahm, indem weissliche Bindegewebszüge in ihr auftraten. Erst als die fibröse Degeneration einen gewissen Höhepunkt erreicht hatte, stellte sich Glaukom ein. Ulrich ging bei seinen Versuchen in der Weise vor, dass er durch Abtragen der Hornhaut ein ausgedehntes Leucoma adhaerens zu bewirken suchte. Da es sich jedoch als unzweckmässig erwiesen, die Hornhaut auf einmal zu exstirpieren, so verteilte er die Abtragung der Hornhaut auf mehrere Sitzungen, so dass er zunächst in einem Hornhautquadranten ein bis in die Pupille reichendes Stück excidierte, nach Heilung dieses Defektes ein zweites u. s. w. Die Lider wurden nicht vollständig vernäht, sondern nur eine Sutur, womöglich entsprechend der Excisionsstelle der Cornea angelegt, wodurch ein gewisser Gegendruck auf den geblähten Irisvorfall ausgeübt wurde. Es gelang ihm auf diese Weise in 11 Fällen multiple Excisionen der Hornhaut mit mehr oder weniger ausgedehnter Einheilung der Iris zur Vernarbung zu bringen. In 4 von diesen Fällen entstand ein ausgesprochenes Sekundärglaukom mit deutlicher und konstanter Zunahme des intraokularen Druckes, in 5 blieb eine Druckzunahme zweifelhaft oder inkonstant, in 2 Fällen wurde das Auge weich. In den Fällen, in welchen Glaukom entstand, ergab der anatomische Befund eine ausgedehnte vordere Synechie, und zwar hauptsächlich am Pupillarteil der Iris, das Irisgewebe zeigte fibröse Verdichtung und Atrophie. Die vordere Kammer und der Fontana'sche Raum waren mehr oder weniger verengert oder aufgehoben. Die Processus ciliares waren meistens hyperämisch; daneben zeigten sich herdweise Pigmenteinlagerungen, die sich vorzugsweise in der Nähe der Gefässe lokalisierten; auch wurde Pigment in den Gefässen gesehen (Pigment-Strombose). Der Glaskörper war namentlich in 1 Fall von eiweissartiger Flüssigkeit infiltriert. In vivo wurde in diesen Fällen frühzeitig eine Hyperämie der Ciliarfortsätze beobachtet, welche, was durch subkutane Fluorescin-Injektionen festgestellt wurde, mit einer Hypersekretion von Humor aqueus einherging. Auch wurden Blu-

tungen im Leukom beobachtet. Von diesen unterschieden sich die 5 Fälle, in welchen eine Drucksteigerung nicht mit Sicherheit konstatiert werden konnte, hauptsächlich dadurch, dass Synechien im beschränkteren Masse und weniger innig vorhanden waren und der Pupillarteil in beträchtlichem Umfange frei blieb, ferner auch eine geringfügigere Pigment-Ablagerung in den Ciliarfortsätzen nachgewiesen werden konnte. Ulrich gewann daraus für seine Tierexperimente den Eindruck, dass Synechien des Pupillarrandes mehr Tendenz haben, zu Drucksteigerung zu führen, als die einer anderen Irispartie, wohl deswegen, weil die radiär verlaufenden Gefässe nach der Pupille zu konvergierten und eine Incarceration des Pupillarrandes und somit ein grösseres Gefässgebiet in Mitleidenschaft zöge als eine peripher gelegene vordere Synechie, ferner weil kleine Arterien und Venen, sowie Kapillaren leichter thrombosierten als dicke Gefässstämme. Er erklärt das Zustandekommen des Glaukoms bei den Versuchstieren in der Weise, dass dem Einwachsen der Iris in die Hornhautnarbe eine chronische Hyperämie der Processus ciliares auf dem Fusse folgte. Wie dieselbe einerseits zu Pigment-Absetzung in das Gewebe führte, so verursachte sie anderseits Hypersekretion des Humor aqueus. Diese Hypersekretion sei das Fundament, auf dem sich das Glaukom aufbaue. In den zwei Fällen, in welchen der Bulbus weich wurde, war Netzhautablösung aufgetreten.

Ulrich (27) unterzieht die neueren Glaukom-Theorien einer Kritik. Gegen die Einteilung der Glaukom-Theorien in Sekretions- und Retentions-Theorien sei nichts einzuwenden, insofern man nur festhalte, dass auch bei einer Retentions-Theorie Hypersekretion und bei einer Sekretionstheorie Retention stattfinden kann, und dass diese Einteilung lediglich davon ausgehen müsse, ob Hypersekretion oder Retention die prima causa movens des glaukomatösen Prozesses sei. In diesem Sinne seien Retentions-Theorien von Knies, Weber, in gewissem Sinne von Birnbacher und Czermak, ferner von Priestley-Smith aufgestellt worden. Auch die Theorie des Sekundär-Glaukoms durch Abschluss der vordern von der hintern Kammer bei totaler hinterer Synechie sei eine Retentions-Theorie.

Die Verlegung des Fontana'schen Raumes in Folge peripherer Iris-Synechien bei Glaukom werde allseitig bestätigt. Es ist aber unbegründet, diese Verlegung des Fontana'schen Raumes und die daraus erfolgende Kammerwasser-Retention als die primär vorhandene Grundlage des glaukomatösen Prozesses anzusehen, wie dies Knies thut, der annimmt, dass im Augeninnern gebildete, nicht in der all-

gemeinen Gefässbahn cirkulierende Stoffe bei ihrem Austritt aus dem Auge an den Ausgangspforten und deren Umgebung zellige Infiltration und adhäsive Entzündung verursachen. Dieser Knies'schen Theorie von der primären, indurierenden Entzündung des Kammerwinkels hätten sich Birnbacher und Czermak angeschlossen, nur dass sie in derselben lediglich eine Teilerscheinung der in verschiedenem Grade über den Uvealtraktus ausgebreiteten Entzündung erblickten. Ihnen erscheint die periphere Synechie der Iris als das Resultat einer adhäsiven Entzündung, was jedoch unberechtigt sei, da gerade in frischen Fällen von Glaukom nachgewiesen sei, dass die sog. periphere Irissynechie nur auf einfacher Apposition, nicht auf wirklicher Verwachsung beruhe. In der Abflachung der vorderen Kammer bei chronisch entzündlichem Glaukom erwachse denjenigen, welche auf Verschluss des Kammerwinkels eine Retentionstheorie, d. h. das Zustandekommen der Drucksteigerung gründen, eine unlösbare Schwierigkeit. Nach den Gesetzen der Physik und den anatomischen Befunden sei eine Retentionstheorie, die von dem Verschluss des Kammerwinkels ausgehe, unhaltbar. Anders lägen die Verhältnisse, wenn die Retention des Kammerwassers nicht vor, sondern hinter die Iris verlegt werde, wie fast allgemein für das Sekundär-Glaukom bei cirkulärer hinterer Synechie angenommen wird. Dieselbe Iritis, die zu cirkulärer Synechie führe, bewirke auch Verdichtung des Irisgewebes und Verödung der Blutgefässe. Werde durch die cirkuläre Synechie der pupillare Zugang des Kammerwassers verhindert, so leide durch die histologische Veränderung der Iris der von Ulrich angenommene andere Weg der Erneuerung desselben, die periphere Iris-Durchquerung, und zu alledem führe der Ausfall von Gefässbahnen der Iris zu collateraler Hyperämie der Ciliarfortsätze und zu Hypersekretion. Priestley-Smith sehe die Grundursache des Glaukoms in einer Verengerung des circumlentalen Raumes und behaupte, diese Verengerung komme entweder dadurch zu Stande, dass die Linse im Alter in der Richtung des Querdurchmessers zu sehr wachse, oder dass der Ciliarring (ciliary circle) einen zu kleinen Radius habe. Bis jetzt sei der Nachweis, mit welchem diese Theorie stehe oder falle, aber nicht gebracht, nämlich dass bei Glaukom die Linse absolut oder relativ zu breit sei.

Der Retentionstheorie gegenüber stehe die Sekretionstheorie. Für die Hypersekretion komme vor Allem das Gefässsystem der Processus ciliares in Betracht. Dass bei Glaukom eine Hyperämie der Processus ciliares vorhanden sei, werde im Allgemeinen von den meisten Autoren

bejaht, über die Art und Weise des Zustandekommens dieser Hyperämie aber gingen die Ansichten auseinander. Betreffs der Glaukom-Theorie von Birnbacher und Czermak fasst Ulrich sein Urteil dahin zusammen, dass weder eine indurierende Entzündung des Kammerwinkels, noch eine Chorioiditis serosa bei frischen Glaukomen existiere, und dass eine Eudophlebitis der Vasa vorticosa möglicherweise für eine beschränkte Anzahl von Glaukomfällen eine ursächliche Rolle spielen könne, worüber jedoch weitere Untersuchungen abzuwarten seien. Nach seiner Ansicht sei die Basis des glaukomatösen Prozesses die Veränderung des Irisgewebes, namentlich die Gefässerkrankung desselben. Die Obliteration der Irisgefässe führe zu collateraler Hyperämie der Processus ciliares und dadurch zu Hypersekretion. In Folge dessen nehme unter Erhöhung des intraokularen Druckes das Volumen des Corpus vitreum zu, dränge die Linse und Iris nach vorne, presse sie aneinander und verlege dadurch mehr oder weniger die pupillare Verbindungsbahn zwischen hinterer und vorderer Kammer. In der hinteren Kammer trete eine Stauung des in abnormer Menge secernierten Kammerwassers ein und die periphere Irisdurchquerung werde über Gebühr in Anspruch genommen. Dadurch werde die histologisch veränderte, weniger zur Filtration geeignete Iris nach vorne gedrängt, bis sie die Cornea berühre und schliesslich, hyperämisch und von Exsudat durchtränkt wie sie sei, mit ihr peripher verwachse. Sei auf diese Weise der eine Hauptabflussweg der intraokularen Flüssigkeit, der Kammerwinkel, verlegt, so trete bis zu einem gewissen Grade vikariierend der andere Abflussweg in dem Sehnerv für ihn ein und diese erhöhte Inanspruchnahme in Verbindung mit dem hohen intraokularen Druck führe zu der glaukomatösen Exkavation der Papille. Der Glaukom-Anfall werde ausgelöst durch alle Momente, welche die Blutcirkulation, sei es im Allgemeinen (Herzschwäche etc.), sei es speziell im Auge (Mydriasis durch starke Schlängelung der Irisarterien) beeinträchtigen und erschweren, er wird momentan beseitigt durch Streckung der Irisgefässe und Erleichterung der Cirkulation (Myosis). Die heilende Wirkung der Iridektomie beruhe auf der Herstellung einer neuen Kommunikation zwischen hinterer und vorderer Kammer, die Durchgängigkeit des Kammerwinkels als noch vorhanden vorausgesetzt.

Weinbaum (29) berichtet aus der Göttinger Klinik über einen Fall von Glaucoma haemorrhagicum mit Thrombose der Vena centralis retinae und Ectropium uveae. Bei einem 26jährigen bis dahin gut sehenden Manne trat plötzlich eine Verschlechterung der Seh-

kraft des rechten Auges in der Weise ein, dass er, was nach der Nasenseite dieses Auges hin lag, nicht deutlich sehen konnte. Diese Verschlechterung nahm stetig zu und es war Pat. als wenn sich von links nach rechts hinüber etwas vor das rechte Auge schöbe. Dazu gesellten sich Kopfschmerz in der rechten Stirnhälfte, Schmerzen des Auges und starke Rötung. Als Pat. in die Klinik aufgenommen wurde, war der Druck erhöht (T + 1) und waren die Erscheinungen eines akuten Glaukoms vorhanden. Auf der vorderen Fläche der Iris zeigten sich Blutstreifen. In Folge von Glaskörpertrübung war die Papille undeutlich sichtbar, auf der Netzhaut fanden sich streifige Blutungen. Das Sehvermögen war = Handbewegung in $^3/_4$ m, aber nur im äusseren Teile des Gesichtsfeldes. Auf dem linken Auge S = 1. Es wurde die Iridektomie nach unten ausgeführt, bei welcher eine ziemlich starke Blutung in die vordere Kammer stattfand, die sich jedoch bald resorbierte, trotz Eserin blieb die Pupille sehr weit, die Iris zog sich im weiteren Verlaufe auf einen schmalen Saum zurück, der Pigmentrand der Pupille wurde auffällig breit. Der Druck ging jedoch herab, die Glaskörpertrübungen wurden spärlicher, der Augengrund deutlicher. Die Gegend der Macula lutea ist schwarz und weiss gefleckt, zeigt gespritztes Aussehen. Vor der Pupille liegt ein 3—4 P. D. grosser dunkler Blutklumpen, nasal ein Stückchen der Pupille frei lassend, dessen Vorderfläche bei Betrachtung im umgekehrten Bilde graugrünlich glitzernd, maulbeerartig gebuchelt, dessen Masse in der Tiefe aber tiefschwarz erscheint. Da der Druck bald wieder stieg, die Glaskörpertrübungen wieder zunahmen und von der schwärzlichen Masse im Augengrunde bei der Medientrübung nicht sicher zu unterscheiden war, ob sie Geschwulst oder Blutung sei, ausserdem das Sehvermögen unrettbar verfallen war, wurde vorsichtshalber die Enukleation ausgeführt. Die Heilung ging glatt vor sich. Die mikroskopische Untersuchung ergab die Cornea und Sklera nicht merklich verändert, desgleichen die Chorioidea. Die Iris ist stark ektropioniert, das Pigmentblatt auf die Vorderfläche umgestülpt, woran auch die übrigen Schichten der Iris theilnehmen. Der Uvealteil des Corpus ciliare und der Ciliarmuskel sind nicht erkennbar verändert. Die Pars ciliaris retinae im Bereiche des Orbiculus ciliaris ist cystoid degeneriert. In der Papilla nervi optici ist die Lamina cribrosa in toto muldenförmig rückwärts verdrängt. Die Nervenfaserschicht der Papille nimmt an der Exkavation nicht Teil, indem sie äusserst stark ödematös gequollen ist. Die erwähnte der Pupille anliegende grosse Blutung enthält zwischen den Blutzellen teils feinnetziges Fibrin,

teils grobe Fibringerinnsel. Im Sehnerven sind die Faserbündel stark atrophisch, besonders die dem Centralkanal benachbarten. Die Arteria centralis retinae ist stark mit Blut gefüllt. Die Vena centralis enthält $\frac{5}{4}$ mm hinter der Lamina cribrosa einen Thrombus, der etwa $\frac{3}{4}$ mm lang ist. Er besteht aus einem Gerüste von Spindelzellen und Fasern, das mehrere rundliche Netze, in denen Zellen von meist längselliptischer Form eingebettet sind, umschliesst. Die Zellen gleichen sehr Sarkomzellen oder denen jungen Granulationsgewebes. Die Allgemein-Untersuchung des Patienten ergab keinerlei Störung des Kreislaufapparates.

Obwohl in diesem Falle unentschieden bleibt, ob es sich um Primärglaukom und sekundäre Thrombose der Centralvene oder um primäre Thrombose und Sekundärglaukom handelt, so ist doch von grossem Interesse, dass hier zum ersten Male Thrombose der Vena centralis retinae als wichtiges Moment für die Entstehung eines Falles von hämorrhagischem Glaukome nachgewiesen worden ist, eine Beobachtung, die, wie Weinbaum glaubt, vielleicht für die Theorie dieser Krankheit dadurch an Bedeutung gewinnt, dass in den bisher vorliegenden Sektionsberichten die Durchgängigkeit der Centralvene nirgends ausdrücklich betont ist.

---

10. Krankheiten der Netzhaut.

Referent: Prof. **Michel.**

1*) Adamück, Ueber die Frage von der Heilbarkeit der Netzhautablösungen (Po powodu woprosa ob isleschimosti Aslojenij settschatki). Westnik ophth. 4. 5. p. 367.

2*) —, Zur Frage von der Aetiologie der Hemeralopie (K woprosu ob aetiologii hemeralopii). Ibid. 6. p. 503.

2a*) Alajmo-Marchetti, L., Un caso di guarigione spontanea di distacco retinitico. Riforma med. I. p. 134.

3) Ayres, S. C., Embolism of the central artery or thrombosis? Journ. americ. med. Assoc. XIX. p. 335.

4) —, Retinitis pigmentosa in the colored race. Americ. Journ. of Ophth. p. 65.

5) Baduel, Sulla cura del distacco di retina secondo il metodo Schoeler. Riforma med. VIII. Nr. 114.

6*) —, Il distacco della retina. Ibid. Nr. 243.

7) Bagneris, Ischémie rétinienne; cécité; guérison. Union méd. du nord-est. Reims. XVI. p. 202.

8) Banholzer, Zur pathologischen Anatomie und Pathogenese der Retinitis proliferans. Arch. f. Augenheilk. XXV. S. 186 (siehe Abschnitt: »Pathologische Anatomie«).

9*) Boncheron, Quelqnes conditions de la cnre opératoire radicale du décollement rètinien traumatiqne et myopique récent. Thèse de Paris.
10*) Bull, Operative traitment of detachment of the retina by Schöler's method. New-York med. Record. 16. January.
11*) —, C. S., Case of tranmatic irido-chorioiditis from contusion of the eyeball, ending in the development of intraocnlar glioma. Transact. of the americ. ophth. soc. Twenty-eight meeting. p. 335 nnd Medic. Record. XIII. p. 189.
12) Caspar, L., Ein Fall von seniler Degeneration in der Gegend der Macnla lutea. Klin. Monatsbl. f. Angenheilk. S. 284 (siehe Abschnitt: »Krankheiten der Aderhant«).
13*) Chevallereau, Traitement du décollement de la rétine. Revue générale d'Opht. Nr. 5.
14) Dahrenstädt, Ein seltener Fall von Netzhantablösung. Centralbl. f. prakt. Augenheilk. März. S. 70 (siehe Abschnitt: »Ophthalmoskopie« S. 149).
15) —, Ueber einen Fall von Sternfignr der Netzhantmitte. Ebd. Febr. S. 52. (siehe ebenda. S. 149).
16*) —, Ein Fall von Mischform albuminnrischer und diabetischer Netzhantablösung. Ebd. Mai. S. 132.
17*) De Schweinitz, Embolism of the central artery of the retina. Jonrn. of the americ. med. society. Chicago. XIX. p. 337.
18) D'Oench, F. E., Krystalle in der Netzhaut. New-Yorker med. Monatsschrift. S. 185.
19*) Dunn, A case of reflex micropsia npon posterior hypertrophy of the inferior turbinates. Arch. Ophth. XXI. p. 375.
20*) Elschnig, Dr. C., Zur Entstehung der Netzhantrisse bei Netzhautablösung. Klin. Monatsbl. f. Augenheilk. S. 416.
21*) Ernst, W., Ein Beitrag zur Lehre von der Embolie der Arteria centralis retinae. Inang.-Diss. Strassbnrg i. E.
22) Fage, Glio-sarcome de la rétine. Gaz. méd. de Picardie. Amiens. X. p. 197.
23*) Fener, Embolie der Arteria temp. snp. retinae. Pest. med.-chir. Presse. XXVIII. S. 550.
24) Foster, J. M., Embolism of arteria centralis retinae. Arch. of Ophth. XXI. p. 497.
25*) Fumagalli, A., Sulla embolia dell' arteria centralis retinae a proposito di tre nnovi casi clinici. Riforma med. VIII. Nr. 85—88.
26*) Galezowski, Des spasmes des vaisseaux rétiniens et de leur influence sur la vision. Recneil d'Opht. p. 69.
27*) Garnier, R., Einiges über die endarteritischen Veränderungen der Augengefässe. Centralbl. f. prakt. Augenheilk. S. 9.
28*) Grossmann, Ueber reflektorische Hyperästhesie nnd Anästhesie der Netzhaut. Pest. med.-chirnrg. Presse. XXVIII. S. 316.
29*) Haab, Die Blntung zwischen Netzhaut und Glaskörper. Dentschmann's Beiträge zur Angenheilk. V. S. 37.
30) Hilbert, R., Zur Kenntnis der Kyanopie. Arch. f. Augenheilk. XXIV. S. 240 (siehe Abschnitt: »Physiologie«).

31*) Hippel, v., Ein Fall von Retinitis proliferans. Klin. Monatsbl. f. Augenheilk. S. 370.
32) Hoag, F. L., A case of apoplexy of the retina. Journ. Ophth., Otol. and Laryngol. IV. p. 56.
33*) Holmes Spicer, On a case of subhyaloid retinal haemorrhages. London Opht. Hospit. Reports. XIII. 3. p. 352.
34*) Horstmann, Beiträge zum Verlauf der Netzhantablösung. Ber. über d. XXI. Vers. d. ophth. Gesellsch. Heidelberg. 1891. S. 140.
35) Johnson, G. L., Bemerknngen über die Macula lutea. Arch. f. Augenheilk. XXV. S. 157 (siehe Abschnitt: »Ophthalmoskopie« S. 147).
36) —, Observations on the macula lutea. Arch. Ophth. XXI. p. 1.
37*) Kamocki, V., Selbstheilung einer Lederhautentzündung nach Netzhantablösung. Centralbl. f. prakt. Augenheilk. Januar. S. 15.
38*) Kern, R., Zur Embolie der Arteria centralis retinae. Inang.-Diss. Zürich.
39*) Logetschnikow, S., Noch über die Ansicht von Prof. Adamück über die Heilbarkeit der Netzhautablösnngen (Ecchjo o waglade prof. Adamüoka na isletschimoct otslojenij settschatki). Westnik ophth. IX. 6. p. 561.
40) Magee, R. S., Binocular glioma of the retina. Ann. Ophth. and Otol. I. p. 326.
41) Marchetti, L. A., Un caso di guarigione spontanea di distacco retinico. Riforma med. Napoli. VIII. p. 134 (siehe Alajmo-Marchetti, L., Nr. 2a).
42*) Marbourg; E. M., Erythropsia occurring from different causes in the same case. Ann. Ophth. and Otol. I. p. 179.
43*) Métaxas, Th., L'influenza chez les anciens: un cas d'héméralopie. Annal. d'Oculist. CVII. p. 343.
44) Meyer, Contribution au diagnostique ophthalmoscopique des altérations des parois vasculaires dans la rétine. Revue générale d'Opht. p. 97 (siehe vorj. Bericht S. 354).
45) Mittendorf, Ueber plötzliche einseitige Erblindung. New-Yorker med. Monatsschr. IV. p. 209.
46) Monteiro, J. F., Sobre un caso interessante de glioma da retina. Brazil-med. Rio de Jan. p. 233.
47) Murell, Unique anomaly of retinal vein. Ophth. Record. Nashville. 1891—92. I. p. 33. (Umschlingung einer Arterie.)
48*) Perles, M., Klinische Studien über Blutgefäss-Erkrankungen des Auges. II. Ueber Embolia partialis retinae. Centralbl. f. prakt. Augenheilk. Juni. S. 161.
49) Plange, O., On pigment striae with secondary changes in the retina after hemorrhage. Transl. by W. A. Holden. Arch. Ophth. XXI. p. 282 (siehe vorj. Bericht S. 355).
50*) Saweljew, Die Hemeralopie als Folge von Fetthnnger (Kurinoja slepota kak sledschwije schirowowo golydanja). Westnik Obschestwennoj gigieni; sudebnoj i praktischewskoj Medizini. XIV. 2. p. 81.
51*) Shepotjew, N., Zur Aetiologie der Hemeralopie (K aetiologii hurinoj slepoti). Wojenno-Medizinsky Journal. November-Heft.

Digitized by Google

52*) Schjepotjew, N., Beiträge zur Lehre von der Hemeralopie (Materiali k utschenju o kurinoj slepote). Wratsch. p. 1107.
53) Schulte, E., Ophthalmoskopische Befunde an der Macula lutea. Inaug.-Diss. Strassburg i./E. (siehe Abschnitt: »Ophthalmoskopie« S. 148).
54) Schultze, Beitrag zur Entstehung der sog. Retinitis proliferans. Arch. f. Augenheilk. XXV. S. 298.
55) Story, J., Detachment of retina. Dublin. Journ. medic. society. XCIV. p. 390.
56*) Straub, M., Onderzoek besprekiug van een geval van nachtblindheit. Weekbl. van het Nederl. Tydskr. II. Nr. 24.
57*) Sutphen, Result of scleral puncture in two cases of detachment of retina. Transact. of the americ. ophth. soc. Twenty-eight meeting. p. 306.
58) Tay, W., Symetrical retinal diseases in infants. Brit. med. Journ. I. p. 1022 (siehe Waren Tay).
59) Vancel, A., Contribution à l'étude de l'étiologie de l'héméralopie epidémique et de ses rapports avec le scorbut. Bordeaux. 1891. p. 34.
60) Waren Tay, Symmetrical retinal disease in infants. (Ophth. soc. of the united kingd.) Ophth. Review. p. 185.
61) Weinbaum, S., Ein Fall von Glaucoma haemorrhagicum mit Thrombose der Vena centralis retinae und Ectropium uveae. v. Graefe's Arch. f. Ophth. XXXVIII. 3. S. 191 (siehe Abschnitt: »Glaukom«).
62) Widmark, J., Ueber Blendung der Netzhaut. Nord. ophth. Tidsskr. V. 57.
63*) Zirm, Ueber die in einem Falle von snbretinalem Cysticerkus durch denselben hervorgerufenen frühzeitigen Veränderungen. Klin. Monatsbl. f. Augenheilk. S. 25.

Holmes Spicer (33) erwähnt einen Fall von einer Blutung zwischen Netzhaut und Glaskörper an der Stelle des gelben Fleckes bei einem 33j. Manne. Eine weitere Blutung fand sich entsprechend der oberen Temporalvene und der unteren Nasalvene. Alle Venen waren tief dunkelrot, erweitert und varikös. Eine Ursache für diese Störung der venösen Cirkulation konnte nicht aufgefunden werden.

Haab (29) berichtet über 6 Fälle von Blutung zwischen Netzhaut und Glaskörper: 1) 50j. Mann, beiderseits wenig ausgeprägte Retinitis albuminurica, links glaukomatöse Exkavation mit kleinen Blutungen in der Umgebung der Sehnervenpapille und einer grossen Blutung nach aussen-unten mit horizontaler Begrenzung. Allgemeine Diagnose: Nierencirrhose und Arteriosklerose. 2) Bei einer Frau, die im 3. und 4. Monat gravid war, zeigten sich auf dem rechten Auge nasal vom Sehnerv einige weisse Fleckchen in der Netzhaut, auf dem linken solche in der Makulagegend und eine grosse Blutung nasal vom Sehnerv, die sich auch auf den letzteren erstreckte, die Retinalgefässe hörten scharf am Rande der Blutung auf. Eine weitere, ziemlich grosse Blutung fand ich im Glaskörper ganz unten in der Peripherie.

3) 21j. Mann, rechts ophth. Bild einer Embolie der Centralarterie, später in der Makulagegend eine mehrere Papillardurchmesser grosse Blutung mit einer horizontalen Begrenzung, unterhalb der Blutung erschien eine Arterie plötzlich an einer Stelle ganz eng. Opticus atrophisch. 4) 30j. Mann, rechts Fingerzählen peripher nach links hin, grosse Blutung, welche die temporale Hälfte der Sehnervenpapille deckt und sich über die Gegend der Makula hinzieht. Später wurde eine Senkung der Blutung beobachtet. 5) 57j. Frau, geringer Eiweissgehalt des Urins, ophth. in der linken Makulagegend eine ungefähr papillengrosse, nach oben scharf durch eine horizontale Linie begrenzte Blutung. 6) 22j. Fräulein, anämisch, rechts grosse Blutung in der Makulagegend, die obere Begrenzung verläuft horizontal, die untere in einem Bogen, ausserdem weisse Fleckchen in der Nähe und auf der Mitte der Blutung. Durch eine seitliche Neigung des Kopfes konnte eine entsprechende Umlagerung der Blutung bewirkt werden.

Dahrenstädt (16) erzählt von einem 54j. Berliner Nachtwächter, dass er im Jahre 1890 wegen chronischer Nierenentzündung pensioniert wurde und der untersuchende Kollege leider die Besichtigung des Augenhintergrundes hätte unterlassen müssen, da er selbst an einem schweren Augenleiden erkrankt war. Bei der jetzigen Untersuchung zeigte der Urin reichlich Eiweiss und $^3/_4$% Zucker, die Linsen enthielten einige gröbere Bläschen und die Veränderungen der Netzhaut auf beiden Augen werden teils als albuminurische, teils als diabetische gedeutet, indem Mischbilder geliefert sind, »die manchem Fachgenossen noch heute die Auffassung der reinen diabetischen Form erschweren«. Bei letzterer findet man »stets Gruppen kleiner, weisser, scharf abgegrenzter Stippchen und kleiner kapillaren Blutungen, oft nur das Eine oder Andere, oft Beides zugleich«.

v. Garnier (27) hebt die endarteriitischen Veränderungen der Augengefässe hervor, so eine knotenförmige Endarteriitis an der Teilungsstelle der Arteria centralis retinae, eine diffuse Endarteriitis bei den verschiedensten Erkrankungen der Netzhaut, eine sekundäre diffuse Endarteriitis des Netzhaut- und Ciliargefässsystems bei Veränderungen in den entsprechenden kapillaren Gebieten, sowie bei dauernder Steigerung des intraokularen Druckes, und bezieht sich hieher auf die bekannten Untersuchungen Thoma's.

Galezowski (26) meint, dass Spasmen der Netzhautgefässe unter dem Einfluss von Infektionskrankheiten, wie beispielsweise Influenza, oder unter einem solchen von Konstitutionskrankheiten ent-

standen, eine Störung der Cirkulation und Herabsetzung des Sehvermögens u. s. w. herbeiführen können.

Ernst (21) veröffentlicht eine Reihe von Fällen, welche in der Strassburger Universitäts-Augenklinik zur Beobachtung kamen und auf Grund der ophthalmoskopischen Erscheinungen als Embolie der Arteria centralis retinae gedeutet werden: 1) 51j. Mann, links: S = Fingerzählen in 2—3 m; lautes diastolisches Blasegeräusch; 2) 27j. Frau, links Erblinduug, angeblich apoplektischer Anfall mit Bewusstlosigkeit nnd Lähmnng des rechten Beines nnd der Zunge; die Lähmung verschwand nach 5 Tagen; 3) 15j. Knabe, links Erblinduug, Insufficienz der Mitralis; 4) 77j. Mann, links Erblindung, Herz normal; 5) 45j. Frau, S anfänglich $\frac{1}{30}$, später $\frac{1}{8}$, Herz normal; 6) 17j. Knabe, rechts Fingerzählen nach anssen und oben in 1 Fuss Entfernung, Herz normal; 7) 64j. Mann, links Handbewegungen, Aortenfehler und Arteriosklerose; 8) 56j. Frau, links Erblindung, Herz normal; 9) 61j. Mann, rechts unsicher Handbewegungen, Aortenstenose ohne Insufficienz iu Folge sklerotischer Vorgänge; 10) 64j. Maun, ophth. Zeichen alter Retinitis albuminurica nnd frischer Embolie, verbreitete Arteriosklerose, Urin eiweisshaltig; 11) 66j. Mann, rechts Erblindung, verbreitete Arteriosklerose, am Herzen leichtes systolisches Geräusch; 12) 26j. Mann, rechts Erblindung, lautes systolisches Geräusch am Herzen; 13) 29j. Mann, rechts Lichtscheiu, Insufficienz der Mitralis mit Stenosis ostii venosi sinistri; 14) 22jähr. Mann, links geringer Lichtschein nach oben uud aussen; Insufficienz der Mitralis; 15) 78jähr. Mann, rechts Erblindung, Herz normal; 16) 35j. Mann, links Erblindung, unreiuer erster Herzton.

Kern (38) betont, dass in der Züricher Augenklinik einige Krankheitsfälle beobachtet wurden, die unter dem Bilde der Embolie arteriae centralis retinae verliefen, ohne dass am Herzen oder somit am Körper ein sicherer Ausgangspunkt für den Embolus nachgewiesen werden konnte. (Wurde regelmässig die Carotis untersucht? Ref.) K. stellte ferner zusammen die veröffentlichten Fälle von Embolie der Centralarterie und fand in 66,2 % der Fälle keine sichere Quelle für den Embolus anzugeben. Es werden 12 Krankengeschichten mitgeteilt; in 2 Fällen (21j. u. 31j. männliches Individuum) bestand Verdacht auf Lues, bei 4 stark blutarmen Mädchen (24jähr. bezw. 20jähr.) wurde ausser der Anämie nichts Besonderes bemerkt, 6 Patienten (57j., 42j., 78j., 57j., 70j. nnd 61j. Individuen) boten sichere Zeichen oder zum Teil starken Verdacht auf Atherom der peripheren Arterien, nnd nur in 2 Fällen (25j. weibliches und 52j.

männl. Individuum) waren die Erscheinungen einer leichten Affektion der Mitralis bezw. eines Klappenfehlers derselben vorhanden. Auf Grund der Zusammenstellungen und der beobachteten Fälle wird hervorgehoben, dass in der Mehrzahl der Fälle von Embolie der Centralarterie höchstwahrscheinlich eine lokale Erkrankung der Centralarterie, wie Atherom, Syphilis, Endarteriitis in Folge chronischen Morbus Brightii oder anderer dyskrasischer Zustände zu Grunde liege.

De Schweinitz (17) untersuchte einen Fall von Embolie der Centralarterie der Netzhaut 20 Minuten nach der Verstopfung. Es fand sich ein Oedem der Netzhaut rings um die Papille und in der Makula, in der unteren äusseren Hauptvene ein centripetaler Strom und eine starke Verengerung der Arterien, die 17 Stunden später vermindert erschien, abgesehen von der unteren äusseren Hauptarterie, welche fadenförmig blieb.

[Fumagalli (25) beschreibt drei Fälle von Embolie der Art. centr. retinae, deren Verlauf nicht von dem gewöhnlichen abweicht. Er empfiehlt unter allen Umständen Eserin, Massage und Punktion der vorderen Kammer. Auf letztere trat in einem Falle augenscheinlich eine stärkere Füllung der Arterien auf der Papille ein.

Berlin, Palermo.]

Feuer (23) beobachtete bei einer 22j. Kranken, die mit einer Bicuspidalisinsufficienz behaftet war, in der oberen Hälfte der Netzhaut eine weisse Trübung und neben der Papille ein kleines, rauchförmiges Exsudat, sowie eine kleine Blutung. Die Arteria temporalis superior wird als embolisiert betrachtet, da sie »wie abgehackt« erschien.

Perles (41) teilt folgende Fälle von Embolia partialis retinae mit: 1) 25j. Mädchen, Insufficienz und Stenose der Aorta, Schrumpfniere, plötzlich Herabsetzung des Sehvermögens, S = $\frac{15}{200}$, später nach Massierung des Auges S = $\frac{1}{15}$. Ophth. fast die ganze Netzhaut ödematös, die Centralgrube himbeerrot, »ein weisslicher Propf scheint die Stelle in der Sehnervengrube einzunehmen, wo die Art. nas. sup. und die beiden inf. auseinandergehen«. 2) 43j. Frau, »erheblich Unreinheit des ersten Herztones, besonders über der Aorta«; aus dem Befunde: gelbweise Verfärbung der Papille, S = $\frac{1}{7}$, Mangel des inneren unteren Quadranten, Einschnürung der im Ganzen verdünnten Arteria temporalis superior wird geschlossen, dass vor 29 Jahren eine Embolie des oberen Schläfenastes mit sekundärer Atrophie des Sehnerven stattgefunden habe. 3) 68j. Mann, Insufficienz und Stenose der Aorta, Schrumpfniere, vor 8 Wochen plötzlich Sehstö-

rung; ophth. gleichzeitig gelb-weisse Verfärbung des Sehnerven, Verdünnung sämtlicher Arterien, die an einzelnen Stellen spindelförmig erscheinen; 4) 43j. Mann, Insufficienz nnd Stenose der Aorta; ophth. rechter Sehnerv blass, alle Arterien mit Ausnahme des obereu Schläfenastes stark verdünnt, Finger werden excentrisch in 1,5 m Entfernung gezählt, es besteht ein absolutes Skotom in Folge »embolischer Verstopfung der Makulaarterie«, und ein peripherer Defekt in Folge von »Obliteration des oberen Nasenastes.« 5) 30j. Arzt, Unreinheit des ersten Tones, besonders über der Herzspitze deutlich, plötzliche Sehstöruug auf dem linken Auge, zumal nnr Finger in 1 m gezählt werden. Ophth. typisches Bild der Totalembolie der Netzhautarterie, wobei der Embolus nur »ein sehr kleines makulares Aestchen wegsam gelassen hat«. »Der Bulbns wurde kräftig nach Cocain massiert. Am andern Tage betrug die Sehschärfe $\frac{1}{10}$ für die Ferne.«

Schultze (54) bringt 2 Fälle von sog. Retinitis proliferans. Fall 1 betrifft einen 49jähr. Mann, links S = $\frac{1}{12}$, centrales absolutes Skotom, rechts S = $\frac{6}{6}$, Gesichtsfeld normal. Rechts fiuden sich im Glaskörper grössere und kleinere bandförmige Trübnngen, die laterale Hälfte der Papille ist verdeckt durch eine teils bläulich-weisse, teils grünlich-gelblich glänzende, stellenweise geradezu schillernde membranartige Auflagerung, die sich noch beträchtlich über die angrenzende Netzhaut ausbreitet. An der unteren Spitze ist eine Pigmentanhäufung sichtbar. Anf dem linken Auge sind ebenfalls einige grössere, dunkle, flottierende Glaskörpertrübuugen vorhanden, Papille bereits atrophisch, oben aussen lagert auf derselben und noch auf die Netzhaut übergehend eine kleine, fast rechteckig glänzendweisse Membran. Die Allgemein-Untersuchung ergab normale Verhältnisse. Im Falle 2 (25jähr. Mann) war rechts S = $\frac{1}{12}$, links S = $\frac{1}{12}$ und enthielt der Glaskörper beiderseits, besonders in den hinteren Teilen breite, dunkle, diffuse, unbewegliche Trübungen. Später war rechts »die Papille nicht zu entdecken, in der Gegend desselben lagert auf der Netzhaut eine gelblich-graue, mattglänzende Membran, welche fast im Centrum eine ovale Lücke hat.« »Aussen fast in der Peripherie des sichtbaren Hintergrundes findet sich eine bläulich-weisse dreieckige Anflagerung auf der Netzhaut, kaum grösser als 2 Papillendurchmesser.« Die Allgemein-Untersuchung ergab nur eine Vermehrung der weissen Blutkörperchen.

Straub (56) wendet sich gegen die Annahme Treitel's, dass der Lichtsinn bei Nachtblindheit ungestört sei, und berichtet über einen nachtblinden Soldaten, welcher zugleich ein leichtes Zitteru

der Hände und des Kopfes darbot. Es wird eine Einschränkung des Gesichtsfeldes bei Abnahme der Beleuchtung und eine hohe Reizschwelle im mittleren Teil des Gesichtsfeldes angegeben.

Bei einem 36j. weiblichen Individuum fand v. Hippel (31) auf dem rechten Auge S = $\frac{1}{10}$ und eine sektorenförmige Einschränkung des Gesichtsfeldes nach innen unten und innen oben. Ophth. erscheinen die Grenzen der Papille verwaschen, die um dieselbe gelegenen Trübungen gehören den inneren Netzhautschichten an, einzelne Fortsätze erstrecken sich in den Glaskörper und führen ausserordentlich feine neugebildete Gefässe mit sich. Bis direkt an die Papille erstreckt sich ein weisslich glänzender Streifen, zwischen der nach unten innen ziehenden Arterie und Vene gelegen. Für die Annahme der Entstehung der als Retinitis proliferans diagnostizierten Veränderung aus primären (!) Blutungen sei kein Anhaltspunkt zu gewinnen. Die Pat. war »nur sehr anämisch und schlecht genährt«.

[Schjepotjew (51 und 52) hat im 17. Schützenregimente in Mariampol (Suwalksches Gouvernem., Polen) im Jahre 1891 von April bis Ende August 166 Fälle (auf 1281 Mann, also 12,9%) von Hemeralopie und im Jahre 1892 von Ende Januar, resp. von Mai bis Mitte August 86 Fälle (auf 1350 Mann, also 6,3%) beobachtet. Er fand, dass in schweren Formen von Hemeralopie die Farbenempfindung sogar bei Tageslicht bedeutend herabgesetzt ist, wobei auch die Sehschärfe mehr oder weniger geschwächt erscheint. Gute Heilerfolge sah Sch. abgesehen von dem Genusse der Leber, resp. dem Fischthrane, vom Chinin, Antipyrin und heissen Fussbädern (30° bis 31° R.), nach Chinin 0,4—0,6 per Dos. ein Mal täglich trat Genesung in 2—3 Tagen ein (nach der Chininbehandlung traten öfter, als bei anderer Behandlung Recidive auf), nach Antipyrin zu 0,6 zwei Mal täglich nach 3—5 Gaben; heisse Fussbäder wirkten sogar in sehr schweren Fällen, wo andere Mittel nicht halfen, es genügten im Allgemeinen 3—5 solcher Bäder. Was die Aetiologie der Hemeralopie betrifft, so ist der Autor am Meisten geneigt, die miasmatische Natur des Leidens im Sinne Adamück's anzuerkennen.

Adamück (2) bespricht die Unhaltbarkeit der gewöhnlich für die Hemeralopie angeführten ätiologischen Momente, wie grelles Licht nnd ungenügende Ernährung. Auf Grund dessen, dass hauptsächlich Erdarbeiter, Gärtner, Sappeure an Hemeralopie erkranken, dass Chinin diese Erkrankung heilt, dass nach den Beobachtungen von Dr. Rusanow (siehe diesen Bericht pro 1885. S. 255) in einem Dorfe, welches in einer sumpfigen Gegend gelegen war, alle Einwohner — arme

und reiche — ohne Ausnahme jeden Frühling an Hemeralopie, die im Sommer wieder verging, litten, kommt Adamück zu dem Schlusse, dass für die Hemeralopie als ursächliches Moment eine besondere Infektion angenommen werden muss, die der Malaria-Infektion nahe steht, aber doch von ihr verschieden ist.

Saweljew (50) hat im Woronesh'schen Gouvernement (Semljansky Ujesd) unter den Bauern 1200 Fälle von Hemeralopie beobachtet. Die Epidemie fiel mit einer Missernte von Hanf, Kartoffeln und Roggen zusammen, weshalb der Autor die Voraussetzung ausspricht, dass die Hemeralopie epidemisch in Folge einer ungenügenden Zufuhr von Fett (Hanföl) in der Nahrung aufgetreten war. Fischthran, sowie auch Hanföl ergaben bei der Behandlung glänzende Erfolge. Leute mit genügendem Fettpolster sollen der Erkrankung mehr widerstanden haben. Da in den Stäbchen und Zapfen der Netzhaut eine fettartige Substanz enthalten ist, so macht S. die Voraussetzung, dass bei völligem Fettmangel in der Nahrung die Fettsubstanzen des Organismus verbraucht werden und kann folglich die Hemeralopie als Folge von Fetthunger (?) betrachtet werden. Adelheim.]

Grossmann (28) erwähnt unter Anführung einiger Fälle, dass in Folge von Onanie bei Erwachsenen Flimmern in Form heller Punkte, sowie retinale Hyperästhesie bezw. Anästhesie auftrete. Ferner werden Fälle von retinaler Anästhesie bezw. neurasthenischer Asthenopie bei chlorotischen und neurasthenischen Individuen mitgeteilt. In einem Falle fand sich eine Parametritis chronica atrophicans.

Eine bei einem 18j. Mädchen beobachtete Mikropsie wird von Dunn (19) auf eine Lähmung der Akkommodation bezogen, hervorgerufen in reflektorischer Weise durch eine Schwellung der unteren Nasenmuschel. Nach teilweiser Entfernung der letzteren verschwand die genannte Störung.

Marbourg (42) beobachtete bei einer 26j. Frau, welche an Schichtstar operiert wurde (Discission), dass zur Zeit der Menses ein Rotsehen auftrat, aber auch spontan und nach Einträufelung von Atropin.

Métaxas (43) behauptet, dass Hippokrates die Influenza und als Folgezustand derselben die Nyktalopie gekannt habe, wobei er annimmt, dass die von H. gebrauchte Bezeichnung: »Nyktalopie« gleich zu setzen sei der Bezeichnung: »Hemeralopie«. Einen Fall von Hemeralopie habe er auch bei einer 22j. Frau nach Influenza beobachtet, die später blind geworden sei, da sich an eine leichte Neuritis eine Atrophie beider Sehnerven angeschlossen habe.

Boucheron (9) meint, dass bei Netzhautablösung ein opera-

tiver Eingriff, der die Herabsetzung des intraokularen Druckes bezwecke, eine Iridektomie oder Sklerotomie, nur in den ersteu 4—5 Tagen nach der Ablösung einen Erfolg verspreche.

Bull (10) teilt mit, dass in allen nach Schöler's Methode operierten Fällen von Netzhautablösung das Ergebnis ein völlig negatives gewesen sei.

Chevallereau (13) behauptet, dass eine ausgezeichnete Behaudlung der Netzhautablösung darin bestehe, entsprechend der Stelle derselben das Auge an einzelnen Punkten mit dem Thermokauter zu behandeln.

Kamocki (37) teilt mit, dass bei einem 9j. Mädchen eine doppelseitige Skleritis mit Netzhautablösung auf dem linken Auge spontan geheilt sei. Eine nähere Ursache wird nicht angegeben. (Wahrscheinlich hat es sich um eine tuberkulöse Skleritis gehandelt. Ref.)

Horstmann (34) hat im Laufe der letzten 12 Jahre 61 Fälle von Netzhautablösung beobachtet, 33 Männer und 28 Frauen. 19mal konnte der Verlauf der Krankheit Jahre lang verfolgt werden, und unter diesen 19 Fällen fanden sich 3 völlige Heilungen.

Sutphen (57) will gesehen haben, dass nach Skleralpunktur, die in Folge eines Trauma's total abgelöste Netzhaut sich wieder ganz angelegt habe, und diese teilweise geschehen sei bei einer im Gefolge von Myopie auch nur teilweise abgelösten Netzhaut.

[Baduel (6) veröffentlicht 5 von Manfredi wegen Netzhautablösung ausgeführte Schoeler'sche Operationen, bei denen nach der von Cofler, bezw. Cofler und Galezowski geübten Modifikation (Ablassen der subretinalen Flüssigkeit, Injektion von Jodtinktur und Glycerin $\bar{a}$ in den subretinalen Raum) verfahren war. Es handelte sich allerdings um ältere Fälle. In allen verschlechterte sich das vorher geringe Sehvermögen oder ging ganz verloren, und die Ablösung besserte sich nur unbedeutend oder gar nicht. B. sucht vom Standpunkte der allgemeinen Pathologie aus nachzuweisen, dass die Schoeler'sche Operation keinen Nutzen stiften könne. Es sei anzunehmen, dass durch die Wiederanlagerung der Netzhaut an das veränderte Retinaepithel erstere doch ihre Funktion nicht wieder erlange, besonders da dieser Process in einem an sich schon kranken Auge und mittelst einer durch Jod künstlich hervorgerufenen Entzündung angestrebt werde. Eine solche müsse Gewebsveränderung und schliesslich Narbengewebe hervorbringen. Das von dem Schoeler'schen etwas abweichende Operationsverfahren könne überall eher günstigere Bedingungen schaffen, zumal auch von

der Injektion in den Glaskörper eine mechanische Trennung der Verwachsung zwischen diesem und der Retina wohl kaum zu erwarten sei.

In einer anderen Arbeit behandelt B. das Thema der Netzhautablösung im allgemeinen. Er betont besonders die Notwendigkeit, zwischen einer eigentlichen, idiopathischen oder essentiellen Netzhautablösung, die bei der Myopie vorkommt und durch Retraktion des Glaskörpers bedingt ist, und einer symptomatischen, sekundären bei Blutung, Abscess, Retinitis, Tumoren etc. zu unterscheiden. Heilungen oder Besserungen kommen vorzugsweise auf die letzteren Formen, wenn die Grundkrankheit der Behandlung zugängig sei, während die erstere wohl nur selten und nur in den leichtesten Graden eine längere oder kürzere Besserung erhoffen lasse.

Alajmo (2a) teilt einen Fall von Spontanheilung einer Netzhautablösung mit, welche in 4 Tagen etwa $^3/_4$ der Netzhaut ergriffen und V fast bis auf quantitative Lichtempfindung herabgesetzt hatte. Ohne irgend eine Behandlung trat 3 Monate später bei einer raschen Bewegung des Kopfes plötzlich Besserung des Sehens ein, das sich allmählich bis auf den früheren Grad hob (= $\frac{1}{7}$ bei altem Leukom und E). Nach 8 Monaten zeigte sich nur noch ein grauweisser Streifen in der Retina als Spur des erfolgten Risses und die Ablösung vollkommen geheilt. Berlin, Palermo.]

Elschnig (20) bringt 2 Fälle von Netzhautablösung mit Netzhautrissen und meint, dass zum Zustandekommen von solchen nicht einfach eine Zugwirkung des Glaskörpers genüge, sondern vielmehr als integrierendes Moment hiebei das Bestehen einer Verklebung zwischen Netz- und Aderhaut anzusehen sei, einmal könne deren Lösung beim Entstehen der Netzhautablösung das Einreissen der Netzhaut bewirken, andererseits, was für die beiden beobachteten Fälle angenommen wird, die Netzhaut am Rande der Verklebung einreissen und das angeheftete Netzhautstück dauernd an der Aderhaut haften bleiben. In dem 1. Fall war in Folge von Einwirkung einer stumpfen Gewalt eine Ablösung der Netzhaut durch Blutung mit Glaskörperblutung eingetreten, gefolgt von Iritis und Chorio-Retinitis ad maculam, drei Wochen später trat plötzlich, nicht im Anschlusse an die ursprünglich entstandene, eine Ablösung der ganzen lateralen Hälfte mit einem lochförmigen Defekt in der Mitte auf. Im zweiten Falle (54j. weibl. Individuum) war die Netzhaut in der ganzen unteren Hälfte mit einem nicht genauen abgrenzbaren Defekt abgelöst,

der Glaskörper von zahlreichen staubförmigen Trübungen eingenommen, ausserdem waren chorio-retinitische Herde vorhanden.

[Adamück (1) hält die Heilung von Netzhautablösungen für nicht selten. Er hat im Ganzen 29 Fälle von Netzhautablösung beobachtet und darunter 9, wo eine Wiederanlagerung der Netzhaut (bei ruhiger Lage im Bette, Atropineinträufelungen, Druckverband und Jodpräparate innerlich) aufgetreten war. In 4 dieser Fälle, die A. ausführlicher mitteilt, war die Heilung eine bleibende, da die Kranken nach mehr als einem Jahre keine Andeutung einer Netzhautablösung mehr zeigten. Unter den geheilten Fällen war die Netzhautablösung verschiedenen Ursprungs gewesen, es waren darunter Fälle, wo dieselbe nach Verletzungen, zwei Fälle, wo dieselbe nach Staroperationen in Folge grosser Glaskörperverluste aufgetreten war, sowie auch bei Myopie. A. hat folglich in 31 % der Fälle Heilung beobachtet und hält daher einen günstigen Heilerfolg in frischen Fällen von Netzhautablösung für nicht selten.

Logetschnikow (39) bespricht die Ansicht Adamück's über die Heilbarkeit der Netzhautablösung und verteidigt auf Grund eigener Beobachtungen, sowie der betreffenden Litteraturangaben seine Meinung über die Seltenheit eines günstigen Heilerfolges bei Netzhautablösung. Adelheim.]

Bull (11) erzählt, dass bei einem 3j. Mädchen, welches durch den Wurf mit einem Esslöffel am linken Auge verletzt worden war, eine Erblindung aufgetreten und ophth. ein gelber Reflex aus der Tiefe des Auges in der nasalen Hälfte sichtbar gewesen sei, zugleich mit Blutungen in der Netzhaut und im Glaskörper. Später fand sich eine Netzhautablösung und allmählich traten die Erscheinungen eines Glioms der Netzhaut vor, so dass das erkrankte Auge entfernt wurde. Die mikroskopische Untersuchung ergab auch die Struktur des Glioms. Später entwickelte sich ein Recidiv in der linken Augenhöhle, die Submaxillardrüse zeigte eine bedeutende Vergrösserung und auch im rechten Auge wurde ein gelblicher Reflex in der Tiefe bezw. eine gelbliche Prominenz im unteren äusseren Quadranten der Netzhaut sichtbar. Das Kind starb; eine Autopsie wurde nicht gemacht.

Zirm (63) beobachtete bei einer 21j. Köchin, die plötzlich eine Abnahme des Sehvermögens des linken Auges beobachtet hatte, eine intensiv-weissgraue Netzhauttrübung 1½ Papillendurchmesser nach aussen vom Rande der Sehnervenpapille, später eine kegelförmige, etwa 4 Papillendurchmesser breite Netzhautablösung, die die Anwesenheit eines Cysticerkus wahrscheinlich macht. Letztere machte nach

unten weitere Fortschritte, die frühere Stelle der Ablösung wurde flacher, der Parasit war weiter nach unten gerückt, und man erkannte deutlich den scharfen schimmernden Rand der Blase und die Bewegungen des eingestülpten Kopfes, der als ein heller, glänzender Fleck sich darstellte. Der Parasit wurde durch einen Skleralschnitt entleert.

---

11. Krankheiten des Sehnerven.

Referent: Prof. **Michel.**

1) Bacchi, Sur le traitement des atrophies du nerf optique et des néphrites. Ann. de la Policlin. de Paris. II. p. 141.

2*) Beer, Ueber einen Fall von Sehnervenaffektion bei Uterus infantilis. Wien. klin. Wochenschr. Nr. 30—32.

3*) Bull, O., Atrophie optique durant la grossesse. Annal. d'Oculist. CVIII p. 286.

4) Burnett, Retro-bulbar neuritis, without discoverable cause marked shot-silk retina; central scotoma for red; peculiar visual fields. Médic. News. Phila. p. 249 und Arch. of Ophth. XXI. p. 248.

5*) Despagnet, De la névrite optique héréditaire. (Congrès de la société franç. d'Opht.) Revue générale d'Opht. Nr. 5.

6*) —, De la névrite optique héréditaire. Recueil d'Opht. p. 387.

7*) Deutschmann, Ueber akute retrobulbäre Neuritis optica rheumatischen Ursprungs. Deutschmann's Beiträge z. Augenheilk. VI. S. 1.

8*) Elschnig, Klinischer und anatomischer Beitrag zur Kenntnis der akuten retrobulbären Neuritis. Arch. f. Augenheilk. XXVI. S. 56.

9*) Gloor, Th., Zur Lehre von den Optikus-Tumoren. Inaug.-Diss. Basel.

10*) Keyser, Glioma of the optic nerve; exophthalmos; enucleation; death; an interesting autopsy. Ann. Ophth. and Otol. St. Louis. I. p. 259.

11*) Kingdon, E. C., Rare fatal disease of infancy, with symmetrical changes at the macula. (Ophth. soc. of the united kingd.) Ophth. Review. p. 184.

12*) Kollock, C. W., Cases of monocular amblyopia in the same family. Transact. of the americ. ophth. soc. Twenty-eighth meeting. p. 410. (Herabsetzung des Sehvermögens auf einem Auge bei mehreren Familiengliedern aus den verschiedensten Ursachen, wie Verletzung, Chorio-Retinitis, Hirnsyphilis u. s. w.)

13*) Lagrange, De la conservation du globe oculaire dans l'ablation des tumeurs du nerf optique. Recueil d'Opht. p. 260.

14*) —, De la conservation du globe de l'oeil dans l'exstirpation des tumeurs du nerf optique. (Congrès français de chirurgie. IV. session). Annal. d'Oculist. CVII. p. 378.

15*) —, Note sur un cas de myxo-sarcom du nerf optique. Journ. de médecine de Bordeaux. XXII. p. 78.

16) Lopez, Un case muy raro de atrofia simpathica del nervia optico. Gaz. med. Mexico. XXVIII. p. 183.
17*) Norton, G. L., The removal of a tumor of the optic nerve with preservation of the eye. Arch. Ophth. XXI. p. 365.
18*) Pfister, Zwei Fälle von Sehnervenerkrankung. Korr.-Bl. f. Schweizer Aerzte. Nr. 20.
19) Rohmer, Observation de fibrome lymphangiéctasique du nerf optique. Arch. d'Opht. XII. p. 554 und (Société française d'Opht.) Revue générale d'Opht. Nr. 5 (siehe Abschnitt: »Pathologische Anatomie des Auges«).
20*) Salzer, Fr., Ueber ein primäres tuberknlöses Angiosarkom des Sehnerven. v. Graefe's Arch. f. Ophth. XXXVIII. 3. S. 33.
21*) Sattler, H., Ueber die eigentlichen Sehnerventnmoren und ihre chirurgische Behandlung. S.-A. aus »Beiträge zur Chirurgie«. Festschrift gewidmet Th. Billroth.
22*) De Schweinitz, Hyaline bodies (Drusen) in the Nerve-head. Transact. of the americ. ophth. soc. Tweenty-eighth meeting. p. 349.
23*) Somya, Ueber partielle Atrophia nervi optici nach Haematemesis. Centralbl. f. prakt. Augenheilk. August. S. 225.
24*) —, Ein Beitrag zur Kenntnis der hereditären, retrobulbären Neuritis. Klin. Monatsbl. f. Augenheilk. S. 256.
25*) Terson, Les verrucosités hyalines de la portion papillaire du nerf optique. Archiv. d'Opht. XII. p. 367.
26) Thiery, Jules A., De l'extirpation des tnmeurs du nerf optique sans enucléation du globe oculaire. Nancy.
27*) Valude, Atrophie optique durant la grossesse; accouchément prématnre artificiel. Annal. d'Oculist. CVII. p. 271.
28) Wood, The retrobulbar neuritis of young adults. Ophth. Record. Nashville. 1891—2. I. p. 391.

Deutschmann (7) steht auf dem Standpunkt der Annahme einer »Erkältung« als Ursache einer akuten retrobulbären Neuritis optica, »wie dies bei einer Iritis anerkanntermassen bereits geschieht.« Fall 6, wo erst ein Sehnerv erkrankt, dann der Abducens der gleichen Seite und endlich der Sehnerv der anderen Seite, und wo mit dem Auftreten des Augenleidens allgemeines Unbehagen und Frösteln verbunden war, spreche sehr für eine allgemeine rheumatische Diathese, »d. h. eine Blutinfektiou mit dem supponierten Rheumatismusgift, das sich in einzelnen Nerveuscheideu lokalisiert, die gerade zur Zeit einen Locus minoris resistentiae dargestellt haben mussten«. In den beobachteten 7 Fällen (mit einer Ausnahme: Fall 6) war die Sehstörung plötzlich einseitig aufgetreten und mit schmerzhaften Empfindungen bei Bewegungen des Auges oder Zurückdrängen desselben in die Augenhöhle. Eine »nachweisbare (!) Erkältung« ging der Augenaffektion 4 mal voraus; der Nachweis die Annahme der Erkältung stützt sich auf Schnupfen, Kopfweh, Reissen in Armen und Beinen.

Der ophth. Befund bestand in Trübung und Schwellung der Papille mit atrophischer Verfärbung (5 Fälle) nach Heilung. Gewöhnlich waren sektorenförmige Defekte des Gesichtsfeldes vorhanden; der Endausgang war bezüglich des Sehvermögens in allen Fällen »ein guter, ja sogar sehr guter.«

Elschnig (8) berichtet über folgende Fälle von »akuter retrobulbärer Neuritis«. Fall 1. 26j. Mann, Diagnose: Myelitis acuta. Beiderseitige Erblindung, ophth. anfänglich Neuritis optica, später Ablassung der Papille mit Herabsetzung des centralen Sehvermögens. Fall 2. 22j. Mann, Diagnose: Myelitis acuta. Beiderseitige Erblindung, Hyperämie und sehr geringe Trübung der Sehnervenpapille, später normaler Befund und normale Fnnktionen. Fall 3. 38j. Mann, Diagnose: Myelitis acuta. Beiderseitige Erblindung, ophth. beide Sehnervenpapillen stark hyperämisch, etwas trüb, leicht geschwellt. Später auf dem linken Ange Fingersehen in 3 m, auf dem rechten in 5 m, Farbenempfindnng für Rot und Grün völlig erloschen, Gesichtsfeldgrenzen für Weiss normal. Ophth. Atrophie der Sehnervenpapille. Fall 4. 26j. Fran, rechtsseitige Hemiparese, Sprachstörnngen, Schlingbeschwerden. Rechts Erblindung, links unsicher Fingerzählen, ophth. Nenritis optica, später Atrophie. Die Autopsie ergab vorzugsweise in der iuneren Kapsel und dem Linsenkern der linken Hemisphaere zahlreiche kleine Blutungen. Die Untersuchung der Sehnerven, des Chiasma und der Tractus zeigte an beiden Sehnerven fast vollständig gleichartige Degeneration der Nervenfasern in der ganzen Ausdehnung bis zum Chiasma und darüber hinaus in die Tractus optici, die in der hinteren Hälfte der Sehnerven hochgradiger ist, als am peripheren Ende. Die Intensität der Veränderungen ist sowohl central als peripher die gleiche. Die Piascheide ist überall an dem Entzünduugsprocess beteiligt, die Sehnervenpapille fast völlig atrophisch, die Nerveufasern durch gewuchertes Binde- und Gliagewebe ersetzt. In einem weiteren Falle von diffuser eitriger Meningitis war ophth. eine venöse Hyperämie der Sehnervenpapille und mikroskopisch eine Entzündung im retrobnlbären Teil des Sehnerven festzustellen, nämlich eine akute Perineuritis, die längs der praeformierten Wege in die Umgebung der Sehnerven nnd in dem Tenon'schen Raume und vom Zwischenscheidenraume her auch in den Bulbns selbst, in den Perichorioidealraum, vordrang. Der Sehnerv selbst erscheint noch völlig normal, nur die peripheren Bindegewebssepta sind von der Pia her in geringem Masse in Mitleidenschaft gezogen.

De Schweinitz (22) fand bei einem 45j. Potator ophthal-

moskopisch eine leicht erhabene, zugleich weissgrau gefärbte Papille und rings um dieselbe Massen, die teilweise das gleiche Aussehen darboten wie Cholestearinkrystalle, mikroskopisch Drusen vor der Lamina cribrosa zu beiden Seiten der Centralgefässe. Ausserdem soll eine Atrophie der Sehnerven und eine Verdickung der kleinen Arterien der Sehnerven bestanden haben.

Terson (25) stellt das bis jetzt Bekannte über die Drusen des Sehnerven zusammen.

Keyser (10) fand bei einem 8j. Kinde einen Exophthalmos des rechten Auges mit Stauungspapille und Erblindung, und diagnosticierte ein Gliom des Sehnerveu. Am 5. Tage nach der Entfernung Meningitis mit tötlichem Ausgang. Auf dem linken Sehuerven wurde ein rundlicher gliomatöser Tumor und in einem der Hemisphaere eine Cyste gefunden.

Somya (24) veröffentlicht eiuen Fall vou hereditärer Neuritis optica bei einem 19j. männlichen Individuum. Die Mutter war im 34. Lebensjahre erblindet, von den 3 Brüdern der Mutter siud zwei augenkrank, einer erblindete im Alter von 28 Jahren. Ausserdem sind von zwei Vettern mütterlicherseits der eiue schwachsichtig, der andere blind. Das Augenleiden herrschte möglicherweise auch in der Familie der Grossmutter mütterlicherseits nach aufwärts. Ophth. erschienen die Papillen beiderseits in der temporalen Hälfte blass und grau verfärbt, die Arterien verengt; beiderseits auch grosse centrale und paracentrale absolute Skotome für Weiss und alle Farben.

Despagnet (5 und 6) beobachtete, dass in einer Familie vier Brüder und eiue Schwester, sowie der Sohn der letztereu von einem hereditären Neuritis bezw. Atrophie befallen waren. Eine anderweitige Störung wurde nicht gefunden.

Pfister (18) berichtet zunächst über eine Verletzung des Sehnerven durch eine Fraktur im Canalis opticus mit den ausgesprochenen Zeichen einer Atrophie der Sehnervenpapille. Die scharfe Kante einer grossen Zangenbranche hatte den harten Gaumen perforiert. In einem weiteren Falle war eine doppelseitige Neuritis optica bei einem luetischen inficierten Manne aufgetreten, die links unter den Erscheinuugen einer Atrophie zu einer Erblindung geführt hätte. Auf dem rechten Auge wurde die centrale Sehschärfe wieder normal, nachdem sie schon auf Fingerzählen in 1 m herabgesunken war. Auch hier fand sich eine atrophische Verfärbung der Sehnerven mit deutlichen Streifen au den Arterien nach oben und unten. Das Gesichtsfeld war hochgradig eingeschränkt.

Beer (2) bringt eine hochgradige Amblyopie des linken Auges mit mässiger Einschränkung des Gesichtsfeldes, totalem centralem Skotom für Weiss und Farben bei anfänglich negativem Augenspiegelbefund in Zusammenhang mit einem Uterus infantilis (22j. Fräulein). Innerhalb 48 Tagen war eine Heilung eingetreten und ophth. fand sich eine intensive Blässe der ganzen Papille.

Valude (27) berichtet über eine 30j. Frau, welche seit ihrer ersten Schwangerschaft jedesmal mit Eintritt der Menses von einer Herabsetzung des Sehvermögens des linken Auges befallen wurde, die beim Aufhören derselben wieder verschwand. Vor Beginn der zweiten Schwangerschaft blieb aber die Herabsetzung stationär und machte mehr und mehr Fortschritte (kaum quantitative Lichtempfindung), und 2 Monate nach der genannten Zeit wurde auch das rechte Auge befallen ($S = \frac{1}{10} - \frac{1}{18}$; Gesichtsfeld hochgradig eingeschränkt). Ophth. fand sich links eine Atrophie der Sehnervenpapille, rechts erschien letztere normal. Es wurde die künstliche Frühgeburt eingeleitet und das Sehvermögen des rechten Auges wurde wieder normal.

O. Bull (3) bezieht sich auf die vorstehende Mitteilung von Valude, indem er ähnliche Fälle aus der Litteratur und zugleich einen selbstbeobachteten Fall anführt. Eine 36j. Frau wurde in der 2. Hälfte ihrer zweiten Schwangerschaft blind und 6 Wochen nach der Entbindung wieder sehend. Aehnlich verhielt es sich bei den weiteren Schwangerschaften, doch zuletzt blieb das Sehvermögen reduciert auf dem rechten Auge auf quantitative Lichtempfindung, auf dem linken auf $S = \frac{1}{60}$. Dabei bestand Rotgrünblindheit. Ophth. wurde eine geringe Sehnervenatrophie festgestellt.

Somya (23) bringt in Zusammenhang mit Magenblutung folgende Erkrankungen: 1) 53j. Mann; nach einer Magenblutung stellte sich eine Abnahme der Sehschärfe des linken Auges auf Fingerzählen in 1 Fuss ein. Es bestand aber diffuse Hornhauttrübung auf diesem Auge; auf dem rechten war $S = \frac{2}{3}$. Ophth. zeigte sich die linke Papille etwas verwaschen und blass atrophisch. Das Gesichtsfeld links bestand nur aus einem kleinen Sektor ausserhalb des Fixierpunktes nach oben, zugleich fand sich ein symmetrischer Defekt auf dem sonst normalen rechten Auge. Im Fall 2 und 3 (52jähr. bezw. 26j. Individuum) verschlechterte sich 2 Tage nach einer Magenblutung ebenfalls auf dem linken Auge das Sehvermögen ($S = \frac{1}{2}$ bezw. $\frac{2}{3}$). Die Papille zeigt die Erscheinungen einer beginnenden Atrophie, das Gesichtsfeld grosse Defekte.

Kingdon (11) erzählt, dass bei einem 8monatlichen Kinde auf

beiden Augen eine zunehmende Atrophie der Sehnervenpapille sich eingestellt habe und die Makulagegend von einem grau-weissen Fleck eingenommen gewesen sei, fast zweimal so gross als die Papille. Das Kind starb plötzlich; im Rückenmark soll eine absteigende Degeneration, in der Grosshirnrinde eine Degeneration der Pyramidenzellen vorhanden gewesen sein. Die Untersuchung des Auges war wegen ungenügender Konservierung unausführbar.

Lagrange (13, 14 und 15) berichtet über einen 13jährigen Knaben, bei welchem seit kurzer Zeit eine linksseitige Exophthalmie aufgetreten war. Das Sehvermögen war erloschen und ophth. die Netzhaut und die Sehnervenpapille mit Blutungen bedeckt. Es fand sich ein Myxosarkom des Sehnerven von der Grösse einer Olive, welches mit Erhaltung des Auges entfernt wurde. Hieran werden einige allgemeine Bemerkungen über Sehnervengeschwülste, sowie über die Art der operativen Entfernung mit Erhaltung des Auges geknüpft.

In dem Falle von Norton (17) handelte es sich ebenfalls um ein Myxosarkom des Sehnerven von der Grösse und der Form einer grossen Mandel. Der Sehnerv mit der Geschwulst wurde ganz nahe am Foramen opticum und an seiner Einpflanzungsstelle in den Bulbus entfernt.

Nach der Mitteilung von Salzer (20) bestand bei einem 2½j. Knaben ein linksseitiger Exophthalmos mit Erblindung und den ophthalmoskopischen Erscheinungen einer stark weiss reflektierenden, hochgradigen Prominenz, welche die Stelle der Papille einnahm und den Eindruck eines Tumors machte. Der Flächendurchmesser betrug etwa das 2—3fache der normalen Papille. Sehnerv und Auge wurden herausgenommen, der Tumor des Sehnerven lag dicht an der Orbitalwand an und Tumormasse am Foramen opticum musste zurückgelassen werden. Es traten wiederholte Recidive, die eine Ausräumung der Augenhöhle erforderten, zuletzt Mitbeteiligung der Präauricular- und Submaxillardrüsen auf. Der herausgenommene Sehnerv zeigte sich in einem kleinfingerdicken Strang verwandelt und hatte die Gestalt einer Keule mit dem dickeren Ende nach dem Auge zu gerichtet. Die histologische Untersuchung des Sehnerven sowohl als der Recidivgeschwülste ergab das Vorhandensein eines tubulösen Angiosarkoms; der Ausgang der Geschwulst wird in die Blutgefässe verlegt, und zwar werden die Peritbelzellen als die proliferierenden Elemente angesehen. Dabei bildet sich ein Mantel um die Gefässe, der aus mehreren Schichten dicht übereinander liegender, radiär zum Gefässlumen gestellter Zellen besteht. Die Zellmäntel folgen den Verästelungen

der Gefässe und bilden ein baumartiges anastomosierendes System. Die zwischen den verschlungenen Zellschläuchen frei bleibenden Räume zeigen vereinzelte Endothelzellen in ihrer Wand und können als Lymphräume gedeutet werden. Sind diese intertubulären Räume zufällig regelmässig umwandet, so täuschen sie auf dem Schnitt ein Schlauchlumen vor. Hyaline Entartung fand sich an dem bindegewebigen Gerüst des Tumors und an den Adventitien und Endothelien der Blutgefässe.

Gloor (9) berücksichtigt in der Einleitung die Litteratur über Optikustumoren und gibt zum Schlusse eine Zusammenstellung der bis jetzt veröffentlichten Fälle. In dem selbst beobachteten Falle handelt es sich bei einem 36j. Individuum um einen rechtsseitigen Exophthalmos, die Papille war grau-getrübt und verwaschen, die Venen geschlängelt; ein Tumor war bei der Palpation nicht zu fühlen. Bei der Enukleation zeigte sich der Optikus als ein dicker Strang, von Geschwulstmassen völlig umwachsen bis zum Foramen opticum. Die Geschwulst wurde als ein Fibrosarkom bei der mikroskopischen Untersuchung erkannt, teilweise myxomatös entartet, bei dem an einzelnen Stellen ein grosser Reichtum von Zellen und Nerven bestand; sie war ferner in unregelmässiger Weise in die hypertrophische Duralscheide verteilt. Der Sehnerv selbst war sowohl in Bezug auf das Septenwerk als auch auf die Axencylinder normal; der Optikus und seine Pialscheide waren nirgends lädiert. An der Hand der Litteratur wurde weiter noch das allgemeine Krankheitsbild der Optikustumoren erörtert, so die pathologische Anatomie, Aetiologie, Symptomatologie, Verlauf und Dauer, Diagnose u. s. w.

Sattler (21) teilt 3 Fälle von Sehnervengeschwülsten mit: 1) 3j. Mädchen, rechtsseitiger Exophthalmos, ophth. ausgesprochene Papillitis, Resektion des Sehnerven und der Geschwulst mit Erhaltung des Auges. Die Heilung verlief glatt, zunächst Unempfindlichkeit und Trübung der Hornhaut, später erschien das Auge tiefer liegend, die vordere Kammer ziemlich seicht, durch die Pupille ist mit dem Augenspiel nur ein leicht grauer Reflex zu bekommen. Die Geschwulst des Sehnerven hatte die ovale Gestalt eines Taubeneies. 2) 7j. Junge, rechtsseitiger Exophthalmos, Erblindung, die Sehnervenpapille beträchtlich geschwellt. Die Geschwulst des Sehnerven wurde mit dem Auge entfernt. Der Tumor hatte eine eiförmige Gestalt und mass 45 mm von vorn nach hinten und am Querschnitt an der breitesten Stelle im Mittel 28 mm; der dem Sehnerven entsprechende Strang liess sich durch die ganze Geschwulst hindurch deutlich ver-

folgen. 3) 4j. Mädchen, bedeutender linksseitiger Exophthalmos, Erblindung, ophth. Atrophie der Sehnervenpapille. Die exstirpierte Geschwulst besass eine birnförmige Gestalt, hatte eine Länge von 37 mm und mass auf dem Querschnitte an der dicksten Stelle 30 mm in der Breite und 35 in der Höhe. Ein 15 mm langer und 3,25 mm breiter hornartig gekrümmter Sehnervenstiel verband die Geschwulst mit dem Augapfel. 4) Bei einem erwachsenen Individuum bestand seit längerer Zeit eine Atrophie beider Sehnerven. Die Sektion ergab das Vorhandensein von Sehnerventumoren. Beim Eintritt in den Bulbus haben die Sehnerven samt Scheiden einen Durchmesser von 3,5 mm, nehmen dann etwa an Dicke zu und zeigen in der hinteren Hälfte der Augenhöhle eine spindelförmige Anschwellung, welche an der dicksten Stelle ungefähr 7,5 mm, von dem Foramen opticum rechts 6, links 5,5 mm beträgt. Nach einer Einschnürung im Canalis opticus, welchen sie prall erfüllen, schwellen die beiden Sehnerven flaschenförmig an. Die dickste Stelle unweit des Chiasmas hat rechts einen Durchmesser von 8, links von 10 mm. Der intrakranielle Teil der Anschwellung hat beiderseits eine Länge von 11,5 mm. Das Chiasma ist in seinem vorderen Teil verdickt und von graulicher Farbe. Die beiden Traktus erscheinen schmal und platt. Im Anschluss an diese Fälle von Sehnerventumoren, deren mikroskopischer Bau ausführlich geschildert wird, erörtert S. die anatomisch-mikroskopische Zusammensetzung derselben, sowie das klinische Bild. Zweierlei Arten von Formelemente bestimmen den Aufbau der Tumoren, nämlich 1) spindelförmige Zellen mit langen Ausläufen und sternförmige Zellen mit mehr oder weniger zahlreichen Fortsätzen und 2) freie Zellen mit rundem oder ovalem Kern und grobkörniger Protoplasma. Dazu kommt noch eine schleimige Intercellularsubstanz. Als klinische Hauptsymptome werden angeführt: 1) Die langsame aber stetig zunehmende Protrusion des Augapfels und zwar hauptsächlich in der Richtung der Orbitalachse. 2) Die Erhaltung einer relativ guten Beweglichkeit. 3) Frühzeitige Beeinträchtigung bezw. völliger Verlust des Sehvermögens. 4) Ophth. in der Mehrzahl der Fälle eine Stauungspapille. 5) Subjektive Lichterscheinungen fehlen, ebenso jede Schmerzempfindung. 6) Langsames Wachstum der Geschwulst, Fehlen von Lymphdrüsen-Schwellungen, Vorkommen im kindlichen Lebensalter und Nichteintritt von Recidiven.

12. Motilitätsstörungen.

Referent: Privatdozent Dr. **Schön** in Leipzig.

1*) Albrand, Beitrag zu den Augenmuskelstörungen nach Influenza. Berlin. klin. Wochenschr. Nr. 36.

2) Alezais et d'Astros, Les artères nourricières des noyaux du moteur et du pathétique. Compt. rend. Soc. de biol. IV. p. 492.

3*) Alt. Note on congenital nystagmus. Americ. Journ. of Opht. p. 144.

4*) Armaignac, Sur les ophthalmoplégies. (Soc. franç. d'Ophth.) Revue générale d'Opht. p. 226.

5*) Astengo, G., Rapporta dell' angolo γ collo strabismo. Annali di Ottalm. XXI. p. 307.

6) Audibert, Du strabisme; contribution a l'étude de la valeur comparative et traitement médical et chirurgical, suivie de deux observations. Gaz. méd.-chir. de Toulouse. XXIV. p. 25.

7) Bach, L., Ueber künstlich erzeugten Nystagmus horizontalis einhergehend mit konjugierter Deviation. Centralbl. f. Nervenheilk. und Psych. Nov.

8) Badal, Léçons sur les ophthalmoplégies. Gaz. hebd. de scienc. méd. de Bordeaux. XIII. p. 5.

9*) Baquis, E., Della oftalmoplegia subacuta soporosa. Annali d. Ottalm. XXI. p. 369.

10) Baumgarten, Moritz, Das Schielen und dessen operative Behandlung nach eigenen Beobachtungen und Erfahrungen wissenschaftlich dargestellt. Leipzig 1891. L. Voss.

11*) Bell, J. H., Early history of miners nystagmus. Brit. med. Journ. II. p. 834.

12*) Blocq et Onanoff, Sur un cas d'association tabéto-hystérique suivi d'autopsie. Tabes supérieur incipiens avec lésion des noyaux bulbaires. Arch. de méd. expér. p. 387 und Gaz. hebdom. p. 297.

13*) Boedeker, J., Kliuischer Beitrag zur Kenntnis der akuten alkoholischen Augenmuskellähmung. Charité-Annalen. XVII. p. 790.

14*) Bouveret and Chapotot, Diplopie monoculaire. Névrite optique dans cas de tuberculose de pédoncules cérébraux. Revue de méd. p. 728.

15*) Bravais, Des mouvements des yeux dans la lecture. Lyon méd. 1891. November.

16) Bregmann, Ueber experimentelle aufsteigende Degeneration motorischer und sensibler Hirnnerven. Jahrb. f. Psych. XI. S. 78.

17*) Bull, On symetric ocular movements. Arch. d'Ophth. XXI. p. 342.

18) Bullard, W. N. and Wadsworth, A peculiar form of nystagmus (Cheyne-Stokes nystagmus). Boston med. and surgic. Journ. CXXVIII. p. 301.

19) Chabert, Cas de tabes caractérisé par des lésions du 2, 3, 4, 5 et 6 paires craniennes. Echo méd. Nr. 24 et 25.

20*) Charcot, Parallèle des troubles oculaires dans le tabes, l'alcoolisme et l'hystérie (Leçon recueillie par le Dr. König). Recueil d'Opht. p. 705.

21*) Cocking, W. F., A case of miners nystagmus associated with double spasmodic torticollis. Brit. med. Journ. II. p. 835.
22*) Connor, L., Heterophoria as a cause of acute rhinitis, loss of small and tinnitus aurium. North western Laucet. p. 306.
23*) Coppez, Un cas de paralysie labio-glosso-pharyngée. Soc. des scienc. méd. de Bruxelles. Oktober 91.
24*) Court, J., Defective illumination as the cause of the nystagmus and other ocular discorders observed in miners. Brit. med. Journ. II. p. 836.
25) Cowell, G., Substance of a clinical lecture on concomitant squint. Westminster Hosp. Rep. 1891. VII. p. 37.
26*) Culver, Orthoptic training. Americ. Journ. of Ophth. p. 57.
27*) Darkschewitsch, R., Ueber recidivierende Okulomotoriuslähmung. Deutsch. Arch. f. klin. Medicin. 49. Bd. 4. und 5. Heft.
28) Decourtien, Note sur le nystagmus de mineurs aux mines de Courrieres. Journ. d'Ocul. du nord de la France. 1891—2. III. p. 85.
29) Dejérine et Sottas, Sur un cas de syringomyelie unilatérale à début tardif suivi d'autopsie. Compt. rend. de la société de biologie. 23. Juillet.
30*) Delepine, A case of aphasia and right hemiplegia. Brit. med. Journ. 10. Sept.
31) Deschamps, Sur le traitement du strabisme. Dauphine méd. Grenoble 1891. XV. p. 276.
32*) De Schweinitz, Postdiphtheritic paralysis of the external recti. Ann. Ophth. and Otol. I. p. 155.
33*) Dinkler, Zur Kasuistik der multiplen Hirnnervenlähmung durch Geschwulstbildung an der Basis. Deutsche Zeitschr. f. Nervenheilk. I. 5. u. 6. H.
34*) Drausart, Sixième contribution à l'étude du nystagmus des mineurs; analyse critique du travail du Dr. Court. Journ. d'Ocul. du nord de la France. Lille. 1891—2. III. p. 97.
35*) —, Travail du mineur nystagmique considéré comme cause d'accidents. Ibid. Nov.
36) Fellows, C. G., Diplopia, paralysis of the sixth nerve. Journ. Ophth. Otol. and Laryngol. IV. p. 42.
37*) Février, L., De l'action des muscles obliques. Annal. d'Oculist. CVII. p. 92.
38) Fischer, E. D., Lead poisoning with special reference to the spinal cord and peripheral nerve lesions. Americ. Journ. of the medic. scienc. Nr. 243.
39*) Fryer, B. E., Case of congenital, bilateral external ophthalmoplegia and congenital, bilateral facial paralysis. Ann. Ophth. and Otol. Kansas City. p. 82.
40*) Graefe, A., Torticollis und Augenmuskellähmung. Centralbl. f. prakt. Augenheilk. Dez. S. 353.
41*) Grüning, Operative treatment for divergent strabisme. New-York med. Journ. März.
42*) Gninou et Parmentier, De l'ophtalmoplégie externe combinée à la paralysie glosso-, labio-laryngée et à l'atrophie musculaire progressive. Extrait de la nouvelle Iconographie de la Salpêtrière.
43*) Hansell and J. H. Bell, The prominent symptoms of hyperophoria. Transact. of the americ. ophth. soc. Twenty eighth meeting. p. 406.

44*) Hansell and J. H. Bell, Equilibrium of the ocular muscles. Ann. Ophth. and Otol. I. p. 148.
45) Helfrich, Paralysis of ocular muscles after a blow. Journ. of Ophth., Otol. and Laryng. II.
46*) Hewetson, H. B., The combined influence of attitude and deficient illumination in miners nystagmus. Brit. med. Journ. II. p. 838.
47*) Howe, L., Concerning muscular advancement. Transact. Med. Soc. New-York. Phila. p. 294 und Americ. Journ. of Ophth. p. 129.
48*) Hübscher, Motorische Asthenopie bei traumatischer Neurose. Deutsche med. Wochenschr. Nr. 17.
49*) —, Traumatische Neurosen nach Eisenbahnunfall. Korrespondenzbl. f. Schweizer Aerzte. Nr. 20.
50) Jack, E. E., Faulty position of the head and neck due to the eyes, and corrected by tenotomy of the eye muscles. Boston med. and surgic. Journ. CXXI. p. 310.
51*) Jeffries, J. A., Eye-Paralyses. Americ. Journ. of Ophth. p. 374 und Boston med. and surgic. Journ. CXXVII. p. 373.
52*) Lagleyze, Traitement du strabisme par le raccourcissement des muscles droits. Arch. d'Opht. XXII. p. 668.
53) Lagrange, Blépharospasme à droite; strabisme à gauche; arrachement du nerf nasal et strabotomie; guérison. Arch. clinic. de Bordeaux. p. 481.
54*) —, Contribution à l'étude de l'ophtalmologie. Annal. de la policlinique de Bordeaux. Janvier.
55*) Lamare, Des mouvements des yeux dans la lecture. (Soc. franç. d'Opht.) Annal. d'Ocul. CVII. p. 365.
56) Mariage, Henri J., Etude clinique sur le strabisme. Lille. p. 44.
57*) Marinesco und Moeli, Erkrankung in der Haube der Brücke mit Bemerkungen über den Verlauf der Bahnen der Hautsensibilität. Arch. f. Psych. und Nervenkr. XXIV. S. 655.
58*) Maude, A., A case of ophthalmoplegia, with Graves' disease. Brain. London. XV. p. 121.
59*) Mercanti, F., Spasmo tonico reflesso dei muscoli estrinseci dell' occhio. Annali di Ottalm. XXI. p. 380.
60*) Millingen, van, Beitrag zur operativen Behandlung des Strabismus sursum et deorsum vergens. Centralbl. f. prakt. Augenheilk. Nov. S. 327.
61*) —, Les anomalies de la convergence. Annal. d'Ocul. CVIII. p. 12.
62*) Möbius, Ueber infantilen Kernschwund. Münch. med. Wochenschr. S. 55.
63*) —, Nachtrag zu dem Aufsatze »Ueber den infantilen Kernschwund«. Ebd. S. 309.
64*) Müller, L., Blepharospasmus nach Basisfraktur. Wien. klin. Wochenschr. Nr. 19.
65*) Nieden, Ein Fall von funktionellem Torticollis bedingt durch eine Augenmuskellähmung. Centralbl. f. prakt. Augenheilk. Nov. S. 321.
66) Nonne, M., Ein Fall von typischer Tabes dorsalis und centraler Gliose bei einem Syphilitischen. Arch. f. Psych. und Nervenkr. XXIV. S. 758.
67) Oppenheim, H., Zur Pathologie der chronischen atrophischen Spinallähmung. Ebd. S. 758.

68*) Pansier, Les manifestations oculaires de l'hystérie. F. Alcan.
69*) Parinaud, H., Modifications secondaires dans l'appareil moteur des yeux dans le strabisme. Annal. d'Oculist. CVII. p. 161.
70*) —, Paralysies des mouvements oculaires d'origine corticale. (Soc. franç. d'Ophth.) Recueil d'Opht. p. 374.
71*) — et Guinon, Paralysie du moteur oculaire externe et du facial et de l'orbiculaire avec hémiplégie du même côté. Nouvelle Icoographie de la Salpêtrière.
72*) Percival, Archibald, S., The relation of convergence to accommodation and its practical bearing. Ophth. Review. p. 313.
73*) Pfalz, Ueber einen Fall von traumatischer totaler Ophthalmoplegia exterior et inferior und den Einfluss reflektorisch centraler Impulse auf die Heilung. Klin. Monatsbl. f. Augenheilk. S. 63.
74*) Pick, A., Ueber die Kombination hysterischer und organisch bedingter Störungen in den Funktionen des Auges. Wien. klin. Wochenschr. V. S. 445.
75*) Pomeroy, Some tenotomies of recti muscles for insufficiencies. Trans-act. of the americ. ophth. soc. Twenty-eighth meeting. p. 446.
76) Price, G. H., Correction of heterophoria. Ophth. Record. Nashville. 1891—2. p. 291. (Praktische Uebersicht.)
77*) Prince, A. E., The fourth degree prism in the correction of hyperphoria. Journ. Americ. med. Assoc. Chicago. XIX. p. 253 und Americ. Journ. of Ophth. p. 172.
78*) Rendu, Ophthalmoplegie nucléaire au cours du tabes. Bull. méd. Paris. VI. p. 253 und Union médic. Nov.
79) —, Troubles oculaires dans un cas d'névrite avec vertiges. Union médic. Nov.
80*) Romiée, H., Etude sur le nystagmus des houilleurs. Annal. d'Oculist. CVIII. p. 21, 109, 196, 265 und Revue générale d'Opht. Nr. 5.
81*) Sauvineau, Pathogénie et diagnostic des ophthalmoplégies. Recueil d'Opht. p. 193 und Revue générale d'Opht. p. 271.
82) Savage, G. C., Insufficiencies of the oblique muscles and how to correct them. Ophth. Record. Nashville. II. p. 1 (siehe diesen Bericht pro 1891).
83*) —, Heterophoria. — A safe line drawn between operative and non-operative cases. Ibid. p. 228.
84*) Schlesinger, Augenmuskellähmung nach Zona. Berl. klin. Wochenschr. S. 1178.
85) Schneller, Zur Theorie des konkomitierenden Schielens. Verhandl. d. X. internat. med. Kongresses zu Berlin. IV. 2. S. 49 und v. Graefe's Arch. f. Ophth. XXXVI. 4. S. 138 (siehe diesen Bericht pro 1890. S. 371.
86*) —, Zur Lehre von den dem Zusammensehen mit beiden Augen dienenden Bewegungen. v. Graefe's Arch. f. Ophth. XXXVIII. 1. S. 71.
87*) Schultze, Kongenitale Facialisparalyse. Neurologisches Centralbl. Juli.
88*) Seabrook, H. H., Some squint statistics. Arch. Ophth. XXI. p. 234.
89*) Shaw and Barber, Ophthalmoplegia externa. Brooklin med. Journ. January.
90*) Siemerling, E., Anatomischer Befund bei einseitiger kongenitaler Ptosis. Arch. f. Psych. und Nervenkr. XXIII. S. 764.
91) Smith, Priestley, Attitude and deficient illumination both important factors in the production of miners nystagmus. Brit. med. Journ. II. p. 840.

92*) Snell, S., Miners' nystagmus and its relation to position at work and the manner of illumination. Sheffield. Bristol.
93*) —, Miners' nystagmus. Opht. Review. p. 113 (siehe diesen Bericht pro 1891. S. 382).
94*) —, Fatigue of ocular muscles owing to constrained attitude at work as the main cause of nystagmus. Brit. med. Journ. II. p. 838.
95*) Snellen, H., Ueber Beschränkung der Konvergenz und der Akkommodation bei seitlichem Blick. Ber. über d. XXI. Vers. d. ophth. Gesellsch. Heidelberg. 1891. S. 113.
96*) Spear, Relation between Abducens and Acusticus. Boston med. News. January.
97*) Sternberg, Mehrfache halbseitige Hirnnervenlähmung durch Krebs des Schläfenbeins. Zeitschr. f. klin. Med. XIX. Heft 5. 6.
98*) Stevens, G., An examination of some of the means for the determination of heterophoria. Ophth. Record. p. 215.
99*) —, Sudden attacks of diplopia. Ann. Ophth. and Otology. January.
100*) —, L'influence de l'etat des muscles moteurs de l'oeil sur l'expression du visage. Annal. d'Ocul. CVIII. p. 241.
101*) —, Facial expressions as influenced by the ocular muscles. Journ. americ. med. Assoc. Chicago. XIX. p. 257.
102*) Stoewer, Ein Fall von doppelseitiger Augenmuskellähmung. Münch. med. Wochenschr. S. 863. (Greifswald. med. Verein.)
103*) Suckling, On Ophthalmoplegia. Med. Assoc. of Birmingham. Oktober.
104*) Teillais, Étiologie lointaine d'une paralysie des muscles de l'oeil. (Soc. franç. d'Opht.) Revue générale. d'Opht. p. 247.
105*) Thompson, J. T., Imperfect illumination as a factor on the production of nystagmus. Brit. med. Journ. II. p. 839.
106) Tiffany, F. B., Insufficiency of the ocular muscles, heterophoria. Kansas City med. Record. IX. p. 229.
107*) Tranjen, Ueber eine eigentümliche Beschäftigungsneurose. Berl. klin. Wochenschr. S. 838.
108) Tscherning, La theorie du strabisme de Hansen-Grut. Annal. de la Policl. de Paris.
109*) Vossius, A., Zwei Fälle von angeborener, fast vollständiger Unbeweglichkeit beider Augen und der oberen Augenlider. Dentschmann's Beiträge zur Augenheilk. V. S. 1.
110) Wiers, Ueber die Ruhestellung der Augen. Groningen.
111) Wishart, D. J. G., Ocular paralysis from basal lesions; report of cases. Canada Lancet. Toronto. 1892–3. XXV. p. 83.
112) Wollenberg, Untersuchungen über das Verhalten der Spinalganglien bei der Tabes dorsalis. Arch. f. Psych. und Nervenkr. XXIV. S. 313.
113*) Wood, A picture of hereditary nystagmus. Americ. Journ. of Ophth. p. 146.
114*) Zimmermann, Chr., A case of disseminated sclerosis presenting the clinical aspect of primary spastic paraplegia with atrophy of both optic nerves. Archiv. of Ophth. XX. p. 329.
115) —, The eye-symptoms of brain disease. Transact. of the Wiconsin State med. Society.

Armaignac (4) will den Ausdruck Ophthalmoplegie für jede Augen-Muskellähmung gebrauchen.

Sauvineau (81) wendet dagegen diese Bezeichnung nur für solche Fälle an, wo ausser vom Okulomotorius mindestens auch noch von einem anderen Nerven versorgte Muskeln gelähmt sind. Abgesehen von Lähmungen, die durch periphere Neuritiden erzeugt sind, beruht die äussere Ophthalmoplegie auf Kernerkrankung, wenn sie chronisch oder subakut ist. Für die akute Form nimmt Verf. entgegen Dufour und Mauthner höheren Sitz an, in Centren, welche den Reflex- und automatischen Bewegungen vorstehen. Die innere Ophthalmoplegie ist immer nukleär; die gemischte sitzt in den Kernen oder an der Basis.

Sitz unterhalb der Kerne giebt keine eigentliche Ophthalmoplegie, weil der Trochlearis nicht durch die Pedunculi läuft und weil die Wurzelfasern des Okulomotorius und Abducens zu weit von einander getrennt sind. Also eigentliche radikuläre Ophthalmoplegien giebt es nicht. Der Verf. unterscheidet nukleäre, supernukleäre und kortikale Ophthalmoplegien.

Sind die inneren und äusseren Muskeln betroffen, d. h. wenn es sich um gemischte Lähmungen handelt, so kann der Sitz in den Kernen oder an der Basis sein.

Bei der chronischen Form kann die Erkrankung der Kerne primär sein, Poliencephalitis und Polimyelitis, oder sekundär nach Rückenmarkserkrankung, Syphilis und Diabetes, oder kann sich mit andern Systemkrankheiten verbinden. Die akute Form beruht auf Kernerkrankung bei Infektions- oder Intoxikationskrankheiten. Sie heilt oder wird chronisch. Sie kommt auch bei der Kinderlähmung vor und beschränkt sich bei derselben schliesslich auf einen Muskel, der atrophiert. Bei der akuten Form liegt die Erkrankung, gewöhnlich Erweichung nach Bluterguss, in den reflektorischen Koordinationscentren der Augenbewegungen, den Wänden des Aqnaeductus, des 3. und 4. Ventrikels und in den Vierhügeln, oder den Fasern, welche diese Centren mit den Kernen verbinden; die Vorhersage ist schlecht. Die einseitige Kernlähmung verträgt sich nicht mit den bisherigen anatomischen Befunden wegen der Kreuzung des Trochlearis. Es sind weitere Untersuchungen nötig. Die sogenannte radikuläre, basilare, orbitale und peripherische Ophthalmoplegie beruht auf Erkrankung der Nerven selbst aus verschiedenen Ursachen. Es sind immer gemischte Lähmungen, meistens einseitig und von Erkrankung der Nachbarnerven begleitet. Die im Verlauf der Tabes

vorkommenden Lähmungen sind vorübergehend. Es sind damit öfter Krämpfe in den associierten Muskeln verknüpft.

[Baquis (9) beschreibt einen Fall von einseitiger Ophthalmoplegia externa mit subakutem Verlauf nach Influenza. Zwei Monate nach letzterer trat mit einem apoplektiformen Anfalle der als Nona bezeichnete Zustand von Schlafsucht auf, dem sich nach weiteren 3 Monaten Paralyse des Rectus internus, dann des superior, inferior, Abducens und beiderseits unvollkommene Ptosis und Myosis hinzugesellte. Unter Koma, Herz- und Athemlähmung trat der Tod ein. Trotzdem die Sektion nicht gemacht wurde, nimmt B. mit ziemlicher Bestimmtheit einen chronisch entzündlichen Prozess an, der vom Plexus chorioideus sich zunächst auf die den vierten Ventrikel und den Aquaeductus Sylvii auskleidende graue Substanz, dann auf die Okulomotoriuskerne und zuletzt auf den Bulbus ausgebreitet hat. Er erinnert dabei an die Ansicht von Mauthner, nach welcher das Schlafcentrum die Höhlenwand der medianen Ventrikel sei und erwähnt einen analogen Fall von Gayet, wo die gleiche Symptomenfolge von Hypnose und Ophthalmoplegia bei subakutem Verlauf nach Trauma auftrat. Berlin, Palermo.]

Der Fall von Blocq (12) und Onanoff (12) zeigte Lähmung des Nervus oculomotorius, Anästhesie des Gesichts, Einschränkung des Gesichtsfeldes und unvollständige Lähmung des rechten Armes. Die ersten drei Symptome sind tabetisch, die beiden andern hysterisch. Die Sektion ergab im Rückenmark die Veränderungen bei beginnender Tabes, dann Atrophie der Kerne des Okulomotorius und Trigeminus.

Bull (17) teilt zur Erläuterung der Mott- und Schäfer'schen Ermittlungen über die Rindencentren der Augenmuskeln folgende Fälle mit:

1) Unvollständige Lähmung der seitlichen Muskeln und der Heber.

2) Unvollständige Lähmung der seitlichen Muskeln und der Lidheber.

3) Angeborene Lähmung der Heber der Augen und der Lider.

4) Lähmung der Abduktoren und Parese der seitlichen Bewegungen.

5) Lähmung der Adduktoren und der seitlichen Bewegungen.

Die Erklärung kann nur dahin gehen, dass die centralen Fasern betroffen sind, welche die Erregung zu synergischen Gruppen leiten.

Coppez (23) stellte einen 63jähr. Mann vor mit Lähmung sämtlicher äusseren Augenmuskeln einschliesslich des Levator.

Fryer's (39) Kranker konnte die Augen nicht nach anssen bewegen. Auch nach innen bewegten sie sicb nur bei Konvergenz, nicht, wenn Seitenbewegung gefordert wurde. Ausserdem war der ganze Facialis gelähmt. Die Lähmungen waren angeboren. Es fehlt wahrscheinlich der sechste nnd siebente Kern. Aus der Beobachtung geht hervor, dass der Internus von zwei getrennten Centren innerviert wird.

Guinon (42) nnd Parmentier (42) vergleichen die äussere Kernophthalmoplegie mit der Labioglosso-Pbaryngeallähmung. Die erstere ist eine obere, die letztere eine untere Bulbärlähmnng. Vereinigt geben beide eine vollständige Polioencephalitis. Sie können sich auch mit vorderer Poliomyelitis verbinden. Für die Diagnose ist entscheidend das Fehlen von Gefühlsstörungen und solchen der Sphinkter, der Verlust der Reflexe, das Vorhandensein von fibrillären Zusammenziehnngen in den atrophierten Muskeln und das Hutchinson'sche Gesicht.

Die Amyotrophie tritt bald in der Gestalt des Duchenne-Aran'schen Typus, bald als subakute vordere Spinallähmung auf. Sie kann beginnen mit Ophthalmoplegie oder mit Muskelatropbie. Es giebt bisher noch keinen Fall von Heilung. Die Aetiologie ist unbekannt.

Lagrange's (54) Kranker hatte Lähmung sämtlicher äusseren Muskeln, einschliesslich Levator. Syphilis war nicht vorhanden.

Van Millingen (61) veröffentlicht noch (siehe diesen Ber. pro 1891. S. 373) 3 Fälle von visueller Konvergenzlähmung, während die volontäre erhalten war. Gewöhnlicb handelt es sich um chronischen Alkoholismus und Intoxikationsamblyopie. Verf. stellt folgende Sätze auf:

1) Es giebt Fälle von Konvergenzlähmung, trotzdem Alles für das Gleichgewicht Nötige, normale Sehscbärfe und Akkommodation, sowie binokulares Sehen vorhanden ist. Das Leiden hat seinen Sitz im Konvergenzcentrum.

2) Es giebt mon- oder binokulare Akkommodationslähmung obne Konvergenzlähmung. Die Centren müssen getrennt von einander sein.

3) Es giebt Fälle, wo bei unversehrter Refraktion nnd Akkommodation binokulares Sehen und Konvergenz fehlt. Das bewusste Sehen muss seinen Sitz in der Sehsphäre haben und von dort auf das Konvergenzcentrum wirken.

4) Es giebt Fälle, wo bei zerstörtem Sehvermögen die Konvergenz erhalten ist, was beweist, dass das Konvergenzcentrum mit der

bewegenden Rinde unabhängig von den Sehcentren verhunden ist.

Möhius (62) stellt 8 Fälle von Ophthalmoplegia exterior, die in der Kindheit entstanden waren, zusammen und fügt einen neuen hinzu, weitere 8 solche Fälle, die angehoren waren, nnd schliesslich 6 mit angehorener oder in der Kindheit erworbener Ophthalmoplegia exterior und gleichzeitiger Facialislähmung.

Es folgen 6 Fälle mit doppelseitiger Abducensfacialislähmung, vier, darunter zwei neue, mit doppelseitiger Abducenslähmung, zwei Fälle mit doppelseitiger Okulomotoriuslähmung, 4 mit doppelseitiger Ptosis, 4 mit einseitiger angehorener Abducenslähmung und 2 mit einseitiger angeborener Ptosis.

Ciliarmuskel und Sphinkter waren stets frei, Ptosis fehlte nie, war aber gewöhnlich unvollständig. Sonstige Störungen fehlten. Lues war nirgends nachweisbar. Der Kernschwund entsteht langsam vom 2.—30. Jahre ohne Doppelsehen. Heilung ist unmöglich, doch schreitet der Prozess auch nicht weiter. Immer besteht eine mehr weniger vollständige Ophthalmoplegia exterior, wozu noch eine Beteiligung des Facialis kommen kann. Das Fehlen sonstiger Begleiterscheinungen ist hezeichnend für den infantilen Kernschwund, der sich wahrscheinlich mit dem infantilen Augenmuskelschwund deckt.

Möhius (63) trägt ans den Klin. Monatsbl. f. Augenheilk. XVII. S. 253 noch den Henoch'schen Fall von angeborener Atrophie der Augenmuskeln nach. Er glauht, dass es sich auch in diesem Falle um sekundäre Atrophie nach primärem Kernschwund gehandelt haben könne, da eine mikroskopische Untersuchung der anscheinend normalen Nerven nicht gemacht war.

Rendu (78) stellte einen Mann mit beiderseitiger Ptosis und Lähmung aller äusseren Okulomotoriusäste vor. Es war nukleärer Sitz anzunehmen. Der Fall ist als heginnende Tabes aufzufassen, es sind schiessende Schmerzen, Schwanken hei geschlossenen Augen vorhanden. Der Kniereflex fehlt, die Pupillarreflexe sind vorhanden.

Shaw (89) und Barher (89) beobachteten bei einem Kinde eine änssere Ophthalmoplegie beider Augen. Das Kind starh 6 Monate später. Es fand sich eine Geschwulst in der Gegend der Vierhügel.

Jeffries (51) stellt eine Uebersicht der Augenmuskellähmnngen znsammen und kommt zu folgenden Schlüssen:

1) Alle Fälle konjngierter Lähmung sind centralen Ursprungs.

2) Wenn die Lähmung auf derselben Seite ist wie die übrigen Lähmungen, so sitzt die Ursache anf der entgegengesetzten Hirnseite. Solche Lähmungen sind meist vorübergehend, kommen bei fast jeder

plötzlichen Hirnstörung vor und sprechen sich mehr in der vorwaltenden Stellung der Augen, als in einer wirklichen Lähmung aus.

3) Wenn die Lähmung mit den Körperlähmungen gekreuzt ist, so befindet sich der Sitz in der Gegend der Pons-Medulla — diese drei Sätze gelten auch für Krämpfe.

4) Allmähliche Entwicklung konjugierter Lähmung deutet auf den sechsten Kern derselben Seite.

5) Lähmung der Auf- oder Abwärtsbewegung deutet auf die Corpora quadrigemina.

6) Lähmung der Konvergenz hängt wahrscheinlich von Erkrankung des centralen Höhlengrau unter dem Aquaeductus ab.

7) Ausgesuchte Lähmungen im Bereich des dritten Nerven deuten auf centralen Sitz, sind aber kein Beweis dafür.

8) Die meisten Lähmungen sind syphilitisch.

9) Schnell ändernde Lähmung mit schnell eintretender Ermüdung rührt wahrscheinlich von centraler Erkrankung her.

10) Vorübergehende Lähmung bei Syphilitischen erweckt Verdacht auf Tabes.

11) Augenmuskellähmungen sind immer ernste Vorzeichen und verlangen genaue Untersuchung des Kranken.

12) Eine Verbindung des sechsten mit dem dritten Kern ausserhalb des Grosshirns ist nicht nachweisbar.

Delepine's (30) Kranke hatte Aphasie, rechtsseitige Hemiplegie und krampfhafte konjugierte Abweichung nach rechts, welche letztere anfangs plötzlich dann eintrat, wenn die Fixation eines in der Mittellinie gelegenen nahen Punktes versucht werden sollte, später aber ohne diesen Willensakt. Die Sektion ergab Herde in den bewegenden Teilen der linken Hemisphäre. Verf. nehmen an, dass die Entzündung um den Herd herum das Centrum für konjugierte Seitenbewegung erreicht habe und anfangs schwach später stärker gereizt habe. Anfangs war eine gleichzeitige Innervation vom Konvergenzcentrum nötig. Nach Mott und Schäfer erzeugt gleichzeitige Reizung beider Centren konjugierte Abweichung.

Parinaud (70) berichtet über einen 55jährigen Mann mit linksseitiger Hemianopsie, Lähmung des Facialis (der kortikalen Form, wo die oberen Aeste wenig betroffen sind), Lähmung der Zunge und der linken Hand in Folge eines Schlaganfalles. Ausserdem war eine Beschränkung der associerten Augenbewegungen, besonders nach oben (bis 10° statt 50°) aber auch nach aussen und innen um 20° vorhanden. Die Konvergenzbewegung war normal. Doppelsehen liess

sich nur in den Randstellungen hervorrufen. Das Centrnm für den Facialis sitzt am unteren Ende der Rolando'schen Furche in den aufsteigenden Stirn- und Scheitelwindungen. Das Centrum des Hypoglossus liegt unmittelbar darnnter, dasjenige für die Hand dicht darüber. Von den Augenmuskelcentren kommt das Willkürcentrum im Stirnlappen in Frage, vor der aufsteigenden Stirnwindung. Die unterste Schicht dieses Centrum's beherrscht die associerten Bewegungen nach oben und grenzt an das Facialiscentrum. Zunächst darüber liegt das Centrum für die seitlichen Bewegungen, welches in diesem Falle ein wenig mit ergriffen war. Das zu oberst gelegene für die Senker ist dagegen unversehrt geblieben. Die Hemianopsie war vorübergehend.

Ein junges Mädchen hatte Schwäche im. rechten Arme und in dem rechten Beine, Kopfschmerzen, Erbrechen, Lähmnng des rechten Facialis ausschliesslich des M. orbicularis, und des rechten Abducens. Parinaud (71) und Guinon (71) nehmen Tuberkel im intraprotuberantiellen Verlauf der Facialisfasern und im motorischen Gebiet der linken Seite an.

Albrand (1) teilt einen Fall von Abducensparese mit, welcher eine nicht sehr ansgesprochene Influenza vorausging und bringt einen Fall von hartnäckigem Akkommodationskrampf ebenfalls mit Influenza in Verbindung durch die Annahme, dass der erkrankte Knabe zu früh nach Ablauf der Influenza wieder gearbeitet habe.

Boedecker (13) bespricht an der Hand der bereits veröffentlichten und zweier eigener Fälle das Krankheitsbild der akuten haemorrhagischen Poliencephalitis superior und kommt zu der Ueberzeugung, dass die Alkoholneuritis eine Allgemeinerkrankung sei, welche wie an jener Stelle, so auch in anderen Teilen des Nervensystems anatomische Veränderungen setzen kann.

Bonveret (14) und Chapotot (14) beobachteten bei einem tuberkulösen Mädchen mit vielfachen Lähmungen und auch einer solchen des Oculomotorius monoculare Diplopie. Die Sektion ergab ausser anderen auch einen Tnberkel in den Hirnstielen. Die Verf. nehmen an, dass derselbe das Akkommodationscentrum beeinträchtigt habe. Monokuläre Diplopie könne durch Krampf und Lähmung einzelner Ciliarmuskelfasern bewirkt werden.

Charcot (20) stellt die Unterschiede im Auftreten der Symptome zusammen bei Tabes, Sklerose und Hysterie. Bei Tabes sind vorübergehende Lähmungen des Okulomotorius, bei Sklerose solche des Abducens häufiger. Bei der Sklerose tritt anfangs Paraplegie mit

Krämpfen und Steigerung des Patellarreflexes auf, bei der Tabes ist letzterer verschwunden. Bei der Hysterie hängt das obere Lid herab. Beruht dies auf Lähmung, so ist die Braue dabei gehoben; bei Krampf steht die Braue tiefer. Das Doppelsehen der Hysterischen ist monokular. Lähmung associierter Muskeln ist für Sklerose bezeichnend. Der Blick ist ungewiss und schielend, weil die associierten Muskeln sich nicht gleichmässig zusammenziehen. Ebenso ist der Nystagmus sehr häufig bei Sklerose, während er sich bei Tabes und Hysterie gar nicht findet. Dagegen kommt er vor bei der Friedreich'schen erblichen Ataxie, die der Tabes ähnelt, bezüglich der unteren Glieder, dagegen der Sklerose bezüglich der Kopferscheinungen. Der Nystagmus ist öfters mit Sprachhinderung verbunden, Fehlen des Kniereflexes zeigt dann aber, dass es sich nicht um Sklerose handelt. — Das Verhalten der Iris ist besonders wichtig für die Unterscheidung. Ungleichheit der Pupillen und Reflextaubheit findet sich bei Tabes und allgemeiner Paralyse, niemals bei Sklerose und Hysterie. — Bei der Tabes ist die Papille weiss, scharf begrenzt, die Gefässe sind verdünnt, bei der Sklerose ist sie gelblich und verwaschen. — Bei der Tabes wird die Erblindung niemals rückgängig, bei der Sklerose kann sie Monate bestehen, ohne endgiltig sein zu müssen. Bei der Hysterie sind Erblindungen beschrieben, aber ohne Veränderungen der Papille. — Das Gesichtsfeld ist bei der Tabes unregelmässig, bei der Hysterie koncentrisch, bei der Sklerose gar nicht eingeschränkt. Bei der Tabes verschwindet zuerst die Empfindung für grün und rot, bei der Hysterie bleibt die Empfindung für rot bis zuletzt, bei der Sklerose giebt es keine Farbenblindheit.

Der Kranke Darkschewitsch's (27), jetzt 33 Jahre alt, hatte vor 20 Jahren vorübergehende Ptosis rechts, vor 9 Jahren Typhus und vier Wochen darauf Kopfschmerz, Erbrechen, vorübergehende Ptosis und Doppelsehen. Später traten die Anfälle 2—3mal monatlich Nachts auf und dauerten 2—3 Tage. Schliesslich blieb Lähmung des ganzen rechten Okulomotorius dauernd bestehen. Ausserdem war nur noch die Empfindlichkeit im Gebiete des rechten oberen Trigeminusastes herabgesetzt. Wahrscheinlich ist der Stamm des Okulomotorius bei seinem Austritt aus dem Hirnschenkel betroffen.

De Schweinitz (32) sah bei einem Kinde nach Diphtheritis, ausser leichter Ptosis sowie Akkommodations- und Irislähmung, Lähmung beziehentlich Parese beider Abducentes sowie Parese der Beine. Es trat Heilung ein.

Dinkler (33) beobachtete bei einem 53jähr. Manne durch ein

vom Sinus cavernosus dexter ausgehendes, Sarkom Entartung des II. bis XII. Hirnnerven rechts und des V. links. Das rechte Auge war vorgedrängt und es bestand Neuritis optica.

Helfrich (45) beschreibt einen Fall, wo nach einem Schlag mit einem Schirm auf das untere Lid Lähmung sämtlicher äusseren Augenmuskeln dieses und später auch des anderen Auges eintrat. Ciliarmuskel und Iris blieben unversehrt. Nach 2 Monaten trat Heilung ein. Nur eine leichte Parese des rechten Abducens blieb bestehen.

Der von Moeli (57) und Marinesco (57) beschriebene Fall einer Erkrankung in der Haube der Brücke hatte während des Lebens gekreuzte Abducenslähmung gezeigt, ist aber sonst ohne ophthalmologische Bedeutung.

Maude (58) berichtet über eine Frau mit Morbus Basedowii. Dieselbe bekam einen vorübergehenden Mittelohrkatarrh. Später trat linksseitige Facialisparese auf ohne Taubheit, darauf unvollständige Ptosis, rechts endlich allgemeine linksseitige Ophthalmoparesis, die Pupille ausgenommen. Alle Erscheinungen gingen in einigen Wochen zurück. Es blieb ausgeprägter Exophthalmus. Verf. nimmt eine, von dem Mittelohrkatarrh unabhängige, am Boden des vierten Ventrikels entlang der Mittellinie gegen den Aqnaeductus Sylvii hinkriechende Erkrankung an, welche erst den Kern des Gesichtsteiles des VII., dann den des VI., des IV. und endlich des III. ergriff. Die Lähmung des letzten war nie vollständig, die Pupille blieb immer verschont.

Müller (64) sah einen Mann mit Basisfraktur und linksseitiger Facialislähmung, so dass das linke Auge nicht geschlossen werden konnte, während Blepharospasmus auf dem rechten Auge bestand. Das Auge konnte weder aktiv noch passiv geöffnet werden. Doch hört der Krampf auf, wenn man das linke Auge verbindet. Verf. nimmt an, dass der Blepharospasmus ein doppelseitiger sei, links aber wegen der Lähmung nicht hervortrete. Er hängt wahrscheinlich von einem Reflexe ab, der durch das linke Auge ausgelöst wird.

Nieden (65) beobachtete einen 11jährigen Knaben mit Torticollis (Caput obstipum), Neigung des Kopfes auf die linke Schulter, Kinn nach rechts, wo Tiefstand des linken Auges die Ursache war. Der Torticollis trat nur bei Fixationsbestrebungen ein. Das Auge stand 1,5 mm tiefer und konnte nicht mehr als 1,5 mm über die Wagerechte erhoben werden. Vollständig war die Lähmung nicht. Die Drehung war nach innen oben beschränkt, nicht nach aussen (links) oben. Es wurden gekreuzte Doppelbilder gesehen mit Zu-

nahme des Höhenabstandes nach links oben, Abnahme desselben nach rechts oben, doch stärkerer Schieflage der Bilder bei letzterer Stellung. In der ersten Jugend waren Krampfanfälle vorgekommen und hatte eine vorübergehende Lähmung des linken oberen Lides bestanden. Darauf wurde der Tiefstand des linken Auges beobachtet nnd entwickelte sich der Torticollis, welcher schon seit 6—7 Jahren besteht. Verfasser nahm eine Lähmung des linken Rectus snperior an. Vorlagerung dieses Muskels brachte nach einiger Uebung vollständige Heilung. Verf. stellt aus der Litteratur die ähnlichen Fälle zusammen.

Graefe (40) glaubt, dass es bei dem Nieden'schen Falle sich nicht um eine Lähmung des linken Hebers, Rectus superior, sondern des rechten Senkers, Obliqnus snperior, gehandelt habe, da die mehr gesenkte Torticollisstellung nicht den Ausfall der Heberwirkung ersetzen kann nnd bisher auch immer nur bei Ausfall einer Senkerwirkung beobachtet wnrde. Verf. macht auf den Widersprnch aufmerksam zwischen der Angabe, dass nach oben aussen sich keine Bewegungsbeschränkung gezeigt habe, und der anderen, dass nach derselben Richtung eine Zunahme der Höhenabstände der Doppelbilder stattgefunden habe.

Pfalz's (73) Kranker, ein Schlosser, hatte sich mit einer Feile in den inneren Augenwinkel gestochen. Sämtliche innere und äussere Muskeln des Auges einschliesslich des Lidhebers waren gelähmt. Das Auge war vorgedrängt, die Sehschärfe auf die Hälfte herabgesetzt, das Gesichtsfeld eingeschränkt. Die letzten drei Erscheinungen gingen schnell zurück. Elektrischer Strom blieb wirkungslos. Nachdem aber mittelst Heftpflasterstreifen das Auge einen Tag war offen gehalten worden — die Doppelbilder störten nicht — stellten sich ein: Lichtreaktion der Pupille nnd zuckende willkürliche Bewegungen des Angapfels. Auch blieb das Lid offen. Nach etwa 8 Wochen war die Heilung vollständig. Verf. schreibt dem Offenhalten des Auges grossen Einfluss auf die Heilung zu, nnd zwar durch den Lichtreiz. Die Doppelbilder stören nicht, weil der Kranke die Augen bei Lähmung sämtlicher Muskeln leicht parallel halten kann.

Schlesinger (84) stellte einen 40jähr. Mann vor, der einige Tage nach Erkranknng an Zona eine vollkommene Okulomotoriuslähmung bekam. Auch der Levator und die Pupille waren mit betroffen.

Schultze (87) sah ein Kind von 4 Jahren mit angeborener vollständiger Facialislähmung. Das linke Auge stand offen. Die

elektrische uud mechanische Reizbarkeit war vermindert. Die linke Pupille war etwas weiter. Bei Blick seitwärts zeigte sich leichter Nystagmus. Verf. nimmt peripheren Sitz des Leidens an, obgleich der Zustand der Pupille vielleicht eine Erkrankung auch des Okulomotorius bedeutet.

Siemerling (90) fand in einem Fall von einseitiger linker angeborener Ptosis eine Entartung des ventralen und dorsalen Okulomotoriushauptkernes im vorderen Abschnitte auf beiden Seiten. Der distale und Westphal'sche Kern waren gesund. Der linke Okulomotoriusstamm zeigte teilweise Atrophie, der linke Levator Zerfall der Fasern und Vermehrung des Zwischengewebes.

Spear (96) sah zwei Fälle, wo in Verbindung mit Otitis interna, Rhinitis, Kopfschmerzen und Schwindel, Strabismus divergens und gekreuztes Doppelsehen eintraten, welches nach Behandlung der beiden erstgenannten Leiden verschwand. Verf. nimmt eine Einwirkung auf den Abducens an.

Sternberg's (97) Kranke hatte ein Carcinoma uteri und eine Metastase am rechten Schläfenbein, welches in den Sinus cavernosus hineinwncherte nnd während des Lebens den rechten Abducens gelähmt hatte.

Stöwer (102) sah bei einem 20jährigen Manne nach Gesichtsrose Lähmung sämtlicher Augennerven einschliesslich des ersten Trigeminusastes auf dem rechten Auge. Ausserdem war leichter Exophthalmus vorhanden. Heilung trat nach Schmierkur ein. Sonstige Zeichen von Lues fehlten. Einige Wochen später trat eine vorübergehende linksseitige vollständige Okulomotoriuslähmung ein. Verf. nimmt eine Orbitalphlegmone im Anschluss an das Erysipelas mit chronischer Meningitis und Blutungen in der Gegend der Fissura orbitalis superior an.

Vossius (109) sah bei zwei Brüdern Lähmung aller Heber und Senker, sowie der oberen Lider beider Augen. Nur geringe wagerechte Bewegung war vorhanden. Die Augen waren etwas nach unten gerichtet. Die Sehschärfe betrug bei dem einen beiderseits $\frac{2}{3}$, bei dem anderen $\frac{1}{3}$ nnd $\frac{1}{10}$.

In einem Falle, der hauptsächlich die Zeichen spastischer Spinalparalyse aufwies, nahm Zimmermann (114) doch disseminierte Sklerose an wegen temporaler Abblassuug der Papille; ausserdem bestanden nnvollständige vorübergehende Okulomotoriuslähmung, Empfindlichkeitsstörungen, Ueberstürzung der Sprache und psychische Störungen.

Suckling (103) stellte eine 21jährige Frau vor mit allgemeiner Muskelschwäche, Lordose u. s. w. ähnlich einer pseudo-hypertrophischen Lähmung; die Muskeln waren aber nicht atrophisch, die faradische Reaktion normal. Beiderseits bestand Ptosis und waren die Augenbewegungen nach allen Richtungen beschränkt, besonders nach oben und rechts. In den Randstellungen trat Nystagmus ein, bisweilen Doppelsehen. Pupillarreflex auf Licht war erhalten; ebenso der Patellar- und der Plantarreflex. Die Kranke gehörte einer neuropathischen Familie an. Verf. hält den Fall nicht für Hysterie, sondern für eine besondere Krankheitsform.

Teillais (104) beobachtete bei einer Frau nach einer wieder eingerenkten Schulterverrenkung eine Lähmung des gleichseitigen Abducens. Da andere ätiologische Momente für die Lähmung nicht vorlagen, dagegen die Frau über Ameisenkriechen geklagt hatte, welches vom Druck auf den Plexus brachialis herrührte, so schliesst Verf., eine Neuritis ascendens vom Plexus brachialis aus habe zu Erkrankung der Augenmuskelkerne geführt. Der Fall wurde geheilt. In der nachfolgenden Besprechung wird die Lähmung als eine hysterische aufgefasst.

Pick (74) beschreibt zwei Fälle einer Mischung hysterischer mit organisch bedingten Augenstörungen. Die erste, 24jährige, Kranke hatte Kopfschmerzen, Krampfanfälle, Blepharospasmus, auf dem rechten Auge Keratoconus und beiderseits wahrscheinlich kongenitale Amblyopie. Die Augenbewegungen waren ganz unkoordiniert. Es bestand Nystagmus und eine Zeit lang Amaurose. Unter Magnettherapie verschwanden die Kopfschmerzen, die Krampfanfälle und hob sich die Sehschärfe. Die zweite 35jährige Hysterische mit verschiedenen Uterusleiden hatte an vorübergehender Hemiplegie gelitten und an Sehstörungen, die durch Hypnose beseitigt sein sollen. Jetzt waren die Augen konjugiert nach links abgelenkt. Es bestand Nystagmus und Bewegungshindernng nach rechts und besonders nach oben. Lichtempfindung schien vorhanden zu sein. Die Sektion ergab frische und alte Erweichungsherde in der Rinde und den Markmassen der Lobi occipit. und temporal., den Thalam. opt., den vorderen Vierhügeln und in beiden Kleinhirnhemisphären.

Pansier (68) behandelt ausführlich die Augenerscheinungen bei Hysterie. Als Vorläufer eines Anfalls treten Augenmuskelzusammenziehungen auf. Nystagmus ist selten, Blepharospasmus kommt tonisch, klonisch und pseudo-paralytisch vor. Er kann durch Druck auf gewisse Punkte zum Verschwinden gebracht werden. Auf der Krampfseite bietet das Lid Widerstand, ist die Braue gesenkt und

bilden sich kleine senkrechte Stirnfalten gegen die Nase hin. Spastischer Strabismus, gewöhnlich durch Zusammenziehung des Internus findet sich bei älteren Personen. Er ist mit Stirnschmerz verbunden nnd scheint mit Hypermetropie zusammenzuhängen (ist entschieden die Folge derselben, Ref.). Ob es hysterische Lähmungen giebt, ist sehr fraglich. Insufficienz ist sehr selten. Bei der hysterischen Ophthalmoplegie ist mit dem Fehlen der Willkürbewegungen gewöhnlich pseudo - paralytische Ptosis verbunden. Konjugierte Abweichung, häufig während der Anfälle, ist nur einmal ausserhalb derselben beobachtet. Akkommodationskrampf, auch partieller, ist häufig. Gesonderte Lähmnng des Ciliarmuskels wurde nur einmal beobachtet. Lähmnng und Krampf des Sphinkter der Iris sind häufig.

Alt (3) sah einen Kranken mit horizontalem Nystagmus, Hypermetropie und Sehschärfe $\frac{20}{30}$ und fand folgende Stammtafel. Die Grosseltern waren kurzsichtig. Von 5 Kindern hatten die 2 Söhne und eine Tochter Nystagmus. Einer der Söhne hatte 8 Kinder, wovon 3 Nystagmns, die Tochter 3 Söhne, alle mit Nystagmus. Einer dieser 3 Söhne hatte 2 Kinder, frei von Nystagmus.

Bell (11) giebt eine Geschichte von der Kenntnis über den Nystagmus der Bergleute. Verf. stellt fest, dass derselbe auch bei solchen Leuten vorkommt, die nicht in gezwungener Stellung arbeiten. Die schlechte Beleuchtung, welche das scharfe Ansehen eines Punktes unmöglich macht, hat Einfluss auf die Entstehnng des Nystagmus. Nach einer angreifenden Krankheit scheinen die Leute besonders leicht von der Krankheit befallen zu werden. Man kann Grade des Nystagmus unterscheiden je bei welcher Hebung der Augen er beginnt.

Nach Dransart (34 nnd 35) (siehe diesen Ber. pro 1891. S. 382) können (beim Nystagmus der Bergleute) die ermüdeten Heber schliesslich nur noch rnckweise die Gegner überwinden. Die horizontalen Schwankungen beruhen auf einem Versagen der Interni und der Akkommodation. Die Anämie der Bergleute wirkt vorbereitend.

Romiée (80) behauptet dagegen, dass die Bergleute die längste Zeit mit dem Blick nach unten arbeiten. Der Nystagmus rühre von Uebermüdung des Akkomodationsmuskels bei ungenügender Beleuchtung her. Die Leidenden seien fast alle Hypermetropen. Die Ueberanstrengung des Akkommodationsmuskels führe zu klonischen Zusammenziehnngen der äusseren Muskeln.

Cocking (21) beschreibt einen Fall von Nystagmus bei einem Bergmann, wo sich zuerst ein Krampf im linken Arm und später ein Schütteln des Kopfes um die senkrechte Axe hinzugesellte. Der

Kopf wurde dabei durch die Nackenmuskeln krampfhaft steif gehalten. Anfangs wurde der Kopf auch nach hinten gerissen. Die Anfälle treten von Zeit zu Zeit ein nnd lassen sich hervorrufen, indem der Kranke die liegende Stellung wie beim Kohlenhauen einnimmt. Jedenfalls kann schlechte Beleuchtung auf den Torticollis keinen Einfluss gehabt haben.

Court (24) fand unter 597 Bergleuten 207mal = 34,67 % Nystagmus und 172 davon unter 376 Hauern = 45,74 %. Der Nystagmus ist selten in Bergwerken, wo Kerzen gebrannt werden, d. h. in Bergwerken mit heller Beleuchtung. Unter 524 Bergleuten mit Sicherheitslampe fand Verf. 164mal Nystagmus, 127mal Hemeralopie, 61mal Lichtscheu, unter 573, die mit offenem Licht arbeiteten, nur 32mal Nystagmus und 12mal Hemeralopie. Daher kann der Nystagmus nicht von der Körperhaltung herrühren. Der Nystagmus kommt auch bei Bergleuten vor, die nicht die Kohle brechen, sondern anders beschäftigt sind. Der Nystagmus bessert sich, wenn die Leute in Bergwerke mit besserer Beleuchtung kommen.

Hewetson (46) meint, dass schlechte Beleuchtung und schlechte Haltung beim Bergmannsnystagmus mitwirken. Durch Herabsetzung der Beleuchtung lässt sich bei den Kranken der Nystagmus auslösen, ebenso aber auch dadurch, dass man den Kranken den Kopf zwischen die Kniee nehmen und dann plötzlich heben lässt. Anch die übrigen Gesichtsmnskeln sind häufig beteiligt. Der Kopf bewegt sich oft nach der entgegengesetzten Seite, eine Ausgleichsbewegung. Tenotomien bleiben ohne Erfolg, der Krampf dauert nach Tenotomie der Obliqui fort. Verf. beobachtete bei drei Töchtern eines Erkrankten ebenfalls denselben Nystagmus.

Snell (92, 93 und 94) behandelt in einer Monographie ausführlich den Nystagmus der Bergleute. Er ist von Kopfschmerzen und Hemeralopie, die auch gesondert vorkommt, begleitet. Die Augen bewegen sich 60—100mal in der Minute. Die Sehschärfe und der Farbensinn sind in Ordnung. Gegen die Annahme, dass die Ursache in der schlechten Beleuchtung liege, führt Verf. Folgendes an:

1) Alle Bergleute brauchen Sicherheitslampen, bekommen aber keinen Nystagmus.

2) Alle Muskeln müssten dann im selben Grade ergriffen sein, sind es aber nicht.

3) Diese Annahme rührt von den Bergleuten selbst her, welche einen Zusammenhang zwischen dem Flackern der Sicherheitslampe und dem Zittern der Augen vermuten.

4) Der Nystagmus kommt auch in Bergwerken mit Kerzenbeleuchtung vor.

Der Nystagmus ergreift nicht die Wagenschieber, sondern nur die Hauer, welche auf der Seite liegend arbeiten. Der Nystagmus ist ein Berufskrampf. Nach Bell kann er sich auf die Nackenmuskeln ausdehnen. Verf. glaubt, dass der Krampf hauptsächlich in den Obliqui sitze. Die Prognose ist gut, wenn die Arbeit aufgegeben wird. Die schlechte Beleuchtung kommt erst in zweiter Reihe in Betracht. Die Hauptursache ist die schiefe Blickrichtung, welche einzelne Augenmuskeln überanstrengt. (Die von Conrt Untersuchten seien zum Teil ausgesuchte Leute gewesen.)

Thompson (105) fand, dass auch solche Leute Nystagmus bekamen, welche in aufrechter Haltung arbeiteten, dass andererseits aber die Häufigkeit von Nystagmus sich entschieden mit wachsender Helligkeit der Beleuchtung vermindere. Schlechte Beleuchtung mache es unmöglich, stetig zu fixieren. Der Nystagmus habe mit Einführung der Sicherheitslampen zugenommen.

Smith (91) vereinigt beide Ansichten dahin, dass der Nystagmus die Folge des Bestrebens sei, bei ungenügender Beleuchtung und daher ungenügenden Netzhautreizen eine unbequeme Fixationsstellung einzuhalten.

Traujen (107) sah bei einem Offizier einen Krampf des Obliquus superior und Rectus internus auf dem linken Auge eintreten, welcher das Auge ganz nach oben drängte, wenn der Kopf nach rechts gedreht wurde und die Augen weiter nach rechts sehen sollten. Der Krampf löste sich wieder beim Geradeaussehen. Der Kranke schrieb das Leiden dem Umstand zu, dass er als Kriegsschüler stets auf dem linken Flügel gestanden und immer beim Sichrichten Kopf und Auge scharf nach rechts habe nehmen müssen. Da der Kopf dabei etwas schräg von links oben nach rechts unten gehalten wird, so werden in der That jene Muskeln besonders angestrengt.

Wood (113) unterscheidet 1) einen erworbenen Nystagmus bei Bergwerkarbeitern ähnlich dem Schreibekrampf;

2) einen von fehlerhafter Entwicklung des Gehirns herrührenden bei normalem Bau der Augen;

3) einen bei Erkrankung des Gehirns, Friedreich'sche Krankheit, auftretenden;

4) von Mangel der Fixation herrührenden;

5) einen auf Verbindung mehrerer dieser Ursachen beruhenden.

Verf. teilt folgenden Stammbaum mit:

Die Grossmutter ist blond, gesund, hat blaue Angen, der Grossvater hat dnnkle Augen und Haare, kongenitale Myopie nnd Nystagmus. Von den 23 Nachkommen sind nur zwei, die einzige Tochter unter 11 Kindern und eine Enkelin, dnnkel und nnr diese heiden haben angeborenen Nystagmns. Alle andern sind völlig gesund.

Hübscher (48 und 49) hat in 6 Fällen von traumatischer Neurose nach Eisenhahnunfällen Störungen des Konvergenzvermögens beobachtet, während sonst die Bewegungen in Ordnung waren. Die Konvergenzkraft war von den normalen 10 Meterwinkeln auf 3 herabgesetzt. Es handelt sich um eine rein centrale Form motorischer Asthenopie, wie sie bei Hysterie, Neurasthenie und hesonders bei Tabes dorsalis oft als Frühsymptom vorkommt. Verf. hält die motorische Asthenopie für eine vielleicht regelmässige Begleiterscheinung der traumatischen Nenrose.

Février (37) nimmt an, dass die schiefen Muskeln die Augen nach vorn ziehen und zusammendrücken. Dadnrch werde die scheinhare Akkommodation hei Aphakie erklärt, das Näherrücken des Bildes bei Trochlearislähmung, die Entstehung der Myopie und des Conus, die Veränderung des Winkels γ, die Netzhantablösung und der Nystagmus der Bergleute.

Bravais (15) hat wie Landolt gefunden, dass die Augen sich in Rncken von mindestens 5′ hewegen. Wenn die Entfernung des Buchs zunimmt, wird der Winkel kleiner. Je näher man an den Grenzwinkel von 5′ kommt, desto leichter tritt Ermüdung ein. Dies kann zu Asthenopie Veranlassung gehen. Jeder hat sich eine bestimmte Art und einen bestimmten Umfang der Rucke angewöhnt. Werden ihm diese dnrch eine Brille unhequem gemacht, so fühlt er sich nnbehaglich.

Lamare (55) hat die Bewegnngen, welche die Angen beim Lesen machen, untersucht und dieselhen hörbar gemacht. Eine Trommel mit Ebonitplatte nnd kleinem Hehel, welcher anf dem Auge ruht, erzeugt die Töne, die mittelst Gummischlauches zum Ohre des Beohachters geleitet werden. Die Augen hewegen sich ruckweise. Im Allgemeinen werden mit jedem Rucke etwa 10,5 Buchstahen umfasst. Die Zahl derselben wächst mit der Schmalheit nnd mit der Höhe. Am zweckmässigsten wären lange schmale Buchstahen. Mit der Leseentfernung ändert sich die Zahl nicht. Die grösste Ausdehnung, welche mit einem Ruck umfasst wird, heträgt 20 mm.

Schneller (86) fand, wenn die Prismen, welche anf beiden Augen von den Hebern und Senkern überwunden werden, nicht gleich

sind, dass dann nicht bloss sich Unterschiede in der Höhenlage der Blicklinie bei mittlerer Stellung nachweisen lassen, sondern auch Unterschiede in den oberen und unteren Grenzen beider Blickfelder. Ist ein senkrecht brechendes Prisma einmal überwunden, so bleibt diese Stellung der Blicklinien zu einander auch, wenn der Kopf bis zu 30° gehoben und bis zu 10° gesenkt wird. Für die Nähe kann ein um 6—7° stärkeres senkrecht brechendes Prisma durch Dissociation der Heber und Senker überwunden werden, als für die Ferne. Es rührt dies wahrscheinlich daher, dass der Kopf niemals längere Zeit senkrecht gehalten wird und die dadurch bedingten Abweichungen der Blicklinien in der Höhenlage für die Nähe grössere Winkel ausmachen als für die Ferne. Mit der Prismenzusammenstellung von Savage kann man Abweichungen in der Meridianlage erkennen. Man sieht durch eine solche übrigens die Linien gebogen, so dass sie an den Enden weiter von einander abstehen. Die nuklearen Centren sind bekannt, die der Rinde noch nicht sicher (Scheitelläppchen, Hinterhauptslappen).

Für den v. Graefe'schen Prismenversuch ist genaue Ausgleichung der Ametropie nötig. Man benutzt ein senkrecht brechendes Prisma von 15°. Dasselbe muss genau senkrecht stehen. Mitunter muss das Bild des besseren Auges abgeschwächt werden. Verf. prüft in 5—6 m und 20—25 cm Entfernung und misst durch wagerecht brechende Prismen die Abweichung. Als Probe für die Nähe benutzt er ein Kreuz mit einer feinen Linie darunter, damit genau akkommodiert werde. Verf. prüft meistens die Adduction nur für die Nähe, die Abduction nur für die Ferne. Bei des Verf.'s Prismen entsprach die Ablenkung nicht durchweg dem halben Brechungswinkel. Verf. berechnet aus seinen inneren Blickfeldgrenzen einen idealen muskulären Nahepunkt 14,6 mm vor der Nasenwurzel. Der wirkliche lag jedoch 53—55 mm (durchschnittlich 40 mm) vor derselben und 72,5—74,5 mm (durchschnittlich 60 mm) vor der Mitte der Drehpunktslinie. Beim Blick um 40° abwärts lag der Nahepunkt bei 58 mm, um 20° aufwärts bei 98 mm, um 28° aufwärts bei 102,5 mm von der Drehpunktslinie. In der Horizontalebene betrug der Drehungswinkel für jedes Auge 25°, etwa die Hälfte der für associierte Bewegungen möglichen Leistung, beim Blick abwärts 30°20′, aufwärts 20° 15′. Seitwärts liegen die Muskelnahepunkte bedeutend näher und zwar 22° 43′ seitwärts bei 129,5 mm,

26° 40′ » » 144,85 »

31° » » 232,75 »

oder, wenn der Gegenstand rechts liegt, betrugen für das

die Drehungswinkel		die Parallaxe im Fixierpunkt
linke 34° 28′ 7″	rechte 8° 34′ 10″ Auge	25° 54
36° 50′ 42″	14° 18′ 5″	22° 32½
37° 14′ 42″	23° 48′ 28″	13° 32¼,

während letzterer Winkel in der Medianebene = 50° war. Es wird ein Teil der Innervation für die Seitenwendung verbraucht, ausserdem die Kontraktion des einen Internus durch dessen passive Dehnung erschwert. Verf. kann auf 6 m Entfernung jedes Auge um 3° nach ausseu und um 14° 48½′ nach innen im Interesse des Einfachsehens drehen.

Sein Indifferenzpunkt würde sich daraus auf eine Konvergenz jedes Auges von 5° 54′ 17″ oder 321 mm Entfernung vom Nasensattel berechnen. Hiebei ist die Akkommodation nicht berücksichtigt. Aus dem Muskelnahepunkte, der durch Drehung jedes Auges um 25° erreicht wird, berechnet sich der Indifferenzpunkt anf 11° oder 155 mm vom Nasensattel. Durch Versuche fand Verf. seinen Indifferenzpunkt in 140 bis 145 mm Entfernung vom Nasensattel. Er überwand hier 42° durch Ad- und Abduktion. Erstere nimmt beim Nahesehen zu, letztere etwas ab. Durchschnittlich liegt der Indifferenzpunkt bei 11 cm Entfernung entsprechend 13°—14° für jedes Auge.

Für die Leseentfernung von 33 cm und einen Konvergenzwinkel von 5 bis 6° ergiebt sich daraus eine verfügbare Adduktion von 38 bis 47° und eine Abduktion von 14½ bis 12½° für beide Augen. Ad verhält sich zu Ab wie 1 zu 2⅔ bis 1 : 3¾. Das Verhältnis von 1 : 2 ist zu leichtem Arbeiten unbedingt nötig, was einer Mindestkonvergenz von 26° oder Prisma 52° entspricht. In 25 cm Entfernung darf die Adduktion 8° Pr. weniger betragen. Ad- und Abduktion werden bei der Naharbeit gelernt. Verf. nimmt eine Asthenopie in Folge Schwäche der Abduktoren an. Verf. hat 144 Fälle auf Muskelgleichgewicht, Ad- und Abduktion für die Ferne untersucht. Die Abduktion schwankte bei Muskelgleichgewicht zwischen 2° und 16°, meistens 8° und 9° Pr. Bei latenter Divergenz von 1°—2½° sind die Zahlen dieselben, bei höheren Graden nimmt die Abduktion zu, bei Konvergenz dagegen ab. Bei hoher Abduktion ist die Addnktion keineswegs immer gering.

Von 75 Fällen mit Muskelgleichgewicht für die Ferne hatten in 25 cm Entfernung:

Ad $\geq$ 31°: 45 (60 %); Ad = 21—30°: 20 (26,6 %); Ad = 11

bis 20°: 7 (9,6 %); Ad = 10°: 1; Ad = 2½°: 1; Ad = — 4°: 1 (zusammen 4 %).

Von 71 mit latenter Divergenz $\leqq 2\frac{1}{2}°$ hatten Ad $> 31°$: 53,5 %; Ad = 21—30°: 31%; Ad = 11—20°: 11,3 %; Ad $< 11°$: 4,2 %.

Von 33 mit latenter Konvergenz $\leqq 2\frac{1}{2}$ % hatten Ad $\geqq 31°$: 54 %; Ad = 21—30°: 46 %.

Alle 179 Fälle zusammen $\geqq 31°$: 57 %; Ad = 21—30°: 31,28 %; Ad = 11—20°: 8,38 %; Ad $< 11°$: 3,35 %.

In den Fällen mit schwacher Adduktion zeigte sich trotz Gleichgewicht für die Ferne oft Divergenz in der Nähe. Unter 188 solchen Fällen betrug, wenn Konvergenz bestand, Ad nicht unter 21°,

latente Divergenz $\leqq 3°$ Ad öfter 20° bis 11°,
» » = 4— 6° Ad sehr oft 20°—10°,
» » = 7—11° Ad bisweilen 0 oder 10°

und darunter, öfter aber auch in normaler Höhe. Auf mangelhafte Adduktion wirkt ein: Schwäche der Interni, Höhenunterschied der Blicklinien, mangelhafte Sehschärfe, Anisometropie (doch scheint ein Unterschied von 2 D keinen Einfluss mehr zu haben). Die Refraktion hat keinen Einfluss; vielleicht ist die Adduktion sogar bei Myopen stärker. Der Einfluss der Akkommodation ist bekannt. Bei Pupillarstarre ist an Abhängigkeit der Adduktionsschwäche von Akkommodationslähmung zu denken.

Uebung hat auf Ad- und Abduktion grossen Einfluss.

Zum Schluss widerlegt Verf. die Versuche von Hess und Greef, welche das Vorhandensein ungleicher Akkommodation bestreiten, und teilt eine Reihe von Versuchen zum Beweise einer solchen mit. — (Gegen die Ermittlungen des Verf. über die Konvergenzbewegungen ist zu erinnern, dass durch die Ausgleichung von Ametropie nicht sofort deren Einfluss auf die Muskelinnervation beseitigt wird und dass latente Akkommodation vorhanden gewesen sein kann. Nach Ansicht des Ref. wird das Vorhandensein ungleicher Akkommodation wahrscheinlich gemacht durch Ungleichheit der Pupillen bei Anisometropie. Gegen die Möglichkeit ungleicher Akkommodation beweisen physiologische Versuche gar nichts, da ungleiche Akkommodation immer nur die Folge langer Gewöhnung sein und jedenfalls nicht ohne Weiteres willkürlich hervorgerufen werden kann.)

Snellen (95) hat Versuche über Konvergenz und Akkommodation bei seitlich in der Horizontalebene gelegenem Fixationspunkt anstellen lassen. Beim seitlichen Blicke wird die Distanz jedes der zwei Augen zu dem fixierten Objekt verschieden gross. Für einen

Nahepunkt von 11,7 cm und eine Basallinie von 63 beträgt der Unterschied, in Dioptrien ausgedrückt, in folgenden von der Nasenwurzel ausgehenden Richtungen:

10°	20°	30°	40°
0,715	1,45	2,12	2,83 Dioptrien.

Die Versuche ergaben, dass die binokulare Verschmelzung der Bilder aufhört, wenn der Brechungsunterschied sich einer Dioptrie nähert.

Die Nahepunkte des binokularen Sehens.

	cm	Entsprechende Akkommodation		Unterschied		cm	Entsprechende Akkommodation		Unterschied
40°	22,9	0 D: 4,0 D.	0 S: 4,8 D.	0,8 D.	10°	12,55	0 D: 8,13 D.	0 S: 7,46 D.	0,67 D.
30°	17,7	5,1	6,0	0,9	20°	14,5	7,3	6,3	1,0
20°	14,54	6,3	7,25	0,95	30°	17,4	6,25	5,21	1,04
10°	12,74	7,3	8,0	0,7	40°	20,25	5,41	4,46	0,95
0°	11,7	8,33	8,33	0,0					

Bei grösserer Annäherung der fixierten Gegenstände entstehen gekreuzte, in ungleichem Maasse verschwommene Doppelbilder. Aber auch Ausgleich des Akkommodationsunterschiedes bringt die seitlichen Nahepunkte nicht so weit heran wie die centralen. Wahrscheinlich ist die mangelnde Uebung hiefür die Ursache.

Aus diesem Grunde verwerfen Schüler auch jede Seitenlage. Das Verhalten der Doppelbilder untersucht man mit rotem und grünem Glas vor den Augen und einem stark beleuchteten Punkte.

Seabrook (88) kann nach der Untersuchung von 1028 Fällen von Strabismus convergens nicht die Meinung von Donders bestätigen, dass derselbe meistens mit schwachen Hypermetropiegraden verbunden sei, sondern fand ihn meistens bei starker Hypermetropie. In mehr als 40 % war der Grad der Hypermetropie auf beiden Augen verschieden. Auch die Sehschärfe war meistens nicht gleich.

[Astengo (5) bestimmte den von Landolt als X bezeichneten Winkel zwischen Blicklinie und Symmetrieaxe der Pupille in zahlreichen Fällen von Strabismus. Die positive Lage des Winkels X (Blicklinie nasal von der Symmetrieaxe) war überhaupt weit häufiger als die negative, sonst aber ergaben sich keine ständigen Beziehungen dieses Winkels zur Grösse und Richtung des Schielwinkels.

Berlin, Palermo.]

Hansell (43) berichtet über 13 Fälle von Hypermetropie. Die hauptsächtichen Erscheinungen waren Thränen, Lichtscheu, Augen- und Kopfschmerzen, Erbrechen, Schwindel beim Gehen und Fahren, Nervosität, Reizbarkeit. Besserung wurde durch Prismen oder Tenotomien erzielt.

Hansell (44) und Bell (44) fanden, dass in 82 mm Entfernung Ad- und Abduktion gleichmässig ein Prisma von 19° 15′ überwanden. Man kann immer nur die Kraft der Heber des einen und der Senker des anderen Auges gleichzeitig messen. Uebermässige Anstrengung eines Muskels hat auch Störungen in den übrigen zur Folge.

Mercanti (59) beobachtete eine Gleichgewichtsstörung bei einem hysterischen jungen Mädchen und führte dieselbe auf einen Reflexkrampf zurück.

Nach Parinaud (69) ist das Schielen längere Zeit nervös und zwar ein Kontraktur- oder Erschlaffungszustand. Später stellen sich Gewebskontrakturen ein wie beim Pes equinus und ähnlichen Erkrankungen.

Connor (22) behandelte die Exophorie bei einer Frau, welche häufig an Schnupfen litt, den Geruch und zum Teil das Gehör verloren hatte, sehr abgeschlagen und niedergedrückt war, mit Prismen. Seitdem sind alle jene Erscheinungen verschwunden.

Prince (77) behauptet, dass $\frac{1}{4}$ Grad Hyperphorie grosse Beschwerden, Kopfschmerzen u. s. w. zur Folge habe. Er untersucht mit einer punktförmigen Lichtquelle, dem Maddox'schen Stäbchen und zwei sich über einander drehenden Prismen von 3° (eine Art Crètes-Prisma).

Savage (83) gebraucht zur Feststellung von Heterophorie 1) das Maddox'sche Stäbchen, 2) dessen Doppelprisma, 3) zwei solche Prismen, 4) das rote Glas, 5) vor beiden Augen Doppelprismen, vor dem einen brechende Kante wagerecht, vor dem anderen senkrecht. Es fragt sich, ob die vier Bilder ein regelmässiges Viereck bilden. Wird mit dem roten Glas doppelt gesehen, so operiert Verf. Sonst benutzt er Prismen und gleicht die Hälfte bis drei Viertel der Abweichung aus.

Stevens (98) kritisiert die verschiedenen Methoden zur Bestimmung des Gleichgewichts.

Der ursprüngliche v. Graefe'sche Versuch leide darunter, dass die Akkommodation mit in's Spiel komme. Besser sei die abwechselnde Verdeckung eines Auges. Das Maddox'sche Stäbchen und die Erzeugung eines verwaschenen Bildes mittelst einer starken Konvexlinse schliessen die Fusion nicht aus. Das beste sei sein Phorometer. Wenn in wagerechter Richtung sich nicht zusammenpassende Werte ergeben, liegt häufig Hyperphorie zu Grunde, welche oft die Ursache seitlicher Abweichungen ist.

Stevens (99) macht auf vorübergehende Diplopien aufmerksam, und darauf, dass jede senkrechte Abweichung auch eine Störnng der seitlichen Bewegungen mit sich bringt.

Stevens (100 und 101) hat den Einfluss von Muskelstörungen auf deu Gesichtsausdruck untersucht. Bei Orthophorie zeigen die Photographien Ruhe. Die Augenbrauen beschreiben einen mässigen regelmässigen Bogen, ihr unterer Rand entsprechend dem Rande der Augenhöhle. Das innere Ende senkt sich zur Nase, aber nicht bis in die Vertiefung zwischen dieser nnd der Augenhöhle. Scharfe Biegungen an den Enden fehlen. Der Mund ist wagerecht oder die Mitte desselben leicht aufwärts gebogen. Die Lippen sind nicht zusammengepresst. Das Kinn ist rund. Die Linien auf Stirne und an den Schläfen sind nicht ausgeprägt.

Bei Esophorie sind die Brauen zusammengedrückt, die Enden oft plötzlich abwärts gebogen, das innere Ende steigt dabei in die erwähnte Vertiefung. Die Lidspalte ist weniger weit als bei Orthonnd Exophorie. Die Lippen sind fest, die obern kurz. Die äusseren Teile der Nasenflügel sind etwas nach aufwärts vorgezogen. Die Linien und Falten über der Nase sind deutlich. Auf der untern Stirnhälfte finden sich Querfalten. Die Naso-labial- und die Canthomalar-Falten breiten sich aus. Die nntere Gesichtshälfte ist breit.

Bei Exophorie sind die Brauen meistens gehoben, oft stark gekrümmt. Die Lidspalte ist oft weit, das obere Lid sehr bemerklich, die Oberlippe lang, die Mundwinkel aufwärts gezogen und der Mund in der Mitte abwärts gebogen, die untere Gesichtshälfte schmal, die hauptsächlichen Gesichtsfurchen mehr senkrecht als bei Esophorie. Querfalten nehmen den oberen Teil der Stirne ein.

Hyperphorie zeigt unregelmässige Gesichtszüge. Wo die Gesichtslinie höher steht, ist die Augenbraue herabgedrückt, auf der anderen Seite nach oben gezogen. Hiedurch bekommt das Gesicht einen disharmonischen Eindruck. Auf der Seite, wo die Braue herabgedrückt ist, ist der Mundwinkel anfwärts gezogeu. Selbstverständlich können durch den Knochenbau Ausnahmen bedingt werden.

Percival (72) ist bezüglich des einzuschlagenden Verfahrens, wenn Ametropen hinter den korrigierenden Gläsern das Muskel-Gleichgewicht nicht wieder gewinnen können, zu folgenden Schlüssen gelangt. Der Kranke kann für jeden Akkommodationsgrad das mittlere Drittel der relativen Akommodationsbreite bequem verwenden. Verwendet er 3 D Akkommodation, so hat er überhaupt 0,5 Meterwinkel Divergenz und 5,5 Mw. Konvergenz zur Verfügung. Das

mittlere Drittel 1,5 bis 3,5 Mw. Konvergenz kann er bequem gebrauchen. Man hat Prismen zu verordnen, so dass dieses mittlere Drittel der Kranke niemals zu überschreiten braucht. Nicht die absolute, sondern die relative Konvergenz hat als Richtschnur zu dienen.

Culver (26) bespricht die Turnübung der Muskeln. Prismen für die Interni zu gebrauchen empfiehlt er nicht, dafür aber eine senkrechte weisse Linie.

Grüning (41) durchschneidet bei starkem Strabismus divergens die Sehnen beider Externi und zwar jederseits so viel mm von der Sklera, als der Strabismus misst, und zieht mittelst eines über der Nase gekreuzten Fadens beide Augen nach innen.

Howe (47) empfiehlt bei der Vornähung immer die Rücklagerung des Antagonisten. Um das Zurückgleiten der Sehne während der Operation zu verhindern, benutzt er eine kleine federnde knieförmig gebogene Zange, die mit drei Zähnen versehen ist und in welche die Sehne eingeklemmt wird. Statt ein Oese am Hornhautrande wie Prince macht Verf. eine Doppelöse in Gestalt eines B und legt zwei Fäden durch die Sehne und durch die Oesen.

Lagleyze (52) empfiehlt die Vornähung, auch statt der Tenotomie, da sie sich, in folgender Gestalt ausgeführt, mathematisch genau der gewollten Wirkung anpassen lasse. In der Mitte zwischen Hornhaut und Sehnenansatz wird der senkrechte Bindehautschnitt gemacht, darauf aus dem hinteren Teil von der Wunde aus ein halbmondförmiges Stück herausgeschnitten. Nachdem die Tenon'sche Kapsel oberhalb und unterhalb der Sehne gespalten und letztere frei gelegt ist, wird die Sehne auf zwei Schielhaken geladen, der eine dient dazu, das Auge nach der anderen Seite hinüberzuziehen, mit dem zweiten macht man die Unterfläche der Sehne frei. Darauf führt man die zwei Nadeln eines Fadens von unten durch Sehne und Bindehaut nach aussen, dann in die erste Bindehautwunde hinein und unter der Bindehaut durch. Man sticht oben und unten aus, so dass beide Ausstichpunkte in einer am Hornhautrande gezogenen Tangente liegen und schlingt die Fäden. Man zieht so stark an, bis der Strabismus aufgehoben ist.

Die Naht bleibt 12 Tage liegen, die Sehne wird in einer Falte zusammengepresst.

Van Millingen (60) machte bei einem jungen Manne, welcher abwechselnd um 45° mit dem einen Auge nach oben, mit dem andern nach unten schielte, Vor- und Rücklagerung der 4 Recti sup. und inf. und erzielte ausgezeichneten kosmetischen Erfolg. Binoku-

lares Sehen wurde nicht erreicht, auch blieb latentes Schielen um 15° im Sinne ungenügender Ausgleichung.

Pomeroy (75) durchschnitt bei Hyperphorie von 3° den Rectus superior dieses Auges. Der Erfolg war 2° Ueberkorrektion für die Ferne, aber Beseitigung der Beschwerden. — Bei Esophorie 16—18° und Hypermetropie von 5½—6 D gab Tenotomie beider Interni keine Ueberkorrektion. — Bei Exophorie 18° blieb nach Tenotomie eines Externus schliesslich 9° Exophorie. Zwei Wochen hindurch schien die Exophorie ganz beseitigt. — In einem Falle von Exophorie 6—7° wurden beide Interni, der eine zweimal, zurück-, beide Externi vorgelagert. Es blieb 4° Esophorie. — Bei Myopie 5 D und Exophorie 12° blieb nach Tenotomie eines Externus Exophorie 1—4°. — Ein junger Mann mit — ½ D hatte 16° Exo- und 4° Hyperphorie, nach Tenotomie eines Externus 6—7° Exophorie. Verf. lagerte noch den zweiten Externus zurück mit anfänglicher Ueberwirkung von 9°, welche durch Naht beschränkt wurde. Schlussergebnis 3° Exophorie. (Wenn Verf. die zweite Tenotomie als kühn bezeichnet, kann Ref. dies nicht finden. Ohne beschränkende Naht wäre der Erfolg wohl noch besser gewesen.) Die Hyperphorie verschwand von selbst (wie gewöhnlich. Ref.). — Eine Frau mit Hy. + 1½ und Exophorie 3° wurde am Externus tenotomiert, die Ueberwirkung von 9° wurde durch Naht beschränkt. Einige Wochen nach der Operation war die Exophorie wieder 3—4°. — Nach Tenotomie des Externus bei — 3 D und Exophorie 5° blieb schliesslich Exophorie 3°. Beschränkende Naht scheint hier nicht angewandt. — Bei Exophorie 1—4° gab Tenotomie des Externus zuerst Esophorie 18°, dann mit beschränkender Naht Orthophorie. — Ein Mädchen zeigte nach Tenotomie beider Externi noch Exophorie 6°, nach nochmaliger Trennung des einen Esophorie 3°. — Bei Myopie — 3 D und Exophorie 4° gab Tenotomie des Externus zuerst Gleichgewicht, dann 2° Exophorie. — Bei Exophorie 10° und Hyperphorie 5° glich Tenotomie des Externus die halbe Exophorie aus, die Hyperphorie verschwand von selbst. — Gegen eine Exophorie 3—5° und eine gleiche Hyperphorie blieb Tenotomie des Rectus superior ohne Wirkung. Tenotomie des Internus beseitigte alle Beschwerden. — Ein Mann hatte Hyperphorie 9° und Exophorie 5—18°. Tenotomie des Externus brachte es zu Exophorie 7°, keine Hyperphorie und Beseitigung aller Beschwerden.

13. Störungen der Refraktion und Akkommodation.

Referent: Privatdozent Dr. **Schön** in Leipzig.

1*) Arminski, Das Verhältnis zwischen dem Fernpunkt des Normalmenschen und seinen Beschäftigungen. Verhandl. d. X. internat. med. Kongresses zu Berlin. IV. 2. S. 86.

2*) Ayres, Glasses on a child two years old for convergent strabismus. Americ. Journ. of Ophth. p. 537. (Nichts Neues.)

3*) Baas, L., Zur Anatomie und Pathogenese der Myopie. Arch. f. Augenheilk. XXVI. S. 33.

4) Bane, W. C., Headache due to eye-strain. Med. News. Phila. p. 402.

5) Bates, W. H., The vision of a case of myopia improved by treatment without glasses. Virginia med. Month. Richmond. 1891—2. XVIII. p. 941.

6*) —, Notes on spasm of the accommodation. New-York med. Journ. p. 622.

7*) Batten, D., Myopia the result of constitutional disease. Ophth. Review. p. 1.

8*) Baxter, W. E., A study of the relative effects of homatropine and of atropine on the accommodation of the asthenopic eye. Ophth. Record. Nashville. II. p. 13.

9*) Belliard, La myopie scolaire. (Société d'Opht. de Paris.) Annal. d'Oculist. CVIII. p. 53. (Nichts Neues.)

10) Bettrémieux, P., De la diplopie monoculaire. Journ. d'Oculist. du nord de la France. Lille. 1891—2. p. 86.

11) —, Étiologie et curabilité de l'astigmatisme cornéen. Ibid. Nov.

12*) —, Contribution à l'étude de l'anisometropie. Ibid. Août.

13*) Botto, M., Ricerche sulla posizione ed estensione della regione cieca del Mariotte negl' occhi miopi. (Assoc. oftalm. Ital.) Annali di Ottalm. XXII. p. 42.

14*) Bouchard, De la suppression du cristallin transparent comme traitement de la myopie forte ou progressive. Thèse de Paris.

15*) Boncheron, Quelques conditions de la cure opératoire radicale du décollement retinien traumatique et myopique récent. Thèse de Paris.

16) Browning, Inequality of the pupils in epileptics. Journ. of nerv. and mental diseases. January. p. 122.

17*) Bull, Asthenopie des astigmates. Recueil d'Opht. p. 563.

18*) , O., Ueber die Beziehung partieller Kontraktionen des Ciliarmuskels zum Astigmatismus. Ber. über d. XXI. Vers. d. ophth. Gesellsch. Heidelberg. 1891. S. 145.

19*) —, Du rapport de la contraction irrégulière du muscle ciliaire avec l'astigmatisme. Annal. d'Oculist. CVII. p. 109.

20*) Burnett, S. M., The general form of the human cornea and its relations to the refraction of the eye and visual acuteness. Transact. of the americ. ophth. soc. Twenty-eight meeting. p. 316.

21*) Chauvel, Remarques statistiques et cliniques sur les examens des yeux pratiqués a l'hospital d'instruction du Val de Grâce du 1er Septembre 1885 au 1er Mai 1890. Archiv. de méd. et pharm. mil. XIX. p. 169.
22*) Cheatham, On astigmatisme. (Americ. med. Assoc.) Ophth. Record. August.
23) Cheney, F. E., Ocular headaches. Boston med. and surgic. Journ. CXXVII. p. 10.
24*) Chevallereau, Traitement du décollement de la rétine. (Société franç. d'Opht.) Recueil d'Opht. Nr. 5.
25*) Chibret et Augiéras, Etude sur la parésie double de l'accommodation son analogie avec les paralysies hystériques. Revue générale d'Opht. p. 399.
26*) Clairborne, The axis of astigmatic glasses. Gaillard's med. Journ. New-York. V. p. 717.
27) Clairke, Ernest, Eyestrain (commonly called asthenopia). London J. and A. Churchill.
28*) Cohn, H., Die Augen der Musiker. Berlin. klin. Wochenschr. Nr. 12.
29*) Combe, Hygiène visuelle dans les écoles. (Soc. méd. de la Suisse romande.) Annal. d'Oculist. CVIII. p. 436. (Nichts Bemerkenswertes.)
30) Cotter, R. O., Some practical points in regard to eye-strain. Med. News. Phila. p. 6.
31*) Culver, L. M., The correlation of cranial and oculo-bulbar conformations. Americ. Journ. of Ophth. p. 68.
32*) Davis, A., Javal's ophthalmometer and atropine in determining error's of refraction, with an incidental notice of eye-strain and graduated tenotomie. New-York med. Journ. p. 291.
33*) De Mets, La myopie à l'école. Ann. Soc. de méd. d'Anvers. 1891. p. 315 und Journ. d'hygiène. p. 441.
34*) Dodd, Work, The optical condition of fifty persons, who were free from any ocular disturbance. (Ophth. soc. of the united kingd.) Ophth. Review. p. 346.
35*) Donath, J., Hysterische Pupillen- und Akkommodationslähmung durch hypnotische Suggestion geheilt. Deutsche Zeitschr. f. Nervenheilk. II. 1 u. 2.
36*) —, Ueber hysterische Pupillen- und Akkommodationslähmung geheilt durch hypnotische Suggestion. Wien. med. Presse. Nr. 1.
37*) Duret et Dujardin, Sur la diplopie mono-oculaire comme symptome cérébral. Journ. des scienc. méd. de Lille. 1892. Nr. 2.
38*) Eiseck, Ein Fall von Lenticonus posterior. Klin. Monatsbl. f. Augenheilk. S. 116.
39*) Ellis, H. B., Analyses of two hundred cases of errors of refraction. New-York med. Journ. IV. p. 490 und South. Calif. Pract. Los. Angeles. VII. p. 81.
40*) —, Refractive errors in functional nervous disorders. Ibid. p. 305.
41*) Éperon, Enquête sur l'état des yeux dans les écoles de Lausanne. Lausanne. F. Rouge.
42*) Fick, E., Noch einmal die ungleiche Akkommodation. v. Graefe's Arch. f. Ophth. XXXVIII. 2. S. 204.

43) Frank, Ueber Ophthalmoplegia interior. Vereinsbl. d. pfälz. Aerzte. Frankenthal. VIII. p. 2.
44*) Fnkala, Der schädliche Einfluss der Akkommodation auf die Zunahme der höchstgradigen Myopie. Berlin. klin. Wochenschr. Nr. 23.
45*) Galezowski, De la contracture partielle hystérique du muscle accommodateur determinant l'astigmatisme. Compt. rend. Soc. de biol. Paris. IV. p. 293.
46*) Gardner, Spasme of accommodation. Ophth. Record. August.
47) Grandclément, Un cas d'astigmatisme hypermétropique considerable et simulant l'amaurose, survenu à la suite d'une brulure du tiers interne de la cornée. Lyon méd. XIX. p. 403.
48*) —, Neurasthénie et troubles visuels. Soc. d. scieuc. méd. de Lyon. Mars und Annal. d'Oculist. T. CVII. p. 445.
49*) Güllstrand, A., Ein Fall von Lenticonus posterior. Nord. ophth. Tidskr. V. p. 18.
50*) Harlan, G. C., Constant correction of high myopia. Transact. of the americ. ophth. soc. Twenty-eight meeting. p. 373.
51*) —, Statistics of the direction of the principal meridians in binocnlar astigmatism. Ibid. p. 315.
52) Hartridge, G., The refraction of the eye. 6. ed. 8. London. Churchill.
53) Heral, F., De l'asthenopie accommodative dans l'hypermetropie compatible avec le service d'armée. Arch. de méd. et pharm. mil. XX. p. 100.
54*) Hegg, Un cas de contraction partielle du mnscle ciliare. Recueil d'Opht. p. 650.
55*) Herrnheiser, J., Die Refraktionsentwicklung des menschlichen Auges. Zeitschr. f. Heilkunde. S. 1 und Prag. med. Wochenschr. Nr. 19.
56) Hess, C., Kritik der neueren Versnche über das Vorkommen nngleicher Akkommodation. v. Graefe's Arch. f. Ophth. XXXVIII. 3. S. 169.
57) — nnd Neumann, F., Messende Versuche zur Frage nach dem Vorkommen ungleicher Akkommodation beim Gesunden. Ebd. S. 184.
58) Hntchinson, Symetrical mydriasis with cycloplegia (ophthalmoplegia interna); four years interval hetween the attacks in the two eyes, and of a sort of seizure in connection with each. Arch. Snrg. London. 1892—3. IV. p. 33.
59*) Jackson, Manifest and latent hyperopia. Jonrn. Am. Med. Assoc. Chicago. XIX. p. 251 nnd Americ. Journ. of Ophth. p. 171.
60*) —, The full correction of myopia. Transact. of the americ. ophth. soc. Twenty eighth meeting. p. 359.
61*) Joly, A., De l'astigmatisme consécntif anx lésions de la cornée. Thèse de Lyon.
62*) Knapp, T. C., The law of symmetrie of the eyes as manifested in the direction of their meridians; its rule and its exceptions. Transact. of the americ. ophth. soc. Twenty-eight meeting. p. 308.
63) Knöpfler, Contribution clinique à l'étude de la position dn cristallin dans l'oeil hnmain à l'état de repos et d'activité de l'accommodation. Revne méd. de l'est. 1891. XXIV. p. 358.
64) —, Etiologie et prophylaxis de la myopie. Ibid. Oktober.

65*) Knöpfler, Considération sur le traitement et la correction de l'astigmatisme. Archiv. d'Opht. XII. p. 679.
66*) Koller, C., The form of retinal images in the astigmatic eye. Transact. of the americ. ophth. soc. Twenty-eighth meeting. p. 425.
67) Kollok, C. W., The eye of the negro. Ibid. p. 257.
68*) Krotoschin, A., Anatomical contribution to the knowledge of the development of myopia. Transl. by H. J. Clairhorne. Arch. Ophth. XXI. p. 33.
69) Lagrange, Traité pratique des anomalies de la vision. Paris. G. Steinheil.
70) Marice et Bennet, La vision chez les idiots et les imbéciles. Paris, Doin.
71) Marlow, F. W., Temporary hypermetropic astigmatism following an attack of measles. Arch. Ophth. XXI. p. 107.
72*) Martin, Traitement de l'astigmatisme cornéen. Annal. d'Oculist. CVII. p. 422.
73*) —, Valeur réfractive du cristallin chez les myopes. Revue générale d'Opht. p. 22.
74*) Mitchel, S., Spasmodic mydriasis a sexual neurosis. Americ. Journ. of Ophth. p. 11.
75*) Mitvalsky, J., Ein neuer Fall von Lenticonus posterior mit teilweiser Persistenz der Arteria hyaloidea. Centralbl. f. prakt. Augenheilk. März.
76) Mortier, G., Traitement de l'astigmatisme cornéen. (Société franç. d'Opht.) Revue générale d'Opht. Nr. 5.
77*) Motais, La myopie dans les écoles. (Société d'Opht. de Paris) Recueil d'Opht. p. 35.
78*) Nimier, Statistiques de la myopie. (Société d'Opht. de Paris.) Ibid. p. 231.
79*) Oliver, C. A., The clinical value of repeated careful correction of manifest refraction error in plastic iritis. Transact. of the americ. ophth. soc. Twenty-eighth meeting. p. 397.
80) Pansier, Les manifestations oculaires de l'hystérie. F. Alozn.
81*) Parent, Vision des myopes aphaques. (Société d'Opht. de Paris.) Recueil d'Opht. p. 117.
82*) Pflüger, Einige Resultate klinischer Ophthalmometrie. Verhandl. d. X. internat. med. Kongresses zu Berlin. IV. 2. S. 140.
83*) Ramos, De vices de réfraction à Mexico, comparés avec ceux de l'Europe. Ebd. S. 79 (siehe diesen Bericht pro 1891. S. 399).
84*) Ranney, A. L., Some prevalent errors relating to eye-strain as a cause ef nervous derangements. New-York med. Journ. p. 648.
85*) Reymond, C., Annotazione sulla visione astigmatica e la sua correzione dinamica. (Assoc. oftalm. ital.) Annali di Ottalm. XXI. p. 521.
86) Risley, S. D., Paralysis of the iris and accommodation following diphtheria. Polyclinic. Phila. I. p. 95.
87*) —, The relative importance of astigmatism in the production of asthenopia. Annal. Ophth. and Otol. 1. p. 143.
88) Roberts, P. F., Examen de la vision en los ninos de las' esculas de Buenos Aires. 1891. XIV. p. 286.
89*) Roosa, St. John, Astigmatism, its relative importance in asthenopia due to errors of refraction. Med. Record. March. 26, Ophth. Record. June und Annal. of Ophth. and Otol. IV.

90) Rymsza, Waclaw, Vergleichende Untersuchnngen über den Zusammenhang zwischen dem Refraktionszustande der Augen und dem Schädelbau. Inaug.-Diss. Dorpat.

91*) Schneller, Zur Lehre von den dem Zusammensehen mit beiden Augen dienenden Bewegungen. v. Graefe's Arch. f. Ophth. XXXVIII. 1. S. 71 (siehe Abschnitt: »Motilitätsstörungen«).

92) Sous, G., Age et accommodation; courbe et formule. Journ. de méd. de Bordeaux. XXII. p. 49.

93*) Sonthard, W. F., An examination of the eyes of 311 students. Pacific med. Journ. San Francisco. XXXV. p. 577.

94) Standish, M., Ocular headaches; their cause, characteristics and treatment. Boston med. and snrgic. Journ. CXXVII. p. 326.

95*) Stephenson, The relative frequency of myopia among Christians and Jews. Ophth. Review. p. 110.

96*) Stieffel, Accommodation. Medic. Encyklopädie. (Nichts Neues.)

97) Stillson, J. O., Nenroses in relation to ocular defects. Indiana med. Jonrn. Indianapolis. 1991—2. p. 273.

98*) Snlzer, Correction optique dn ceratocône et de l'astigmatisme irregulier. (Société franç. d'Opht.) Journ. d'ocnl. dn nord de la France. 1892—3. IV. p. 10.

99*) —, Der Einfluss des Winkels α auf die Resultate der Ophthalmometrie und dessen Bestimmung vermittelst des Ophthalmometers. Verhandl. d. X. internat. med. Kongresses zu Berlin. IV. 2. S. 138 (siehe Abschnitt: »Untersuchungsmethoden«).

100*) —, La forme de la cornée humaine et son influence sur la vision. Arch. d'Ophth. XII. p. 42.

101) Trnc, Traitement chirurgical et curatif de la myopie dans les myopies fortes et le keratocône. Nonvean Montpellier méd. I. p. 117.

102*) Tscherning, Aberration de sphéricité de l'oeil. (Société franç d'Opht.) Annal. d'Ocul. T. CVII. p. 377.

103) —, Note sur un changement, jusqn' à présent inconnn, que subit le cristallin pendant l'accommodation. Archiv. d'Opht. XII. p. 168 und Arch. de Physiol. norm. et path. Nr. 1 (siehe Abschnitt: »Physiologie«).

104) —, Su di nna nnova modificazione osservata nel cristallino dnrante l'atto accommodativo (Traduzione del dott. A. Antonelli). Annali di Ottalm. XXI. p. 148.

105*) —, Un nouveau phénomène entoptique. Annal. de la Policlinique de Paris. Dec. 1891.

106*) Tweedy, The physical factor in conical cornea. (Ophth. soc. of the united kingd.) Ophth. Review. p. 127 nnd Americ. Journ. of Ophth. p. 138.

107*) Valude, Myopie forte et extraction du cristallin transparent. (Société d'Opht. de Paris.) Recneil d'Ophth. p. 113.

108) Van Fleet, F., Astigmatism: its location and detection. New-York med. Jonrn. p. 42.

109) Vizioli, F., Contribuzione allo studio della emicrania oftalmica; casi clinici e considerazioni patogeniche e terapeutiche. Boll. d. r. Accad. med. chir. di Napoli. 1891. III. p. 180.

110) Walton, G. L. and C. F. Carter, Eye-strain and headache. Med. News. Phila. IX. p. 309.

111) Walton, G. L. and Chenei, F. E., The importance of correcting ocular defects in functional nervous disorders. Boston med. and surgic. Journ. CXXVII. p. 153.
112*) Weiss, L., Sharp-cut ectasia of the posterior pole in high-grade myopia. Arch. Ophth. XXI. p. 511 (siehe diesen Bericht pro 1891. S. 401).
113*) Wolfe, J. R., Extraction of the transparent crystalline lenses in cases of strong myopia. Brit. med. Journ. p. 305.
114*) Woodward, J. H., The ophthalmometer of Javal and Schiötz and the dignosis of astigmatism. New-York med. Journ. p. 66.
115*) Würdemann, What may be considered normal corneal astigmatism? From keratometric measurements of three hundred eyes. Journ. americ. med. assoc. Chicago. XIX. p. 243 und Americ. Journ. of Ophth. p. 168.
116) Zirm, Doppelseitiger Kernstar, Cataracta stellata, bei mehreren Gliedern einer Familie in Verbindung mit vererbter Myopie. Klin. Monatsbl. f. Augenheilk. S. 5.

Chanvel (21) giebt eine Statistik über die Augen von 6948 Dienstpflichtigen. Früher war die Grenze der Myopen — 6 D, jetzt ist sie — 4 D, die der Sehschärfe früher $\frac{1}{4}$ für das rechte, $\frac{1}{10}$ für das linke, jetzt $\frac{1}{2}$ für ein, $\frac{1}{10}$ für das andere Auge. Verf. fand 8631 myopische Augen: 54,8 % bis 3 D, 35,2 % von 3,5 bis 6 D, 8,7 von 6,5 bis 10 D und 1,3 mit mehr als 10 D. Erblichkeit, nach den Angaben der Untersuchten, war bei 33,7 % vorhanden. Der Grad war um mindestens $\frac{1}{2}$ D ungleich bei 40 %. Die Sehschärfe nimmt ab mit dem Grade der Kurzsichtigkeit. Der Astigmatismus steht mit der Myopie in keiner näheren Verbindung. Nur ein Fünftel der myopischen Augen erreicht mit dem stenopäischen Loch S = $\frac{2}{3}$ wie andere Augen, ein Beweis, dass die Augen nicht bloss zu lang, sondern auch die brechenden Mittel u. s. w. nicht normal sind. Staphylom fand sich in der Hälfte der Fälle. — $\frac{3}{4}$ der Hypermetropen waren astigmatisch. Die Sehschärfe nimmt progressiv mit dem Grade ab. Anisometropie fand sich bei $\frac{1}{4}$ der Untersuchten. — Strabismus convergens hatten 209, divergens 223, unter ersteren 17,7 % Myopen, unter letztern 19,2 % Hypermetropen.

Cohn (28) hat 62 Berufsmusiker untersucht und darunter nur 6 gefunden, die vielleicht beim Musicieren kurzsichtig geworden waren Die Vermutung Stilling's, dass gerade das Notenlesen wegen andauernden ruhigen Abwärtssehens kurzsichtig machen müsse, bestätigt sich also nicht.

Culver (31) hat bei 100 Kranken den Kopf mit dem Kopfmesser der Hutmacher gemessen und keinen unmittelbaren Zusammenhang zwischen den Längs- und Querdurchmessern des Schädels und denen des Auges finden können.

De Mets (33) untersuchte in Antwerpen 7000 Kinder zwischen 7—15 Jahren. Unter 10 Jahren betrug die Myopie 1,16 %, darüber 3,10 %, bei Knaben etwas mehr als bei Mädchen, in gut erleuchteten Schulen 1,63, in schlecht erleuchteten 3,75, in den theueren 4,60, in den freien 2,43, im Ganzen 2,13 und zwar 1,42 über 1 D. In einer sehr schlecht erleuchteten Schule stieg der Prozentsatz von 0—30.

Dodd (34) fand bei 50 Personen ohne Augenstörungen die Entfernung der Pupillen durchschnittlich = 61,2 mm. Bei Einstellung für die Ferne betrug die mögliche Konvergenz = $1\frac{24}{100}$, die Konvergenzbreite überhaupt $11\frac{8}{100}$ Meterwinkel. Der Nahpunkt lag für das rechte Auge bei 10,1 cm, für das linke 10,38 cm. Die Akkommodationsbreite ist rechts = $12\frac{58}{100}$ D, links = $12\frac{20}{100}$ D. Die Ametropien betrafen hauptsächlich das linke Auge.

Ellis (39) fand unter 200 Fällen 81 % Hypermetropen mit 52 % Astigmatismus, 17 % Myopen mit 14 % Astigmatismus.

Die Hypermetropie war

bei 60 % unter 1 D — bei 17 % von 3—5 D
» 20 » von 1—2 D — » 3 » über 5 D.

Die Myopie

bei 42 % unter 1 D — bei 25 % von 3—5 D
» 13 » von 1—2 D — » 20 » über 5 D.

Bei weiter Pupille findet man öfter anderen Astigmatismus als bei enger.

Éperon (41) hat etwa 3000 Schüler in Lausanne untersucht. Der Grad der Myopie in Dioptrien war:

	bis 3,0	3—6	> 6 D.
Niedere Schulen			
Mädchen . .	56 %	25 %	19 %
Knaben . .	60 »	30 »	10 »
Höhere Schulen			
Mädchen . .	44 »	33 »	23 »
Knaben I .	57 »	23 »	20 »
» II .	50 »	40 »	18 »

Die Häufigkeit der Myopie stieg in den niederen Schulen bei

Mädchen von $8\frac{1}{2}$—15 Jahren von 5—19 %
Knaben » $8\frac{1}{2}$—14 » » 0—15 %.

Bei den Mädchen hielt sich die Häufigkeit bis zum 14. Jahre auf 4—7 % mit einzelnen Schwankungen, erst vom 14. Jahre ab begann der plötzliche Aufstieg.

Höhere Schulen

Mädchen von $10\frac{1}{2}$—18 Jahren von 0—30 %
Knaben » $10\frac{1}{2}$—$16\frac{1}{2}$ » » 13—48 %.

	überhaupt	in den niederen Schulen
Die Germanen hatten	8,67 %	7,8 %
die Romanen »	6,84 »	4,1 »

Erblichkeit war in den niederen Schulen in 36,5 %, in den höheren in 48 bis 63 % nachzuweisen. Ein Viertel der Schüler hätte mit Brillen versehen sein sollen. Die Häufigkeit der Myopen ist etwas geringer, ihr Grad ebenso hoch, besonders bei den Mädchen, wie in anderen Ländern. Verf. nimmt einen Uebergang der Arbeitsmyopie in hochgradige an.

Herrnheiser (55) untersuchte, um die Refraktionsentwicklung des menschlichen Auges festzustellen, 13 191 Augen und bestimmte deren Refraktion mit dem Augenspiegel. Von 1920 Augen Neugeboreuer waren 2 myopisch, alle übrigen emmetropisch. Die 11 171 übrigen Augen verteilen sich nach Prozenten auf die Lebensalter und Refraktionszustände, wie folgt:

	E.	My.	Hy.		E.	My.	Hy.
1— 6	24	4	72	40	32	13	55
6—12	31	12	57	45	33	14	53
12—20	32	20	48	50	32	11	57
20—25	35	10	55	55	29	14	57
25	29	14	57	60	31	13	56
30	29	12	59	65	33	14	53
35	30	12	58	70 u. mehr	30	19	51

Die Durchschnittshypermetropie der 1918 Augen Neugeborener (dazu 2 myopisch) betrug 2,30, diejenige der 546 Augen (darunter 24 myopisch) Augen von Kindern (aus Kindergärten u. s. w.) im 1.—6. Lebensjahre 1,95. Sieben Schulen und Institute lieferten die Augen für die Lebensjahre 6—20. Die Myopie stieg innerhalb dieser Zeit von 10 bis 40 %. Ausserdem wurden noch 518 Individuen im Alter von 14—20 Jahren untersucht, deren Schulunterricht mit dem 14. Jahre aufgehört hatte: E. 38 %, My. 9 %, Hy. 53 %. Im Alter von 6—12 Jahren betrug die Durchschnittshypermetropie 2,02 D, im Alter von 12—20 Jahren 2,0 D.

Als über 20 Jahre alt wurden Soldaten untersucht:

	Mannschaft	Freiwillige		Mannschaft	Freiwillige
E.	36 %	35 %	Hy.	54 %	37 %
My.	9	28	As.	1	—

Für die späteren Lebensalter wurde der Stoff aus den Polikliniken u. s. w. genommen. Die Durchschnittshypermetropie war 2,12 D.

Verf. zieht den Schluss, dass der Entwicklungsgang der Refraktion

bei den meisten menschlichen Augen mit den 20er Jahren abgeschlossen sei. Im hohen Alter findet noch eine Zunahme der Myopie statt, bedingt durch die Kataraktentwicklung. Verf. bestreitet, dass die niedrige Orbita das Zustandekommen der Myopie begünstige.

Eine wirkliche Abnahme der Refraktion findet während des Lebens niemals statt.

Procentsatz der Hypermetropiegrade:

	1	2	3	4	5	6	7	8 D
Säuglinge	29	36	16	13	4	2		
1— 6 Jahre	41	37	10	6	2	1		
6—12 »	41	34	13	7	3	1		0,4
12—20 »	44	32	10	9	3	2	0,2	
20 und mehr	38	30	19	7	3	2	0,4	0,2

Die Durchschnittsrefraktion

	überhaupt	Hy.	My.
Säuglinge	+ 2,3 D		
1— 6 Jahre	+ 1,4	+ 1,9 D	— 1,5 D.
6—12 »	+ 0,8	+ 2,0	— 2
12—20 »	+ 0,7	+ 2,0	— 3,2
20 und mehr	+ 0,8	+ 2,1	— 3

Kollock (67) fand, dass Myopie und Hypermetropie unter den Negern selten sind, aber unter den Gebildeten derselben doch vorkommen.

Aus dem diesjährigen Vortrage von Ramos (83) ist zu dem vorjährigen Bericht noch hinzuzufügen, dass auch die eingeborenen Rassen durch Naharbeit bei künstlichem Licht Kurzsichtigkeit erwerben.

Southhard (93) fand unter 311 Studenten der Californischen Universität (62 weibliche) ⅓ hypermetropische, 4,81 % myopische, 24,49 % astigmatische. Im östlichen Amerika fanden sich, entsprechend 35,47 % Myopie in Deutschland, Dänemark u. s. w., 33,3 bis 50 % Myopen und nur 3—4 % Hypermetropen.

Stephenson (95) hat 918 Schulkinder untersucht mit Rücksicht auf das Vorkommen von Myopie bei Christen und Juden. Es waren 10,63 % der Juden kurzsichtig nnd 1,92 % der Christen, also von ersteren 5½mal mehr. Die jüdischen Knaben hatten 6mal, die jüdischen Mädchen 3½mal mehr Kurzsichtige als die Christen. Die jüdischen Knaben hatten 3,63 % mehr Myopen als die Mädchen. Die christlichen Knaben hatten um 0,64 % mehr Myopen als die Mädchen.

Arminski (1) sucht darzutun, dass die Myopie nicht als

Krankheit, sondern als eine Anpassung, gewissermassen als ein Fortschritt aufzufassen sei. Er glaubt, wenn es keine Brillen gäbe, würde die Akkommodationsbreite in vielen Fällen grösser sein.

Batten (7) sucht zu beweisen, dass die Entstehung der Myopie mit einer Erkrankung des Gefässsystems zusammenhänge.

Motais (77) sieht die Myopie als eine Anpassung an. Erblichkeit prädisponiert und erbliche Myopie tritt früher und fortschreitender auf. Die Stunden der Naharbeit sind zu kürzen und zu unterbrechen. Die Schüler sind von Augenärzten zu untersuchen.

Nimier (78) untersuchte 126 Myopen von 6—9 D und 28 darüber bezüglich des Einflusses der Naharbeit; 77 hatten dieselbe andauernd, 27 weniger andauernd, 27 gar nicht ausgeübt. Bei den Kandidaten für die Militärschule war die höhere Myopie seltener als bei Handelsbeflissenen. Erblichkeit war in der Hälfte der Fälle nachzuweisen. Bei den Anisometropen ist Einfluss der Naharbeit auszuschliessen. Verf. giebt eine graphische Darstellung über die Befreiung vom Militärdienst durch Myopie (über 6 D) und über die Verbreitung der Myopie in Frankreich.

Baas (3) hat an 8 hochgradig myopischen Augen die Dicke der Sklera gemessen. Die Verdünnung der letzteren beginnt erst im hinteren Drittel fühlbar zu werden. Die Dicke betrug

im vorderen	im hinteren Teil
0,64	0,28 (2mal)
0,56	0,30
0,64	0,26
0,81	0,43 (2mal)
0,75	0,34 (2mal)
0,56	0,56—0,68.

Das letzte Auge war gleichzeitig an sekundärem Glaukom erkrankt. Bei hydrophthalmischen Augen ist die Sklera auch im vorderen Abschnitt überhaupt gleichmässig verdünnt. Entzündliche Veränderung, wahrscheinlich zufälliger Art, beobachtete Verf. nur zweimal. Ein hydrophthalmischer Prozess kann für die Myopie nicht verantwortlich gemacht werden. Gerade im letzteren Auge mit Druckerhöhung war am hinteren Pol die Sklera nicht dünner als vorn. Wahrscheinlich begünstigt eine örtliche Schwäche der Sklera am hinteren Pol die Entwicklung des Langbaues. Jedoch nimmt andererseits der Verf. auch keine scharfe Grenze zwischen Arbeitsmyopie und hochgradiger Myopie an. Gründe dies zu tun lägen nicht vor; erstere kann unter Umständen in letztere übergehen.

[Botto (13) untersuchte bei 60 Myopen den Winkel zwischen Fixationspunkt und blindem Fleck (Landolt's $\measuredangle \xi$) nnd die Grösse des letzteren und kam zu den gleichen Resultaten wie Dobrowolsky und Landolt. Durchschnittlich fanden sich bei den höheren Graden von M. die kleineren Winkel und nmgekehrt. Am häufigsten fanden sich Masse von 10° bis 13°; sie schwankten bei $M < 6$ D zwischen 7° und 15° und bei $M > 6$ D zwischen 7° und 13°. Der Gruud dafür liegt auch nach B. in der im allgemeinen grösseren Ausdehnung des Staphyloms und damit des blinden Fleckes bei den höheren Graden von M. Der horizontale Durchmesser des blinden Fleckes (dieser am besten mit dem Perimeter zu bestimmen) betrug bei $M < 6$ D zwischen 3° und 8°, bei $M > 6$ D zwischen 3° und 13°. Berlin, Palermo.]

Jackson (60), Harlan (60) und in der nachfolgenden Diskussiou viele andere Augenärzte Amerika's empfehlen vollständige Korrektion der Myopie. Die Gründe dafür sind die bekannten. Es fallen die Erscheinungen der Insufficienz fort. Die Kranken brauchen die Brille nicht zu wechseln. Die Verff. glauben auch nachweisen zu können, dass die Kurzsichtigkeit nicht so stark fortschreite. Mehrere Male wird ferner erwähnt, dass die Myopie sich während der Behandlung vermindert habe. (Dies würde selbstverständlich nur beweisen, dass die Korrektion früher unrichtig und zu stark gewesen ist.) Der korrigierte Myop soll sich in derselben Lage wie der Emmetrop befinden. (Die Kehrseite der Frage wird, auch in der Diskussion, nnr sehr flüchtig berührt. Im gewissen Sinne befinden sich die korrigierten Myopen allerdings in derselben Lage wie die Emmetropen. Darum sind sie auch denselben Leiden wie diese ausgesetzt, sie bekommen Katarakt und Exkavation. Sie sind aber nicht ganz in derselben Lage, denn ihre Netzhautbilder sind jetzt kleiner, als sie sie früher gewohnt waren. Haben sie die Brillen nicht sehr früh bekommen, so legen sie die Gewohnheit des Nähernehmens trotz der starken Brille nicht ab. Es dürfte auch hier gelten: in medio tutissimus ibis.)

Fukala (44) führt aus, dass das Wegfallen der Akkommodation bei höchstgradigen Myopen nicht ein Nachteil, sondern ein wesentlicher Vorteil sei.

Bouchard (14) hat mittelst der Entfernung der durchsichtigen Linse bei Myopie nur gute Erfolge gesehen. Die Sehschärfe für die Nähe besserte sich immer erheblich.

Martin (72) sah einen Fall von Myopie — 23 D, Ort der

Brille, oder 17 D, Ort des Knotenpunktes (?) (16 D Ort der Hornhaut) sich nach der Discission der Linse in Emmetropie verwandeln und meint, dass die Linse in Folge stärkerer Krümmung einen um 6 D höheren Brechwert gehabt haben müsse. (In diesem Falle von 16 D Ort der Hornhaut hätte eigentlich eine Brechungsverminderung von 17,8—18 D eintreten müssen, also die ursprüngliche Myopie nicht allein aufgehoben, sondern sogar noch um 1 bis 2 D Hy. offenbar werden müssen. Ref.)

Valude (107) discindierte bei einem Kinde mit — 18 D, mit Chorioiditis postica, aber noch unversehrter Macula und S = $\frac{1}{8}$ die Linse und erreichte S = $\frac{1}{3}$. Während das Kind vorher nicht geläufig lesen und arbeiten konnte, ging das jetzt sehr gut mit + 8 D.

Parent (81) hebt hervor, dass die Besserung des Sehvermögens bei aphakischer Myopie nur eine geringe und auch die Vergrösserung des Gesichtswinkels durch die Gläser um $\frac{1}{3}$ für die Ferne und $\frac{2}{3}$ für die Nähe sei. Diese theoretische Vergrösserung werde in der Praxis meist wett gemacht durch den Operationsastigmatismus und leichten Schleier in der Pupille.

Wolfe (113) spricht sehr energisch gegen die Discission der durchsichtigen Linse bei Myopie und betont die Gefahren.

Nach Boucheron (15) ist es notwendig, bei Netzhautablösung im Gefolge der Myopie in den ersten 5 Tagen einzugreifen, wenn die Ablösung nach oben und peripherisch ist, und eine Operation zu gebrauchen, Iridec-, Sklero-, Keratotomie, welche für einige Zeit Hypotonie erzeugt.

Chevallereau (24) sucht durch Brennen der Sklera mit dem Galvanokauter bei Netzhautablösung eine adhäsive Aderhautentzündung hervorzurufen.

Nach Jackson (59) ist latente Hypermetropie im Alter eher häufiger. Das Verhältnis zwischen latenter und manifester ist in jedem Lebensalter ungefähr dasselbe. Doch soll latente Hypermetropie die Ausnahme bilden. Um die latente Hypermetropie ganz aufzudecken, bedarf es in jedem Alter eines starken Mydriatikums. Korrigiert man ohne Mydriatikum, so muss man mit dem Vorhandensein latenter Hypermetropie rechnen.

Roosa (89) behauptet, dass Hypermetropie unter 2,5 D allein keine Asthenopie verursache, dagegen der Astigmatismus, dass daher der Ophthalmometer allein zur Refraktionsbestimmung ausreiche und eine Korrektion der Hypermetropie nicht notwendig sei. Das hypermetropische Auge sei das normale Auge.

Risley (87) hält mit Recht Roosa gegenüber fest, dass nicht bloss Astigmatismus Asthenopie macht, sondern auch Hypermetropie

selbst unter 2,5 D. Astigmatismus darf nicht allein auf die Ophthalmometermessung hin korrigiert werden.

Tweedy (106) bespricht die Entstehung des Keratoconus. Man hat viererlei dafür verantwortlich gemacht:

1) Erhöhung des Augendrucks.
2) Schlechte Ernährung und Schwund der Hornhautmitte.
3) Verminderte Widerstandskraft.
4) Angeborene Schwäche des Hornhautgewebes.

Verf. sieht den letzten Punkt als den wesentlichen an.

Die Lücke in der embryonalen Hornhaut, welche durch die Einstülpung der Linse verursacht wird, schliesst sich durch Zellen und ein darunter liegendes homogenes Gewebe. In dieses Lager dringt mesoblastisches Gewebe, dehnt sich nach der Mitte zu aus und schliesst sich über derselben. Dies geschieht zuletzt. Das mesoblastische Gewebe ist die fötale Hornhaut. Die unvollkommene Ausbildung desselben verursacht den Keratoconus.

Eiseck (38) sah einen Fall von Lenticonus posterior. Derselbe war angeboren. Die Sehschärfe betrug $\frac{1}{10}$. Man erhielt den Eindruck, als wenn der hinteren Linsenfläche noch eine kleine Linse wie ein Oeltropfen aufsitze. Bei Bewegungen entstanden kaleidoskopartige Verschiebungen. Im durchfallenden Licht sah man einen abgegrenzten rötlichen Kreis, im auffallenden einen grauen Punkt.

Mitvalsky (75) beschreibt einen Fall von angeborenem Lenticonus posterior mit Rest der Arteria hyaloidea, welcher sich an einer mohnkorngrossen undurchsichtigen getrübten Stelle in der Peripherie der Linse als schwarzer Faden ansetzte. Am hinteren Pol erschien eine punktförmige Trübung, die sich aber durchleuchten liess. Durch diese Stelle gesehen hatte das Auge eine Myopie von 20 D, durch die Peripherie der Linse eine Hypermetropie von 4 D.

Tscherning (105) lässt den Kranken einen fernen Lichtpunkt ansehen durch ein Konvexglas mit einem Gitter davor. Derselbe sieht einen Lichtkreis mit Schatten darin. Besteht sphärische Aberration, so sind diese Schatten der Gitterstäbe gekrümmt, und zwar bei positiver Aberration konvex nach innen. Die meisten Augen zeigen eine Konvexität nach innen. Diese oder die positive Aberration wird mindestens ausgeglichen bei jeder Akkommodation. Die Schatten werden dabei meistens konkav nach innen.

Koller (66) kommt zu dem Schluss, dass in astigmatischen Augen die Netzhautbilder undeutlich sind, aber nicht stark verzerrt. Die Verschiebung der Hauptpunkte ist zu gering. Dagegen ist die Ver-

zerrung der Bilder durch die Korrektion sehr bedeutend. Verf. berechnet zuerst die Hornhautradien, welche einen bestimmten Grad von Ametropie bewirken würden, dann die Kardinalpunkte der aus Hornhaut und Linse gebildeten Systeme, endlich die jedesmalige Entfernung des Knotenpunktes von der Netzhaut, K_2 N, und erhält folgende Werte:

	Horn-haut-Radius	Entfernungen des II. Haupt-punktes von der Hornhaut	Entfernungen des II. Knoten-punktes von der Netzhaut	Hintere Bild-werte f_2 (von H_2)	Durchmesser des Zerstreuungs-kreises b. Pupille v. 3 mm	Durchmesser des Zerstreuungs-kreises b. Pupille v. 5 mm
— 6 D	6,87	1,91	16,101	19,10	0,33	0,55
— 5	7,01	1,94	16,002	19,38	0,27	0,45
— 4	7,16	1,98	15,904	19,62	0,21	0,36
— 3	7,32	2,01	15,809	19,88	0,15	0,25
— 2	7,48	2,04	15,710	20,14	0,11	0,18
— 1	7,65	2,07	15,606	20,43	0,05	0,01
Emm.	7,83	2,11	15,498	20,71	0,0	0,0
+ 1	8,03	2,15	15,377	21,02	0,06	0,09
+ 2	8,23	2,19	15,265	21,32	0,11	0,18
+ 3	8,43	2,23	15,153	21,61	0,16	0,26
+ 4	8,65	2,27	15,035	21,94	0,21	0,35
+ 5	8,88	2,31	14,915	22,26	0,26	0,44
+ 6	9,12	2,35	14,795	22,53	0,30	0,51

(Axenlänge des emmetropischen Auges = 22,82.)

Hieraus folgt, dass, wenn der eine Meridian emmetropisch ist und der andere einen myopischen Astigmatismus + 3 D hat, das Bild eines unendlich entferuten Quadrates, welches im emmetropischen Meridian eine Ausdehnung von 155 mm hat, im hypermetropischen eine solche von 158 mm haben würde, falls man die nicht zutreffende Annahme macht, dass das Bild ganz scharf wäre. Der Unterschied ist unter dieser Annahme also sehr gering.

Verf. führt darauf die Berechnung aus, wenn die Zerstreuungskreise nicht vernachlässigt werden. Das Bild, welches die Linse von der Pupille entwirft, hat einen Durchmesser von 3,13 für eine Pupille von 3 und von 5,22 für eine Pupille von 5 mm Durchmesser. Das Bild liegt 19,12 mm vor der Netzhaut. Der Durchmesser des Zerstreuungskreises verhält sich zum Durchmesser des Linsenbildes der Pupille wie die Entfernung der Netzhaut vom hinteren Bildpunkt zu der Entfernung des Linsenbildes der Pupille vom hinteren Bildpunkte. Die beiden letzten Kolumnen obiger Tabelle enthalten die Werte für die Durchmesser der Zerstreuungskreise. Daraus ist zu ersehen, dass die Vergrösserung des Bildes durch Zerstreuung bei Ametropie 3 D 0,151 beziehentlich 0,252 oder 0,157 bez. 0,262 betragen würde. Im

myopischen Meridian würde sie die Vergrösserung durch Vorrücken des Knotenpunktes steigern, im hypermetropischen würde sie dagegen der Verkleinerung in Folge Nachhintenrückens des Knotenpunktes entgegenwirken. Die äusseren Ränder des Zerstreuungskreises werden übrigens in Wirklichkeit nicht mit zum Bilde gerechnet. Durch einen stenopäischen Schlitz lässt sich die Vergrösserung, welche die mangelnde Schärfe verursacht, ausschalten und es bleibt nur die geringe, durch die Verschiebung des Knotenpunktes bedingte.

Könnte das korrigierende Cylinderglas im Knotenpunkt angebracht werden, so würde durch die Korrektion keine Verzerrung bewirkt werden. Vor der Hornhaut beseitigt der Cylinder zwar die Unschärfe der Bilder, verzerrt sie aber.

Verf. berechnet die Kardinalpunkte für die, aus dem Auge nebst dem Cylinder bestehenden, Systeme einmal unter Annahme, dass der Cylinder sich 15 mm, dann dass er sich 20 mm vor dem ersten Hauptpunkte befindet. Die Netzhautbilder verhalten sich wie die vorderen Brennweiten.

Korrektionsglas 15 mm vor H_1

	Brennweite d. Korrektionsglases	Ort von H_1	Ort von H_2	Ort von F_2	Ort von F_1	Ort von K_1	Ort von K_2	Bild kleiner
— 6 D	152 mm	1,55	3,79	14,25	19,04	6,34	8,59	$\frac{1}{19}$
— 5	185	1,61	3,48	14,49	19,37	6,50	8,36	$\frac{1}{15}$
— 4	235	1,64	3,23	14,66	19,60	6,57	8,16	$\frac{1}{19}$
— 3	318	1,67	2,95	14,87	19,87	6,68	7,95	$\frac{1}{25}$
— 2	485	1,70	2,67	15,07	20,14	6,78	7,74	$\frac{1}{36}$
— 1	985	1,71	2,35	15,29	20,44	6,85	7,50	$\frac{1}{75}$
Em.	∞	1,75	2,11	20,71	15,50	6,97	7,33	Bild grösser
+ 1	1015	1,77	1,84	15,72	21,01	7,05	7,13	$\frac{1}{70}$
+ 2	515	1,77	1,57	15,92	21,28	7,13	6,93	$\frac{1}{36}$
+ 3	348	1,78	1,30	16,11	21,53	7,20	6,23	$\frac{1}{25}$
+ 4	265	1,77	1,04	16,33	21,82	7,22	6,53	$\frac{1}{18}$
+ 5	215	1,77	0,77	16,53	22,09	7,33	6,53	$\frac{1}{15}$
+ 6	182	1,76	0,51	16,69	22,30	7,37	6,13	$\frac{1}{13}$
	Korrektionsglas 20 mm vor H_1							Bild kleiner
— 6	147	0,87	4,42	13,78	18,39	5,48	9,03	$\frac{1}{9}$
— 3	313	1,36	3,26	14,63	19,56	6,28	8,18	$\frac{1}{18}$
								grösser
+ 3	353	2,05	0,99	16,34	21,84	7,54	6,50	$\frac{1}{18}$
+ 6	187	2,25	— 0,10	17,15	22,91	8,02	5,67	$\frac{1}{9}$.

Die Vergrösserungen beziehentlich Verkleinerungen in den ametropischen Meridianen sind allerdings sehr viel bedeutender als die durch den Astigmatismus selbst verursachten. Dazu kommt noch die Verschiebung der Linien, welche Folge der verschiedenen Vergrösserung in den einzelnen Meridianen ist und für um 45° von den Ebenen der Meridiane abweichende Linien bei Asm von 3 D 1° 10′ und bei Asm 6 D 2° 30′ beträgt. Man wird die Verzerrung der Bilder beseitigen können durch Ueberkorrektion mit einem Konvexcylinder und durch Aufhebung der Ueberkorrektion mittelst eines Konkavcylinders, der, die Axe parallel zu jener des Konvexcylinders, in einiger Entfernung vor oder hinter jenem angebracht, die Verschiebung des Knotenpunktes wieder rückgängig macht. Doch hat dies nur theoretisches Interesse, da die Kranken sich an die Verzerrung gewöhnen.

Burnett (20) stellt in einer Tafel ophthalmometrische Messungen von 42 Hornhäuten zusammen. Von der Mitte aus wurden nach den vier Hauptrichtungen von 5 zu 5° je 4 Messungen ausgeführt. Die Krümmungen sind durchweg unregelmässig. Die Refraktion vermindert sich vom Scheitel nach allen Richtungen, viel schneller nasalwärts als temporalwärts. Der Unterschied zwischen beiden Seiten betrug 15° vom Scheitel, in einem Falle 4,5 D. Im Durchschnitt beträgt die Verminderung der Refraktion 15° nasalwärts 2 D, temporalwärts 0,5 D. Die höchsten Grade von Ametropie und Astigmatismus zeigen nicht immer, obgleich öfters, eine stärkere Brechungs-Abweichung zwischen Scheitel und Rand. In mehreren Fällen von umgekehrtem Astigmatismus fand sich keine Besonderheit, in einem nahm die Krümmung sehr rasch nach oben hin ab. Die äussere Seite der Hornhaut ist regelmässiger wie die innere. Eine optische Iridektomie wird also am besten nach aussen gemacht. Diese Hornhautmessungen geben keine Erklärung für die Herabsetzung der Sehschärfe in manchen Fällen von Ametropie, jedoch erklären sie, weshalb Erweiterung der Pupille das Sehvermögen so sehr verschlechtert. Da die Hornhaut selbst so unregelmässig ist, kann man kaum begreifen, wie sehr schwache Linsen durch ihre optische Wirksamkeit grosse asthenopische Beschwerden beseitigen können.

Unter Pflüger's (82) Kranken betrafen 43,2 % Refraktionsanomalien, die grösstenteils auch ophthalmometrisch untersucht wurden. Es hatten

My.	Hy.	Einf. As	Zus. My. As.	Zus. Hy. As.	Gem. As.
9,8	8.2	8,8	10,25	6,0	0,37

Der Astigmatismus betraf 25,2 %, die übrigen Ametropien 18,5 %

sämtlicher Kranken. Verf. hat auch die Abnahme des normalen Astigmatismus von 97 bis 53 % und das Steigen des umgekehrten von 0 bis 39 % mit dem Alter, von 10 bis 70 Jahren, beobachtet. Die schräge Meridianlage ist wahrscheinlich Uebergangsform. Bei 97,3 % stimmte die subjektiv gefundene Meridianlage mit der ophthalmometrisch an der Hornhaut ermittelten überein.

Die Hauptmeridiane standen beiderseits

genau	senk-	oder	wagerecht	in	56,2
fast	»	»	»	»	3,92
nicht	»	»	»	sondern symmetrisch	11,3
»	»	»	»	» fast »	2,6
»	»	»	»	» parallel	6,7
»	»	»	»	» unregelmässig	19,5.

Die Sehschärfe nimmt mit dem Hornhautastigmatismus ab. Der hypermetropische Astigmatismus hat etwas bessere Sehschärfe als der myopische. Mit Zunahme des latenten Astigmatismus geht Hand in Hand eine Abnahme der Sehschärfe. Von den Myopen hatten 47,1 %, von den Hypermetropen 21,43 % Astigmatismus.

Von den Astigmatikern hatten

Einf.	Zus. my.	Zus. hy.
33,8	43	23 %.

Rein sphärische Ametropie hatten 56,6 % sämtlicher Ametropieu, die übrigen sind mit Astigmatismus behaftet.

Hy. verhielt sich bei den bis 10jährigen = 33,7 : 66,8 %, bei den 10—20jährigen = 78,7 : 21,3 %; von da an nimmt die My. allmählich wieder ab, bis das Verhältnis bei den über sechzigjährigen ist = 33 : 67 %; der Ausgangspunkt wird also wieder erreicht.

Snlzer (100) hat seine Untersuchungen über den Einfluss der Hornhaut auf das Sehen fortgesetzt (siehe diesen Ber. pro 1891. S. 407). Bei $\frac{3}{4}$ der Hornhäute entsprechen die Krümmungs-Maxima und Minima den Hauptmeridianen, bei $\frac{1}{4}$ ändert sich deren Richtung, wenn man vom Centrum gegen die Peripherie hin vorschreitet. Verf. berücksichtigt in dieser Arbeit nur die erste Gruppe und will feststellen, welche Wirkung der Astigmatismus des nicht unmittelbar in der Gesichtslinie, wohl aber in der nächsten Umgebung und noch im Pupillargebiet gelegenen Teiles der Hornhaut auf das Sehvermögen hat. Bei der gewöhnlichen Ophthalmometermessung kommt nur ein Hornhautbezirk von 2,4 mm in Betracht. Verf. teilt die Hornhaut in 6 um die Gesichtslinie concentrische Zonen von 5° zu 5°, oder

0,6 bis 0,7 mm Breite. Die centrale Zone hat auf der Hornhaut einen Halbmesser = 0,6, die zweite reicht ringsum von 0,6 bis 1,8 mm. An den Stellen, wo die Hauptmeridiane diese Zone durchschneiden, wurde der Krümmungsradius in der Richtung der Hauptmeridiane gemessen nnd die Brechung in Dioptrien ausgedrückt. Es gab im Allgemeinen für jede Zone vier verschiedene Werte, und zwischen den je zwei senkrechten und je zwei wagerechten Messungen wieder vier Werte für den Brechungsunterschied. Das Mittel aus den letzten vier Werten wurde als Ausdruck des Astigmatismus der ganzen Zone genommen. Diese Messungen beziehen sich auf die Refraktion von senkrecht zu den betreffenden Hornhautstellen einfallenden Strahlen. Verf. berechnet hieraus die Brechung, welche parallel zur Axe einfallende Strahlen an denselben Stellen erleiden, und benutzt unter der Annahme, dass man sich die Hornhautfläche durch eine Rotationsfläche zweiten Grades ersetzt denken könne, die Formel

$$N^3 = \rho_n p^2 \quad \text{oder} \quad N^3 = \rho_0^2 \rho_n \quad \text{und} \quad N = \sqrt[3]{\rho_0^2 \rho_n},$$

worin ρ_0 der Radius im Scheitel der Hornhaut, N und ρ_n die Normale und den Krümmungsradius an der peripheren Stelle bedeutet.

Indem Verf. nun den Einfallswinkel des parallel der Axe verlaufenden Strahles an jener Stelle mit i, den Brechungswinkel mit b bezeichnet, bekommt er für die Refraktion die Formel

$$R = \frac{\sin(i-b)}{\sin b} \quad \frac{\sqrt[3]{R_n R_0^2}}{0{,}337},$$

woriu $R_0 = \frac{337}{\rho_0}$ nnd $R_n = \frac{337}{\rho_n}$ ist.

(Dem Ref. ist hier Verschiedenes nicht klar geworden. Möglicherweise lässt Verf. als selbstverständlich unausgesprochen, was der Leser aber doch nicht herauszufinden vermag. Verf. erwähnt nicht, dass jeder peripherische Punkt zwei Krümmungsradien hat, somit auch zwei Refraktionen. Es ist immer nur der Normalen gedacht, welche die Krümmung längs den Parallelkreisen, wenn man den Hornhautscheitel zum Pol macht, giebt. Die vom Verf. angeführten Refraktionen würden somit die Refraktionen der peripherischen Hornhautpunkte senkrecht zu den Hauptmeridianen sein. Andererseits hat aber der Verf. die Krümmung längs den Hauptmeridianen, also den Krümmungsradins, unmittelbar bestimmt. Weshalb drückt Verf. die Refraktionen nicht durch letzteren aus? Sollten sie durch die Normale ausgedrückt werden, weshalb wurde diese nicht gemessen? Jetzt können die Werte wohl zeigen, ob die Hornhaut

eine Rotationsfläche ist, oder nicht; sie verlieren aber in letzterem Falle weitere Gültigkeit. Verf. nimmt an, dass die Fusspunkte der Normalen, welche mit der Gesichtslinie gleiche Winkel bilden, auf der Hornhaut gleichweit von deren Scheitel liegen. Diese Annahme legt ebenfalls schon der Hornhaut die Eigenschaften einer Rotationsfläche bei.) Verf. kommt zu folgenden Ergebnissen:

Die peripheren Teile einer in der Mitte stigmatischen Hornhaut zeigen umgekehrten Astigmatismus. Die Hornhäute mit schwachem aufrechtem Astigmatismus in der Mitte zeigen keine oder schwachen umgekehrten in der Peripherie. Diejenigen mit umgekehrtem in der Mitte sind noch stärker umgekehrt astigmatisch in der Peripherie, ebenso sind die Hornhäute mit aufrechtem Astigmatismus in der Mitte noch stärker anfrecht astigmatisch in der Peripherie. Das Centrum der Iris liegt weder dem Scheitel der Hornhaut noch dem Schnittpunkt der Gesichtslinien gegenüber. Es liegt (Mittelzahlen von 20 Augen) ungefähr 5° temporalwärts von letzterem, höchstens 9° wenigstens 2°, bald in der Wagerechten, bald höher oder tiefer. Verf. führte den Fixationspunkt am Ophthalmometer herum, bis die Pupille mit dem Spiegelbilde eines der Kreise der Ophthalmometerscheibe zusammenfiel. Der Einfluss der peripheren Zonen, — die Pupille kann 3—5 und mehr umfassen —, bewirkt, dass der subjektiv gefundene Astigmatismus nicht mit dem ophthalmometrisch nur für die Mitte gemessenen übereinstimmt. Die Augen ohne ophthalmometrischen Astigmatismus zeigen subjektiv schwachen umgekehrten, Augen mit ophthalmometrisch schwachem aufrechten Astigmatismus subjektiv entweder geringeren, keinen oder umgekehrten Astigmatimus. Der Unterschied zwischen ophthalmometrischen und subjektivem Astigmatismus hängt von dem Grade der Dissymmetrie, dem Pupillendurchmesser und der Decentration der Pupille ab.

Da von der temporalwärts gelegenen Hornhaut mehr in das Pupillengebiet fällt, so ist bei der am hänfigsten vorkommenden Dissymmetrie, bei welcher die temporalen Abschnitte stärker astigmatisch sind als die centralen, der subjektive Astigmatismus stärker als der ophthalmometrische, bei der selteneren Form von Dissymmetrie mit stärker astigmatischen nasalen Teilen dagegen geringer als der ophthalmometrische. Die Augen mit dieser selteneren Dissymmetrie zeigen, wenn sie mittleren bis starken centralen aufrechten Astigmatismus haben, subjektiv keinen stärkeren Astigmatismus. Diese Ergebnisse lassen mit Erweiterung der Pupille im Allgemeinen eine Aenderung des Astigmatismus nnd eine Steigerung der Refraktion

erwarten. Verf. hält einen Einfluss der Linse auf den Astigmatismus nicht für erwiesen. Bei Erweiterung der Pupille kann sich bisweilen auch die Richtung der am stärksten und schwächsten gekrümmten Meridiane ändern. Wegen der Dissymmetrie ist eine vollständige Ausgleichung des Astigmatismus nicht möglich. Dies ist auch die Ursache der sogenannten astigmatischen Amblyopie.

Woodward (114) hat 63 Augen mit dem Ophthalmometer und nach subjektiver Methode unter Atropin untersucht. Das Ophthalmometer ergab: Uebereinstimmung 12 mal,

um	0,25	D	mehr	15	mal; weniger	2 mal
	0,50	D	»	25	» ; »	1 »
	0,75	D	»	3	»	
	1	D	»	5	»	

In 11 Fällen stimmten die Axen nicht. Bei Kataraktoperierten ergab der Ophthalmometer in der Regel 1—2 D zu viel. Weitere 21 Augen wurden ohne Atropin untersucht. Uebereinstimmung zeigten 5 Fälle. Das Ophthalmometer gab

um	0,25	zu viel	3	mal
	0,50	» »	9	»
	1,0	» »	4	»

Die Skiaskopie giebt dem Ophthalmometer Nichts nach.

Nach Clairborne (26) liegt bei hypermetropischen Astigmatismus der Meridian stärkster Krümmung meistens senkrecht, innerhalb 15° beiderseits von der Senkrechten, bisweilen um 45° davon ab, selten wagerecht. Sonstige Zwischenstellungen kommen nicht vor. Bei myopischem Astigmatismus ist das Verhalten analog, nur kommt die umgekehrte Lage öfter vor. Meistens liegen die Meridiane auf beiden Augen symmetrisch, bisweilen aber auch parallel.

Harlan (51) fand unter 499 Fällen mit Astigmatismus völlige Symmetrie in 70,14%, höchstens 10° von Symmetrie abweichend noch 8,01 %. In 12 Fällen bildeten die Axen gleiche Winkel nach derselben Seite.

Knapp (62) beobachtete unter 1000 Fällen von beiderseitigem Astigmatismus

305 mit einfach myopischen,
259 » » hypermetropischen,
175 mit zusammengesetzt myopischen,
224 » » hypermetropischen,
32 » gemischten,

5 mit verschiedenem hypermetropischen und myopischen auf beiden Augen.

Die Richtung der Meridiaue war in 84 % symmetrisch, in 60 % der stärker brecheude senkrecht, in 11 % wagerecht, in 4,3 % diagonal. Unter den 16% asymmetrischen würden bei Vernachlässigung von 5—10° Abweichung noch viele als symmetrisch gelten können.

Baxter (8) hat dieselben Augen ohne Mydriatica, unter Homatropin- und Kokaïn- sowie unter Atropinwirkung untersucht und bisweilen ohne Mydriatica keinen Astigmatismus, dann mit Homatropin schwacheu, mit Atropin stärkeren gefunden, Beobachtungen, wie sie alltäglich sind. Verf. glaubt auch eine Aenderung des Gleichgewichts mit der Wirkung der Mydriatica nachweisen zu können, die Aenderung der Werte geht aber über die Schwankungen, welche man bei zeitlich auseinander liegenden Untersuchungen regelmässig findet, nicht hinaus.

Cheatam (22) nimmt bei einem Fall von normalem Astigmatismus als Ursache den Druck eines mit grossen Chalazeen ausgestatteten Lides an. Verf. erwähnt Fälle, wo der stärkst gekrümmte Meridian auf dem eiuen Auge senkrecht zu der Lage desselben auf dem andereu Auge sich befand.

Hegg (54) erhielt bei einem Mechaniker mit + cyl. 1,5 D Axe seukrecht S = 1,25; ohne Glas war S = 0,5. Nach einem Monate sah der Kranke mit dem Glase nicht mehr gut. Er hatte mit blossem Auge S = 1, mit + cyl. 0,5 Axe senkrecht S = 1,25. Verf. nimmt mit Recht partielle Zusammenziehung des Ciliarmuskels an. (Refer. hat solche Fälle in grosser Zahl beobachtet und veröffentlicht.)

Marlow (71) sah während der Masern bei einem jungen Manne einen Astigmatismus von 1 D Axe 170° auftreten, der später wieder verschwand, und nimmt eine vorübergehende Schwellung des Ciliarkörpers im senkrechten Meridian an, welche die Formveränderung der Linse verschuldete.

Nach Oliver (79) kommen während plastischer Iritis Krümmungsänderungen der Horuhaut vor, namentlich aber Anfälle von Akkommodationskrampf, welche wahrscheinlich von Infiltration des Ciliarmuskels herrühren und Anwendung von Atropin verlangen. Die öftere Wiederholung der Sehprüfung während des Verlaufs ist nötig, um rechtzeitig diese Anfälle zu entdecken, welche einer Verschlimmerung der Entzündung entsprechen.

Bull (17) hat sich selbst mit Cylindergläsern astigmatisch gemacht und gefunden, dass der normale und zugleich hypermetropische Astigmatismus der unangenehmste ist, was doch wohl von vornherein selbstverständlich war.

Bull (18) weist nach, dass eine Reihe von Irrtümern Dobrowolsky zu der Ansicht gebracht hat, dass die Tätigkeit der Augenlider keinen Einfluss bei seinen Versuchen über astigmatische Akkommodation ausgeübt hätten.

Auch die Versuche von Landsberg beweisen Nichts ebenso wenig die von Martin.

Bull (19) bestreitet das Vorkommen astigmatischer Zusammenziehungen des Ciliarmuskels, weil er selbst nicht im stande ist, sie zu erzeugen. Die vermeintliche Ueberwindung von Cylindern beruhe auf Zwinckern und Kneifen mit den Lidern. Der umgekehrte Astigmatismus beruhe auf Schiefstellung der Linse. Dadurch werde auch die mangelnde Uebereinstimmung zwischen subjektiven Totalastigmatismus und dem Hornhautastigmatismus erklärt. Die Akkommodation könne die Krümmung der Linsenflächen nur in allen Meridianen gleichmässig verändern.

(Wenn es auch nicht möglich ist, am gesunden Auge sofort astigmatische Akkommodation hervorzurufen, — es war eigentlich von vornherein zweifellos, dass dahin zielende Versuche keinen Erfolg haben konnten und ganz zwecklos waren —, so beweist dies doch nicht das Geringste dagegen, dass astigmatische Akkommodation überhaupt nicht vorkommt und nicht im Laufe vieler Jahre erlernt wird, ganz ähnlich wie dies mit anderen Muskelbewegungen geschieht. Ref. hat durch grosse und unzweideutige Zahlen nachweisen können, dass im Laufe der Lebensalter der normale Astigmatismus immer mehr verschwindet und dafür immer mehr umgekehrter hervortritt. Mag dies beruhen auf Krümmungsänderung der Hornhaut oder Linse oder Schrägstellung des letzteren, so fordert diese Tatsache unbedingt die Annahme astigmatischer Akkommodation. Diese Ermittlungen des Ref. scheint der Verf. nicht zu kennen, da er sie nicht erwähnt.)

Knöpfler (65) nimmt an, dass asthenopische Beschwerden durch asymmetrische Ciliarmuskelwirkung hervorgerufen würden, und will durch allmähliche Ausgleichung des Astigmatismus für die Nähe den Ciliarmuskel wieder zu gleichmässiger Tätigkeit bringen. Für die Ferne wird sofort vollständig korrigiert.

Martin (72) teilt zwei Fälle mit, wo er eine Aenderung des Hornhautastigmatismus nachweisen konnte. Als Ursache nimmt er

einen reflektorisch ausgelösten partiellen Krampf des Ciliarmuskels an. (Ref. hat schon vor Jahren Gründe angeführt, weshalb der Hornhautastigmatismus ebenso gut veränderlich sein muss, wie der der Linse.)

[Reymond (85) hält es für wahrscheinlich, dass eine stabile optische Korrektion eines Hornhautastigmatismus durch entgegengesetzten Linsenastigmatismus nicht erfolgt, sondern, dass, wie die früheren Untersuchungen Bajardi's ergaben, die den einzelnen Meridianen entsprechenden Brennlinien durch die Akkommodation in schnellster Aufeinanderfolge auf der Retina entworfen werden. Vorbedingung ist gute Akkommodation und Annäherung des Gegenstandes bis oder diesseits des Punktes, der den Fernpunkt für den stärkstbrechenden Meridian bedeutet, so dass sowohl für die vordere wie für die hintere Brennlinie akkommodiert werden kann. Aus allen, an einer Stelle der Retina sich folgenden, wenn auch teilweise verschwommenen Bildern entsteht ein Gesamteindruck, der dem Gegenstande gleicht. Zur Begründung dieser Anschauung führte R. zwei Experimente vor. 1) Ein cylindrischer Konvexspiegel rotiert schnell um eine zur Spiegelfläche senkrechte Axe. Ein in der Axe befindlicher gespiegelter Gegenstand (Schriftprobe) wird von einem ebenfalls in der Axe befindlichen Auge vollkommen deutlich erkannt. 2) Ein mit einer Konvexlinse centriertes Cylinderglas rotiert schnell um eine zu seiner Fläche senkrechte Axe. Von einem leuchtenden Gegenstand, dessen Entfernung entweder der vorderen oder der hinteren Brennlinie des mit der Linse kombinierten Cylinderglases entspricht, wird das objektive Bild auf einem Schirm aufgefangen. Dasselbe zeigt sich, wenn auch etwas blass und von einer Zone von Zerstreuungsbildern umgeben, doch dem Gegenstande vollkommen ähnlich.

Berlin, Palermo.]

Fick (42) verteidigt die ungleiche (anisometrische) Akkommodation auf beiden Augen gegenüber den Angriffen von Hess und Greef. Verf. hat neue Versuche angestellt, und dabei, statt das zweite Auge schliessen zu lassen, durch Vorhalten eines weissen Blattes vor das zweite Auge dafür gesorgt, dass die Pupille des ersten Auges während des Vergleichsversuchs, Lesen mit Zerstreuungskreisen, eben so eng war, wie bei den haploskopischen Versuchen. Verf. gesteht zu, dass der geduldete dioptrische Fehler sich grösser wie früher ergab. Indessen überwand die Versuchsperson haploskopisch Gläserunterschiede von 2,75 D und der Unterschied steigerte sich mit der Uebung, während nur ein dioptrischer Fehler von 2,0 D geduldet wurde.

Verf. hält seine Behauptung, dass es Anisometropen giebt, welche ungleich akkommodieren, aufrecht und teilt zum Beweise Versuche mit einem neuen Kranken mit, der mit einem Unterschied von 1,32 D nach Abzug des geduldeten dioptrischen Fehlers haploskopisch las. In einem weiteren Falle wurden 1,05 bis 0,88 einseitig mehr aufgebracht. Verf. hebt noch das Vorkommeu ungleicher Akkommodationsbreiten bei Anisometropen hervor.

Hess (56) unterzieht auch die neuen Versuche Schneller's und Fick's einer Kritik. Auch bei diesen sei die vermeintliche ungleiche Akkommodatiou beider Augen auf Sehen mit Zerstreuungskreisen oder auf raschen Einstellungswechsel oder auf falsche Berechnung zurückzuführen.

Auf Grund einer Reihe an sich selbst ausgeführter Messungen bestreiten Hess (57) und Neumann (57) das Vorkommen ungleicher Akkommodation bei Gesunden. Ihre emmetropischen Augen vermochten auch unter den günstigsten Umständen nicht $\frac{1}{8}$ bis $\frac{1}{10}$ Dioptrie im Interesse des Deutlichsehens zu überwinden. Dieses Interesse hatte keinen merklichen Einfluss auf die Grenzen innerhalb deren mit beiden Augen gleichzeitig scharf gesehen wurde. Die Verff. haben Hering's haploskopische Verrichtung benutzt (siehe diesen Bericht pro 1889. S. 476). Die Probe für das eine Auge stand in fester Entfernung, die andere stellte der Untersuchende auf Deutlich- und Eben-Undeutlichsehen ein, ohne selbst die Einstellung beurteilen zu können; ein anderer zeichnete letztere auf. (Hinsichtlich dieser Frage ist wieder zu hemerken, dass von vornherein nicht zu erwarteu war, mittelst physiologischer Versuche könne sofort eine Abweichung von der gewohnheitsmässigen Innervation der Akkommodation erreicht werden. Dass auf beiden Augen genau derselbe Bruchteil der Akkommodation gewohnheitsmässig aufgewandt werde, wird schwer zu beweisen sein. Mag man aher zugeben, dass wahrscheinlich gleiche Augen gleich stark akkommodieren, so widerspricht die Uebertragung dieses Satzes auf ungleiche Augen dem induktiven Verfahren. A priori muss es im Gegenteil für unwahrscheinlich gelten, dass Anisometropen gleichmässig akkommodieren, weil es eben unzweckmässig wäre. Eine gewohnheitsmässige ungleiche Akkommodation werden sie aber ebenfalls angenommen haben, die sich nicht leicht lösen lassen wird. Ref.)

Bettrémieux (12) richtet sich hinsichtlich Ausgleichens oder Nichtausgleichens von Anisometropie ganz nach dem Behagen des Kranken.

Bates (6) teilt mehrere Fälle von höchst hartnäckigem Akkommodationskrampf mit.

Chibret (25) und Angiéras (25) haben 38 Fälle doppelter Akkommodationslähmung untersucht. Dieselbe kommt häufig vor, 1 Fall auf 70 Kranke. Zwei Drittel der Fälle werden vor dem 20ten Jahr beobachtet und $\frac{4}{5}$ davon bei Frauen. Häufig fehlt gleichzeitig der Pharyngealreflex. Die Akkommodationsbreite bewegt sich zwischen 2—4 D. Sehschärfe und Refraktion sind meist normal. Häufig reagiert die Pupille schwach. Die Lähmung kann 4 Jahre dauern. Die Behandlung besteht in Verordnung von Konvexgläsern von 2 bis 3 D, Elektricität, kaltem Wasser u. s. w.

Galezowski (45) beobachtete eine Hysterische mit Hemianästhesie, Hemianopsie und Astigmatismus auf beiden Augen. Letzterer verschwand in 1½ Jahre vollständig. Verf. nimmt eine teilweise Zusammenziehung des Ciliarmuskels und eine entsprechende Erkrankung der Kerne an.

Grandclément (48) stellte einen Neurastheniker vor mit Kopfschmerzen, Schlaflosigkeit, Rückgratschmerzen, Frostigkeit, und von Seiten der Augen: fliegenden Mücken sowie akkommodativer Asthenopie, besonders nach dem Essen. Die Pupille ist dann erweitert und Alles erscheint verwaschen wie bei einer Akkommodationslähmung. Der Kranke hält das Buch beim Lesen sehr weit. Es besteht Lichtscheu. Die Bubi sind hart. »Nervöse Transfusion« nach Paul half nicht. Besser wirkten Alkalien, Abführmittel, Niederlegen nach dem Essen, Kneten und strenge Lebensführung.

Donath's (35 und 36) Kranke, eine 26jährige Lehrerin, hatte öfter vorübergehende Pupillenerweiterung bald auf dem einen bald auf dem anderen Auge mit Akkommodationslähmung. Jetzt zeigte sie Erweiterung der rechten Pupille ohne Reaktion auf Licht und Akkommodation und rechtsseitige Körperanästhesie. Später trat auch konzentrische Gesichtsfeldverengerung ein. Nach Suggestion trat zuerst Besserung auf der einen Körperhälfte sowie unter ähnlichen Erscheinungen auf der anderen, dann aber völlige Heilung ein.

Duret (37) und Dujardin (37) beobachteten monokulares Doppelsehen in einem Falle von Schädeltrauma ohne sonstige Zeichen an den Augen. Sie nehmen eine Störung im linken Sehcentrum, bewirkt durch die Erschütterung, an.

Unter den von Ranney (84) mit sphärischen, cylindrischen und prismatischen Brillen oder mit Tenotomieen geheilten Kranken

sind vier mit Epilepsie, mehrere mit psychischen Störungen, einer mit Melancholie, andere mit neuralgischen Anfällen, Kopfschmerzen u. s. w.

---

14. Krankheiten der Augenlider.

Referent: Prof. Dr. **Helfreich** in Würzburg.

1*) Alt, Note on Dr. S. C. Ayres' Chalazion-Forceps. Americ. Journ. of Ophth. p. 12.

2) Armaignac, Tumeur ulcérée de la paupière. Journ. de méd. de Bordeaux. XXII. p. 479.

3) Baldinger, W. H., A case of chemical or caustic traumatism of eyeball and eye-lids and the efficacy of massage in clearing the cornea of traumatic opacities. Ophth. Record. 1891—2. I. p. 328.

4) Barraza, F. C., Restauracion de los parpados. Rec. Soc. med. argent. Buenos Aires I. p. 262.

5) Basso, D., Un caso di blefaroplastica col metodo italiano. Gaz. d. osp. Milano. XIII. p. 959.

5a*) Berlin, E., Una modificazione dell' operazione di Snellen per l'entropion e la trichiasi della palpebra superiore. (Assoc. oftalm. Ital.) Annali di Ottalm. XXI. p. 506.

6*) Birnbacher, A., Eine neue Operationsmethode gegen Ptosis congenita. Centralbl. f. prakt. Augenheilk. Mai. S. 129.

7) Bitsch, Joh. P., Om molluscum contagiosum i patologish anatomish Henseende. Nord. medic. Archiv. Nr. 3.

8*) Bock, E., Pediculi capitis. Centralbl. f. prakt. Augenheilk. Sept. S. 260. (8j. und 1½j. Kind.)

9*) —, Angioma cavernosum oculi. Ebd. S. 261. (Fortpflanzung eines Angioms der Nasenwurzel auf die Lider, die Karunkel und die Bindehaut.)

10) Borno, Contribution au traitement de la blépharite ciliaire. Essai d'un traitement par la glycerine au sublimé. Thèse de Paris.

11*) Braunschweig, 1) Mikrophthalmus. 2) Tuberkulose des Augenlides. (Verein d. Aerzte zu Halle a/S.) Münch. med. Wochenschr. S. 371.

12) Brun, J., Du ptosis et de son traitement chirurgical: examen critique d'un nouveau procédé opératoire du ptosis congénital. Paris. G. Steinheil.

13) Bull, O., Another case of synchronous movements of the upper lid and lower. Arch. Ophth. XXI. p. 354.

14) Buller, F., A case of zoster ophthalmicus. Montreal med. Journ. XXI. p. 100.

15) Capri, M., Un case di coloboma congenito della palpebra superiore. Sperimentale. p. 229.

16) Carl Theodor, Herzog in Bayern, Ein Fall von Cornu cutaneum pal-

pebrae superioris dextrae. Klin. Monatsbl. f. Augenheilk. S. 310 (siehe diesen Bericht für 1891. S. 435).

17) Chauvel, Etudes ophthalmologiques, blepharitis. Recueil d'Opht. p. 449. (Enthält nur längst Bekanntes.)

18*) —, —, Entropion, Trichiasis. Ibid. p. 461.

18a*) Chevallereau, Cyste dermoïde à parois osseuses et à contenu pierreux. Recueil d'Opht. p. 108.

18b*) —, Blépharoplastie. (Présentation du malade.) (Société d'Opht. de Paris. Séance du 6. Dec. 1892.) Recueil d'Opht. p. 723.

19*) Chisolm, Thirteen cases of phthiriasis of the lids seen in one year. Americ. Journ. of Opht. p. 161.

19a) Coleman, W. F., A case of ptosis from a lipoma of the lid. Chicago med. Record. III. p. 38.

20) De Mello, Un blépharostate. Verhandl. d. X. internal. med. Kongresses zu Berlin. IV. 2. S. 157.

21*) Despagnet, Traitement de la blépharite par le sublimé à haute dose. Recueil d' Opht. p. 641 und Bullet. méd. 26 Décembr.

22) Déve, Phthiriase des paupières. Gaz. des hôpit. Nr. 5.

22a*) De Vincentiis, Blefaroplastia per cancro papillare. Atti d. R. Acc. med.-chir. di Napoli. XLVI. p. 238.

23*) Douthweite, A. W., Transplantation of on eyelid. China M. Miss. J. Shanghai. VI. p. 73. Ref. nach Americ. Journ. of Opht. p. 368.

23a*) Dunn, A case of recurrent oedema of the upper eyelid as a symptom of nasal polypus. Americ. Journ. of Opht. p. 134.

24*) Dutil, Note sur une forme de ptosis non congénital et héréditaire. Progrès médic., ref. Recueil d'Opht. p. 693 und Revue générale d'Opht. p. 564.

25) Eichhanm, F., Ueber die Bewimperung der Augenlider des Pferdes. Oesterr. Monatsschr. f. Tierheilk. Wien. XVI. p. 337.

26*) Evans, T. C., Congenital ptosis. Report of a case treated by Panas' operation. Americ. Journ. of Ophth. p. 227.

27*) Fage, Formes cliniques et traitement de l'épithélioma de l'angle interne des paupières. Recueil d'Opht. p. 527.

28*) —, Un cas d'éléphantiasis des paupières. Annal. d'Oculist. CVII. p. 276.

29*) Flack, J., Ueber Sarkome der Augenlider. Inaug.-Diss. Königsberg.

30*) Four-Raymond, A propos de la phthiriase des paupières. Bull. Soc. franç. de dermat. et syph. III. p. 120 und Gaz. de hôpit. p. 242. Ref. nach Revue générale d'Opht. p. 469.

31*) Franke, Einige Bemerkungen über Haut- und Schleimhautpfropfung bei der Operation der Trichiasis. Centralbl. f. prakt. Augenheilk. Februar. S. 34.

32) Fukala, The treatment of blepharitis, of ectropium after blepharitis, and of ectropium senile et sarcomatosum. Americ. Journ. of Ophth. p. 13. (Ist die englische Uebersetzung der in diesem Bericht pro 1891. S. 429 referierten Arbeit.)

33) Gallemaerts, Kyste congénital de la panpière avec microphthalmos. Communication faite à la société des scienc. med. et naturelles de Bruxelles. 7. Déc.

34) Gallenga, Studio di alcune difformità congenite delle palpebre. Giornale della R. Accademia di Med. di Torino. 1892. Nr. 7.

34a*) Gama Pinto, Contributions à la chirurgie oculaire. — 1. Opération de l'ectropion à la paupière inférieure. Annal. d'Ocul. CVII. p. 240. — 2. Extirpation du chalazion. Ibid. p. 243.

35*) Gapezy, Canthoplastie. Arch. d'Opht. XII. p. 632.

36*) Gifford, On the use of Thiersch flaps in the treatment of trichiasis and eutropium. Americ. Journ. of Ophth. p. 1.

37*) Goldzieher, W., Ueber eine angeborene abnorme Lidbewegung. Vortrag im Budapester kgl. Verein d. Aerzte am 5. November. Ref. nach Centralbl. f. prakt. Augenheilk. S. 361.

38*) Gorand, Trois cas d'éléphantiasis de la panpière. Annal. de la policlinique de Bordeaux. Nr. 9. p. 105. Ref. nach Revue générale d'Opht. p. 470.

39*) Guibert, Un cas d'entropion congénital double, guérison. Arch. d'Opht. XII. p. 101.

40) Gurfinkel, A., Pustnla maligna des Lides (Pustula maligna weka). Westnik ophth. IX. 1. p. 24.

41*) Hadji-Antonoglou, Ueber die Empornähung des gesunkenen Oberlides. Inaug.-Diss. Berlin.

42) Hansell and J. H. Bell, Pagenstecher's operation by entropion and trichiasis. Med. News. February 13.

43*) Heisler, Ignaz, Pediculi pubis auf der behaarten Kopfhaut. Arch. f. Dermat. und Syphilis. XXIV. S. 590.

44*) Hirschberg, J., Das Impfgeschwür des Lides. Centralbl. f. prakt. Augenheilk. S. 17.

45*) —, Ueber Wimper-Bildnng. Ebd. Mai. S. 131.

45a*) —, Klinische Beobachtungen. »Sterngucker.« Ebd. S. 259.

46*) Hohenberger. A., Pigmentnaevns des Augenlides mit beginnender sarkomatöser Degeneration. v. Graefe's Arch. f. Ophth. XXXVIII. 2. S. 140.

47) Jullien, Un nouveau cas de phthiriase des paupières. Ann. de dermat. et syph. III. p. 158.

48*) —, De la phthiriase des paupières. Bull. soc. franç. de dermat. et syph. 1891. II. p. 457 und Gaz. d. hôp. p. 43. Ref. nach Recueil d'Opht. p. 435.

49) —, Phthiriase de paupières (poux de cils.) Journ. d. malad. cutan. et syph. IV. p. 15.

50*) Kalt, Oedème des paupières consecutif à la compression simple des veines jugulaires. Société de biologie. Séance du 19 décembre. Ref. nach Annal. d'Ocul. CVII. p. 41.

50a*) —, De la restauration de la panpière inférieure detruite dans son épaisseur aux dépens de la paupière snpérienre. (Présentation de malade.) Société d'Opht. de Paris. Séance du 8. novembre. Ref. nach Recueil d'Opht. p. 658.

50b) Killen, A chalazion forceps. New-York med. Journ. p. 53.

51) Koch, C. A., Ueber die Anwendnng irisch-römischer Bäder in der Augenheilkunde. Inaug.-Diss. Leipzig. (Verf. empfiehlt u. A. auch bei skrophulösen Erkrankungen der Lider die Anwendung römisch-irischer Bäder.)

52) Krüdener, H., Baron, Ein Beitrag zur pathologischen Anatomie der Augenlidtumoren. Inaug.-Diss. Dorpat.
53) Kuhnt, Ueber Symblepharon-Operationen. Korr.-Bl. d. allg. ärztl. Vereins in Thüringen. Weimar. XX. S. 329.
54) Lagrange, Corne cutanée de la paupière inférieure. Gaz. des hôp. de Toulouse. 19. Nov.
55*) —, Note sur un cas de corne palpébrale. Annal. d'Oculist. CVIII. p. 403.
56) —, Blépharospasme à droite; strabisme à gauche; arrachement du nerf nasal et strabotomie; guérison. Arch. clin. de Bordeaux. I. p. 481.
57) Legrain, La phthiriase des cils. France méd. Nr. 1.
58) Lueddeckens, Eine neue Chloroform-Maske für Gesichtsoperationen. Münch. med. Wochenschr. Nr. 37.
59) Mac Keown, The treatment of trichiasis and entropion. Lancet. I. p. 743.
60*) Maklakoff, Contribution à l'étude de l'influence de la lumière voltaique sur la peau. Archiv. d'Opht. XII. p. 129.
60a) Manara, O., Considerazioni sulle blefaroplastiche e sulle tarsorafie eseguite dal 1888 al 1890. Arch. internaz. d. spec. med.-chir. 1891. VII. p. 351.
61) Mayweg, Desinfektionsapparat. Ber. über d. XXI. Vers. d. ophth. Gesellsch. Heidelberg. 1891. S. 259.
62) Mazet, Un cas de chancre syphilitique inféctant de la panpière. Journ. d. maladies cutan. et syph. IV. p. 113.
62a*) Mercanti, F., Spasmo tonico reflesso dei musculi estrinseci dell' occhio. Annali di Ottalm. XXI. p. 380.
63) Mitvalsky, J., Ueber die Orbital-Unterlidcysten mit Mikro- resp. Anophtalmus. Arch. f. Augenheilk. XXV. S. 218.
64*) Möbius, Ueber infantilen Kernschwund. Münch. med. Wochenschr. S. 55.
65) —, Nachtrag zu dem Aufsatze »Ueber infantilen Kernschwund«. Ebd. S. 309.
66*) Müller, L., Blepharospasmus nach Basisfraktur. Wien. klin. Wochenschr. Nr. 19.
67) Neisser, E., Ein Fall von chronischem Rotz. Berlin. klin. Wochenschr. Nr. 14.
68) Perrin de la Touche, Phthiriase des paupières. Bull. Soc. franç. de dermat. et syph. III. p. 15.
68a*) Pflüger, Verschiedene Demonstrationen. Sitzungsbericht über die XX. Vers. der ophth. Gesellschaft in Heidelberg. S. 202.
69) Pick, A., Ist das Molluscum contagiosum contagiös? Verhandl. d. deutsch. dermatolog. Gesellsch. 2. und 3. Kongress. Herausgegeben von Neisser S. 89.
70) Radziejewski, Pasta cerata ophthalmica. (Antiseptische Augenpasta. C.) Berlin. klin. Wochenschr. XXIX. S. 129.
71*) Ray, J. M., Notes on plastic operations about the eyelids. Americ. Journ. of Opht. p. 142.
72*) Rieder, Ueber Molluscum contagiosum. (Gesellsch. f. Morphologie und Physiologie in München.) Münch. med. Wochenschr. 1893. S. 55.

72a*) Ring, W., Case of chancre of right upper lid. Med. Record 5. Nov. Ref. nach Centralbl. f. prakt. Augenheilk. S. 529.

73) Rockliffe, Cicatricial ectropion treated by Tweedy's operation. Ophth. Review. p. 27.

74*) Rogman, Traitement du symblépharon; nouveau procédé opératoire. Arch. d'Opht. XII. p. 627.

75*) Ronxan, Anthrax de la paupière. (Gaz. des hôp. de Toulouse.) Recueil d'Opht. p. 741.

75a*) Samelsohn. Zur operativen Behandlung des Symblepharon. Sitzungsber. über d. XXII. Versammlung der ophth. Ges. in Heidelberg. S. 149.

76) Scellingo, M., Risultado di due casi di trapiantazione plastica sulle palpebre. Bollet. d'ocul. Firenze. XIV. Nr. 11.

77*) —, Della trapiantazione plastica sulle palpebre. Bull. d. r. Accad. med. di Roma. 1891—2. XVIII. p. 75 und Boll. d'Ocul. XIV. p. 11.

78*) Schapringer, A., Ein weiterer Fall von Vaccine-Blepharitis. Krankenvorstellung in der Versammlung deutscher Aerzte von New-York am 25. Okt. 1891. Ref. nach Centralbl. f. prakt. Augenheilk. S. 541.

79*) —, Unwillkürliche Hebung der oberen Augenlider bei bestimmten Bewegungen des Unterkiefers. New-Yorker med. Monatsschr. Januar.

80*) Schneider, J., Remarks on tumors and other operations of the eyelid. S.-A. aus Transact. of the Wisconsin State med. Society.

80a*) Schwarz, Ein neuer Lidhalter. Sitzungsber. über d. XXII. Vers. d. ophth. Ges. in Heidelberg. S. 87.

80b*) Scott, K., Operative treatment of infantile ectropion. Ophth. Review. p. 108.

81*) Siemerling, E., Anatomischer Befund bei einseitiger congenitaler Ptosis. Arch. f. Psych. und Nervenkr. XXIII. S. 764.

81a*) Smith, Engen, A new operation for trichiasis and distichiasis. Americ. Journ. of Opht. p. 208.

82*) Simi, A., Sul rovesciamento della palpebra superiore. Lettera etc. Boll. di Oculist. XIV. p. 19. (Angabe einer Pincette mit einem kürzeren und einem längeren Arm zum vollständigen Ektropionieren und Festhalten des oberen Lides.)

83) Socor, G., Epitheliome de la paupière inférieure guéri par les injections de pyoktanine (violet de methyle). Bull. Soc. de méd. et nat. de Jassy. 1891—2. V. p. 145.

84*) —, Oedème malin des paupières. Ibid. p. 57. Ref. nach Revue générale d'Opht. p. 469.

85*) Stern, H., Kasuistik der syphilitischen Erkrankung des Tarsus nebst einem Beitrag. Inaug.-Diss. Würzburg.

86*) Stoewer, Cysten der Oberlider. Klin. Monatsbl. f. Augenheilk. S. 192.

86a*) Talko, Transplantation von Fischhaut. Ebd. S. 359.

87*) Thatam Thompson, Accidental vaccinia of the eyelids. (Ophth. soc. of the united kingd.) Brit. med. Journ. p. 130.

87a*) Treitel, Mikroskopische Struktur des Chalazion. Centralbl. f. prakt. Augenheilk. S. 158.

87b*) Vacher, Pansements oculaires inamovibles. (Société d'Opht. de Paris. Séance du 2 février 1893.) Recueil d'Opht. p. 158.

88*) Verneuil, H., Restauration de la paupière superieure par la greffe epidermique (procédé de Thiersch). La Clinique. Brux. 1891. V. p. 769. Ref. nach Annal. d'Ocul. CVII. p. 158.
88a*) Vignes, Anomalie congénitale de l'ouverture palpébrale. (Société d'Opht. de Paris. Séance du 5 janvier.) Recueil d'Opht. p. 120.
89*) Vincent, Traitement du blépharospasme rebelle. Lyon méd. 16. Okt. Ref. nach Recueil d'Opht. p. 677.
90*) Vossius, A., Zwei Fälle von angeborener, fast vollständiger Unbeweglichkeit beider Augen und der oberen Augenlider. Deutschmann's Beiträge zur Augenheilk. Heft V. S. 1.
91*) Weeks, Gouty eyelids; a case of rheumatic iritis and a case of rheumatic kerato-iritis. Med. Record. New-York. p. 177. Ref. nach Centralbl. f. prakt. Augenheilk. S. 523.
92*) —, Restoration of the integument of the eyelids in a case of severe burn; with remarks New-York eye and infirmary Report. p. 13.
92a*) Weymann, M. F., Fungus chalazicus, a new micro-parasite. Ophth. Record. Nashville. 1891—2. p. 307.
93) Wilson, H., Ectropion blepharoplastic, skin grafting. N. Am. Homoeop. N. Journ. Ill. p. 675.
94*) Zimmermann, Chr., On vaccine blepharitis. Arch. Ophth. XXI. p. 215.
95*) Zirm, Ed., Ophthalmologische Mitteilungen. Zur Umkehrung des abgetragenen Wimpernbodens. Wien. klin. Wochenschr. Nr. 21.

Maklakoff (60) berichtet über eine neue Studie, die er betreffs der Einwirkung des elektrischen Lichtes auf die Haut in dem früher schon für diese Versuche benutzten Fabriketablissement in der Nähe von Moskau (siehe diesen Bericht für 1889. S. 414) ausgeführt hat. Er stellte fest, dass jene Hautstellen, die er mit den die chemischen Strahlen des Spektrums absorbierenden Substanzen (Chinin in einer Lösung von Glycerin oder entsprechend — rot, gelbrot, gelb — gefärbten Firnissen) überzogen hatte, eine Wirkung des elektrischen Lichtes nicht erkennen liessen. Die Reihenfolge der Erscheinungen war folgende: Unmittelbar nach der 4 Minuten dauernden Einwirkung des elektrischen Lichtes zeigte die Haut keinerlei Veränderung. Nach $^1/_4$—$^1/_2$ Stunde machte sich ein bereits deutliches Photogramm der belichtet gewesenen Stellen bemerkbar; dieselben liessen ein Prickeln, später ein Jucken wahrnehmen. Die rötliche Verfärbung im Bereiche des Photogrammes begann immer im Centrum desselben, die Photogramme waren gegen die benachbarten Hautteile immer ganz scharf abgegrenzt. Es folgte nunmehr ein Stadium der Hyperästhesie in den betreffenden Abschnitten der Haut und daran schloss sich eine 12—24 Stunden sich erhaltende ödematöse Anschwellung derselben. Während der Periode der Anschwellung zeigten sich Fieberbewegung, Schlaflosigkeit, Reizbarkeit, allgemeines Uebelbefinden,

Eingenommenheit des Kopfes und Anschwellung der Lymphdrüsen. weil die der elektrischen Insolation ausgesetzte Hautfläche eine grössere gewesen war. In den bestrahlten Hautpartien macht sich später eine Pigmentierung bemerkbar, welche nach Jahren noch erkennbar ist. M. nimmt an, dass bei dem Zustandekommen des Photogrammes, das immer erst nach einiger Zeit sichtbar wird, die Gefässnerven die entscheidende Rolle spielen. Auf eine Kontraktion der kapillaren Gefässe folge deren Erweiterung und hiedurch entständen die Erscheinungen der Hämostase, der Exsudation und der Hautentzündung. Das durch die belichteten Hautstellen fliessende Blut dürfte wohl auch eine chemische Veränderung erfahren und seien hiedurch vielleicht die Störungen des Allgemeinbefindens zu erklären. Weitere specielle Versuche ergaben noch, dass, wenn man eine Hautstelle 15 Sekunden exponierte, ein schwaches Photogramm nach 10 Stunden erschien; eine Exposition von 1 Minute rief das Photogramm in 2¾ Stunden hervor, eine solche von 3¾ Minuten in 3 Minuten. Aus den von ihm betreffs des elektrischen Lichts angestellten Beobachtungen folgert M., dass gelbe Gläser von grosser Bedeutung sind und dass es sich empfiehlt, statt der blauen oder reingrauen Gläser gelbgraue zum Schutze der Augen zu verwenden.

Weeks (91) nimmt an, dass bei der Gicht eine typische Form der Lidentzündung beobachtet werde. Sie äussere sich in Schwellung der Haut, Chemosis der Schleimhaut und sei mit schleimig-wässeriger Absonderung verbunden. Mitunter erscheine sie als Prodrom, in anderen Fällen komme sie namentlich bei Exacerbationen der Gicht zur Entwicklung. Mit der eigentümlichen Schwellung der Lider verbinde sich häufig ein schwaches Ekzem der Lidhaut. Therapeutisch werde sie wie die Grundkrankheit mit alkalischen Wässern und Colchicum am wirksamsten bekämpft.

Dunn (23a) hat bei einem 19jährigen Mädchen anfallsweise wiederholt eine stärkere ödematöse Anschwellung des rechten oberen Augenlides beobachtet, als deren Ursache das Vorhandensein von Polypen an den beiden mittleren Muscheln der Nasenhöhle, speziell an jener der rechten Seite erkannt wurde. D. führt diese Anschwellung auf eine reflektorisch entstandene Lähmung der Lidgefässe zurück.

Kalt (50) weist darauf hin, dass man seit den Arbeiten Ranvier's zur Erzeugung des Oedems die Kompression der Gefässe allein nicht mehr für ausreichend gehalten, sondern auch ein vasomotorisches Moment in Betracht gezogen habe. In einem von ihm beobachteten Falle glaubte er nun sich überzeugt zu haben, dass in ge-

wissen Fällen die Kompression allein genügt. Es handelte sich um ein Kind mit Mandelentzündung mit beträchtlicher Schwellung der Mandeln und der Cervikaldrüsen. Die Jugularvenen waren komprimiert, aber irgend welche vasomotorische Symptome nicht vorhanden. Trotzdem hatte das Kind ein sehr ausgeprägtes Oedem der Lider. Eiweiss war im Urin nicht vorhanden.

Socor (84) berichtet über eine Beobachtung von Oedema malignum bei einem 34jährigen Arbeiter. Die Anschwellung betraf die rechte Wange und vor Allem die beiden rechtsseitigen Lider. Die präauriculäre Drüse war geschwellt, Fieber, Schmerz, Schlaflosigkeit waren vorhanden. S. machte mit der Pravaz'schen Spritze täglich eine oder mehrere tiefe Injektionen in die geschwollenen Partien mittelst einer Lösung von Jod 25 gr, Jodnatrium 1 gr, destilliertem Wasser 120 gr. Nach einer 10tägigen Behandlung dieser Art stiess sich eine verschorfte Stelle ab und das Oedem nahm ab. Von diesem Moment an wurde lediglich ein Jodoform-Gazeverband angewendet. Als Patient das Spital verliess, konnte er die rechtsseitigen Lider gut schliessen, aber dieselben zeigten im inneren Lidwinkel eine leichte Auswärtskehrung.

Rouxan (75) beobachtete einen Fall von Anthrax an dem linken Oberlide eines 14jährigen Knaben. Die Affektion verlief sehr mild und kam es bald an 6—7 Stellen zum Aufbruch. Aus den Durchbruchsöffnungen entleerten sich etwas Eiter und kleine Gewebsfetzen. Die Heilung erfolgte im Verlaufe von 14 Tagen. Die Behandlung bestand in antiseptischen Waschungen und Anwendung eines Watteverbandes.

Despagnet (21) hat in Fällen von sehr hartnäckiger und hochgradiger Blepharitis hypertrophica und ulcerosa mit sehr gutem Erfolg die Aufstreichung sehr starker Lösungen von Sublimat in Glycerin in Anwendung gezogen. Die Lösung wurde in 2 verschiedenen Konzentrationsgraden benutzt. Die schwächere Solution (1 : 100) wurde von dem Kranken selbst täglich auf die Basis der Cilien aufgestrichen, die stärkere (1 : 30) von dem Arzte jeden zweiten Tag vorsichtig appliciert. Ein an die Lider angedrücktes Wattebäuschchen saugt die überschüssig aufgetragene Flüssigkeit auf. Glycerin benimmt zudem an sich die kaustische Wirkung des Sublimat.

Bock (8) stellte bei 2 Geschwistern das Vorhandensein von Kopflaus-Nissen an den Wimpern fest. Der Mutter war der Fang einer Kopflaus in den Wimpern der einen Patientin gelungen. An den Kopfhaaren der Kinder fanden sich letztere in reichlicher Menge.

Die Hausmagd litt ebenfalls an Kopflänsen, keine Person aus der Umgebung der Kinder aber an Filzläusen. Zur Behandlung wurden Einreibungen von Ungt. cinereum mit Vaselin zu gleichen Teilen verwendet.

Heisler (43) fand bei einem 14 Monate alten Knaben Wimpern, Augenbrauen und Schläfegegend, Haupt und Hinterhaupt von Pediculi pubis und deren Nissen mehr weniger dicht besetzt.

Four-Raymond (30) berichtet über einen Fall von intensiver Blepharitis bei einem 20 Monate alten Kinde, der seine Entstehung der Gegenwart von Läusen an den Cilien verdankte. Durch eine Salbe von rotem Präcipitat wurde in wenigen Tagen Heilung herbeigeführt.

Jullien (48) empfiehlt bei Phthiriasis der Lider 1) Die Wegnahme sämtlicher Parasiten und ihrer Eier von den Cilien mittelst der Pinzette; 2) die Verhinderung der sekundären Infektion dadurch, dass man von den betreffenden übrigen Körperstellen die Parasiten sorgfältig entfernt.

Die Mitteilung Chisolm's (19) bezieht sich auf 13 Fälle von Phthiriasis der Lider. Unter den Erkrankten befanden sich 11 Israeliten, meistens Polen. Zur Beseitigung der Parasiten wurden die Wimpern abrasiert und die Hautfläche teils mit Karbolsäure, teils mit Jodtinktur oder grauer Salbe behandelt.

Thompson (87) beobachtete bei einem 38jährigen, an leichter Blepharitis leidenden Manne das Auftreten eines Impfgeschwüres an den Lidern, veranlasst durch Uebertragung von Vaccinelymphe von seinem eben geimpften Kinde.

Auch Zimmermann (94) berichtet über einen Fall von Vaccine-Blepharitis bei einem 12jährigen Knaben. Derselbe schlief mit einem jüngeren Kinde, das gerade die volle Entwickelung der Impfpusteln an den Armen zeigte, in einem Bette zusammen.

Schapringer (78) hat ebenfalls aus seiner eigenen Praxis eine neue Beobachtung von Vaccine-Blepharitis mitgeteilt; früher hat er bereits 3 solcher Fälle gesehen. In dem neuen Falle sassen die Eruptionen am Unterlide. Nach der Ansicht Sch.'s ist zum Zustandekommen der Erkrankung am Lidrande keine Verletzung der Oberhaut erfordert, da die Mündungen der Drüsen an sich das Virus aufnehmen können.

Ein weiterer Fall von Impfgeschwür des Lides ist ferner von Hirschberg (44) veröffentlicht. Es handelte sich um eine 38jähr. Patientin, welche wahrscheinlich beim Baden ihres geimpften Kindes

den Impfstoff auf ihr rechtes Oberlid übertrug. An diesem fand sich nahe dem äusseren Winkel ein pfenniggrosses Geschwür mit gelblichem Grunde und hartem verdicktem Rande, Schwellung des Lides, der betroffenen Gesichtshälfte und der praeaurikulären Drüse. 2 Tage später fieberte die Kranke, zeigte Chemose der Bindehaut und hatte heftige Schmerzen. Die Behandlung bestand in lauen Chlornmschlägen und kam die Affektion in einigen Tagen zur Heilung. Die Wimpern waren zum Teil ausgefallen.

Ring (72a) beschreibt einen Fall von Inetischer Primärsklerose in der Gegend des oberen Thränenpunktes bei einer 17j. Kellnerin. Die Cervikaldrüsen und etwas später die praeauriknläre Drüse zeigten eine mässige Schwellung. Hinzugetretene sekundäre Symptome und der Erfolg der merkuriellen Behandlung stellten die Diagnose ausser Zweifel.

Brannschweig (11. a) stellte im Verein der Aerzte zn Halle a./S. (27. April) einen jnngen Mann mit Tuberkulose des linken oberen Augenlides vor. Auf der linken Seite des Halses bestand Anschwellung der Drüsen und in der rechten Lungenspitze eine Infiltration. Der Fall hatte anfänglich den Anschein eines Hordeolums geboten, alsdann aber einen rapiden Weiterverlauf gezeigt.

[Rieder (72) betont die infektiös-parasitäre Natur des Molluscum contagiosum, was auch aus der von einem Punkte nach allen Seiten hin sich erstreckenden Verbreitung der Krankheit d. h. der Entstehung von Tochterknötchen in strahliger Ausbreitung um den Mutterknoten herum hervorgehe. Michel.]

Smith (81a) spaltet bei Trichiasis nach Anlegung einer Klammer den Lidrand zwischen den falsch- und normal-gerichteten Cilien, zieht die Wundränder ans einander, dass die Haarbälge sichtbar werden, und zerstört sodann jene der falsch gerichteten Cilien mittelst des Galvanokauters.

[E. Berlin (5a) teilt eine von ihm häufig ausgeführte vereinfachte Snellen'sche Operation mit: Schnitt parallel dem freien Lidrande, 2 bis 3 mm oberhalb und dnrch die ganze Dicke des Lides. Dann folgt sogleich die Naht, dnrch welche dem Lidrande eine derartige Drehnng erteilt wird, dass die Cilien genügend abstehen. Nur an den Punkten oberhalb der Cilien, wo die Nähte zu liegen kommen, wird noch ein kleinstes Stückchen Haut entfernt. Die Naht fasst oben Hant und äussere Tarsusfläche in der Schnittwunde; dann dringt die Nadel an den Cilien wieder ein und auf der Konjnnktiva nahe dem Schnitt wieder aus. Durch Annäherung der Konjunkti-

valfläche des unteren an die Haut und den Tarsus des oberen Abschnittes kann bedeutende Drehung erzielt werden. Es erfolgt also kein Substanzverlust irgend welcher Art. Meist genügen zwei Nähte. Kleine oberflächliche Excisionen nahe den Lidwinkeln und Nähte können nötigenfalls nachträglich hinzugefügt werden. Man thut gut, die Knoten zuerst nur halb zu schürzen, dann die Desmarres'sche Pinzette abzunehmen, die Blutung zu stillen und erst dann die Nähte definitiv zu schliessen, weil sich nur an dem nicht mehr eingeklemmten Lide bemessen lässt, wie stark die Fäden anzuziehen sind. Die Erfolge sind auch kosmetisch sehr gut. Mässiges Ektropion schwindet in Tagen oder Wochen von selbst. Autoreferat.]

Chauvel (18) empfiehlt in Fällen von Trichiasis infolge von Trachom, die besonders hartnäckig und dabei nur auf einen Teil des Lidrandes beschränkt sind, die Abtragung der betreffenden Abschnitte des Haarbodens.

Zirm (95) teilt seine Erfahrungen bezüglich der von v. Stellwag bei Trichiasis empfohlenen Umkehrung des abgetragenen Wimpernbodens mit. Ein für die Erhaltung der Cilien wesentlicher Umstand ist, die Hautstückchen in etwas grösserer Breite (etwa 6 mm) auszuschneiden und vor Allem dieselben von allen Resten des Tarsus und des Muskelgewebes unter sorgfältiger Schonung der Haarbälge zu befreien. In einem Falle von angeborener Distichiasis sämtlicher 4 Lidränder wurde zunächst mit der gekrümmten Lanze von der freien Lidrandfläche aus ein schmales keilförmiges Stück, welches sämtlich unrichtig gestellte Wimperhärchen enthielt, excidiert und dasselbe sogleich unter einfacher Umdrehung des Streifens in die Wundrinne wieder eingelegt. Die Spitzen der Wimperhärchen erhielten dadurch die Richtung nach vorne. Da die Erwartung, dass die Härchen ohnediess ausfallen würden, sich nicht vollständig erfüllte, wurde die Operation wiederholt und der Substanzverlust diessmal durch Ueberpropfung anderer schmaler Hautstückchen ausgefüllt. Das Material hiezu wurde bei Ausführung plastischer Lidoperationen bei einem alten Manne und einer alten Frau gewonnen. Der Erfolg war ein sehr befriedigender und zeigte die Lidrandfläche eine fast vollkommen normale Beschaffenheit.

Ray (71) hat zur Beseitigung der partiellen Trichiasis nach Spaltung der betreffenden Partie des Lides in 2 Blätter, wie bei dem Verfahren von Jaesche-Arlt, in die Wundspalte ein kleines Stück Armhaut eingeschoben und durch Nähte fixiert. Die Auswärtswendung wurde nach dem Anwachsen des Stückes in vollkommener

Weise erreicht. Bei späteren Operationen ging R. so vor, dass er nach Spaltung des Lides in 2 Blätter nach Jaesche-Arlt das halbmondförmige Hautstück oberhalb des Cilienlappens nicht vollkommen excidierte, sondern an seinem äusseren Ende durch einen Stiel im Zusammenhange mit der umgebenden Haut liess. Dieser Lappen wurde nun nach Annähung des Ciliarlappens unterhalb des letzteren auf der Wundfläche des Tarsus ausgebreitet. Einige Tage später wurde der Stiel durchschnitten. Bei Entropion des unteren Lides führt Ray 2 mm unterhalb des Lidrandes einen Schnitt durch Schleimhaut und Tarsus in der ganzen Lidbreite und deckt die Wunde mit einem der Haut entnommenen kleinen gestielten Lappen. Durch tiefangelegte Nähte, die auch den Musculus orbicularis in sich begreifen, wird der Lappen fixiert und zugleich der Lidrand nach aussen gedrebt.

Von Franke (31) liegt eine Mitteilung über Haut- und Schleimhautpropfung bei der Operation der Trichiasis vor. Ausgebend von der Thatsache, dass bei Ueberpflanzung von Hautläppchen (gestielten oder ungestielten) in den Intermarginalspalten Lanugohaare und davon abhängig Reizzustände auftreten, hält er nur 2 Methoden der stiellosen Transplantation für anwendbar: die der Hautpropfung nach Thiersch-Eversbusch oder die von ungestielten Schleimbautlappen. Er empfieblt die Hautscbollen (vom Oberarme) direkt vom Rasiermesser auf die Wundfläche zu übertragen. Letztere wird nach der einfacben Spaltung im Intermarginalrande durch in die Lidhaut eingelegte Fäden, im anderen Falle durcb Vorausscbickung des Verfahrens von Jaescbe-Arlt möglicbst freigelegt. Das Material zur Schleimhauttransplantation entnimmt Fr. der Unterlippe. Die Wunde der letzteren wird unmittelbar durch die Naht vereinigt uud während dieser Zeit das Läppchen in sterilisierte physiologische Kochsalz- oder 1% Natronlösung von Zimmertemperatur gebracht. An den Scbleimhautstückchen wird das submuköse Fett entfernt, Näbte sind, da sich die Läppchen wegen ihrer grösseren Dicke nicht aufrollen, nicht erforderlich. Wenn die Tricbiasis den gesamten Haarboden betrifft, so empfiehlt es sich der besseren Adaptierung wegen die Schleimhaut in mehreren Stücken aufzutragen. Es ist bei der Propfung von Schleimhaut zu berücksichtigen, dass sie stärker schrumpft als die Haut; die Schrumpfung beträgt oft noch mehr als die Hälfte. Zur Abspülung der Wunde wird eine sterilisierte Kochsalzlösung verwendet. Ein einfacher aseptischer Verband, der zum ersten Male nach 5 Tagen erneuert wird, genügt für die Nachbehandlung.

Gifford (36) empfiehlt zur Behandlung der Trichiasis die Einpflanzung eines sehr flach der Armhaut entnommenen Läppchens nach Thiersch. Znerst wird wie bei der Operation von Jaesche und Arlt das Lid intermarginal gespalten und alsdann von den Enden der Spaltwnnde aus und jeder Kommissur unter einem Winkel von 45° sich zuneigend ein schräger Schnitt durch die Haut und Muskellage des Lides hindurchgeführt. Hiedurch wird die Möglichkeit einer ausgiebigeren Verschiebung des äusseren Lidblattes gegen das innere gewonnen nnd die Emporziehung des äusseren Lidblattes speziell durch Nähte bewirkt, die, hart an der vorderen Lidkante eingeführt, alsdann über einen ganz kleinen feuchteu Wattecylinder hinübergeleitet und oberhalb desselben nochmals durch eine schmale Hautfalte hindurch geführt und geknüpft werden. G. gibt dem Hautlappen nach Thiersch den Vorzug vor dem Verfahren von v. Millingen, weil die Haut weniger schrumpfe als die Schleimhant und ein natürlicheres Aussehen des Lidrandes zu stande bringe. Gegen Entropion verfährt G. in analoger Weise folgender Massen: Nach Umkehrung des Lides wird in einem Abstande von etwa 4 mm vom freien Rande und parallel zu demselben ein Schnitt durch die Schleimhaut und die ganze Dicke des Tarsus hindurchgeführt. Von den Enden dieses Schnittes wird jederseits, unter einem Winkel von 45°, eine zweite schräge Incision bis in die Cilienreihe hinein angelegt, hierauf mittelst Nähten und feuchtem Wattecylinder in der oben angegebeneu Weise eine Klaffung der der ersten Schnittlinie entsprechenden Wunde bewirkt nnd auf diese ein Hautstück nach Thiersch oder ein Schleimhautstreifen nach v. Millingen aufgepfropft. Fixiert wird letzteres durch einen feuchten Guttaperchaverband, wie G. solchen auch bei der zuerst beschriebeneu Operationsmethode gegen Trichiasis verwendet. G. empfiehlt ferner zur Ermässigung der entzündlicheu Erscheinungen im Bereiche der Schleimhaut und Hornhaut eine möglichst frühzeitige Entfernung der sich abhebenden Epithellage des Läppchens, welche er durch Touchierung mittelst des Kupferstiftes befördert. Auch hier zieht G. den der Haut entnommenen Lappen jenen der Schleimhaut vor.

Guibert (39) beobachtete bei einem 3jährigen Mädchen ein beiderseitiges angeborenes Entropion des unteren Angenlides. Er führt dasselbe auf den Mangel des Tarsus zurück, eine Annahme, die bei Anwendung der galvanokaustischen Therapie sich bestätigte. Die Heilung wurde nämlich dadurch herbeigeführt, dass 2 Millimeter unterhalb des Lidraudes mittels des Galvanokauters eiue lineare

Durchtrennung des Lides bis auf die Schleimhaut vorgenommen wurde. Auf der Brandfurche war der Querschnitt des Tarsus nicht aufzufinden. G. betrachtet das auf dem Mangel des Tarsus beruhende angeborene Entropion als ein Zeichen der Degeneration.

Scott (80h) empfiehlt gegen das Ektropion des Oberlides bei Kindern folgendes Verfahren. Nachdem das Lid reponiert und der Augapfel durch eine eingelegte Platte geschützt ist, wird von der Augenbraue bis zum Lidrande subkutan ein Silberdraht mittelst einer Nadel durchgeführt, am Lidrande die Nadel in der Entfernung von 4 mm von der Ausstichsstelle wieder eingestochen und nach oben bis zur Augenbraune unter der Haut hinaufgeführt, wo der Ausstich ebenfalls in 4 mm Entfernung von dem ersten Einstich erfolgt. Entweder wird ein einziger solcher Silberdraht in der Mitte des Lides, oder je einer in der äusseren und inneren Partie desselben eingelegt. Nach der Einlegung des Drahtes wird derselbe über einem kleinen Stückchen Kautschuk oder Katgut leicht an seinem Ende zusammen gedreht. Der Draht erhält dabei vorher durch Druck eine der normalen Lidstellung entsprechende Biegung und diese reicht hin, um das fernere normale Verhalten des Lides zu sichern. Nach einigen Wochen wird der Draht entfernt. Ein Verband ist während der Zeit, in welcher der Draht eingelegt bleibt, nicht erforderlich.

Gama Pinto's (34a) Verfahren zur Beseitigung des einfachen d. h. nicht durch Narbenbildung veranlassten Ektropion des unteren Lides besteht darin, dass er am äusseren Augenwinkel eine Tarsoraphie nach vorheriger Verkürzung des unteren Lides und Ausschneidung der blossliegenden Schleimhautpartie ausführt. Letztere erfolgt, indem mit Hülfe zweier gegen die beiden Kommissuren konvergierender Schnitte ein keilförmiger Lappen in entsprechender Grösse aus der Schleimhaut entfernt wird; alsdann werden durch eine Zickzacksutur die Ränder der Schleimhautwunde vereinigt. Wenn die ektropionierte Schleimhaut sich zum grossen Teile im Zustande der Hyperplasie befindet, bewirkt ihre Entfernung nur eine unbedeutende Verkürzung des unteren Bindehautsackes.

Hirschberg (45) hat in einem Falle von Ektropion des Oberlides, das sich neben fast völligem Verluste der Wimpern nach einer karbunkelähnlichen, luetischen Erkrankung der Lidhaut entwickelt hatte, zur Wiederherstellung des Wimperbodens den zungenförmigen Ersatzlappen aus der Stirnhaut so ausgeschnitten, dass der untere Schnitt mitten durch die Augenbraue verlief. Der erzielte kosmetische Effekt war ein guter.

[Scellingo (77) wendet zur Heilung kleinerer Narbenektropien, sobald Lappenbildung nicht in Frage kommt, die Hautüberpflanzung an. Er entnimmt die Haut der inneren unteren Seite des Oberarmes oder der Innenfläche des Vorderarmes, wo sie am dünnsten und haarlosesten ist. Das Lid wird von den Narben so weit gelöst, dass der Tarsus sich in die normale Lage bringen lässt. Dann werden die beiden Lidränder in zwei Blätter gespalten, an den Lidwinkeln vertikale Schnitte hinzugefügt und die Tarsoraphie mittels umschlungener Naht ausgeführt, wobei aber die Lidwinkel selbst frei bleiben. Zuletzt erfolgt die Ueberpflanzung eines einzigen oder mehrerer kleiner Hautlappen, deren Befestigung durch die Naht oder nur durch den aseptischen Watteverband geschieht. Der erste Verband wird nach 5 bis 6 Tagen gewechselt, die späteren in 3 bis 4 Tagen. Sobald die Lider mit einander verwachsen sind, werden die Nähte entfernt, die Lidspalte aber erst nach 8 bis 10 Monaten wieder geöffnet, wenn der überpflanzte Lappen keine Schrumpfung mehr erleidet.

Berlin, Palermo.]

Verneuil (88) hat in einem Falle höchstgradigen Ektropions einen sehr guten Erfolg durch Ueberpflanzung eines dem Arme entnommenen Lappens erzielt.

Weeks (92) hat in einem Falle hochgradigsten Narbenektropions sämtlicher Augenlider nach Verbrennung die Uebertragung stielloser Lappen aus der Armhaut verwendet. An den beiden Unterlidern musste die Operation ein zweites Mal gemacht werden. Die Schrumpfung der Lappen war zur Zeit der Berichterstattung — es waren seit der ersten Operation 10, seit der zweiten erst 3 Monate verstrichen — eine mässige. Von einem weiteren von Weeks operierten Falle ist betreffs des Resultates der Operation und der Schrumpfung der überpflanzten Haut innerhalb eines 3monatlichen Zeitraumes Aehnliches zu berichten.

Schneider (80) entfernte in einem Falle von Lymphosarkom beider Oberlider die Geschwulst mit dem grössten Teile der betreffenden Haut- und Schleimhautpartien, vernähte sodann den übriggebliebenen schmalen Hautstreifen zunächst den Wimpern mit dem Reste der Schleimhaut und zog das untere Lid durch Suturen behufs Bedeckung des Bulbus empor. Ein zweiter von Schneider operierter Fall betraf ein Carcinom des Lides. Es wurde hier eine Transplantation von menschlicher Konjunktiva zu Hülfe genommen. In beiden Fällen waren die Lider unbeweglich, aber die Funktionsfähigkeit des Auges blieb erhalten.

Kalt (50a) berichtete in der Sitzung der Pariser ophth. Gesellschaft vom 8. November über einen Fall von Ersatz des Unterlides nach Entfernung eines ausgedehnten Epithelioms. Von dem unteren Lide war nach Abtragung der Geschwulst nur noch das äussere Viertel übrig. Kalt vernähte nun den Rand des oberen Lides mit dem unteren Rande der Wundfläche. Das Auge war hiernach bedeckt und durch den Rest der Lidspalte konnte der Abfluss des Bindehautsekretes erfolgen. Im Verlaufe von zwei Monaten wurde in mehreren Sitzungen die Lidspalte nach innen verlängert, das obere Lid hiedurch also in schräger Richtung geteilt und auf diese Weise ein neues Lid geschaffen, das nur der Wimpern entbehrte. Der willkürliche Schluss der Lider war möglich und beim Schlaf schloss sich das Auge ebenso. Die Vorteile der Operation bestehen in der Wiederherstellung der unteren Hälfte des Bindehautsackes, in der Möglichkeit, etwaige Recidive leicht zu überwachen und in der Sicherheit des Erfolges. Es empfiehlt sich, durch einen prismatischen Schnitt vor der Anheftung des Randes vom Oberlide aus diesem die Cilien samt ihren Wurzeln zu entfernen und zur Wiederherstellung des Sulcus orbito-palpebralis zwei tiefe Ligaturen einzulegen, welche die Haut mit dem oberen Bindehautblindsacke vereinigen. Im Anschlusse an diese Mitteilung besprach und demonstrierte Valude (50a) einen ähnlichen Fall. Hier musste eines Epithelioms wegen das ganze untere Lid abgetragen werden. V. schnitt zunächst den Ciliarrand des Oberlides mit der Scheere weg und vereinigte dann den Wundrand des oberen mit dem des unteren Lides. Dieser völlige Abschluss des Bindehautsackes brachte nicht den geringsten Nachteil. Mehr als 1 Jahr später begann V., nachdem Spuren eines Recidives sich in keiner Weise gezeigt hatten, in mehreren Sitzungen an der passenden Stelle eine Lidspalte einzuschneiden. Der kosmetische Effekt wie die Funktion des Lides ist nunmehr vorzüglich befriedigend. V. erwähnt, dass die erwähnte Methode zuerst von Denonvilliers geübt wurde.

[Zwei Fälle von Blepharoplastik wegen Kankroid, welche de Vincentiis (22a) ausführte, sind wegen der Art des Ersatzes der Lidkonjunktiva bemerkenswert. Im ersten Falle wurde nach Abtragung des Erkrankten und dabei des grösseren Teils des Oberlides die Konjunktiva der Uebergangsfalte gelockert, vorgezogen und an den Rest des Lides angenäht, sodann ein Fricke'scher Schläfe-Stirnlappen präpariert und überpflanzt. Im zweiten Falle, einem Recidiv, musste der Schleimhautersatz anders erreicht werden. de V. präparierte zuerst den entsprechenden Lappen nach Fricke, bekleidete ihn

innen an der für das Lid bestimmten Stelle mit Schleimhaut von der Unterlippe und liess ihn zunächst an seiner Stelle, bis nach 3 Tagen die Anheilung der Lippenschleimhaut erfolgt war. Erst dann wurde das Karcinom entfernt und der Lappen überpflanzt.

Berlin, Palermo.]

Douthweite (23) berichtet über folgenden Fall von Lidtransplantation: Ein Beamter in Korea hatte durch einen Unfall das eine Unterlid eingebüsst. Nach Anfrischung des Defektrandes wurde einem Sklaven, der sich hiezu bereit erklärt hatte, ein dem fehlenden Stücke gleichgrosser Teil aus dem Unterlide entnommen und durch Nähte an seinem neuen Platze befestigt. Die Anheilung ging in den ersten 3 Tagen in befriedigendster Weise vor sich, alsdann erfolgte durch eine während des Schlafes von dem Patienten ausgeführte Reibung des Lides die Wiederablösung des transplantierten Stückes.

Talko (86a) berichtet über einige in der Abteilung für Augenkrankheiten des Jaroslawer Hospitales vorgenommene Transplantationen von Fischhaut bei defekten Augenlidern. Die Beobachtungen wurden von Katzauroff ausgeführt. Die schuppenlose Haut wurde von der Quappe (Lota vulgaris) in ziemlich grossen Stücken genommen, die übertragenen Stücke erst mit Jodoform, später mit Dermatol bestreut, der Verband mit Staniol angelegt. Die Grenzen der transplantierten Stücke zogen sich allmählich zurück und bedeckten sich ohne jede Granulation von den Rändern aus völlig mit Epidermis. Das Pigment der Fischhaut scheidet sich nach einiger Zeit aus den übertragenen Stücken aus.

Lagrange (55) beobachtete bei einem 60jährigen Manne auf dem linken Unterlide ein Hauthorn, das eine Länge von 22 mm hatte und dessen Basis der Grösse eines 50 Centimesstückes entsprach. Die mikroskopische Untersuchung ergab im Niveau der Basis die gewöhnlichen Elemente der Haut, Gefässe, Bindegewebe, Papillen. Letztere waren ausserordentlich hypertrophisch, 3—4mal über die Norm vergrössert und mit stark gewuchertem Epithel bedeckt. In der Hornsubstanz selbst sah man zahlreiche auf einander geschichtete Epidermiskugeln. Dieselben waren kennbar an der Gegenwart kleiner, durch Carmin getärbter Zellinseln, welche mit konzentrischen Kreisen von Hornsubstanz umgeben waren. Letztere stammte jedenfalls aus den isolierten Epidermisinseln. Die Produktion der Hornsubstanz vollzog sich demnach an 2 Stellen, nämlich über dem Epithel der Papillen und rings um die ebenerwähnten, in der Hornsubstanz liegenden Epithelinseln. Hinsichtlich der Entstehung der Epidermis-

kugeln nimmt L. an, dass dieselben den abgelösten Spitzen der gewucherten Papillen entsprachen. Die Ablösung der Spitzen führt er auf die Blutungen zurück, welche bei den fortwährenden leichteren Verletzungen der Geschwulst durch Berührung, Stoss etc., sowie bei den mehrfach unternommenen chemischen und operativen Heilversuchen im interstitiellen Gewebe zu stande kamen und bei der mikroskopischen Untersuchung sich in Form eines Netzes von Blutlachen nachweisen liessen. Nach der Ablösung der Papillenspitzen habe die Bildung der Hornzellen aus den jungen epithelialen Zellen in diesen Papillenspitzen ihren Fortgang genommen. Der Fall von L. schliesst sich nach dem pathologisch-anatomischen Verhalten eng an den im vorjährigen Berichte S. 435 besprochenen von Herzog Karl Theodor an; der letztgenannte Autor hatte als die Ursache der Ablösung resp. Abschnürung der Papillenspitzen die starke Wucherung des Epithels in Anspruch genommen.

Fage (28) berichtet über einen Fall von Elephantiasis der Lider. Es handelte sich um eine 22jährige Frau von skrofulösem Habitus, bei welcher im Alter von 12 Jahren im Momente des Eintrittes der Menstruation zum ersten Male eine erysipelartige Anschwellung des Gesichtes sich bemerkbar machte. Die Lider waren ebenfalls geschwollen und erlangten im Verlaufe weiterer entzündlicher Nachschübe ein immer grösseres Volum. Diese Anfälle wiederholten sich in den ersten Jahren fast allmonatlich zur Zeit der Menstruation, Fieber und gastrische Störungen fehlten. Vom 17. Lebensjahre an wurden die Anfälle weniger regelmässig und weniger häufig, aber die Anschwellung steigerte sich. Im neunzehnten Jahre wurde die inzwischen verheiratete Patientin schwanger und nahm während der Schwangerschaft nach ihrer Aussage die Anschwellung der Lider in erheblichem Grade ab, wenige Monate nach der Entbindung aber wieder zu. Zur Zeit der Untersuchung bildeten die 4 Lider weiche, schmerzlose, elastische Geschwülste. Die Haut war von normaler Farbe. Die Difformität war viel mehr auf der rechten Seite ausgesprochen und konnte das rechte Auge nicht geöffnet werden. Die Wangen zeigten ebenfalls eine leichte Schwellung, die übrigen Organe waren normal. Da Patientin schon verschiedene Kuren (Jod, Arsenik, Elektricität etc.) vergeblich gebraucht hatte und einen blutigen Eingriff zurückwies, nahm F. seine Zuflucht zu dem Galvanokauter, indem er in der Narkose in mehreren Reihen über einander Brandlinien von etwa 1 cm Tiefe und ½ cm Länge anlegte. Unter Aussickern von Flüssigkeit verkleinerte sich alsbald

die Geschwulst der Lider nnd nach Ablauf leichter Entzündungserscheinungen trat Heilung ein, indem auf der linken Seite die Lider fast ihr normales Volum annahmen, auf der rechten aber das Auge in einem völlig ausreichenden Grade wieder geöffnet werden konnte. Da entzündliche Symptome schon länger nicht mehr wiedergekehrt sind, darf die Heilung wohl als eine dauernde angesehen werden.

Gorand's (38) Beobachtungen über Elephantiasis der Lider betrafen 3 Mädchen im Alter von 13—15 Jahren. Bei dem ersten Falle war das linke Oberlid der Sitz der Erkrankung und besass die Geschwulst die Grösse einer Haselnuss. Bei der zweiten Patientin handelte es sich um die Anschwellnng beider Oberlider in dem Umfange einer grossen Nuss. Die Haut zeigte eine leicht rötliche Verfärbung, die Geschwulst im Ganzen eine weiche und elastische Konsistenz. Die dritte Beobachtung G.'s bezog sich auf ein 15jähriges Mädchen, das seit 2 Jahren von Elephantiasis des linken Oberlides befallen war. Die erste Operation beseitigte die Hypertrophie nicht dauernd, die zweite war von Ptosis und ebenfalls von einem Recidiv gefolgt, die dritte wurde zur Beseitigung der Ptosis mit Anlegung der Dransart'schen Fadenschlinge kombiniert.

Braunschweig (11) demonstrierte im Vereine der Aerzte zu Halle a./S. ein 3 Wochen altes Kind mit kongenitalem Mikrophthalmos der rechten Seite und einem ebenfalls kongenitalen Angiom des gleichseitigen unteren Augenlides. Seit der Geburt batte das letztere die Grösse einer Wallnuss erreicht.

Stöwer (86) veröffentlicht einen in der Universitäts-Augenklinik zu Greifswald beobachteten Fall von Cystenbildung der Oberlider bei einem 16jährigen Mädchen. An jedem Oberlide war seit 2 Jahren und zwar etwa 0,5 cm nach innen von der Sutura zygomat.-frontalis und wenig unterhalb des Supraorbitalrandes ein erbsengrosser Tumor von prallelastischer Konsistenz bemerkt worden. Der Tumor war beweglich nnd zeigte bei der Exstirpation, die von der Hautfläche des Lides unternommen wurde, sehr zarte Wandungen und einen klaren wässerigen Inhalt. Die Wandung war, wie die mikroskopische Untersuchung ergab, durch eine dünne Schicht eines meist zellenarmen, fibrillären Bindegewebes gebildet, und innen durch eine einfache Epithellage ausgekleidet. Schon nach der Lage der Cysten war deren Entstehung auf eine Entartung Krause'scher Drüsen zurückzuführen.

Chevallereau (18a) berichtet über die Beobachtung einer Dermoidcyste mit knöchernen Wandungen und steinigem Inhalte in

der Gegend der linken Augenbraue. Die Geschwulst war von dem 58jährigen Patienten erst in seinem 10. Lebensjahre bemerkt worden und hatte bis zum 15. Lebenjahre unter Verdrängung des Auges nach abwärts ein rasches Wachstum gezeigt. Im 27. Lebensjahre wurde eine Punktion gemacht, bei der sich lediglich eine sandige Masse entleerte. Es stellte sich eine heftige Entzündung und Eiterung ein, welche eine Erweiterung der Ausflussöffnung nötig machte und nach 15 Monaten unter Ausstossung eines fast 2 Centimeter grossen Knochenstückes ihr Ende erreichte. Seit 31 Jahren besteht die gegenwärtig sichtbare Höhle und Oeffnung unverändert. Die Höhle besitzt mit Ausnahme zweier Stellen, die auch von einer Membran überzogen sind, überall knöcherne Wandungen, die Tiefe beträgt ungefähr 26 mm, die Oeffnung zeigt einen horizontalen und einen vertikalen Durchmesser von je 26 mm. Es besteht keine Verbindung zwischen dieser Höhle und dem Sinus frontalis oder dem Nasenraume.

Von Hohenberger (46) liegt eine Veröffentlichung vor über einen im Jahre 1878 in der Augenklinik von Prof. Helfreich in Würzburg beobachteten und operierten Fall von Pigmentnaevus des Augenlides mit beginnender sarkomatöser Degeneration. Derselbe betraf eine 26jährige Taglöhnerstochter; die Haut des oberen und unteren linken Augenlides zeigte eine umschriebene stärkere Pigmentierung, am oberen Lide erstreckte sich dieselbe bis zur unteren Grenze der Augenbraue, am unteren Lide reichte sie in annähernd 3eckiger Form bis unter die Mitte des Orbitalrandes herab. Seitlich von den beiden Lidwinkeln waren diese beiden grossen Pigmentmäler durch einen schmalen Streifen pigmentierter Haut mit einander verbunden. Die pigmentierte Partie erhob sich etwas über die umgebende normale Haut. Am Ciliarrande des unteren Lides fanden sich unmittelbar neben einander 13 kleine kegelförmige Höckerchen von bläulich-roter Farbe, medialwärts schloss sich eine erbsengrosse, tief blaurote Erhebung an; letztere war seit etwa 3 Jahren bemerkbar geworden und langsam gewachsen, der Zeitpunkt der Entstehung der kegelförmigen Höckerchen konnte nicht genauer festgestellt werden. Als Begleiterscheinung der Anomalie der linksseitigen Lider fand sich am linken Auge selbst eine stärkere Pigmentierung der Iris. Eine dunklere Färbung des Hintergrundes des linken Auges konnte dagegen bei der Augenspiegeluntersuchung, wenigstens mit Entschiedenheit, nicht festgestellt werden. Da die von Helfreich gestellte Diagnose auf maligne Degeneration eines angeborenen Naevus

von v. Rindfleisch bei der Besichtigung des Falles bestätigt wurde, wurde der gesamte Naevus entfernt und der Defekt des Oberlides durch einen Stirn-, der des Unterlides durch einen Wangenlappen gedeckt. Bei der mikroskopischen Untersuchung ergab sich eine Verschiedenheit der Struktur in den dem Lidrande benachbarten Partieen nnd in den weiter entfernt gelegenen. Schnitte aus der Gegend der Augenbraue zeigten den gewöhnlichen Befund eines pigmentierten Naevus. Die Papillen waren hier von zahlreichen Nestern und Strängen endotheloider Zellen durchsetzt, die mit einem grossen Kerne ausgestattet waren. Die äusserste breite Zone von Zellen enthielt in vielen Papillen Zellen mit Pigment, auch die benachbarten Schichten des Stratum mucosum waren meist stark pigmenthaltig. Die Zellenanhäufungen erstreckten sich bis zur Grenze des lockeren subkutanen Bindegewebes. Zwischen denselben verliefen Bindegewebssepta und Blutgefässe, in die Zellenhaufen liessen sich letztere nirgends verfolgen. In sehr vielen Zellenhanfen war eine spaltförmige axiale Oeffnung zu erkennen. In den kleinen kegelförmigen Erhebungen des unteren Lidrandes fanden sich dagegen an umschriebenen Stellen, meist auf der Höhe der Papillen, die Zellen vermehrt bis zur fast völligen Verdrängung der hindegewebigen Grundsuhstanz nnd liess sich neben der Vermehrung der Zellen auch ein atypisches Wachstum derselben bis zn dem 3- und 4fachen Volum, stellenweise bis zur Entwicklung eigentlicher Riesenzellen erkennen. Diese Zellenhaufen waren nur an einzelnen Punkten mit pigmentierten Zellen durchsetzt, sonst pigmentlos. Der grössere medialwärts am unteren Lidrande gelegene blanschwarze Tumor bot die wesentlichen Veränderungen im kutanen Bindegewebe. Hier fanden sich mächtige Haufen intensiv pigmentierter Zellen, in die sich dentlich Blutgefässe verfolgen liessen, an anderen Stellen waren die Zellenmassen frei von Pigment. Eine ähnliche Wucherung von Zellen war in dem Bindegewebe in der Umgebung der Talgdrüsen der Cilien, der Moll'schen Drüsen nnd zwischen der Faserung des Musc. Riolani nachweisbar. Längs der im Bindegewebe verlaufenden Gefässe sah man häufig Blutextravasate. Durch diese mehr in die Tiefe eindringende atypische Textur des grösseren schwarzen Knötchens und die Textur des Papillarkörpers im Bereiche der kleineren Knötchen am nnteren Augenlide wurde demnach die Diagnose der beginnenden sarkomatösen Degeneration des Nävus histologisch begrüudet. Hohenberger heht schliesslich noch hervor, dass der Effekt der Operation ein vorzüglicher gewesen ist und bis jetzt, also innerhalb eines

Zeitraumes von fast 13 Jahren, keine Spur eines Recidivs sich gezeigt hat.

Auch Flack (29) berichtet über einen Fall von Sarkom des Augenlides; derselbe wurde auf der Universitäts-Augenklinik zu Königsberg bei einem 9jährigen Mädchen beobachtet. Die am rechten oberen Augenlide vorhandene Geschwulst bot die Grösse eines Apfels. Der Tumor lag unter der Haut und war, wie sich bei der Operation ergab, völlig abgekapselt, so dass er stumpf herausgeschält werden konnte. Bereits 5 Wochen später trat im Tarsus ein Recidiv auf, das excidiert wurde, nach einem weiteren Monate war indessen eine neuerliche, bereits erheblich in die Augenhöhle vorgedrungene Geschwulstbildung vorhanden. Da die Enukleation des Bulbus nicht zugestanden worden war, wurde der Tumor möglichst ausgeschält, es kam indessen schon nach einem Vierteljahre infolge nochmaligen Recidivs zum Exitus letalis. Die mikroskopische Untersuchung der primären Geschwulst ergab, dass die Sarkomzellen verschiedenfach bereits bis an die Oberfläche der Kapsel vorgedrungen waren und dass es sich um ein kleinzelliges Spindelzellensarkom mit wenig entwickeltem Zwischengewebe handelte. Die mittleren Teile der Geschwulst zeigten die Struktur des Myxosarkoms. Die beiden Recidivgeschwülste besassen keine Kapsel und keinen Gehalt an Myxomgewebe. Der Ausgangspunkt des Sarkoms scheint die Haut gewesen zu sein. In der von dem Verf. citierten Litteratur ist gerade der zunächst vorher publizierte Fall Hohenberger's nicht erwähnt.

Fage (27) unterscheidet vom klinischen Standpunkte folgende Formen des am inneren Lidwinkel auftretenden Epithelioms: 1) Die atrophische Form, sich äussernd in fleckförmiger Anflagerung von Krusten. Sie ist durch ihren stationären oder nur sehr wenig progressiven Charakter ausgezeichnet. 2) Die phagadaenische Form. Dieselbe verbreitet sich auf der Oberfläche, greift die Lider, die Haut der Nasenwurzel, das Auge, das Orbitalgewebe an. 3) Die tiefdringende Form, welche sich vor Allem in der Richtung gegen die Thränenwege, die Nase und die Höhlen des Gesichtes verbreitet. Was die Behandlung der einzelnen Formen betrifft, so empfiehlt F. für die atrophische Form die Anwendung der Aetzmittel, für die beiden anderen das Messer und ist vor Allem auch die Entfernung verdächtiger Stellen im weitesten Umfange nötig. Hinsichtlich des plastischen Ersatzes vertritt Fage den Standpunkt der sekundären Transplantation, weil sie die Ueberwachung hinsichtlich des Auftretens

von Recidiven erleichtert und in der Regel einen viel weniger umfänglichen Eingriff in die gesunden Teile erfordert als die primäre Plastik.

[Mercanti (62a) beobachtete einen hartnäckigen Blepharospasmus bei einem 12jährigen hysterischen Mädchen, der, ursprünglich durch Phlyktänen hervorgerufen, trotz Heilung derselben zwei Monate fortdauerte und schliesslich die Gesichtsmuskeln in Mitleidenschaft zog. Durch eine Art Suggestion, allerdings mit Hülfe von etwas Kokain, wurde augenblickliche Heilung erzielt. M. würde die Benennung Dally's: »Kontraktur aus Angst« (vor Lichtscheu) hier sehr bezeichnend finden. Berlin, Palermo.]

Vincent (89) empfiehlt in jenen Fällen von Blepharospasmus, bei welchen die Dehnung der Lider ihre Wirkung versagt, folgendes Verfahren: Zunächst wird in der Gegend des Stirnhöckers eine mit einem Seidenfaden armierte Nadel eingeführt, über der Augenbraue ausgestochen, dann an der Basis des Oberlides aufs Neue eingeführt und so unter der Haut weitergeleitet, dass sie durch die oberflächliche Lage des Tarsus hindurchgeht und in der Mitte der Lidrandbreite wieder nach aussen gelangt. In dieser Weise werden durch das Oberlid 3 Nadeln gelegt; am unteren Lide erfolgt die Einführung ebensovieler Fäden von der Wange aus. Im zweiten Momente der Operation wird die Spaltung der äusseren Kommissur und die Vernähung des Hautschnittes mit dem Wundrande der Schleimhaut ausgeführt und werden alsdann die Fäden bis zur starken Auswärtskehrung der Lider angezogen.

Müller (66) beobachtete einen merkwürdigen Fall von Blepharospasmus nach Basisfraktur. Derselbe betraf einen 66jährigen Mann, der aus einer beträchtlichen Höhe durch Brechen der Leiter herabgestürzt war. In den ersten Monaten litt er beiderseits und namentlich linksseitig an Schwäche der unteren Extremität, auch die Arme (besonders der linke) waren wie gelähmt. Die linke Stirne war glatt und konnte nicht gefaltet werden, die linke Lidspalte stand offen und konnte das obere Lid nur zeitweilig um 2—3 mm gesenkt werden; dabei trat dann eine Rollung des linken Auges nach oben ein. Die Erscheinungen des linken Auges entsprachen also der (peripheren) Facialisparalyse. Auf dem rechten Auge bestand ausgeprägter Blepharospasmus. Wurde das linke Auge verbunden, so trat in dem blepharospastischen Zustande des rechten die Aenderung ein, dass zunächst kleine Pausen der tonischen Krämpfe zu stande kamen und nach einigen Minuten letztere völlig schwanden. Wurde (ausser-

halb des eben angegebenen Versuches) das linke Auge kokaïnisiert, so wurde der Versuch des Lidschlusses an demselben viel seltener; die Kokaïnisierung des linken Auges hob indessen den Lidkrampf nicht auf. Ebenso wurde letzterer durch Kokaïnisierung des rechten Auges nicht beeinflusst. Eine traumatische Hysterie oder eine andere allgemeine Neurose war nicht vorhanden. M. führt den Blepharospasmus auf einen Reflexvorgang zurück und nimmt an, dass im Bereiche des linken Trigeminus ein Reizzustand gegeben war, der auf den linken Kern des Facialis oder noch weiter centralwärts zurückwirkte. Die Verbindung der Innervation beider Orbiculares führte den rechtsseitigen Lidkrampf herbei. Dass der Optikus die Reflexbahn abgab, konnte aus dem Grunde nicht angenommen werden, weil der durch Verbinden des linken Auges sistierte Lidkrampf des rechten bei Wegnahme des Verbandes erst nach einiger Zeit und allmählich wachsend wieder zu stande kam.

Goldzieher (37) veröffentlicht eine neue Beobachtung über die von Gunn und Helfreich (siehe diesen Bericht pro 1888, S. 459) zuerst erklärte eigentümliche angeborene Bewegungsanomalie des Oberlides beim Oeffnen des Mundes. Er erwähnt, dass den ersten derartigen Fall Dr. Hirschler in den sechziger Jahren im Budapester ärztlichen Verein demonstriert habe, ohne indessen das Wesen des Phänomens zu erkennen. G. sah den Fall später ebenfalls und beschrieb ihn in seinem Lehrbuche kurz als »Blinzelkrampf«. Der Fall Goldzieher's betraf einen 2jährigen Knaben; die Ptosis bestand linkerseits und wurde durch die Hebebewegung des rechten Auges nicht beseitigt. Der Musc. rectus sup. des linken Auges schien etwas paretisch. Beim Oeffnen des Mundes hob sich das linke Lid und bei sehr starken Kaubewegungen, wurde das Auge nach abwärts und aussen gerollt und zugleich ein wenig protudiert. G. schliesst sich in der Erklärung des Phaenomens Gunn und Helfreich an; die den linken Levator mitversorgenden Nervenfasern stammten aus dem Kerne des motorischen Trigeminus. Es sei nicht zu entscheiden, ob die Ursache in einer Bildungshemmung oder in einer embryonalen Krankheit liege, z. B. einer Blutung im Aquaeductus Sylvii. Betreffs der Therapie könne nach dem Vorschlage von Adamück eine Tarsoraphie, nach dem von Laqueur die Pagenstecher'sche Ptosisoperation in Betracht kommen.

Schapringer (79) berichtet über 2 Fälle von unwillkürlicher Hebung des mit Ptosis behafteten oberen Augenlides bei Bewegung des Unterkiefers. Der eine betraf eine 25jährige Frau und das links-

seitige Oberlid; beim Oeffnen des Mundes, beim Vorstrecken des Kinns und bei Verschiebung des Unterkiefers nach links verhielt sich das gelähmte Oberlid wie das andere, wenn jedoch die Kinnlade nach rechts verschoben wnrde, so kam eine ruckweise Hebung des linken Oberlides zu stande. Nach Angabe der Patientin trat ebenso beim Kauen härterer Speisen ein fortwährendes Auf- nnd Abwärtsgehen des linken Oberlides ein. Die Beweglichkeit des linken Auges nach oben war eingeschränkt. Die Patientin gab an, dass das Bewegungsphänomen des linken Oberlides seit ihrer Geburt beobachtet worden sei. Sch. spricht die Vermntung aus, dass man bei der in Frage stehenden Anomalie vielleicht an den Sympathikus denken müsse. (Die völlige Unzulässigkeit dieser Annahme hat Ref. bereits in seiner ersten bezüglichen Publikation dargethan). Die zweite Beobachtung von Schapriuger bezieht sich auf einen 9jährigen Knaben. Die Ptosis war hier eine rechtsseitige und ebenso bestand auch wieder ein Defekt der Exkursionsfähigkeit des gleichnamigen Bulbus nach oben. Die ruckweise Hebnng des rechten Oberlides trat beim Oeffnen des Mundes und bei Verschiebung der Kinnlade nach links ein. Wenn das linke Auge mit der Hand bedeckt wurde, ging das rechte Oberlid ein wenig nach oben, wurde nnn der Mund geöffnet, so hob sich dasselbe noch um ein bedeutendes höher. Patient soll im Alter von 10 Wochen Konvulsionen gehabt haben und die Ptosis darnach zurückgeblieben sein.

Vossius (90) beobachtete bei 2 Brüdern eine angeborene, fast vollständige Unbeweglichkeit beider Augen nnd der oberen Augenlider, die er auf Anomalieen der Muskeln zurückführt. In den beiden Fällen stand das eine Lid tiefer als das andere. Bei beiden Patienten konnten weder durch die Thätigkeit das Levator noch durch das Eingreifen der Stirnmuskulatur die herabhängenden Lider gehoben werden; wenn aber der eine Patient den Mund öffnete, so trat anf der linken Seite eine so starke Hebnng des oberen Lides ein, dass der obere Hornhautrand sichtbar wurde. Bei gewöhnlicher Kopfhaltung war die linke Lidspalte dieses Patienten in der Mitte 6 mm, die rechte 4 mm hoch. Auch von der rechten Pupille war ein Teil sichtbar. Vossius hält die rnckweise Hebung des linken Lides für eine Mitbewegnng im Sinne von Krans (siehe diesen Bericht für 1891. S. 439). Indem Ref. anf die von ihm betreffs der Unzulässigkeit dieser Annahme an anderem Orte wohl schon genügend hervorgehobenen Momente hinweist, möchte er hier nur beifügen, dass es bei dem Erklärungsversuche von Vossius völlig unverständlich er-

scheint, wesshalb die »Mitbewegung« nur an dem linken Auge des Patienten zu beobachten war.

Pflüger (68a) demonstrierte auf der Versammlung der ophth. Gesellschaft in Heidelberg mehrere photographische Abbildungen betreffs eines eigentümlichen Lidphänomens bei einem 18jährigen Mädchen. Bei horizontaler, leicht nach links gewendeter Blickrichtung sind beide Lidspalten gleichweit, beim Blicke geradeaus zeigt sich eine Neigung zur Senkung des rechten oberen Lides, beim Blicke nach rechts kommt es zu vollständiger, vom Willen nicht mehr beeinflusster Ptosis. Die Hebung des Blickes ändert nichts an der Stellung des rechten oberen Lides. Bei stärkerer Linkswendung der Augen öffnet sich die rechte Lidspalte übermässig und dabei bleibt es auch bei der Senkung des Blickes. Ueber den Fall soll noch eine speziellere Publikation erfolgen.

Hirschberg (45a) untersuchte einen 7jährigen Knaben mit beiderseits angeborener Ptosis. Bei horizontaler Blickrichtung war die untere Hälfte der Pupillen frei. Bei der Fixation eines Gegenstandes warf er, wie ein »Sterngucker« den Kopf nach hinten. Ursprünglich waren nach Angabe der Mutter auch Schüttelbewegungen des Kopfes bei der Fixation bemerkbar gewesen.

Dutil (24) hat in der Klinik Charcot's einen 66jährigen, an Ataxie leidenden Patienten beobachtet, in dessen Familie mütterlicherseits bereits 6 Glieder in 4 Generationen gegen das 50. Lebensjahr von beiderseitiger paralytischer Ptosis befallen worden waren. Irgend welche Störung des Sehvermögens, der Augenbewegungen, des Nervensystems und der Gesundheit im Allgemeinen war bei denselben nicht festzustellen gewesen. Bei dem Patienten Dutil's selbst standen Ptosis und Ataxie jedenfalls in keinem anderen Verhältnisse zu einander als dem eines zufälligen Zusammentreffens. Die Ptosis selbst war bei dem Patienten zwischen dem 54. und 56. Lebensjahre hervorgetreten. — Eine 2. Beobachtung von Dutil betraf einen 57jährigen Patienten, welcher seit seinem 45. Lebensjahre von einer doppeltseitigen und fast symmetrischen Ptosis befallen worden war. Die Lähmung der Lider kam in 14 Monaten zur Entwickelung. Im Uebrigen war und blieb vor und nach dem Auftreten der Lidlähmung der Patient ganz gesund. Was die Antecedentien der Familie betrifft, so waren mütterlicherseits lediglich bei 2 Gliedern Erscheinungen nervöser Reizbarkeit und vorübergehender Hysterie aufzufinden. Der Vater und Grossvater des Patienten dagegen hatten dieselbe Lähmung der Lider gehabt. Ueber die Gesundheit seines Grossvaters

und den Zeitpunkt des Eintrittes der Lidlähmung bei demselben war dem Patienten nichts Genaueres bekannt, die Gesundheit seines Vaters war eine vollkommene gewesen und begann die Lidlähmung in dessen 42. Lebensjahre. Sie war eine beiderseitige. Ein Bruder des Patienten, gegenwärtig 53 Jahre alt, zeigt bis jetzt ein normales Verhalten seiner Lider. Dutil verweist zum Schlusse auf die von Fuchs beschriebenen Fälle von Ptosis ähnlicher Art (siehe diesen Bericht für 1890. S. 400) und hebt hervor, dass seine Beobachtungen über ein so völlig eigenartiges und isoliert bleibendes Auftreten der Ptosis im späteren Alter jedenfalls dem Verhalten einer kleinen Familienkrankheit entsprächen.

Möbius (64) erwähnt in einer Abhandlung über infantilen Kernschwnnd, dass für die Erklärung der Helfreich'schen Form der Ptosis eine Aplasie oder — diess aber nur mit allem Vorbehalte — ein nuklearer Krankheitsprozess in Betracht gezogen werden könne.

Siemerling (81) hat in einem Falle von kongenitaler einseitiger Ptosis die mikroskopische Untersuchung des Hirnstammes, der Okulomotorii und der beiden Levatores ausgeführt. Es zeigte sich dabei, dass in demselben die Ursache der Lidstellungsanomalie in einer centralen Affektion, in einer mangelhaften Anlage des Okulomotoriuskernes zu suchen war. S. fügt bei, dass sich nach diesem einen Falle nicht entscheiden lasse, in wie weit dieser Befund für die kongenitale Ptosis überhaupt in Frage komme.

Birnbacher (6) empfiehlt eine neue Operationsmethode gegen Ptosis congenita. Die beiden besten bisherigen Methoden, die von Pagenstecher und Panas, seien nicht frei von Nachteilen; erstere disponiere zu Eversion und Ektropion des Lides, letztere veranlasse die Bildung unschöner Wülste. Nach Birnbacher handelt es sich vor Allem darum, die Wirkung des Musculus frontalis direkt durch Bindegewebsstränge auf den Tarsus zu übertragen und die Narben möglichst wenig sichtbar werden zu lassen. Zu diesem Zwecke wird die äussere Lidhaut vor dem oberen Tarsalrande in der ganzen Lidbreite eingeschnitten, der obere Rand des Tarsus freigelegt und werden durch denselben an 3 Stellen starke Fadenschlingen hindurchgeführt; die Nadeln der mittleren Schlinge werden gerade nach anfwärts unter der Haut vorgeschoben und in der Augenbraue ausgestochen, die beiden seitlichen Schlingen erhalten eine etwas schräge Verlaufsrichtung, die nasale ist etwas nach einwärts, die temporale etwas nach auswärts geneigt; der Ausstich erfolgt bei beiden ebenfalls in der Augenbraue.

Die Fadenschlingen werden nunmehr über kleinen Röllchen von Jodoform geknüpft und so gespannt, dass der Lidschluss noch möglich ist. Nach Vereinigung der Wunde in der Lidhaut wird ein aseptischer Deckverband angelegt, unter dem die Fadenschlingen ca. 25 Tage belassen werden. Der Erfolg in dem einen operierten Falle war höchst befriedigend.

Hadji-Antonoglou (41) berichtet über einen von Hirschberg nach der Methode von Birnbacher mit gutem Erfolge operierten Fall von Ptosis, die nach einem Selbstmordversuch (Schuss in die rechte Schläfe) zu stande gekommen war.

Evans (26) hat bei Ausführung einer Ptosis-Operation nach Panas einen sehr guten Erfolg erzielt. Er empfiehlt indessen, das ganze Operationsterrain etwas nach der Nasenseite zu verschieben, um hiedurch die Verbindung des Lides mit der stärkstentwickelten Partie des Musculus epicranius zu ermöglichen.

Alt (1) empfiehlt sowohl bei Chalazion wie Hordeolum nach vorausgeschicktem Einschnitte die Chalazionpinzette von Ayres anzulegen und mittelst Druck den Inhalt auszupressen.

Gama Pinto (34a) bedient sich zur äusseren Exstirpation des Chalazions folgenden Verfahrens: Nach Einlegung der Lidklemme wird auf dem Gipfel des Chalazions ein Hautschnitt geführt und nach sorgfältiger Umschneidung des Tumors derselbe mit seiner Basis exstirpiert. Hiebei entsteht eine kleine Oeffnung nach der Konjunktivalseite, welche wie eine Drainage den Abfluss des Blutes in den Konjunktivalsack und dadurch die Prima intentio der Wunde ermöglicht. Letztere wird alsdann durch die Naht geschlossen und der Verband angelegt. Die Untersuchung des Auges, Entfernung der Fäden und Weglassung des Verbandes findet erst am vierten Tage statt. Die Ausschneidung eines kleinen Stückes aus dem Tarsus ist bedeutungslos, da nach den Untersuchungen von Dr. F. Meyer, dem Assistenten Pinto's, der Tarsus an der Stelle des Chalazions beträchtlich verdünnt und degeneriert und in seinem Gewebe, wie die mikroskopische Feststellung ergeben hat, mit Riesenzellen durchsetzt ist. Pinto erwähnt ferner, dass F. Meyer bei einer Reihe von Impfversuchen mit Chalazionsubstanz an Kaninchenaugen stets ein negatives Resultat erzielt hat.

Auf Veranlassung von Treitel (87a) wurden 2 von ihm exstirpierte Chalazien von Askanazy und Nauwerk untersucht. In dem einen, welches einem 18jährigen, blühend aussehenden Mädchen entnommen war, fanden sich in einem zellenreichen Granula-

tionsgewebe mehrere charakteristische Riesenzellen, an der Grenze des fibrösen Gewebes typische Tuberkel mit lymphoiden, epitheloiden und Riesenzellen. Tuberkelbacillen wurden — die Untersuchung darauf wurde nur an einzelnen Schnitten gemacht — nicht gefunden. Das zweite Chalazion, einem 7jährigen Kinde entstammend, dessen Onkel angeblich an der Schwindsucht gestorben war, bestand aus Granulations- und Bindegewebe und war von typischen Tuberkeln und Riesenzellen durchsetzt. In einer Riesenzelle fand sich ein mit Karbolfuchsin und blauer Gegenfärbung rotgefärbtes körniges Stäbchen. Impfversuche wurden in beiden Fällen nicht ausgeführt.

Stern (85) berichtet über einen auf der Universitäts-Augenklinik zu Würzburg beobachteten Fall von Gumma des Tarsus. Derselbe betraf ein ¾jähriges Kind mit Syphilis hereditaria und beide Oberlider an symmetrischer Stelle. Die eine Geschwulst hatte die Grösse eines Kirschkernes, die andere die einer Erbse. Unter einer 2—4 Wochen fortgesetzten Calomelbehandlung, 3mal täglich 0,01 gr, wurde die völlige Rückbildung erreicht.

Samelsohn (75a) erstattete auf der Versammlung der ophthalmologischen Gesellschaft zu Heidelberg einen Vortrag über folgendes Operationsverfahren gegen ausgedehntes Symblepharon beider Lider. Zunächst wurde das obere Lid bis tief in die zerstörte Uebergangsfalte so abgelöst, dass das epithelüberdeckte Narbengewebe auf dem Bulbus zurückblieb. Nachdem von der inneren Lidfläche das Narbengewebe durch Excision völlig entfernt war, wurde ein rechtwinkeliger Lappen in der Haut des unteren Lides umschnitten, um damit die Konjunktival-Wundfläche des oberen zu decken. Da das Symblepharon die temporale Hälfte des Auges betraf, wurde bei der Umschneidung des Lappens der erste Schnitt etwa 5 mm unter der äusseren Kommissur in der Länge von 1,5 cm senkrecht durch die Haut des gespannten Lides nach abwärts geführt, der zweite Schnitt in der Mitte des Lides, 5 mm unterhalb des freien Lidrandes begonnen und parallel dem ersten Schnitte in gleicher Länge fortgesetzt, alsdann wurden die beiden unteren Schnittpunkte durch einen Horizontalschnitt verbunden. Nach flacher Abpräparation des Lappens wurde durch jede Ecke des Lappens ein doppelt armierter Seidenfaden gelegt und der erstere unter möglichster Anspannung durch tiefe Einführung der Nadeln auf die Wundfläche des oberen Lides geheftet. Alsdann wurden noch die Ränder des Lappens mit der benachbarten Konjunktiva vernäht und der Defekt des Lides durch seitliche Lappenverschiebung gedeckt. Nach 5 Tagen wurde knapp am Lidrande

der Stiel des Lappens durchschnitten und nach einiger Zeit das Symblepharon des unteren Lides in gleicher Weise durch einen dem oberen Lide entnommenen Lappen beseitigt. Der Erfolg war in diesem wie auch in weiteren Fällen ein vorzüglicher. Samelsohn empfiehlt die Methode speziell auch zur Vertiefung des Konjunktivalsackes nach Enukleation zur Ermöglichung der Prothese und bei der totalen Blepharoplastik zur Unterfütterung der Lappen. In der Diskussion erwähnte Snellen, dass er seit längerer Zeit für die Syndesmoplastik seitlich vom Lide einen Lappen lospräpariert und unterhalb des Stieles einen Durchstich durch das ganze Lid macht, um den Lappen auf die Hinterfläche des Lides zu bringen. Kuhnt widersprach, dass ein Lappen mit schmaler Basis wesentlich weniger schrumpfe als ein stielloser. Wicherkiewicz hat befriedigende Erfolge mit der Transplantation von Bindehaut erzielt, bei der es nur darauf ankommt, den Lappen durch Andrücken und Ausbreiten sehr genau zu adaptieren. Samelsohn hält die Methode von Snellen nur für kleinere Defekte anwendbar, weil man sonst bei der Lappenbildung sich weiter von den Lidern weg in das Bereich dicker Haut begeben müsse. Gegen Knhnt bemerkt er, dass die Schrumpfung bei den stiellosen Lappen erfahrungsgemäss eine enorme sei. Bei der Anwendung stielloser Lappen würde er solche aus der Vagina vorziehen, die aber im Allgemeinen schwer zu beschaffen seien. A. Fick erwähnte, dass Harlan unabhängig von Samelsohn eine ähnliche Methode angegeben habe.

Ueber denselben Gegenstand sprach Chevallereau (18b) in der Sitzung der Société d'Opht. de Paris vom 6. November. Es handelte sich um einen Fall von Symblepharon, welches durch Einwirkung einer glühenden Eisenschlacke, also durch Verbrennung, entstanden war. Das Auge war bald nach der Verletzung enukleiert worden und durch Schrumpfung der Schleimhaut war nach neunjährigem Gebrauche eines künstlichen Auges die Einlegung eines solchen unmöglich gemacht. Ch. bedieute sich zur Wiederherstellung der unteren Hälfte des Bindehautsackes des Verfahrens von Samelsohn. Der durch die Abpräparation des Lappens am oberen Lide entstandene Substanzverlust wurde durch Hautpfropfung gedeckt. Der Erfolg der Operation ist bis jetzt, einer Zwischenzeit von allerdings nur 2 Monaten, ein befriedigender. In der Diskussion bemerkte Parent, dass er nach der Methode von Samelsohn ein Symblepharon des oberen Lides operiert habe. Der Lappen wurde demgemäss dem unteren Lide und der Wange entnommen.

Rogmaun (74) hat zur Beseitigung eines totalen Symblepharons am unteren Lide folgendes Verfahren angewendet. In einer ersten Sitzung wurde nach Ablösung der Verwachsungen zwischen dem unteren Lide und dem Bulbus und nach Herstellung eines entsprechend tiefen Blindsackes nach dem Vorgange von Harlan aus der Wange ein 4eckiger Lappen ausgeschnitten, der die Breite des Lides hatte, dessen freies Ende nach abwärts gerichtet war und dessen Basis mit der Lidhaut in der Höhe des Fornix conjunctivae zusammenhing. Nach Ablösung des Lappens wurde derselbe nach Durchschneidung der tieferen Gewebsschichten des Lides wie durch einen Schlitz hindurch in den neuangelegten Blindsack hereingezogen und mit seinem freien Rande an der inneren Fläche des Unterlid-Randes mit einigen Nähten befestigt. Zum Schlusse wurden die Ränder der Wundfläche an der Wange, soweit als nöthig unter Zuhilfenahme von Entspannungsschnitten, durch Nähte vereinigt. Alsdann wurde in einer zweiten Sitzung, 3—4 Wochen später, nachdem der Hautlappen mit der Hinterfläche des Lides fest verwachsen war, folgende Ergänzungsoperation ausgeführt. Nachdem die dem unteren Lidblindsacke entsprechende Bulbusoberfläche abermals angefrischt und die Narbenverbindungen durchschnitten waren, welche sich zwischen dem Bulbus und der äusseren Wunde gebildet hatten, wurde durch seitliche Einschnitte die schlitzförmige Oeffnung des Unterlides erweitert. Hierauf wurde ein Horizontalschnitt durch die Haut in der Mitte der vorderen Fläche des Unterlides und in seiner ganzen Länge geführt, die Haut unterhalb des Schnittes bis zu dem Niveau des Lidschlitzes abpräpariert und der damit freigewordene Lappen durch den Lid-Schlitz hereingezogen, um seinen freien Rand durch einige Nähte an dem Augapfel in der Nähe des Hornhautrandes zu befestigen. Schliesslich wurde auch die am Lide vorhandene Wunde vereinigt. Rogmann hebt als Vorzug seiner Methode hervor, dass Gangrän des Lappens ausgeschlossen ist und dass durch dieselbe ein vollständiger Blindsack, auf beiden Flächen mit Epithel bekleidet, gebildet wird. Von Belang sei es, nach der ersten Operation die Fäden zur Schliessung der Wangenwunde so anzulegen, dass keine Ernährungsstörung des Lappens dadurch veranlasst wird.

Vignes (88a) sah bei einem 20jährigen völlig gesunden Manne eine angeborene, durch Entwickelungshemmung veranlasste Anomalie der linken Lidspalte; der laterale Teil des Bulbus war durch eine schleimhäutige Membran verdeckt. Mit dem oberen und unteren Rande an der hinteren Kante der Lidränder entspringend zeigte sich

nasalwärts eine konkave Begrenzungslinie. Die nach der Abtragung ausgeführte Untersuchung ergab, dass die Membran vorne und hinten von einem Schleimhautüberzuge bekleidet war, während im Innern einige Bindegewebsbündel sich ausbreiteten.

Vacher (87 b) empfahl als inamoviblen Augen-Verband ein rundes Gaze- oder Mousselinstück, das mit Kollodium überstrichen wird. Entfernt könne dieser Verband ohne jede Beschwerde dadurch werden, dass man ihn ein wenig mit Aether oder Kollodium befeuchte. In der Diskussion erwähnte Despagnet, dass er zu obigem Zwecke einen englischen Gaze-Verband vorziehe, der mehrere Stunden nach der Anlegung mit einer concentrierten Borlösung befeuchtet und dadurch nach dem Trocknen dicht werde. Dehenne erklärte sich für die Anwendung des Gazeverbandes, der mit Wachs imprägniert sei. Gorecki empfahl, die ruhige Lage des Verbandes bei Kindern dadurch zu sichern, dass man dieselben vor Ausführung einer Operation bereits an das Tragen desselben gewöhnt. Wenn man die Borsäure zum Dichtmachen des Verbandes verwenden will, so sei dieselbe im albuminisierten Zustande am meisten zu empfehlen.

Schwarz (80 a) hat an dem v. Graefe'schen Lidhalter, um beim Herausnehmen desselben den Griff nach der Schraube überflüssig zu machen, das eine Griffblättchen auf einem nach Art einer Flötenklappe federnden Hebel angebracht, dessen zweiter, umgebogener Arm beim Loslassen des Lidhalters in Zähne der Querstange eingreift. Das Hebelscharnier befindet sich auswärts von der Zahnstange.

Gapézy (35) hat zur Erleichterung der Ausführung der Canthoplastik ein Instrument konstruiert, an welchem eine Vorrichtung zur Fixation der Lider, dann Nadel und Scheere angebracht sind. Nach Einschiebung des Instrumentes hinter die Lider wird zuerst durch eine sich auf Druck vorwärtsbewegende Nadel der Faden in der Richtung der zu verlängernden Lidspalte angelegt und alsdann durch eine sich ebenfalls auf Druck vorschiebende Scheere die Durchtrennung des Lides ausgeführt. Das Instrument bietet den Vorteil, dass die ganze Operation nach erfolgter Einführung des Instrumentes von einer Position aus gemacht wird und die durch die Blutung und die Retraktion der Schleimhaut öfter veranlasste Erschwerung des Eingriffes in Wegfall kommt.

---

15. Krankheiten der Thränenorgane.

Referent: Prof. Dr. **Helfreich** in Würzburg.

1*) Adamück, E., Ueber die Behandlung der Affektionen des Thränensackes (O letschenii poraschenij slesnowo meschka). Wratsch. Nr. 1. Ref. nach Revue générale d'Opht. p. 378.

2*) Aschmann, G. A., Closure of the lachrymal puncta in dacryocystitis as a barrier against infection of the wounded eyeball. Journ. americ. med. Assoc. Chicago. XIX. p. 311 und Americ. Journ. of Opht. p. 216.

3) Blumenthal, L., Ein Fall von merkwürdigem Verlaufe eines Hornhautgeschwüres mit gleichzeitigem trachomatösem Pannus und Thränensackblennorrhoea (Slutschaj sametschatelnawo tetschenja jaswi rogowitzi pri suschestwowanii trachomatosnawo paunusa i blennorrhoei slesnowo meschka). Westnik ophth. IX. 4. 5. p. 336.

4) Bock, E., Ueber praelacrymale Oelcysten. Allgem. Wiener med. Zeitg. XXXVII. S. 1.

5*) Chauvel, Etudes ophtalmiques, epiphora et dacryocystite. Recueil d'Opht. p. 257.

6) Coomes, M. F., Treatment of strictures of the lachrymal passages. Americ. Pract. and News. Louisville. n. s. XIII. p. 161.

7) Corny, Traitement sur la dacryocystite chronique par le curettage, suivi du pansement à ciel ouvert. Thèse de Paris.

8*) De Lapersonne, F., Tuberculose probable de la glande lacrymale. Archiv. d'Opht. XII. p. 211.

9*) —, Dacryoadénite aigue simple. Revue générale de clinique de Huchard. Recueil d'Opht. p. 187.

10*) De Schweinitz, Some cases of obstructive diseases of the lachrymal passages and the associated intranasal lesions. Univ. medic. Mag. Phila. 1891—2. IV. p. 357 und Americ. Journ. of Opht. p. 177.

11*) Doucet, Maurice J., De la dacrocystite chronique. Son traitement dans les cas rebelles par la cauterisation ignée ou thermocautère. Thèse de Bordeaux. 1891.

12) Fage, Quelques traitements recents du catarrhe des voies lacrymales. Gaz. méd. de Picardie. Amiens. X. p. 323.

13*) Ferron, Imperforation des points lacrymaux. Journ. de médec. de Bordeaux. p. 132. Ref. nach Revue générale d'Opht. p. 378.

14*) Foster, J. M., Ein cystenartiger Tumor in der Thränendrüse. Arch. f. Augenheilk. XXIV. 3. S. 269.

15) Fuster, A., Sobre la patogenia y tratamiento de los tumores y fistulas lagrimales. Rev. esp. de oftal. dermat. sif., etc. Madrid. 1891. XV. p. 481.

16*) Galezowski, Dacryadénite aigue, ses causes et son traitement. Recueil d'Opht. p. 594.

17) —, Observations cliniques. Ibid. p. 538.

18*) Gama Pinto, Traitement des affections du sac lacrymal. Annal. d'Oculist. CVII. p. 25.

19*) Giulini, Ein Fall von kleinzelligem Rundzellen-Sarkom der Thränendrüsen beider Augen. Münch. med. Wochenschr. S. 86.
20) Gould, G. M., The function of the lachrymal puncta. Med. News. Phila. p. 717.
21*) —, A simple method of treating many cases of lachrymal obstruction. New-York med. Journ. p. 627. Ref. nach Americ. Journ. of Opht. p. 186.
21a*) Gradle, Ueber das ursächliche Verhältnis von Nasenkrankheiten zu Augenleiden. Vortrag vor der Augen-Section der »American Medical Assoc.« Juni. Ref. nach dem Autor-Referat im Centralbl. f. prakt. Augenheilk. S. 425.
22) Gnaita, L., Processo operatico per la cura della dacriocystite. Atti della R. Accad. dei Fisiocrit. in Siena. IV. p. 17.
23*) —, Nouveau procédé opératoire pour le traitement rapide de la dacryocystite. Annal. d'Oculist. CVII. p. 30.
24) —, Operative Behandlung zur raschen Heilung der Dacryocistitis. Centralbl. f. prakt. Augenheilk. Januar. S. 5. (Mit Referat über Nro. 23* erledigt.)
25*) Heddäus, Zur sogenannten Thränensack-Blennorrhoe der Neugeborenen. Klin. Monatsbl. f. Augenheilk. S. 81.
26) Hirschberg, W., Komplikation von eitriger Entzündung des Thränensackes mit Augenhöhlenabscess (Slutschaj gnojnawo wospalenja slesnowo meschka sosloschnenjem abscessom glasnitzi). Westnik ophth. IX. 4. 5. p. 395.
27) Joland, Gabriel G., De la dacryoadénite. Thèse de Lille.
28) Köhler, Fibrom der Thränendrüse. Charité-Annalen. XVII. S. 329.
29*) Lange, O., Zur Kasuistik der Thränenschlauch-Eiterung bei Neugeborenen. Klin. Monatsbl. f. Augenheilk. S. 304.
30) Lneddeckens, Eine neue Gesichtsmaske für Gesichtsoperationen. Münch. med. Wochenschr. Nr. 37.
31) Magnol, E., Des ulcères lacrymaux de la cornée. Nouveau Montpellier méd. Suppl. I. p. 465.
32) Mayweg, Desinfektionsapparat. Ber. über d. XXI. Vers. d. ophth. Gesellsch. Heidelberg. 1891. S. 259.
33) M'Cullough, J. W. S., Lachrymal abscess with fistula. Canada Lancet. Torento. 1891—2. XXIV. p. 134.
34) Mercanti, F., Contribnto all' etiologia della dacriocistite dei neonati. Annali di Ottalm. XXI. p. 133.
35*) Moecke, Hans, Ueber Geschwulstbildung der Thränendrüse. Inaug.-Diss. Kiel. 1891.
36*) Peters, A., Zur Behandlung der Thränenschlauch-Atresie der Neugeborenen. Klin. Monatsbl. f. Augenheilk. S. 363.
37*) Risley, S. D., The conservative treatment of lachrymal obstruction. Journ. Americ. med. Assoc. Chicago. XIX. p. 327 und Americ. Journ. of Opht. p. 214.
38*) Rockliffe, Panophthalmitis following lacrymal abscess. (Ophth. soc. of the united kingd. Dez. 8.) Brit. med. Journ. 17. Dezember 1892.
38a*) Ryerson, Considerations on some of the chronic and severe forms of dacryocystitis. Americ. Journ. of Ophth. p. 270.

39*) Scimemi, E., Su la conduttnra delle lagrime. Annali di Ottalm. XXI. p. 222.
40) Sichel, Le curettage du sac lacrymal. Arch. génér. de médecine. Juin.
41*) Simi, A., Il raschiamento del sacco lacrimale e del canale nasale. Boll. d'Ocul. XIV. p. 20. (Beschreibung eines neuen scharfen Löffels und einer scharfen Halbrinne zum Auskratzen des Thränensackes und des Nasenkanales.)
42*) Snell, S., A case of symmetrical dacryo-adenitis. (Ophth. soc. of the united kingd.) Ophth. Review. p. 241.
43) Sons, G., Corps étrangers des points lacrymaux. Journ. de méd. de Bordeaux. XXII. p. 304.
44*) Terson, Le curettage du sac lacrymal sans incision cutanée. Annal. d'Oculist. CVII. p. 262.
45) —, Notes sur les glandes acineuses de la conjonctive et sur les glandes lacrymales orbito-palpebrales. Archiv. d'Opht. XII. p. 745.
46) Thomas, Ch. H., An operation for the radical cure of stricture of the lachrymal duct, with description of a strictnrotome. Journ. of the americ. med. assoc. Sept. 10. nnd Ophth. Review. p. 258.
47*) —, Strictnrotomy for the radical cnre of stricture of the lachrymal duct — also a Stricturotome. Americ. Journ. of Ophth. p. 212.
48) Trousseau, Conjunctivite catarrhale chronique succédant à une ablation de la glande lacrymale palpébrale. Société d'Opht. de Paris. Séance du 2 février 1892.
49*) Truc, Ablation de la glande lacrymale orbitaire O. D. et de la glande palpebrale O. S. Gaz. hebdom. de Toulouse. VI. p. 259. Ref. nach Recueil d'Opht. p. 574.
50) Van Duyse, Dacryocystite congénitale des nouveau-nés. Extrait des Annal. de la société de médecine de Gand.
51*) Weiss, L., Zur Behandlung der Erkrankungen der Thränenwege bei Neugeborenen. Klin. Monatsbl. f. Augenheilk. S. 238.
52*) Zirm, Ed., Ein Fall von gleichzeitiger chronischer Thränendrüsen- und Parotidenschwellung, vorübergehende Heilung durch interkurrierendes Erysipel. Deutschmann's Beiträge zur Augenheilk. 4. Heft. S. 34.

Snell (42) berichtet über einen Fall akuter einfacher Entzündung beider Thränendrüsen bei einer 36j. Frau, die bald wieder zurückging. Während des Bestandes der Entzündung war an dem einen Auge gar keine, an dem anderen nur eine sehr schwache Absonderung von Thränenfeuchtigkeit bemerkbar.

De Lapersonne (9) hat 4 neue Fälle von einfacher akuter Dacryo-Adenitis beobachtet, die mit Zerteilung abschlossen. Die Krankheit begann mit allgemeinem Uebelbefinden, leichtem Fieber und umschriebener Schwellung in der äusseren Hälfte des oberen Lides, ohne fühlbare Härte. Beim Anziehen des Oberlides sah man eine starke Injektion und leichte Chemose ansschliesslich in dem äusseren Abschnitte der Bindehaut. Die Schmerzen waren am Anfange sehr lebhaft.

Galezowski (16) weist auf die Schwierigkeit der differentiellen Diagnose in jenen Fällen hin, wo die Thränendrüse sich im Zustande einer einfachen Hypertrophie befindet, durch eine hinzutretende andere Augenaffektion, wie Conjunctivitis lacrymalis, Blepharitis etc. aber der Zustand einer eigentlichen Entzündung der Drüse vorgetäuscht werden kann. Weiterhin erwähnt G. einen von ihm beobachteten Fall von chronischer Entzündung der Thränendrüse, bei welcher sich wiederholt akute entzündliche Anfälle ausprägten.

Zirm (52) hat auf der v. Stellwag'schen Klinik einen Fall von gleichzeitiger chronischer Schwellung beider Thränendrüsen und Parotiden beobachtet. Dieselbe war der 30jährigen Patientin seit etwa 8 Monaten bemerkbar geworden. Die geschwellten Thränen- und Ohrspeicheldrüsen waren von fast knorpelhafter Konsistenz und auch bei Druck schmerzlos. Die Patientin war mittelkräftig, zeigte zahlreiche, harte und schmerzlose Lymphdrüsenschwellungen, Atrophia uteri und climax praecox, im Blute keine besonderen Abweichungen von der Norm, keine Zeichen der Lues, der Augenhintergrund normal, die Papillen aber blass. Z. excidierte zum Behufe der mikroskopischen Untersuchung ein kleines Stückchen aus der linken Thränendrüse und der linken Parotis. In der darauffolgenden Nacht trat Fieber und, von der Nasengegend nach der linken Seite fortschreitend, erysipelatöse Schwellung des Gesichtes ein, während sich aus der Schnittwunde am linken Orbitalrande bei Druck Eiter entleerte. Nach Heilung des Erysipels waren die 4 Drüsengeschwülste fast ganz zurückgegangen, begannen aber bald wieder sich zu zeigen und zu wachsen. Die mikroskopische Untersuchung ergab, dass, in beiden Drüsen völlig gleich, das Drüsengewebe von einem teilweise knötchenförmigen Granulationsgewebe durchsetzt war. Im Granulationsgewebe fanden sich am Rande der Knoten reichliche lymphoide Zellen, innerhalb der letzteren häufig einzelne Drüsenschläuche und in der Mitte der Knoten längliche epitheliale Zellen. An mehreren Knoten waren regressive Veränderungen (centrale Nekrotisierung oder Umwandlung in fibröses Gewebe) sichtbar. Nirgends waren in dem Granulationsgewebe Riesenzellen oder Tuberkelbacillen zu sehen. Offenbar war der Prozess vom interstitiellen Bindegewebe ausgegangen.

De Lapersonne (8) veröffentlicht eine Beobachtung über Geschwulstbildung in der rechten Thränendrüse, die er wegen der Raschheit ihrer Entwickelung und des völligen Mangels entzündlicher Erscheinungen für ein kleinzelliges Sarkom hielt. Bei der

histologischen Untersuchung des exstirpierten Tumors fand sich dagegen eine Struktur, welcher zufolge de Lap. die Erkrankung als eine wahrscheinlich tuberkulöse deuten zu müssen glaubt. Die weniger kranken Partien der Geschwulst zeigten noch den drüsenförmigen Bau, die Drüsenschläuche waren umgeben und angefüllt von embryonalen Zellen, an denen sich schon die Zeichen der Atrophie erkennen liessen. Weiter entfernt fanden sich epitheloide Zellen untermengt mit ziemlich spärlichen aber wohlcharakterisierten Riesenzellen. In dem interlobulären Bindegewebe waren vollständige Tuberkelknötchen nachzuweisen. Bacillen konnten nicht aufgefunden werden, Impfungsversuche waren nicht vorgenommen worden. Die Kranke hatte vor 5 Jahren an einer chronischen Bronchitis gelitten, die mehrfach zur Lungenblutung Anlass gegeben hatte, ebenso an Fieber und rascher Abmagerung; diese Erscheinungen hatten sich indessen allmählich verloren und ergab nunmehr nur an der Spitze der linken Lunge die Auskultation noch ein etwas rauhes Atmen. Erwähnt muss indessen werden, dass einige Zeit nach Exstirpation der rechten Thränendrüse eine leichte Anschwellung der gleichen Gegend linkerseits auftrat, die indessen bald wieder verschwand.

Foster (14) berichtet über einen Fall von Cystenbildung der Thränendrüse. Die Geschwulst hatte das Auge verdrängt und verursachte bedeutende Schmerzen. Vor 6 Jahren war bei der Patientin bereits von einem anderen Arzte nach einer Incision in das Oberlid eine Quantität wässeriger Feuchtigkeit entleert worden. F. konnte, da sich nach der Spaltung der Haut ungefähr 6 cm unter dem Supraorbitalrande herausstellte, dass ein grosser Teil der Cystenwand mit dem Periost der Orbitalplatte des Stirnbeines fest verwachsen war, eine Exstirpation der Cyste in toto nicht ausführen. Neben der grossen Cyste fanden sich noch 2 kleinere, eine unter dem Processus angularis des Stirnbeines, die andere beinahe ganz im Lide selbst. Die Thränendrüse lag in der Mitte dieser 3 Cysten und war in mehrere Teile geteilt. Cysten und Thränendrüse wurde unter sorgfältigem Abpräparieren und Abheben vom Knochen völlig exstirpiert. Da später sich eine Wiederansammlung von Flüssigkeit an der inneren Seite des Lides ergab, wurde dieselbe durch einen Einschnitt in der Uebergangsfalte entleert. Die Thränenabsonderung blieb eine genügende. F. spricht sich dahin aus, dass sich in unkomplizierten Fällen die Punktion des Sackes durch die Konjunktiva und Offenhaltung der Wunde am meisten empfehle. Die durch frühere Eingriffe komplizierten Fälle liessen die Exstirpation der Drüse ange-

zeigt erscheinen, da bei einfacher Incision wohl nicht alle Cysten erreicht, resp. entleert werden könnten. Den Fortbestand einiger Thränenabsonderung nach der Radikaloperation im vorliegenden Falle erklärt F. damit, dass wahrscheinlich durch die vor 6 Jahren gemachte Operation ein Teil der Drüse abgetrennt und dann durch das Wachstum der Cyste verdrängt und in eine verborgene Lage gebracht wurde. Eine in der Schleimhaut anzunehmende Oeffnung habe die neuerliche Bildung der Cyste verhindert.

Moecke (35) berichtet über einen auf der Universitäts-Augenklinik in Kiel beobachteten Fall von Geschwulstbildung der rechtsseitigen Thränendrüse. Der Tumor war von weicher, glatter, nicht fluktuierender Beschaffenheit, die Lymphdrüsen der Nachbarschaft nicht geschwollen. Bei der Exstirpation zeigte sich die Geschwulst von einer derben fibrösen Kapsel umgeben. Die mikroskopische Untersuchung ergab ein grosszelliges Sarkom mit hyaliner Entartung. Von der Thränendrüse selbst war in der Geschwulst nichts mehr aufzufinden. Die Heilung erfolgte schnell und gut und war nach 8 Monaten ein Recidiv oder eine Metastase noch nicht aufgetreten.

Giulini (19) publiziert einen in der Universitäts-Augenklinik zu Würzburg beobachteten Fall von doppelseitigem kleinzelligem Rundzellen-Sarkom der Thränendrüse. Die Geschwulstbildung war seit etwa ½ Jahr von dem Patienten bemerkt worden. Bei der Operation zeigte sich, dass sich die Neubildung beiderseits auf die obere und untere Drüse erstreckte; auf dem linken Auge griff sie ferner auf das Orbitalzellgewebe bis in die Tiefe der Augenhöhle über und war von sehr weicher Beschaffenheit. Die mikroskopische Untersuchung ergab, dass die Geschwulst überwiegend aus kleinen runden Zellen mit grossen Kernen und wenig zartem Zwischengewebe zusammengesetzt war. In der linksseitigen Geschwulst war normales Drüsengewebe nicht mehr nachweisbar, in der rechtsseitigen fand sich noch ein kleiner völlig normaler Rest des Drüsenkörpers. In der rechtsseitigen Geschwulst war das Bild in verschiedenen Teilen ein verschiedenes; es wechselten Stellen mit gleichmässig flächenhaft ausgebreiteten Zellen mit solchen, an denen die Zellen haufenförmig zusammengeschoben und andererseits strichförmig und reihenweise angeordnet waren. Es konnte indessen nirgends eine hyaline Degeneration des Geschwulstgewebes oder eine Vermehrung des normalen oder eine Neubildung drüsenähnlichen Gewebes wahrgenommen werden, sondern nur das Zugrundegehen der Alveolen durch Einwucherung der Geschwulstelemente. Was den Ausgangspunkt der Geschwulst

betrifft, so war wenigstens auf der rechten Seite die Thränendrüse sicher als solcher zu bezeichnen und wahrscheinlich war dies auch für die linke Seite anzunehmen. Ein Recidiv oder eine Metastase ist bis jetzt nicht aufgetreten.

Truc (49) hat bei einem Patienten, der vor Jahren an Trichiasis und Entropion nach Trachom erfolgreich operiert war, aber noch an starkem Thränenträufeln und Blepharitis litt und bei welchem die Sondenbehandlung keine Besserung erzielt hatte, auf dem rechten Auge die Glandula lacrymalis orbitalis und auf dem linken Auge die Glandula palpebralis entfernt. Die Blepharitis verschwand alsbald und das Thränen hörte auf beiden Augen auf. Bei aufmerksamer Betrachtung zeigte sich aber, dass das rechte, vor der Operation viel stärker ergriffene Auge, viel trockener war als das linke. Als Patient in Folge einer psychischen Erregung einmal zum Weinen kam, bemerkte man, dass aus dem linken Auge die Thränen reichlich, auf dem rechten nur in ganz geringem Masse sich ergossen.

[Scimemi (39) hat die Frage der Thränenleitung einer erneuten Untersuchung unterzogen, welche die bisherigen Anschauungen teils bestätigt, teils modifiziert und deren Ergebnis folgendes ist. Die Thränen gelangen in den Thränensack zunächst durch die Kapillarität der Thränenröhrchen. Der weitere Abfluss durch den Nasenkanal ist nur Wirkung der Schwere, entsprechend einer Wassersäule von der Höhe zwischen dem Thränensee und dem unteren Ende des Nasenkanales. Durch Anstauen der Thränen in der Lidspalte, deren Einölung das Ueberfliessen hindert, kann dieser Wasserdruck noch bis um höchstens 5 mm vermehrt werden. Dazu gesellt sich die Wirkung des Orbikularis. Die als Musculus lacrimalis anterior und posterior bezeichneten Fasern desselben bringen bei jeder Kontraktion eine Erweiterung und nur eine solche zu Stande, nie eine Kompression, und bewirken daher eine Aspiration der Thränen. Bei der Annäherung der Lider an einander, dann bei dem natürlichen oder willkürlich sanften oder kräftigen Schlusse der Lider, ebenso bei mechanischer Verziehung der Lidspalte nach aussen oben ist die Erweiterung des Sackes nachweisbar, um so ausgiebiger, je kräftiger der Lidschluss war. Die nachträgliche Verengerung des Sackes ist stets eine langsame, schwache und beruht nur auf Elastizität. Der Thränensack ist niemals ganz leer; er ist wenigstens zur Hälfte seines Raumes mit Flüssigkeit gefüllt. Die Ansaugung von Luft aus der unteren Nasenöffnung wird durch die Schleimschichte der Nase verhindert. Diese Resultate wurden gewonnen entweder bei Thränen-

sackfisteln durch ein direkt eingeführtes rechtwinklig abgebogenes Glasröhrchen, oder, wo bei Verengerung des Nasenkanals untersucht wurde, durch ein gerades graduiertes Glasröhrchen an einem Gummischlauche, welch' letzterer mit einem spitzen Ansatzstücke versehen war und durch ein Thränenröhrchen eingeführt wurde.

Berlin, Palermo.]

Risley (37) weist darauf hin, dass manche Fälle von Epiphora durch eine spastische Verengerung des Thränenpunktes bedingt seien. Er empfiehlt hier vor Allem die Erweiterung des Thränenpunktes durch die Sonde. Im Uebrigen zieht er die Ausspülung des Thränenschlauches mit adstringierenden Lösungen der Einführung stärkerer Sonden vor und betont die Notwendigkeit, vor Allem auch eine gründliche Untersuchung der Nase und des Allgemeinzustandes vorzunehmen, sowie auf das Vorhandensein abnormer Refraktion (Astigmatismus) zu achten.

Ferron (13) beobachtete einen Fall von chronischer Konjunktivitis, welcher durch angeborenen Verschluss der Thränenpunkte veranlasst war. Der Patient lehnte jeden Eingriff ab.

Aschmann (2) empfiehlt als prophylaktische Massnahme gegen Infektion von Hornhautverletzungen und Geschwüren bei gleichzeitig bestehender Dakryocystitis die Verschorfung der Thränenpunkte mittelst des Galvano-Kauters. Nach Abschluss des Hornhautprozesses d. h. Ueberhäutung des Hornhautdefektes mit Epithel können dieselben mit der Sonde wieder leicht geöffnet werden.

De Schweinitz (10) teilt eine Reihe von Fällen mit, in denen die Erkrankung der Thränenableitungswege von einem pathologischen Zustande der Nase und des Pharynx bedingt wurde. Demgemäss betont er die Notwendigkeit einer steten genauen Untersuchung von Nase und Hals bei Thränenleiden unter Berücksichtigung etwa vorhandener Allgemeinerkrankung wie z. B. Syphilis.

Gradle (21a) sprach sich in einem vor der ophthalm. Sektion der American Medical Assoc. betreffs des ursächlichen Verhältnisses von Nasenkrankheiten zu Augenleiden gehaltenen Vortrage dahin aus, dass bei Erkrankungen der Thränenwege sehr oft akute oder chronische Nasenveränderungen vorliegen und einseitige Thränenleiden fast immer der engeren Nasenhälfte entsprechen. Die Behandlung der Nase mache jene des Thränenschlauches selbst nicht entbehrlich, bezwecke aber die Verhütung von Rückfällen. Thränenträufeln sei oft ohne mechanische Verengerung des Kanales vorhanden, häufig als Reflexerscheinung von der Nase her. Die Augenlider zeigten bei

Nasenaffektion mitunter verschiedene Grade des Oedems; Blepharitis sei bisweilen von der Nase (Stenose, Ozaena) abhängig und nur durch Behandlung der Nase heilbar. Sehr häufig seien funktionelle Störungen wie Jucken und Brennen der Lider, klonischer Lidkrampf etc. von krankhaften Zuständen der Nase bedingt. Charakteristisch sei hier, dass solche Beschwerden dann bereits beim Aufwachen vorhanden seien und durch die Verwendung der Augen nicht gesteigert würden. Die einzig wirksame Therapie sei auch hier die der Nase.

Heddaeus (25) berichtet über einen Fall von sogenannter Thränensackblennorrhoe der Neugeboreneu, welchen er 6 Monate hindurch, bis zur Heilung beobachtete. Eine Schleimanhäufung in der Lidspalte war an demselben nur im wachen Zustande zu bemerken. Da H. annimmt, dass die Absonderung des Thränenschlauches (wie auch die der Nase) im normalen Zustande dieser Teile während des Schlafes pausiert, so betrachtet er das Verhalten beim Wachen des Kindes nicht als eine Anhäufung pathologischen, sondern nur als eine Stauung normalen Sekretes, bedingt durch forthestehenden Verschluss des Ostium nasale des Thränenganges, und bezeichnet die Intermission der Absonderung während des Schlafes als pathognomonisch für die sogenannte Thränensackblennorrhoe der Neugeborenen. Für den physiologischen Charakter der Absonderung spreche auch, dass eine sekundäre Konjunktivitis und Blepharitis, welche bei wirklicher Blennorrhoe des Thränensackes sofort immer sich einstelle, vollständig gefehlt habe. Ein weiteres Argument in der angedeuteten Richtung sei die ganz plötzlich über Nacht erfolgte Heilung, die zufolge endlicher Dehiscenz der unteren Mündung des Kanales eintrat. Eine Therapie erachtet H. in solchen Fällen in der Regel für unnötig, speziell auch das Ausdrücken des Thränensackes, wenn nicht eine stärkere Schwellung des Sackes sich bemerkbar macht; bei sehr engen oder verstopften Kanälchen könne dagegen nebst dem Ausdrücken des Sackes mitunter die Schlitzung der Röhrchen angezeigt erscheinen. Die Sondierung des Kanales von oben her beseitige zwar den Verschluss, könne aber zu Nebenverletzungen führen, vielleicht sei die Eröffnung der unteren Mündung nach der Methode von Gensoul vorzuziehen. Die Annahme, dass der Zustand ein seltener sei, sei irrig; die zahlreichen leichten, bald zur Heilung gelangenden Fälle kämen nicht zur spezialistischeu Beachtung.

Weiss (51) vertritt im Anschlusse an seine früheren Publikationen (siehe diesen Bericht f. 1889. S. 456) gegen Peters die Auffassung, dass bei Erkrankungen der Thränenwege der Neugeborenen

die Sondenbehandlung den Vorzug vor der nicht operativen Therapie verdient. Seine bisherigen Beobachtungen und Erfahrungen haben ihn belehrt, dass es Fälle giebt, in welchen die Digitalkompression nicht ausreicht, und dass die Sondenbehandlung zur raschen und dauernden Heilung führt, ohne irgendwie mit einem Nachteile verbunden zu sein. Auch W. hält wie Heddaeus die Erkrankung der sog. Thränensack-Blennorrhoe der Neugeborenen für ein häufigeres Vorkommnis als man gewöhnlich annimmt. Die Anwendnng des Verfahrens von Gensoul habe schon v. Arlt als ein sehr schwieriges und kaum mehr zn empfehlendes bezeichnet und sei dasselbe durch die Zuhülfenahme der Rhinoscopia anterior, anf welche Heddaeus hingewiesen habe, wohl kaum zu erleichtern und zu vervollkommnen. Wie nämlich Weiss ermittelte, war es weder ihm noch einem von ihm beigezogeneu Spezialkollegen für Hals- und Nasenkrankheiten möglich, bei einem neugeborenen Kinde das nntere Ende der durch den Thränenkanal durchgeführten Sonde bei Anwendung der Rhinoscopia anterior zu sehen. Aus dem Weiss'schen Krankenmateriale geht die anerkannte und von Heddaens neuerdings wieder betonte Thatsache hervor, dass einzelne Fälle (Nr. 8) von Thräuensackerkrankung bei Neugeborenen nicht in den Rahmen des einfachen Krankheitsbildes, bei welchem es sich um blosse Retention des Thräneusackinhaltes handelt, einzufügen sind.

Lange's (29) Beitrag zur Kasuistik der Thränenschlauch-Eiterung bei Neugeborenen bezieht sich auf den Fall eines 5tägigen Kindes, das eine leichte Schwellung der linken Thränensackgegend darbot und bei dem sich durch Druck auf den Sack eine grosse Menge eiterähnlicher Flüssigkeit aus dem linken Nasenloche entleerte. Aus den Thränenkanälchen kam keine Flüssigkeit zum Vorschein. Das Leiden war darnach alsbald völlig gehoben. Lange erachtet es in diesem Falle für bewiesen, dass die Eiteransammlung lediglich durch Verschluss der Nasenöffnung des Thränenkanales bedingt war. Durch die bei der Digitalkompression des Thränensackes erzeugte Verdrängung der Flüssigkeit nach abwärts sei die, jedenfalls nur sehr dünne, Verschlussmembran gesprengt worden.

Peters (36) repliziert auf die Einwendungen von Weiss betreffs der Behandlung der Thränenschlauch-Atresie der Neugeborenen, dass er auch auf Grund weiterer Beobachtungen den zuwartenden Standpnnkt in der Mehrzahl der Fälle für den richtigen halte. Gewöhnlich trete die Spontanheilung, mit oder ohne methodische Ausdrückung des Thränensackes, bald ein; zögere sie länger als einige

Wochen, so könne man die künstliche Durchbohrung der Membran zu Hülfe nehmen. P. hält zu diesem Zwecke im Gegensatze zu W. die gewöhnliche Bowman'sche Sonde Nr. 1 an Stelle der von Weiss eigens konstruierten konischen Sonde für völlig ausreichend und ebenso die nur einmalige Einführung der Sonde, legt aber Wert darauf, dass sie zur möglichsten Beseitigung des Verschlusses an der unteren Mündung des Kanales mehrfach gedreht und nach den Seiten gewendet werde. P. betont ebenfalls, dass es sich hinsichtlich des anatomischen Teiles der Frage in den wirklich einschlägigen Fällen nicht um eine eigentliche Thränensackeiterung, eine Blennorrhoe, sondern nur um eine Sekretverhaltung handle. Der Grund derselben könne nach allen klinischen Thatsachen nur in der Persistenz einer Verschlussmembran am unteren Kanalende gesucht werden. Thränensackeiterungen in Folge kongenital luetischer, tuberkulöser oder sonstiger Nasenerkrankung bei Neugeborenen seien an sich Fälle ganz anderer Art und verlangten demgemäss auch eine andere Behandlung als einfaches Abwarten und einmalige Sondierung. Peters bemerkt endlich, dass auch er bei verschiedenen seiner Fälle das Sistieren der Absonderung während des Schlafes habe beobachten können, und dass er geneigt sei, mit Heddaeus diesem Symptom eine gewisse differentiell-diagnostische Bedeutung beizumessen.

Gould (21) nimmt bei Blennorrhoe des Thränensackes die Massage des letzteren vor. Um dieselbe gleichzeitig mit Aspiration eines Antiseptikums zu verbinden, nimmt der Kranke die Lage auf der entgegengesetzten Körperseite ein und wird auf die innere Augulargegend eine entsprechende Quantität von Borsäurelösung aufgegossen. Im Bedarffalle wird der Thränenpunkt vorher mit einer Scheere erweitert.

Doucet (11) empfiehlt bei akuter Entzündung des Thränensackes die frühzeitige Incision der vorderen Wand und die Ausspülung der Sackhöhle mit antiseptischen Flüssigkeiten, bei chronischer Dakryocystitis versucht er zunächst die Einführung der Bowman'schen Sonde Nr. 3 mit nachfolgender Injektion von antiseptischen oder leicht adstringierenden Lösungen. Wenn eine Besserung hiedurch nicht erzielt wird, schreitet er zur Anwendung des Thermokauters. Je nach den Umständen des Falles strebt er durch den schwächeren oder stärkeren Grad der Kauterisation die blosse Umstimmung oder die völlige Zerstörung der Schleimhaut an.

Ryerson (38a) unterscheidet unter den Fällen von Dakryocystitis solche mit Verdünnung und Verdickung der Wand. Bei

der ersten Kategorie empfiehlt er die Anwendung der Dauersonden aus Celluloid oder Silberdrath im Kaliber von Bowman Nr. 5. Zeitweilig werden adstringierende oder antiseptische Einspritzungen ausgeführt. Unter den antiseptischen Mitteln bevorzugt R. vor Allem das Acrolozon, ein neues Medikament. Bei den Fällen von Dakryocystitis mit Verdickung der Wandungen eröffnet R. den Sack von aussen und kratzt die Schleimhaut ab; zur Offenhaltung der Passage im Thränenkanale selbst wird die Sondiernng nachgeschickt.

Von Gama Pinto (18) liegt eine Besprechung der Behandlung der Thränensackerkrankungen vor. Nach seiner Erfahrung ergibt die Sondenbehandlung nach Bowman selten ein vollkommen befriedigendes Resultat. Er selbst verfährt bei der Sondierung in der Weise, dass er nach Dilatation des oberen Thränenkanälchens durch ein konisches Stilet die Sonde Nr. 5 von Bowman einführt. Ref. vermag sich der Meinung Pinto's, dass man sich in diesem Punkte nach den normalen Durchmesserverhältnissen des Thränenkanales richten müsse, nicht anzuschliessen. Pinto wiederholt die Einführung der Sonde etwa 18mal, jeweilig an dem 2ten Tage. Bei Phlegmone des Thränensackes spaltet P. alsbald dessen vordere Wand, kratzt die Höhle mit einem scharfen Löffel aus und ätzt sodann energisch mit dem Lapisstifte. Nach 12—15 Tagen schliesst sich nach Abstossung des Schorfes unter einem einfachen Schutzverbande die Wunde. Wiederholt hat P. nach Anwendung dieses Verfahrens mittelst nachträglicher Sondenbehandlung die Durchgängigkeit der Thränenwege wieder erreicht. Die Spaltung des Sackes von der Konjunktivalseite verwirft P., weil bei derselben einerseits nur eine unvollkommene Entleerung des Eiters möglich sei, andererseits auf die Anwendung der Aetzung verzichtet werden müsse. Was die Verödung des Thränensackes betrifft, so glaubt P., dass dieselbe, wenn überhaupt, wohl nur sehr selten vollständig herbeigeführt werde. Die Gründe hiefür lägen einmal in der Schwierigkeit, bei den gegebenen anatomischen Verhältnissen die nötige Menge von Narbengewebe zu erzeugen, und weiterhin in dem fortdauernden Einfliessen von Thränenfeuchtigkeit in die Sackhöhle. Um letzteres zu verhindern, verfährt P. nach dem Vorschlage seines Assistenten Meyer folgender Massen: In der Chloroformnarkose wird zunächst die vordere Sackwand gespalten, die Wandung des Sackes mit dem scharfen Löffel abgekratzt und die Höhle alsdann mit Watte zur Stillung der Blutung tamponiert. Hierauf werden die beiden Thränenkanälchen durch Einführung der konischen Sonde erweitert, in dieselbe die galvano-

kaustische Schlinge von Nieden kalt eingeführt und dann durch energisches Aufglühenlassen derselben tief in ihrer ganzen Länge kauterisiert. Nunmehr wird die Sackhöhle von dem Wattetampon befreit und die Sackwand mit dem Lapisstift oder Zinkchlorür geätzt. Der Thränensack wird unter Schutzverband gebracht und nach der Abstossung des Schorfes seine Höhle so lange als möglich offen gehalten, wenigstens bis zur Obliteration der Röhrchen. In den Fällen, in welchen ein lästiges Thränen zurückbleibt, entfernt P. noch die Glandula lacrymalis palpebralis.

Terson (44) empfiehlt als neues Verfahren die Auslöffelung des Thränensackes ohne Incision seiner vorderen Wand von der Haut aus, um die Bildung einer leicht sichtbaren Narbe zu vermeiden. Der Eingriff wird in folgender Weise ausgeführt: Nachdem in den Thränensack einige Tropfen einer 20%igen Kokaïnlösung eingespritzt wurden, wird das obere Thränenkanälchen mit Hülfe des Weber'schen Messerchens ausgiebig gespalten und sofort die Bowman'sche Sonde Nr. 4 bis auf den Boden der Nase durch den Thränennasengang hindurchgeführt. Hierauf wird ein kleiner schneidender und gefensterter Löffel durch das gespaltene obere Thränenröhrchen und den Thränensack in den Thränennasengang vorgeschoben und nach allen Richtungen in demselben herumbewegt, um sein normales Kaliber wieder herzustellen. Alsdann wird der Thränensack selbst in vollständiger Weise ausgelöffelt. Wenn der Augenbrauenbogen stark hervortritt, muss ein Löffel mit gekrümmtem Stile verwendet werden. Die Nutzwirkung des geschilderten Verfahrens besteht darin, dass durch die Wiederherstellung der Passage der augenblickliche Abfluss der infektiösen Sekrete des Thränensackes und ebenso die ausgiebige Durchspülung des Thränenschlauches mit antiseptischen Lösungen ermöglicht wird. Wenn die Einführung der Bowman'schen Sonde Nr. 4 nicht gelingt, so ist zunächst in schonender Weise der forcierte Katheterismus mit Hülfe der konischen Sonde von Weber zu versuchen, im Falle der Unausführbarkeit desselben von der Auslöffelung abzustehen und der Thränensack entweder zu exstirpieren oder dessen Schleimhaut mittelst des Thermokauters zu zerstören. Wie Terson angibt, steht die bei Ausführung seines Verfahrens eintretende Blutung gewöhnlich bald von selbst; nötigen Falles kann sie durch alsbaldigen Beginn der Durchspülung des Kanales zum Stehen gebracht werden. Was die Indikationen betrifft, so eignen sich für die Methode die meisten Fälle von Dakryocystitis, welche der Sonden- und Injektionsbehandlung

widerstanden hatten oder wegen Mangels an Zeit dieser nicht unterworfen werden konnten. Das Verfahren scheint ferner angezeigt zur Vorbehandlung, wenn bei vorzunehmenden Kataraktoperationen Katarrh des Thränensackes besteht, und ebenso dann nötig, wenn es sich um Infektiou der Hornhaut vom Thränensacke aus und um Geschwürsbildung derselben handelt.

Thomas (47) verwendet zur Behandluug von Striktureu des Thränennasenganges ein von ihm bereits vor 22 Jahren angegebenes Instrument, das in einem gekrümmten Messer mit sondenförmigem Ende besteht. Nach der Durchschneidung der Vereugerung werden dicke Sonden aus Bleidraht eingeführt und läugere Zeit im Kanale belassen.

Adamück (1) eröffnet bei Blennorrhoe und Fistelbildung des Thränensackes die vordere Sackwand durch einen Einschnitt und legt nach 2—3 Tagen, wenn die Schwellung und Reizung der Schleimhaut abgenommen hat, eine möglichst starke Sonde ein, welche einige Tage hindurch unausgesetzt im Kanale belassen wird. Die permanente Sondierung wird hierauf mit immer stärker werdenden Sonden (bis zu 2½ mm Dicke bei Männern), jedesmal mehrere Tage hindurch mit derselben Sonde, fortgesetzt. Einige Tage nach Entfernung der stärksten Sonde hat sich die Wunde des Thräneusackes bereits geschlossen. Die Beseitigung der Blennorrhoe oder Fistel wird in der Regel in 2—3 Wochen erreicht. Für diese permanenten Sonden verwendet A. Bleidrähte, die uach der Einlegung oben eine Umbiegung erhalten. Die Heilung erfolgt nach A. bei dieser Behandlung dadurch, dass die Dauersonden durch Druckwirkung auf die Schleimhaut gegen den Knochen Atrophie derselben herbeiführen. Ref. möchte die Richtigkeit des Anuahme A.'s, dass ein solches therapeutisches Ziel rationell wäre, bezweifeln.

Guaita (23) verwendet zur raschen Heilung der Ektasie und Fistel des Thränensackes die Auskratzung der Höhle mit Einführung einer entkalkten Knochenröhre in den Thränennasengang, der zuvor dnrch die Incision erweitert wurde. Die Knochenkanüle soll die Heilung beschleunigen, indem sie den Abfluss der Thränen und Wundflüssigkeit aus der Sackhöhle vermittelt. Es kann desshalb die äussere Incisionsöffnung des Sackes, durch welche die Einführung der Kanüle erfolgt, alsbald durch die Naht geschlossen werden; die Kanüle wird resorbiert. Zu den Kanülen verwendet man am besten die Knochen der hinteren Extremität von grossen Kröten. Die Entkalkung wird durch mehrtägiges Einlegen in 5%ige Salzsäure herbeigeführt. Der

Markkanal der Knochen wird entleert und werden dieselben in einer 2 ‰ Lösung von Sublimat in Alkohol aufbewahrt. Die Kanülen werden in der Weise eingeführt, dass man sie über eine konische Sonde von Weber schiebt. Ist der Thränen-Kanal passiert, so wird die Knochenröhre mit der Pinzette fixiert und die Sonde zurückgezogen. Hatte eine akute eiterige Entzündung des Sackes bestanden, so empfiehlt es sich, die Incisionsöffnung der vorderen Wandung nicht alsbald durch Suturen zu schliessen, sondern zuerst einige Tage die Tamponade der Höhle mit Jodoformgaze vorzunehmen; 3—4 Tage später wird die Striktur gespalten und die Auskratzung des Sackes wiederholt, darauf die Knochenkanüle eingelegt und die Incisionswunde vernäht.

Rockliffe (38) berichtete in der Sitzung der Ophth. Society of the united kingdom vom 8. Dec. über einen schweren Fall von Panophthalmitis, der dureh einen Abscess des Thränensackes veranlasst war. Der Patient hatte bereits seit 30 Jahren an einer Stenose des Thränenkanales gelitten. Die Hornhaut war intakt gewesen. In der Diskussion erwähnten Hill Griffith und Adam Frost ähnliche Fälle, in welchen die Infektion durch die Hornhaut oder Bindehaut vermittelt wurde. Referent hat vor Kurzem bei einer 69jährigen Frau das gleiche Vorkommnis festgestellt; als Aufnahmsort des Virus war hier wahrscheinlich die Bindehaut anzusehen.

Chauvel (5) berichtet über einen Fall von Dacryocystitis suppurativa, welche der Ausgangspunkt eines tötlich verlaufenden Erysipels (? Ref.) des Gesichtes und der behaarten Kopfhaut war.

---

16. Krankheiten der Augenhöhle.

Referent: Prof. **Michel.**

1) Ayres, Sarcoma of the orbit extending into the brain. Cincinnati Lancet-Clinic. XXIX. p. 138.

2) Baduel, Di un caso di ascesso orbitale da lesione ossea con secondaria commnnicazione colla cavità nasale ed idrope del sene frontale. Annali di Ottalm. XXI. p. 377.

3) Barret, Hydatid diseases of the orbit. Austral. med. Journ. p. 249.

4*) Beccaria, Due casi d'ascesso dei seni frontali. Annali di Ottalm. XXI. p. 359.

5*) Beer, Th., Studien über den traumatischen Enophthalmus. Arch. f. Augenheilk. XXV. S. 315.

6*) —, Nachtrag zu Studien über den traumatischen Enophthalmus. Ebd. S. 447.

7*) Cohn, G., Ueber einen Fall von Enophthalmus traumaticus. Klin. Monatsbl. f. Augenheilk. S. 337.

8*) Combalat, Considérations chirurgicales sur les sarcômes de l'orbite. Revue de chirurgie. Janvier. (Zwei Fälle von umfangreichen Orbitaltumoren, welche mit Erfolg operiert wurden.)

9*) Derrien, Etude sur l'empyéme des sinus frontal. Thèse de Paris.

10*) Dubnisson, Anévrisme artérioso-veineux de la carotide avec exophtalmie. Union médic. Déc.

11*) Dunn, A case of dermoid cyst of the orbit. Americ. Journ. of Ophth. p. 39.

12) Franck, R., Osteoma orbitae et nasi; exstirpatio. Internat. klin. Rundschau. Wien. VI. p. 1058.

13*) Frank Hodges, A case of tenonitis after influenza. — Excision. — Pathological examination of the eye. Ophth. Review. p. 49.

14) Frothingham, G. E., A case of rare form of orbital tumor. Journ. americ. med. assoc XIX. p. 299.

15*) Gayet, De la restauration osseuse du rebord de l'orbite. Arch. d'Opht. XII. p. 193.

16*) Grünwald, Die Lehre von den Naseneiterungen mit besonderer Rücksicht auf die Erkrankungen des Sieb- und Keilbeins und deren chirurgische Behandlung. J. F. Lehmann. München.

17*) Guhl, Traumatisches Emphysem der Augenhöhle. Korrespondenzbl. f. Schweizer Aerzte. XXII. S. 412.

18*) Guillemin et Terson, Les complications orbitaires et oculaires des infections des sinus frontal, maxillaris, sphénoidal. Gaz. des hôpit. 9 Avril.

19) Hirschberg, W., Komplikation von eitriger Entzündung des Thränensackes mit Augenhöhlenabscess (Slutschaj gnojnawo wospalenja slesnowo meschka sosloschnenjem abscessom glasnitai). Westnik ophth. IX. 4. 5 p. 335.

20*) Holt, Orbital cellulitis, the inflammation spreading to the temporal region, to the neck, obstructing deglutition, and to the brain, causing death. Transact. of the americ. ophth. soc. Twenty-eighth. meeting. p. 295.

21) Jackson, E., Osteoma of the orbit removal with preservation of vision. Phila. Polyclin. I. p. 299.

22*) Israel, J., Pulsierender Exophthalmus. Deutsche med. Wochenschr. 1891. Nr. 51.

23*) Kipp, C. J., A case of bilateral recurrent inflammation of Tenon's capsule in connection with profound mercurial poisoning. Transact. of the americ. ophth. soc. Twenty-eighth meeting. p. 415.

24*) Miascey, E. W., Cerebral thrombosis with report of two cases. Med. News. 13 February.

24a*) Mitwalsky, Ueber die Orbitalgeschwülste. 1) Ueber die Blutcysten des Orbitalbindegewebes. 2) Ueber die Orbitalosteome. Noving lekarskie. Nr. 2—4.

25*) Novelli, P., Flemmone retrobulbare secondario ad una angina catarrale. Boll. d'Ocul. XIV. p. 14.

26*) Polignani e de Vincentiis, Sul mucocele de' seni frontali e del

laberinto etmoidale. Resoconto dei lavori d. R. Acc. Med. Chir. di Napoli. XLIV e XLV. p. 149.
27*) Pulvermacher, E., Pulsierender Exophthalmus. Centralbl. f. prakt. Augenheilk. Nov. S. 329.
28*) Richardson Cross, F., Three cases of empyema of the frontal sinus Ophth. Review. p. 221.
29*) Rosmini, G., Relazione sanitaria dell' Istituto ottalmico di Milano. Boll. d'Ocnl. XIV. p. 23.
30*) Schaeffer, M., Ueber akute nnd chronische Erkrankung der Keilbeinhöhle. Deutsche med. Wochenschr. Nr. 47. (Von okularen Erscheinungen werden angeführt: »eigentümliches Rollen hinter den Augen«).
31) Trnc, Un cas de tumeur orbitaire, tubercle ou sarcome. Nouveau Montpellier méd. I. p. 603.
32*) Uszynski, A., Beitrag znr Kasuistik der retrobulbären Abscesse. Klin. Monatsbl. f. Augenheilk. S. 110.
33) Viets, B. B., An orbital tumor. Journ. Ophth., Otol. and Laryngol. IV. p. 39.
34) Wecker, de, Les hernies du tissu graisseux de l'orbite. Progrès. méd. XV. p. 217.
35) Weiss, L., Ueber das Verhalten der Augenhöhle bei Einäugigen. Arch. f. Angenheilk. XXV. S. 423 (siehe Abschnitt: »Pathologische Anatomie«).
36) White, J. A. and Gray, W. M., Orbital and ocular growths. Journ. americ. med. Assoc. XIX. p. 460.
37*) Zimmermann, A case of orbital cellulitis and primary mastoiditis interna complicating influenza; opening of mastoid process; recovery. Arch. of Otology. XXI. Nr. 1.
38*) Ziem, Ueber intraokulare Erkrankungen im Gefolge von Nasenkrankheiten. Münch. med. Wochenschr. S. 267.
39*) Zirm, Exophthalmus und Thrombose des Hirnsinus. Wien. klin. Wochenschr. Nr. 26.

[Novelli (25) beobachtete den immerhin seltenen Fall einer Phlegmone des orbitalen Gewebes nach einfacher Angina catarrhalis, die nur mit einem kleinen Mandelabscess kompliziert war. Zwei Tage, nachdem die Angina geheilt schien, traten Schmerz, Rötung und Protrusion eines Auges auf. Die Behandlung bestand in einem erstmaligen tiefen Einschnitte und späteren kleinen und vielfachen Entspannungsschnitten. Nach der Heilung wurde der Bulbus leicht atrophisch. Berlin, Palermo.]

Uszynski (32) erzählt, dass bei einer 45j. Frau die Erscheinungen eines retrobulbären Abscesses aufgetreten seien, anfänglich mit einer angeblichen ansehnlichen Vorwölbung aller Augenhäute nach unten aussen, und hebt hervor, dass daraus der Sitz des Abscesses diagnosticiert werden könnte. Die Patientin konnte sich nicht sofort der vorgeschlagenen Operation unterziehen, und nach

einigen Tagen war der Bulbus stärker vorgetrieben und die Hornhaut schmutzig gelblich-weiss. Nachdem eine Probepunktion mit der Pravaz'schen Spritze das Vorhandensein von Eiter ergeben hatte, wurde der Abscess eröffnet. Der Fall verlief günstig.

Frank Hodges (13) teilt mit, dass bei einer 44j. Frau, welche von Influenza befallen war, am Ende der 2. Woche der Erkrankung das rechte obere Augenlid zu schwellen begann und das Auge sich hervorgetrieben zeigte. Es wurde eine Incision der Orbita gemacht, doch kam kein Eiter zum Vorschein. Auch bei einer zweiten Incision, nachdem das Auge noch stärker hervorgetrieben war, wurde kein Eiter gefunden. Das Sehvermögen erlosch, die Schmerzen nahmen zu, und es wurde das Auge enukleiert. Dabei zeigte sich das Auge mit der Tenon'schen Kapsel verwachsen, und der untere und innere Teil des Auges war in eine fibröse Masse eingebettet. Die Netzhaut war völlig abgelöst, das Corpus ciliare und die Chorioidea von Rundzellen durchsetzt, der Glaskörper geschrumpft.

Zimmermann (27) beobachtete einen Fall von Zellgewebsentzündung der Angenhöhle nach Influeuza; die Lider und Bindehaut waren hochgradig geschwellt und die Augenbeweguugen mangelhaft, es bestand Exophthalmos. Im Verlanfe dieser Erkrankung, die bald zurückging, traten Schmerzen am Processus mastoideus auf und wnrde der Warzenfortsatz aufgemeiselt.

Holt (20) berichtet ausführlich, dass bei einem 18j. Taubstummen die Erscheinungen einer Entzündung des Zellgewebes der Augenhöhle aufgetreten seien, mit Fortpflanzung auf die Haut der Schläfe und des Nackens und der Tod durch eine Beteiligung des Gehirns erfolgt sei. Eine nähere Ursache konnte nicht festgestellt werden; die eröffnete Stirnhöhle war von Eiter frei, auch entleerte sich kein Eiter bei Einführung eines Messers in die Augenhöhle. H. gibt weiter an, dass er bei einem 46j. Manne nach Ausführung einer Rück- und Vorlagerung eines Augenmuskels eine Zellgewebsentzündung der Augenhöhle beobachtet habe; in einem weiteren Falle scheint es sich nm eine Panophthalmie mit Zellgewebsentzündung der Augenhöhle gehandelt zu haben. Im 3. Falle war im Anschluss an eine Periostitis einer Zahnwurzel eine entzündliche Schwellung der Lider und Hervortreibung des Auges entstanden. Die Highmorshöhle enthielt Eiter. Das Auge war seit 30 Jahren an Glaukom erblindet, und wurde enukleiert; dabei zeigte sich, dass am Boden der Augenhöhle entsprechend dem Canalis infraorbitalis der Knochen kariös

war. Im 4. Falle (2½j. Kind) hatte sich die Zellgewebsentzündung der Augenhöhle ohne Ursache entwickelt; bei Einführung eines Messers in dieselbe entleerte sich Eiter. Im 5. Falle war die Entzündung des Zellgewebes der Augenhöhle aufgetreten im Anschluss an eine Panophthalmie, die ein Jahr vorher entstanden war.

Kipp (23) erzählt, dass bei einem 39j. Manne im Anschluss an eine geringfügige Schnittverletzung des rechten Auges die Erscheinungen einer Entzündung der Tenon'schen Kapsel bezw. der vorderen Partie des Zellgewebes der Augenhöhle aufgetreten sei, später solche auch am linken Auge. Die Zellgewebsentzündung wird als durch Quecksilbervergiftung hervorgerufen angesehen, der sich der Kranke bei seiner Beschäftigung mit elektrischen Lampen aussetzte. Beiderseits traten Recidive auf; schliesslich zeigten beide Augen eine normale Stellung, überhaupt ein normales Verhalten.

Zirm (39) beobachtete bei einer 46j. Frau einen hochgradigen linksseitigen und einen gering ausgesprochenen rechtsseitigen Exophthalmos mit gleichzeitigen meningitischen Erscheinungen. Der Augenhintergrund war wegen beiderseitiger Hornhauttrübung nicht sichtbar. Die Sektion ergab die duralen Venen im Bereich der mittleren Schläfengrube thrombosiert, eitrig infiltriert, im Sinus cavernosus, namentlich links, braungraue, jauchige Flüssigkeit, die Dura daselbst durch fibrinös-hämorrhagische, auch missfärbige grauliche Exsudatmassen abgehoben. Rechts waren die Venen in der Muskulatur der Pterygoidei thrombosiert, ebenso die den Nervus frontalis begleitenden. Die Schleimhaut der linken Stirnhöhle schwarzgraulich verfärbt, in derselben weisslicher, etwas krümeliger und übelriechender Eiter. Das Zellgewebe der Orbita injiciert; lateralwärts vom N. opticus ein mit stinkender Jauche gefüllter Abscess mit glatter Wand, hervorgegangen aus Vereiterung und Verjauchung der Venenthromben.

Miascey (24) stellte die Diagnose auf marantische Thrombose des basalen Venensystems mit Entzündung der Wände bei einem 24j. Mädchen, das, ohrenleidend, an Fieber, Erbrechen, Oedem der Augenlider und Exophthalmos erkrankt war. Die Sektion wurde verweigert. In einem andern Falle traten nach Gesichtserysipel auf: Ptosis, Nystagmus, rechtsseitige Pupillenverengerung, starke Injektion der Bindehaut. Im Coma erfolgte der Exitus lethalis. Es wird eine von den Gesichtsvenen durch die Vena ophthalmica zum Sinus cavernosus aufsteigende Thrombose bezw. Phlebitis angenommen.

Dubuisson (10) berichtet über eine selbstmörderische Ver-

letzung durch 4 Revolverschüsse in den Mund. Es entstand eine Blutung aus Nase und Mund, links ein Exophthalmos mit Herabsetzung des Sehvermögens; nach 5 Monaten verschwanden die beiden letztgenannten Störungen. Später aber machte sich ein zunehmender Exophthalmos rechts geltend, und wurde der Kranke durch Pulsationserscheinungen und Schmerzen im Bereiche des Trigeminus belästigt. Ausserdem trat Diplopie auf. Mittels des aufgelegten Stethoskops konnte man ein kontinuierliches Blasen mit systolischer Verstärkung wahrnehmen, welche sich bis zum Hinterkopf ausbreitete, sowie ein Pfeifen, welches bei leichtem Druck verschwand. Bei Kompression der Carotis wurde der Exophthalmos teilweise geringer und die auskultatorischen Erscheinungen waren fast nicht mehr hörbar. Ophth. zeigte sich rechts die Papille stark rot, die Venen geschlängelt, links sehr blass mit schwach gefüllten Gefässen. Die Diagnose lautete auf ein Aneurysma arterioso-venosum der Carotis.

Pulvermacher (27) teilt mit, dass ein 12j. Mädchen mit der linken Stirnseite auf den Flurboden durch Sturz von einem Treppengeländer aufgeschlagen sei; die Diagnose wurde auf eine Basisfraktur gestellt. ½ Jahr später trat links starker Exophthalmos auf, die äusserlich sichtbaren Venen waren hochgradig gestaut, das linke Auge überragte das rechte um mindestens 1 cm. Oben innen von dem ein wenig nach auswärts gedrängten Augapfel war deutlich sichtbare, hörbare und fühlbare Pulsation vorhanden, isochron mit dem Radialpulse, die bei Druck auf die linke Carotis sofort verschwand. Ophth. erschienen die Venen stark geschlängelt und verbreitert. Subjektiv waren heftige Kopfschmerzen, Sausen und Brausen in der entsprechenden Kopfhälfte, sowie Schwindel vorhanden. Die Diagnose lautete auf eine Ruptur der Carotis interna im Sinus cavernosus. Die Unterbindung der rechten Carotis führte eine bedeutende Besserung herbei; der Exophthalmos ist nur noch gering, leichtes Sausen und Schwirren sind noch vorhanden.

[Beccaria (4) berichtet über zwei von Ferri beobachtete Abscesse des Sinus frontalis. Nach Eröffnung oberhalb des inneren Augenwinkels drang die Sonde frei in den Sinus. Unter Drainage erfolgte Heilung.

Einen ähnlichen Fall teilt Baduel (1a) aus der Klinik von Manfredi mit. Hier erschien zuerst ein Orbitalabcess, der aussen oben eröffnet wurde. Nach Entleerung des Eiters drang die Sonde durch eine nekrotische Knochenlamelle in die obere Nase, und darauf erfolgte der Ausfluss schleimiger Massen. Es hatte sich demnach

neben einem Hydrops des Sinus frontalis durch eine kleine Nekrose der Wandung ein Orbitalabscess gebildet. Berlin, Palermo.]

Derrier (9) betont, dass das Empyem der Stirnhöhlen durchaus nicht so selten sei, dabei eine Fistel am Orbitalrande, insbesondere am inneren, entstehe und die subperiosteale Abtragung der vorderen Wand des Sinus nebst Katheterismus von der Nase zur Heilung erforderlich sei.

Richardson Cross (28) bringt 3 Fälle von Empyem der Stirnhöhlen: 1) 17j. Knabe, Schwellung am unteren inneren Winkel der Augenhöhle, Verschiebung des Augapfels nach unten und aussen. 2) 16j. Mädchen, Geschwulst in der unteren inneren Hälfte der rechten Augenhöhle; eine Incision des unteren Augenlides und der genannten Geschwulst entleerte Eiter sowie eine klebrig-schleimige Masse. Ein Drainrohr wurde eingelegt, und der Kranke entlassen. Kurze Zeit darauf wurde die Schwellung wieder stärker, das vorher nicht herabgesetzte Sehvermögen sank und ophth. zeigten sich die Venen gestaut. Ein Drainrohr wurde von der Incisionswunde aus durch die betreffende Nasenöffnung gelegt; später wurde, da die Erscheinungen sich nicht besserten, die innere Wand der Augenhöhle entfernt. 6 Tage hierauf trat nach vorausgegangener linksseitiger Hemiplegie der Exitus lethalis ein. Die Sektion ergab eine Meningitis der Konvexität und der Basis. Die Schleimhaut der Stirnhöhle war eitrig infiltriert. 3) 13½j. Knabe, rechtsseitiger Exophthalmos, Fieber, Abscessbildung an der inneren Augenhöhlenwand. Die Trepanation der Stirnhöhle ergab reichliche Eiteransammlung; die Heilung erfolgte ohne besondere Zwischenfälle.

[Polignani (26) und de Vincentiis (26) geben an der Hand des von letzterem gesammelten Materials eine monographische Darstellung über den von ihnen als Mukocele bezeichneten Hydrops der Stirn- und Siebbeinhöhlen. Von den 7 ausführlich beschriebenen Fällen wurden 5 durch Operation geheilt, zwei verweigerten die Operation und unter diesen eine 60j. Frau, die dann unter Gehirnerscheinungen starb. Die Verff. bemerken ausdrücklich, dass sie den Namen Mukocele wählen und darunter solche Sinuserweiterungen verstehen, die durch Katarrh der Schleimhaut, Verstopfung der Ausmündung und Sekretanhäufung zu Stande kommen. Die Bezeichnungen Hydrops, Cyste, Abscess, Empyem, wie sie im Laufe der Zeit von den verschiedenen Autoren angewandt sind, könnten weit leichter missverstanden werden und treffen das Wesen der Erkrankung im Grunde noch weniger oder bezeichnen sekundäre Veränderungen.

Bei der Pathogenese wird das erwachsene Alter und das männliche Geschlecht als besonders disponiert hervorgehoben und als Ursachen werden hauptsächlich Katarrhe, dann Traumen und Neubildungen (Nasenpolypen) erwähnt.

Anatomisch muss 1) die Mukocele der Stirnhöhlen allein, 2) die des Siebbeinlabyrinthes allein und 3) die der Stirn- und Siebbeinhöhlen zugleich unterschieden werden. Der Inhalt ist sehr verschieden in Konsistenz uud Farbe, von schleimiger bis eitriger Beschaffenheit, und enthält Cholestearin, veränderte Blutkörperchen, Pigment, Fett, Detritus, Epithelien und zahlreiche Mikrokokkeu. Die auskleidende Wandung besteht aus einer der normalen ähnlichen aber vielfach veränderten und stark infiltrierten Schleimhaut. Epithel und Drüsen können aber auch zu Grunde gegangen sein, und die Auskleidung stellt einfach infiltriertes Bindegewebe dar, das die Knochenschichte bedeckt und sich in die Markhöhlen fortsetzt. Die Knochenwanduugen sind ausgedehut, verdünnt und streckenweise geschwunden. Bei den Stirnhöhlen kann Kommunikation beider, oder, wenn die Ausdehnnng nach hinten stattfand, mit der Dnra zu Stande kommen. Beim Siebbein wird die Lamina papyracea und andererseits die untere Wand vorgetrieben derart, dass letztere bis an den Boden der Nasenhöhle reichen kann. Bei den eitrigen Formen kann Entblössung des Knochens, Karies und Nekrose gefunden werden.

Die Symptome sind anfangs unbestimmt oder fehlen; etwa Schmerz in der Stirngegend, die bei Ausfluss von Schleim oder Blut aus der Nase sich mässigt. Mit der Ansdehnung der erkrankten Höhle tritt dann sichtbare Geschwulst und Exophthalmos ein. Bei Affektion einer Stirnhöhle ist es meist die obere innere Waud der Orbita, die sich nach vorn und nach abwärts wölbt. Je nach der ursprünglichen Knochendicke nnd dem schnelleren oder langsameren Wachstnm wird sich aber auch die dünnere untere Wand allein, auch die Glabella oder die hintere Wand ausbuchten, oder es kommt zu Verschmelzung beider Sinus, weun auch ohue Ausdehnung des zweiten. (Der Fall gleichzeitiger Ausdehnung beider Sinus frontales, den die Verff. mitteilen, ist einzig in der Litteratur). Geschwulst nnd Exophthalmos können hier besonders hohe Grade erreichen. Die Mucocele ethmoidalis wölbt sich in die Orbita und zugleich vorwiegend in die entsprechende Nasenhöhle vor; zwischen beiden Stellen ist oft Fluktuation direkt nachweisbar. Der Bulbns ist nach vorn aussen gedrängt. Bei den kombinierten frontalen und ethmoidalen Formen

ist die Entstellung am stärksten. Bei Uebergang in Eiterung wird die an sich nicht ungünstige Prognose natürlich zweifelhafter.

Die Behandlung muss ausser der Entleerung möglichst die Wiederherstellung des natürlichen Abflusses durch die Nase anstreben. Bei der Mukocele der Stirnhöhlen wird die Eröffnung an der am meisten vorragenden und weichsten Stelle vorgenommen; darauf Spülung und Drainage. Oft stellt sich dabei mit der Abschwellung der Schleimhaut der Abfluss durch die Nase von selbst wieder her. Wenn dies nicht erfolgt, muss die Perforation nach der Nase hinzugefügt werden. Bei den in die Nase vorragenden vom Siebbein ausgehenden Formen verfahren die Verf. mit grossem Nutzen so, dass nach Eröffnung in der Nase ein Teil des Sackes daselbst abgetragen und so eine offene Kommunikation beider Höhlen hergestellt wird.

Berlin, Palermo.]

Grünwald (16) erwähnt die Durchbrüche von Empyemen der Siebbein- und Keilbeinhöhlen nach der Augenhöhle und dem Thränennasengang.

Guillemin (18) und Terson (18) geben einen Ueberblick über die Erkrankungen des Auges und Augenhöhle bei Infektion des Sinus frontalis, maxillaris und sphenoidalis.

Dunn (11) bezeichnet einen im inneren Augenwinkel über dem Thränensacke gelegenen Tumor bei einem 16j. Mädchen als eine Dermoidcyste der Augenhöhle; bei Incision entleerte sich eine ölige Substanz. Im Verlaufe trat eine Eiterung auf und nach einem Jahre hatte die Geschwulst wieder die Grösse einer Haselnuss erreicht, die alsdann mit der sackartigen Umhüllung entfernt wurde.

Israel (22) stellt einen Kranken mit pulsierendem Exophthalmos des rechten Auges vor, bedingt durch ein Cavernom der Augenhöhle. Der Bulbus und die Lider werden bei jeder Systole nach vorn bewegt, das obere Augenlid ist bläulich, die Tarso-Orbitalfalte verstrichen durch eine Schwellung, welche sich als Tumor, von grau pigmentierter Haut bedeckt, auf die Schläfengegend fortsetzt. Beim Palpieren dieses Tumors fühlt man gewundene Stränge, die sich in das obere Augenlid fortsetzen. Möglicherweise handelt es sich um die Kombination eines Cavernoms mit einem plexiformen Neurofibrom. Ausserdem bestand eine halbseitige Gesichtsatrophie, herabgesetzte Sensibilität im Bereiche des 2. Astes des Trigeminus, ein Defekt des M. pectoralis major dexter und endlich eine grosse Zahl von teils pigmentierten Naevi, teils mollnskenartigen Vorwölbungen, teils flachen Angiomen. Der Vater des Pat. zeigt dieselben Hautanomalien. Auch

bei einem 2. Falle fand sich dieselbe Kombination der Hautanomalien mit pulsierendem Exophthalmos in Folge von retrobulbärem Cavernom. Der gleichfalls vorhandene Schläfentumor hatte sich zu einem lang herabhängenden lappigen Gebilde entwickelt, das sich nach der Exstirpation aus einem fibromartig verdickten Cutis und einem darunter gelegenen cavernösem Gewebe zusammengesetzt erwies, welches sich bis zur Fissura orbitalis inferior erstreckte.

Bei einem Tumor der Augenhöhle, welcher von Truc (31) als Sarkom diagnosticiert und histologisch als Tuberkelknoten bezeichnet wurde, wurden aber keine Bacillen gefunden, ebensowenig hatten Inokulationen ein positives Ergebnis.

Mitwalsky (24a) beobachtete bei einem 2j. Kinde unter dem oberen Orbitalrand einen leicht beweglichen, haselnussgrossen Tumor; der Bulbus war 3—4 mm nach vorn bezw. 2 mm nach unten dislociert. Der exstirpierte Tumor stellte sich als eine schwarz gefärbte, sehr dünnwandige, mit einem flüssigen fast blutigen Inhalt erfüllte Cyste dar. Die Wand war aus fibrillärem Bindegewebe zusammengesetzt. Die Entstehung der Orbitalcyste wird in einer vielleicht während der Geburt stattgefundenen Orbitalblutung gesucht. Ferner hat M. unter 30,000 Augenkranken der böhmischen Augenklinik in Prag 3 Fälle von Orbitalosteomen gesehen: 1) 30j. Mann; vor 4 Jahren Schlag in die Gegend des linken Auges; die vordere Wand des Sinus frontalis vorgetrieben, die Bewegungen des nach voru und unten dislocierten Bulbus nach oben beschränkt. Sehschärfe und Augenspiegelbefund normal. Die inneren 2 Drittteile des oberen knöchernen Augenhöhlenrandes sind mit einem schmerzbaften, scharf begrenzten, mit dem Knochen verwachsenen und als Osteom sich darstellenden Tumor eingenommen. Die durch einen horizontalen Schnitt längs des oberen Orbitalrandes freigelegte Geschwulst stellt sich als ein kompaktes, elfenbeinähnliches Osteom dar, das nicht ganz entfernt werden konnte. Auch blieb eine Kommunikation zwischen Augen- und Stirnhöhle zurück. Während der Operation wurden noch 2 grössere Schleimpolypen entfernt. 2) 14j. Mädchen; nach einem unbedeutenden lokalen Traume zeigt sich die knöcherne Wand der rechten Stirnhöhle vorgetrieben, das rechte Auge nach vorn und unten dislociert; an der oberen und inneren Orbitalwand findet sich eine höckerige, knochenharte Geschwulst, an welcher eine Stelle weich und fluktuierend ist. S = 1. Bei der Operation werden zwei weiche, mit einem Flimmerepithel ausgekleidete Cysten entfernt, die sich in dem Fettgewebe der Augenhöhle neben dem Osteom befanden. Zwei lose

Oeffnungen blieben zurück, die in die Stirnhöhle mündeten. 3) 65j. Frau; seit 6 Wochen linksseitiger Kopfschmerz, linkes Auge nach unten und vorn verschoben, S = $\frac{1}{10}$; starke venöse Hyperämie der Sehnerven, Augenbewegungen allseitig eingeschränkt. Im Verlaufe der Operation musste das Auge mit dem Inhalt der Augenhöhle entfernt werden. Der grösste Teil der knöchernen Orbitalwände zeigte eine Hyperostose, die Augenhöhle war in Folge davon verengt, der stark verdickte Rectus superior mit der oberen Wand verwachsen, der Rectus externus fast in der ganzen Länge in eine Geschwulst eingebettet, die mit der äusseren Orbitalwand verwachsen war und sich als ein zellenreiches knorpel- und knochenbildendes vom Periost stammendes Gewebe darstellte.

Ziem (38) erzählt, dass ein 65j. Mann die Erscheinungen eines Exophthalmos des linken Auges dargeboten habe: das Sehvermögen dieses Auges war erloschen und ophth. fand sich hier eine ausserordentlich starke Stauung an und nächst der Papille, rechts (S = $\frac{5}{5}$) eine bedeutende venöse Hyperämie. Das Gesichtsfeld des rechten Auges zeigte eine äusserste Einschränkung. In der linken Hälfte der Nase war eine höckerige Wucherung sichtbar, der linke Oberkiefer aufgetrieben, Submaxillar- und Cervikaldrüsen linkerseits in unregelmässige Knollen verwandelt, so dass die Diagnose auf ein Sarkom oder Carcinom der Orbita und der genannten Teile gestellt wurde. Als eine Einspritzung in die Nase gemacht wurde, entleerte sich eine grosse Menge übelriechenden Eiters, und bei Fortsetzung dieses Verfahrens wurde das Gesichtsfeld des rechten Auges innerhalb 8 Tage normal. Demnach hat es sich um eine Rückstauung von der angeschwollenen Nasenschleimhaut nach dem Bulbus-Innern zu gehandelt.

[Rosmini (29) teilt folgende diagnostisch interessante Krankengeschichte mit. Einem 5j. Knaben war früher in der Vermutung eines Neoplasma der eine Bulbus enukleiert, doch zeigten sich nur die Endausgänge einer eiterigen Chorioiditis. Zwei Jahre später entstand zunehmender Exophthalmos auf dem anderen Auge, das allmählich erblindete und schmerzhaft wurde. Unter Annahme eines retrobulbären orbitalen Tumors wurde auch dieses enukleiert, ohne dass jedoch eine Tumor sich fand. Erst bei dem nach Wochen erfolgten Todes des Kindes zeigte sich ein gänseeigrosses Sarkom der Dura in der vorderen Schädelgrube mit stellenweisem Durchbruch in die Orbita. Berlin, Palermo.]

Gubl (17) teilt mit, dass in einem Falle ein Stück Holz das rechte Auge getroffen, das Brilleuglas zerschlagen habe und ein

Splitter in der Richtung gegen die Nase tief in das untere Augenlid eingedrungen sei. In Folge einer dadurch eingetretenen Verbindung der Orbita mit der Nasenhöhle entstand ein Emphysem des Orbitalzellgewebes und der Augenlider.

G. Cohn (7) bezeichnet als Enophthalmus traumaticus einen Fall, in welchem eine penetrierende Verletzung des rechten oberen Lides und eine Fraktur der Margo infraorbitalis durch die Zacken des Geweihes eines Hirsches stattgefunden hatte. Nach erfolgter Heilung war das rechte Auge um 9—10 mm herabgesunken und lag um reichlich 8—9 mm rückwärts; die Exkursionsfähigkeit war besonders noch und unten ganz erheblich beeinträchtigt. Es wird angenommen, dass die Höhendifferenz bedingt sei durch eine narbige Fixation des Bulbus an der Bruchstelle der unteren Orbitalwand und die Rückwärtslagerung durch eine »entzündliche Affektion der periostalen Bekleidung«, wodurch das retrobulbäre Fettzellgewebe in Narbengewebe umgewandelt worden sei, welches den Bulbus retrahiere. Zugleich habe sich die Entzündung auf die Augenmuskeln fortgepflanzt.

Nach einer Zusammenstellung der Litteratur bringt Beer (5 und 6) 2 von ihm selbst beobachtete Fälle von Enophthalmos traumaticus. Im 1. Falle war nach einer Verletzung der Gegend des rechten Auges eine Iridodialyse, Iridoplegie und traumatische Neuroretinitis mit Ausgang in Atrophie der Sehnerven und Enophthalmos traumaticus entstanden. Im 2. Falle war ein Enophthalmos links vorhanden nach einer Verletzung der linken Gesichtshälfte durch einen grösseren Stein. Ref. hat in seinem Lehrbuche hervorgehoben, dass der Enophthalmos auf vasomotorischen Störungen beruhe. Beer schliesst aus den bekannt gewordenen Fällen, dass »ein Gefässkrampf im retrobulbären Fett- und Zellgewebe der Augenhöhle durch Volumverhinderung des Orbitalinhaltes — es kann eventuell auch der Bulbus verkleinert sein — einen vorübergehenden Zustand von mehr oder weniger hochgradigen Enophthalmos hervorrufen kann.« Ferner erklärt Beer das Auftreten von Enophthalmos oder Exophthalmos bei Sympathikus-Reizung oder -Lähmung daraus, dass die Kontraktion des Müller'schen Orbitalmuskels und die Vasokonstriktion im retrobulbären Gewebe einander entgegenarbeitende Momente sind. »Je nach dem positiven oder negativen Ausfall der algebraischen Summe beider Momente kann Ex- oder Enophthalmos bestehen.« Im Nachtrag wird bemerkt, dass Heese (siehe Abschnitt: »Physiologie«) durch seine Experimente die hier entwickelte Anschauung beweist.

Gayet (15) beseitigte bei einem 32jähr. Manne, welcher einen komplicierten Bruch des unteren Augenhöhlenrandes durch ein in Folge einer Pulverexplosion angeschleudertes Holzstück erlitten hatte, die hiedurch entstandene Difformität bezw. Einknickung auf folgende Weise: Der Knochen wurde freigelegt und das eingeknickte Knochenstück dadurch beweglich gemacht, dass um dasselbe Löcher dicht aneinander mit einem Drillbohrer gebohrt wurden. Das Knochenstück konnte alsdann gehoben und in dieser Lage von dem Oberkieferstück ab durch einige gekrümmte Platinnägel gehalten werden, ähnlich solchen, mit welcher zerbrochene Teile von Porzellangeschirren befestigt werden. Die Heilung verlief per primam; auch die Eröffnung der Highmorshöhle hatte keinen weiteren Schaden gebracht.

17. Beziehungen der Augenkrankheiten zu Krankheiten des übrigen Organismus.

Referent: Prof. **Michel.**

a) Allgemeines.

1) Allemann, L. A. W., Essentiales in ophthalmology for the general practitioner. New-York med. Journ. p. 259.
2) Berger, Les maladies des yeux dans leurs rapports avec la pathologie générale. 8. Av. 43 fig. Ibid. Masson. p. 9.
3) Fergus, F., The relations of ophthalmology to medicine and surgery. Glasgow med. Journ. XXXVII. p. 81.
4) Galezowski, De l'examen ophthalmoscopique du cercle ciliaire dans la syphilis, la tuberculose, la goutte. Recueil d'Opht. p. 341.
5) Gowers, W. R., Die Ophthalmoskopie in der inneren Medicin. Uebers. v. Grube. gr. 8. M. 81 Holzschn. u. 12 Taf. Wien. Deuticke.
6*) Knies, Die Beziehungen des Sehorgans und seiner Erkrankungen zu den übrigen Krankheiten des Körpers und seiner Organe. Wiesbaden, Bergmann.

Knies (6) behandelt im Kapitel I. »die Erkrankungeu des Nervensystems« zunächst den anatomischen Verlauf der Augennerveu (Sehnerv, motorische und sensible Nerven), dann die Störungen im Bereiche derselben und ihrer centralen Ursprungsorte, sowie die Beziehungen zwischen den Blutgefässen und den Lymphbahnen des Gehirns und dem Sehorgane. Hierauf werden die Erkrankungen des Nervensystems im Einzelnen besprochen, nämlich die Hirn-, Rückenmarks- und Nervenkrankheiten, sowie die funktionellen Neuropsy-

chosen. Im Kapitel II. werden besprochen die Hautkrankheiten, im Kap. III. die Erkrankungen der Verdauungsorgane, im Kap. IV. die Erkrankuugen der Atmungswerkzeuge, im Kap. V. die Erkrankungen der Kreislaufsorgane, im Kap. VI. die Erkrankungen der Harnorgane, im Kap. VII. die Erkrankungen der Geschlechtsorgane, im Kap. VIII. Vergiftungeu und Infektionskrankheiten und im Kap. IX. Konstitutionsanomalien. Die Krankheiten des Sehorgans bei Erkrankuugen des Nervensystems nehmen den weiteren grössten Raum ein, und zwar mehr als die Hälfte des Werkes.

b) Krankheiten des Blutes und des Stoffwechsels.

1) Alexejew, Rotinitis haemorrhagica bei progressiver perniciöser Anämie (Haemorrhagitscheskij retinit pri progressiwnoj slokatschestwennoj anaemii). Rnsskaja Medizina. Nr. 1. 2.
2) Barraquer, J. A., Ambliopia artritica. Rev. de cien. med. de Barcelona. XVIII. p. 409.
3*) Deutschmann, Ueber Veränderungen des Auges bei Leukämie. Deutschmann's Beiträge zur Augenheilk. 4. Heft. S. 42.
4) Perles, Pigmentstar bei Diabetes. Centralbl. f. prakt. Augenheilk. S. 170 (siehe Abschnitt: »Krankheiten der Linse«).
5*) Sargent, Elizabeth, Profound affection of the eyes in a case of pernicious anaemia. Arch. Ophth. XXI. p. 39.
6*) Westphal, Beitrag zur Kenntnis der Pseudoleukämie. Deutsch. Arch. f. klin. Medicin. 51. S. 83. (In einer Reihe von Fällen Netzhautblutungen.)
7) Znmft, J., Klinisch-experimentelle Studien über das Verhalten des Augenspiegelbefnndes bei chronischer Anämie und Chlorose und dessen Abhängigkeit von der Blutbeschaffenheit. Dorpat. Matthiesen (siehe vorj. Bericht S. 460).

Sargent (5) beobachtete bei einem 14j. Mädchen, welche die Erscheinungen einer hochgradigen perniciösen Anämie darbot, zahlreiche Netzhauthlutungen bei Schwellung der Papille und Verwischtsein ihrer Grenzen. 12 Tage später fand sich eine Netzhautablösnng auf beiden Augen. Die anatomische Untersuchuug ergah Blutungen im Gewebe des Sklerokornealfalzes und in der vorderen Kammer. Zwischen Aderhaut und Netzhaut, — letztere war von zahlreichen Extravasaten durchsetzt, fand sich eine seröse Exsudation.

Deutschmann (3) berichtet über drei Fälle von Leukämie: 1) 14j. Mädchen; aknte Leukämie lienal-lymphatischen Ursprungs; plötzlicher Beginn mit augina-artigen Beschwerden; rapider Verlauf mit dauernder Fieberbeweguug und schnhweise fortschreitender Anschwellung der Leber, Milz und sämtlicher Lymphdrüsen. Tod acht Wochen nach Beginn der ersten Krankheitssymptome. Ophth. gelb-

liche Verfärbung des Augenhiutergrundes, mehrfache längliche Blutungen der Netzhaut. Die anatomische Untersuchung der Augen ergab als verändert hauptsächlich die hiutere Hälfte der Netzhaut sowie die Sehnervenpapille. Letztere ist geschwollen, die Wandungen der Centralgefässe mit Rundzellen infiltriert, ebenso der Sehnerv und der Zwischenscheidenraum. Das Biudegewebsgerüst der Netzhaut stark gewuchert, an der Innenfläche einer auf diese Weise neugebildeten Schicht eines bindegewebigen Maschenwerkes schliesst sich nach dem Glaskörper zu ein zartes blasses Netzwerk, teils aus Fibrin teils aus Bindegewebe bestehend. Blutungen finden sich in der Faser- und Ganglienzellenschicht. Das Pigmentepithel gelockert und heller. 2) 31j. Mann; chronische Leukämie, Stauung im Gebiete der Vena cava superior, hochgradige Schwellung und Schlängelung der Netzhautvenen, Blutungen und gelhweisse Flecken der Netzhaut bei hellgelber Färbung des Augenhintergrundes. Mikroskopisch: Netzhaut- und Aderhautgefässe enorm erweitert und mit Leukocythen völlig wurstförmig ausgestopft; da weder von fettiger Degeneration noch von Herden sklerotischer Nervenfasern etwas zu entdecken war, so werden die ophth. sichtbar gewesenen gelb-weissen Flecken auf die erwähnten Gefässektasien bezogen. 3) Mänulich. Individuum (Angabe des Alters fehlt); Leucämia glandularis suhacuta, andauerndes Nasenhluten, hochgradige Anämie, Retinitis leucaemica. Mikroskopisch: Hypertrophie des Stützapparates der Netzhaut, zahlreiche Blutungen iu der Nervenfaser-, Ganglienzellen- und Zwischenkörnerschicht, in unmittelharer Nachbarschaft der Papille ausgedehnte, rundliche Herde sklerotischer Nervenfasern in der Faserschicht.

c) Infektionskrankheiten.

1) Abadie, Manifestation ocnlaires tardives de la syphilis; insuccés du traitement général: succès du traitement local. Ann. de dermat. et syph. III. p. 510.

2*) Albrand, Beitrag zu den Augenmuskellähmungen nach Influenza. Berlin. klin. Wochenschr. Nr. 36.

3*) Antonelli, Neurite ottica, papillare e retrobulbare, da influenza. Annali di Ottalm. XXI. p. 119.

4) Batut, De la tuberculose oculaire. Midi méd. Tonlouse. I. p. 170.

5*) Die Influenza-Epidemie 1889/90, herausgegeben von Leyden und Guttmann. Wiesbaden. J. J. Bergmann. (Affektionen des Auges von Horstmann.)

6*) Ehrlich, E., Die Erkrankungen des Sehorgans im Gefolge von Influenza. Inaug.-Diss. Berlin.

6a) Gradly, Ein Fall von Blindheit bei Influenza. Ophth. Record. June.

(65j. Frau, plötzliche Erblindung am 3. Tage der Erkrankung; später rechtsseitige Hemianopsie mit normaler Sehnervenpapille.)
7*) Hartridge, G., Double neuro-retinitis after influenza. (Ophth. soc. of the united kingd.) Ophth. Review. p. 345.
8*) Herrnheiser, J., Zwei Fälle von Erkrankung des Auges bei Morbus Weilii. Prag. med. Wochenschr. Nr. 42.
9*) —, Beiträge zur Kenntnis der metastatischen Entzündungen im Auge und der Retinitis septica. Klin. Monatsbl. f. Augenheilk. S. 393.
10) Grossmann, L., Die syphilitischen Erkrankungen des Auges. Wiener Klinik. Vorträge aus der gesamten praktischen Heilkunde. Febr. Heft 2.
11*) Lindemann, S., Arthritis blennorrhoica. Deutschmann's Beiträge zur Augenheilk. V. S. 30.
12*) Lopez, Ophtalmie paludéenne. Recueil d'Opht. p. 33.
13*) Neisser, Ein Fall von chronischem Rotz. Berlin. klin. Wochenschr. Nr. 14.
14*) Perles, Allgemeininfektion vom Augeninnern. Centralbl. f. prakt. Augenheilk. S. 171.
15) Rancurel, Considération sur la choroidite métastatique puerpérale. Thèse de Paris.
16*) Raymond et Netter, Pseudo-rhumatisme infectieux. Bullet. méd. Nr. 11. p. 119.
17*) Raynaud, Troubles oculaires de la malaria. Thèse de Paris.
18*) Santos Fernandez et Madan, D., Les hématozaires de Laveran dans la névralgie ophtalmique. Arch. d'Opht. XII. p. 266.
19*) Snell, S., Double optic neuritis after influenza. (Ophth. soc. of the united kingd.) Ophth. Review. p. 219.
20) Steinbüchel, R. v., Zur Frage des Einflusses der Gonorrhoe auf das Wochenbett und auf die Augenerkrankungen bei Neugeborenen. Wien. klin. Wochenschr. Nr. 21 (siehe Abschnitt: »Krankheiten der Bindehaut«).
21*) Tedeschi, A., Le lesioni oculari nella infezione morvosa. Annali di Ottalm. XXI. p. 455.
22*) Woods, H., Optic neuritis after measles and intermittent fever. Arch. Ophth. XXI. p. 95.
23*) Zossenheim, M., Augenerkrankung bei Mumps. Deutschmann's Beiträge zur Augenheilk. 4. Heft. S. 68.

Bei einem Manne, welcher seit Jahren an einem eitrigen Ausflusse des rechten Ohres gelitten hatte, traten unter Schüttelfrost Gelenksschmerzen auf mit Schwellung der Milz, sowie mit fibrinös-eitriger Exsudation in die vordere Kammer und in den Glaskörper. Die Autopsie ergab eiterige Entzündung der Hand-, Schulter-, Knie- und Hüftgelenke, zahlreiche aponeurotische Eiterherde in den Armmuskeln, Hals u. s. w. Die rechte Paukenhöhle enthielt fötiden Eiter. Im Eiter und im Blut wurde von Raymond (17) und Netter (16) der Streptococcus pyogenes festgestellt.

Perles (14) fand in einem nach perforierender Verletzung vereiterten Auge (die Glaskörpereiterung war 3 Tage nach einer Ver-

letzuug beim Kartoffelhacken eutstauden) mit gleichzeitiger Vereiterung der Tenon'schen Kapsel Stäbchen, in der gelblich-grünlichen Masse des Glaskörperrauues krümelige Einlagerungen, von welchem Ausstrichspräparate angefertigt wurden. Diese liesseu braune rundliche Gebilde erkennen, welche sich schon bei 300facher Vergrösserung in Stäbchenhaufen auflösten. Die Stäbcheu erschienen stark lichtbrechend, in der Mitte eine Anschwellung, offenbar eine Spore. Im Blutpräparate zeigten sich spärlich die runden glänzenden Sporen, nur sehr vereinzelnt einige bräunliche Stäbchen. »Die Reinzüchtungsversuche werden hoffeutlich diesem an sich merkwürdigeu Befunde die nötige Stütze gebeu«. — »Der Fall ist ein eindeutiges Beispiel des raschen Ueberganges von pathologischen Keimen, und zwar hauptsächlich von deren Dauerform, aus dem Innern eines inficierten Augapfels in's Blut.«

Lindemann (11) berichtet über einen Fall von doppelseitiger Blennorrhoea neonatorum, bei welchem ungefähr 4 Wochen später eine Schwelluug des linken Kniegelenkes auftrat. Das bei der Puuktion des letzteren entleerte Sekret enthielt Diplokokken, die nach ihrer Lagerung in Zellen u. s. w. als typische Gonokokken anzusprechen waren. Der Versuch einer Reinkultur gelang nicht.

Herrnheiser (9) teilt mit, dass er 5 Fälle von metastatischer Augenentzündung klinisch und anatomisch untersucht habe. 3 Fälle betreffen Frauen, die an puerperalen Sepsis erkrankt waren, ein Mann ging in Folge von Pyosepticämie zu Grunde und ein anderer 67jähriger an Pneumonie. In diesen 5 Fällen war die Erkrankung einmal eine doppelseitige, in einem Falle war am rechten Auge das Bild der Retinitis septica (Blutaustritte ohne weisse Flecken), am linken die typische metastatische Entzündung vorhanden. In zwei Fällen konnte aus dem enukleierten Augapfel der Streptococcus pyogenes rein gezüchtet werden, in einem Falle wuchs der Staphylococcus aureus. Bei der metastatischen Entzüudung des Auges mit Durchbruch der Hornhaut im Gefolge der Pneumonie wurde der Diplococcus pneumoniae Fränkel-Weichselbaum in einem Herde der Aderhaut durch Färbung nachgewieseu. H. meint, dass die Retinitis metastatica als eine Entzündung der Netzhaut, bedingt durch Mikroorganismeu-Iuvasion, aufzufassen sei, die Retinitis septica als eiue Ernähruugsstörung des Gewebes, hervorgerufen durch eine chemische Veräuderung des Blutes.

Ehrlich (6) stellt die in der Klinik von Magnus beobachteten Fälle von Erkrankungen des Sehorganes nach Influenza, sowie

die anderwärts mitgeteilte zusammen. Die Zahl dieser Erkrankungen betrug 76, und zwar der Augenlider 7,9%, der Umgebung des Auges 1,3%, der Konjunktiva 43,4 %, der Cornea 9,2 %, des Uvealtraktus 10,5%, des Muskelapparates 14,5 %, der Netzhaut 5,2%, des Nervus opticus 3,9% und Glaukom 3,9%. Von den Erkrankungen der Umgebung des Auges werden angeführt Eiterungen im Tenon'schen Raume, Phlegmonen des Zellgewebes der Augenhöhle, an den Augenlidern Oedeme und Abscesse, an der Bindehaut die katarrhalische Entzündung, an den Thränenwegen Dakryocystitis, an der Hornhaut die Keratitis punctata superficialis und die Keratitis deudritica, an dem Uvealtraktus die Iridocyclitis und Chorioiditis, an der Netzhaut Ablösung, Blutungen, Retinitis proliferans, Embolie der Centralarterie und funktionelle Störungen in der Form einer Herabsetzung des Sehvermögens oder einer Erblindung, an dem Sehnerven Neuritis optica retrobulbaris, Atrophie und Papillitis, an dem Muskelapparat Lähmungen und Schwäche der Augenmuskeln, Störungen der Akkommodation. Auch werden Neuralgien des Auges, Supraorbitalneuralgien und Lähmungen des N. sympathicus erwähnt.

Nach Horstmann (5) war keine Augen-Affektion für Influenza charakteristisch, auch wird die auffallende Tatsache hervorgehoben, dass die Gesamtzahl der Augenkrankheiten während der Seuchenzeit nicht gewachsen ist, sowie, dass während und nach der Influenza, wenn man vom Linsensystem absieht, die verschiedensten Krankheiten aller Teile des Auges und seiner Adnexa zur Beobachtung kamen. Stricker erwähnt in dem gleichen Werke unter den Mit- und Nachkrankheiten der Influenza, dass nach den vorliegenden Zählkarten 70,3 ‰ der Fälle an Augenkrankheiten litten; dahin werden gerechnet: Conjunctivitis, Blepharitis, Dakryocystitis, Keratitis, Panophthalmie, Linsentrübung, Iritis, Herpes corneae u. s. w., Augenmuskellähmungen, Blutungen in der Retina, Sklera und Konjunktiva, Anästhesie und Hyperästhesie der Retina. In einem Falle wurde eine Embolie der Arteria centralis retinae beobachtet.

Albrand (2) sah eine Abducenslähmung bei einem 36jähr. Fräulein, sowie eine abnorme Akkommodationsanspannung bei einem 12jähr. Knaben nach Influenza; auch wird auf die gleiche Ursache eine bitemporale Hemianopsie zurückgeführt. Die Sehschärfe betrug im letzteren Falle anfänglich beiderseits $\frac{1}{3}$, später mit dem Rückgange der Hemianopsie $\frac{1}{2}$.

[Antonelli (3) berichtet aus der Klinik von Javal über

zwei Fälle von Neuritis optica nach Influenza. Beide, in der Rekonvalescenz entstanden, kamen erst im atrophischen Studium zur Beobachtung. Der erste Fall zeigte eine schmutzig weisse Papille mit leicht rosigem Centrum, etwas verschmälerte Gefässe und fast normales GF für Weiss bei Blindheit für Rot und Grün. Im andern Falle war die Papille bläulichgrau, am Rande verschwommen, die Arterien schmal, die Venen varikös und geschlängelt nebst Pigmentresten und weisslichen Exsudatstreifen in der Retina; es bestand totale Achromatopsie bei normalem GF für Weiss. A. hebt die Aehnlichkeit des ersten Falls mit beginnender tabetischer Atrophie hervor und bezeichnet ihn als retrobulbäre Neuritis; den zweiten bezeichnet er als Neuroretinitis. Er betrachtet sie als die Typen der bei Influenza vorkommenden Formen. Berlin, Palermo.]

Snell (19) beobachtete bei zwei Mädchen, 19 und 13½ Jahre alt, eine Neuritis der Sehnerven mit nachfolgender Atrophie, welche als Nachkrankheit der Influenza angesehen wird. Im ersten Falle war doppelseitige Erblindung eingetreten, im zweiten S = $\frac{3}{200}$ bezw. $\frac{1}{200}$.

Hartridge (7) bringt in Zusammenhang mit der Influenza eine bei einem 16j. Knaben beobachtete doppelseitige Neuro-Retinitis, wobei zahlreiche weisse Flecken in der Makula sichtbar waren.

Herrnheiser (8) berichtet über zwei Fälle von Erkrankung des Auges bei Morbus Weilii. Im Fall 1 war eine linksseitige Iritis mit Hypopyon, ferner eine Cyclitis mit grossen, grau-weissen Membranen im vorderen Abschnitte des Glaskörpers vorhanden; ausserdem war eine deutliche Hyperämie der Netzhaut wahrzunehmen, sowie eine Hämorrhagie an der Vena temporalis superior ganz in der Nähe der Papille. Im Falle 2 waren kleine Blutungen unter der Bindehaut, sowie eine Blutung an einer Gabelungsstelle der Ven. temp. inf. vorhanden. Dieser Fall verlief tötlich und die Autopsie zeigte Blutungen an den verschiedensten Stellen der Netzhaut, die hauptsächlich in der Nervenfaserschicht gelegen waren. Auch in der Aderhaut wurden stellenweise Blutungen gefunden, sowie zwischen den Nervenfaserbündeln des Optikus und eine grosse Blutung in der Duralscheide.

Lopez (12) erzählt eigentümliche Dinge von einem jungen Arzte, welcher an Rheumatismus litt; zuerst soll ein Katarrh der Bindehaut, dann eine Iritis rheumatica, dann ein Exophthalmos mit Ophthalmoplegie, (Diagnose: »Tenonitis«) und endlich Glaukom mit Amaurose vorhanden gewesen sein. Da, wie es scheint, ein Schüttel-

frost stattgefunden hat, so wird die ganze Erkrankung schliesslich als »Ophtalmie paludéenne« bezeichnet.

Raynaud (17) nennt als von der Malaria-Infektion abhängige Störungen Augenmuskellähmungen, Entzündungen der Bindehaut und Sklera, Keratitis parenchymatosa und vesiculosa, Entzündungen der Iris, überhaupt der ganzen Uvea, Ischämie und Blutungen der Netzhaut, Neuritis des Sehnerven sowie Funktionsneurosen, wie Hemeralopie, Skotom und Herabsetzung der centralen Sehschärfe.

Santos Fernandez (18) und Madan (18) teilen mit, dass die Neuralgie im Bereich des I. Astes des Trigeminus, die »neuralgie oculaire«, eine Form der Malaria sei, ohne Fieber verlaufe, nicht sehr häufig sei (auf 266 Fälle 13) und zur Konstatierung der Ursache die Untersuchung des Blutes erforderlich sei.

Woods (22) berichtet, dass bei einem 5j. Knaben ungefähr ein Jahr nach wiederholten Anfällen von Intermittens eine beiderseitige Sehnervenatrophie mit alten und frischen Netzhautblutungen sichtbar gewesen sei, ferner bei einem 4jähr. und 10j. Knaben eine doppeltseitige Neuritis mit Ausgang in Atrophie im Rekonvalenzstadium der Masern.

Neisser (13) teilt mit, dass in einem Falle von chronischem Rotz mit vielfacher Abscessbildung zuerst ein Geschwür am linken inneren Augenwinkel entstanden sei, das auf die Conjunctiva bulbi übergriff.

[Die Seltenheit von Rotzerkrankung des Auges beim Menschen veranlasste Tedeschi (21), dieselbe experimentell an Tieren zu studieren. Bei intrakranieller Impfung trat oft Amblyopie und Erblindung der Tiere vor dem Tode auf, und in der Papille, Retina und Chorioidea fand sich kleinzellige Infiltration teilweise in knötchenförmiger Anhäufung und in der Retina noch besonders körnige Schwellung der Ganglienzellen, — Vorgänge, die auf mykotische Embolie zurückzuführen waren. Dann machte T. Stichinjektionen von Kulturen in die vordere Kammer. Die Augen bildeten daraufhin schliesslich einen mit eitriger Masse und Bacillen gefüllten Sack. Die pathologischen Prozesse beruhten hier im wesentlichen auf Fortschreiten der Infektion im Gewebe und in den Lymphscheiden der Gefässe und bestanden ebenfalls in kleinzelliger Infiltration und Knötchenbildung mit grosser Neigung zu nekrotischem Zerfall. Spuren von regenerativer Entzündung in der Umgebung, Mitosen, sind selten. In der Cornea tritt vom Stichkanal aus Infiltration und Knötchenbildung zwischen den Lamellen auf zunächst ohne Epithelveränderung. Die

Iris ist schon nach 24 Stunden von kleinsten Knötchen wie besäet. Darauf folgt Exsudatbildung in die vordere Kammer und die Infiltration breitet sich aus, nach vorn auf die Descemet'sche Membran und Hornhaut, nach rückwärts auf Corpus ciliare, Chorioidea, Retina und Sehnerv und auf die Sklera und Conjunctiva bulbi. Von den Lidern nahm nur das obere an der Infiltration Teil, besonders der tarsale Teil, indem sich zunächst im subepithelialen Gewebe ein, dann mehrere konfluierende, später ulcerierende Knötchen zeigten. Der Process zerstörte den Tarsus, die Liddrüsen und schliesslich auch die Epitheldecke. Die Infektion erfolgte durch das unversehrte Epithel hindurch von der Stichöffnung oder von der sekundär infiltrierten Conjunctiva bulbi aus. Auch das orbitale Gewebe und die Muskeln nahmen an der Infiltration Teil. Berlin, Palermo.]

Zossenheim (23) bringt in Zusammenhang mit einem Tumor vor bezw. unter dem linken Auge, welcher bei einem 13j. Mädchen ohne »Fieber oder Unbehagen« auftrat und als Mumps diagnosticiert wurde, eine doppelseitige parenchymatöse Hornhautentzündung in Gestalt runder bis linsengrosser grauweisser Herde, welche regellos über die Hornhaut verteilt waren, ferner eine gleichzeitig vorhandene Iritis mit Beschlägen auf der Hinterwand der Hornhaut, Glaskörpertrübungen und eine circumpapilläre Retinitis. Der Tumor wurde bald faustgross, und 3 Wochen nach Beginn der Erkrankung wurde, da letztere immer noch Fortschritte machte, ein Spezialist für Chirurgie konsultiert, der ebenfalls die Diagnose auf Mumps stellte und Jodtinktur aufpinseln liess. Dabei verkleinerte sich der Tumor innerhalb 8—10 Tage. Ein kleiner Rückfall trat nach 14 Tagen ein und wiederum 14 Tage nach dem Auftreten des Rückfalls wurde zuerst ein Thränen beider Augen bemerkt.

d) Intoxikationen.

1) Barraquer, Ambliopia alcoholica-nicotica. Gaz. med. catal. Barcel. XV. p. 161.

2) Burvenich, E., Intoxication par les instillations d'atropine dans le cul-de-sac conjonctival. Ann. Soc. de méd. de Gand. 1891. IXX. p. 288. (Bei einem 4j. Kinde wurde mit einer Atropin-Lösung von 0,5 auf 10 vier Tage lang instilliert; unter allgemeinen Intoxikationserscheinungen trat der Exitus lethalis ein.)

3*) Dowling, F., The influence of tobacco manufactories of Cincinnati. Cincin. Lancet Clin. XXIX. p. 585.

4*) —, The influence of tobacco on retinal vision. Med. and Surgic. Reporter. Phila. p. 642.

5*) Dowling, F., Influence du tabac sur la vue. Recueil d'Opht. p. 591.
6) Geechwind, Amblyopie quiniqne. Arch. de médecine militaire. Janvier.
7) —, Opacités du corps vitré dans un cas d'amblyopie quiniqne. Ibid. XIX. p. 43.
8*) Groenonw, Ueber die Intoxikationsamblyopie. v. Graefe's Arch. f. Ophth. XXXVIII. 1. S. 1.
9*) Hinde, A case of toxic central amblyopia terminating in progressive atrophy. Med. Record. XIII. p. 70.
10*) Kortnew, A., Ueber Cataracta raphanica (O raphanitscheskoj katarakte). Westnik ophth. IX. 2. p. 114.
11*) Panas, De l'amblyopie quinique. Revue générale de médec. Nr. 10.
12*) Reunert, O., Beitrag zur Kenntnis der multiplen Alkoholneuritis. Deutsch. Arch. f. klin. Medicin. 50. S. 213.
13*) Rudolph, Vier Fälle von Bilsenkrautvergiftung nnd ein Fall von Atropinvergiftung. Centralbl. f. klin. Medicin. Nr. 40.
14) Schäfer, Ein Fall von Hyoscinintoxikation. Therapeut. Monatsheft. Februar. (Maximale Pupillen-Erweiterung nach Vergiftung mit 5,0 grm.)
15) Wood, The toxic amblyopies; their symptoms, varieties, pathology and treatment. Annal. Ophth. and Otol. I. p. 123.

Groenouw (8) meint zunächst, dass als das hauptsächlichste ätiologische Moment für die sog. Intoxikationsamblyopie der Tabak anzuschuldigen sei, dem Alkohol komme meist nur eine unterstützende Wirkung zu. Er bespricht ferner das Verhalten der Sehschärfe, die Methode der Gesichtsfeldmessung und das Verhalten des Gesichtsfeldes selbst, die Entwickelung und Zurückbildung des centralen Defektes, deren Endausgang, sowie die Differentialdiagnose und den Sitz des pathologischen Prozesses, der in den Sehnerven verlegt wird. Bei der Gesichtsfeldmessung dienten als Prüfungsobjekte farbige Quadrate, in der Regel von 5 mm Seitenlänge. Auch wird die Differentialdiagnose zwischen Intoxikationsamblyopie und Neuritis retrobulbaris axialis erörtert, für erstere spräche zunächst ein Defekt für rot, nicht für weiss, für letztere, wenn der Defekt für weiss und rot annähernd dieselbe Grösse besitzt und sich auf die Gegend von F beschränkt, ohne M zu erreichen. Bei der Intoxikationsamblyopie erstrecke sich auch der Defekt von F aus meist nach aussen bis auf M zu und überschreite F in der Regel wenig oder gar nicht, während das Skotom der axialen Neuritis stets absolut ist und F auch nach innen hin oft beträchtlich überragt, ehe es den blinden Fleck erreicht. Periphere Verengerungen des Gesichtsfeldes für weisse oder farbige Objekte, namentlich einspringende Winkel, sprechen für retrobulbäre Neuritis.

Dowling (3, 4 und 5) untersuchte die Arbeiter der hauptsächlichsten Tabakfabriken von Cincinnati, deren Zahl 3000 ist, die

Hälfte Männer. Von den 1500 Männern wurden 150 besonders untersucht, welche die ältesten waren und am meisten dem Tabakgenusse huldigten. Diese Individuen standen im Alter von 30—60 Jahren mit Ausnahme eines 19jährigen Individuums, welches ein unverbesserlicher Raucher nnd Kauer war und eine bedeutende Herabsetzung der Sehschärfe aufzuweisen hatte. Fast bei Allen fand sich eine Herabsetzung derselben verschiedenen Grades, die Mehrzahl sah besser in der Dämmerung. Auch wurden die Farben verwechselt, und als häufigste Erscheinung trat eine hochgradige Pupillenverengerung hervor, besonders bei Solchen, welche teils rauchten, teils den Tabak kauten.

Hinde (9) beschreibt einen Fall von Intoxikation mit Alkohol und Nikotin, es fand sich eine progressive Sehnervenatrophie mit peripherer Einschränknng besonders der medialen Seite des Gesichtsfeldes und einem centralen Skotom.

Reunert (12) fand in 25 Fällen von Alkoholneuritis 4mal eine Abblassung der Papillen, 2mal ein centrales Skotom für Rot und Grün, 1mal Rotblindheit und 3mal Gesichtsfeldeinengung.

Panas (10) teilt mit, dass eine Fran, welche nach einer Gabe von 10 gr schwefelsauren Chinins das Bewusstsein verlor, tauh und blind war, nachdem sie dasselbe wiedererlangt hatte. Das Gehör kam am anderen Tage wieder, das Sehvermögen blieb aber herabgesetzt und es fand sich ophth. eine Ischämie der Sehnervenpapille, bedingt durch eine Verengerung der arteriellen Gefässe. Ansserdem klagte die Pat. über Hemeralopie.

Rudolf (13) fand die Erscheinungen der Atropin- und Hyoscyaninvergiftung fast gleich, nämlich weite Pupillen, Trockenheit der Schleimhäute der Lippen, des Mundes und des Pharynx u. s. w., und hebt an der Hand der beobachteten Fälle hervor, dass Hyoscyamin zuweilen im Gegensatz zu Atropin Schlaf hewirke, und in diesem Hyoscyaminschlaf die Pupillen eng seien wie während des normalen Schlafes.

[Kortnew (10) beobachtete im Nolinschen Ujesd des Wjatka'schen Gouvernements in der zweiten Hälfte d. J. 1889 und in der ersten Hälfte d. J. 1890 eine starke Raphanie-Epidemie, die in jener Gegend dank einer grossen Beimengung von Mutterkorn zum Mehle sich entwickelt hatte. Die Zahl der Kranken betrug 2000. Angenaffektionen kamen zur Beobachtung zwei Monate nach Beginn der Raphanie-Epidemie. Die an den Augen erkrankten Raphaniker stellten zwei Gruppen dar: Die einen klagten über periodisch auftretende Sehschwäche, und zwar traten solche Anfälle von Trühsehen mehrere Male am Tage, bei anderen einige Male in der Woche oder im Mo-

nate auf (durchschnittlich 3 bis 5 Anfälle); keiner dieser Kranken klagte über vollständige Erblindung. Die zweite Gruppe bildeten solche Kranke, bei denen sich das Sehvermögen allmählich, aber andauernd verschlechterte; die Herabsetzung der Sehschärfe trat ganz besonders während der Exacerbation der Krampfanfälle hervor; in allen Fällen musste als definitive Ursache der Herabsetzung der Sehschärfe eine Linsentrübung in Form einer rauchiggrauen Katarakt, dem äusseren Aussehen nach dem Alterstar analog, angesehen werden. Die Linsentrübung ging in allen beobachteten Fällen (37) immer vom Centrum nach der Peripherie. Bis zur vollständigen Reifung vergingen drei Monate bis ein Jahr, bei Kindern schneller (2—3 Monate), bei Leuten über 40 Jahre viel langsamer (8—12 Monate). Allem Anschein nach blieb der Ergotismus nicht ohne Einfluss auf den Glaskörper. Bei der Extraktion solcher Stare kam leicht Glaskörpervorfall vor. Adelheim.]

---

e) Krankheiten des Nervensystems.

1*) Antonelli, A., L'amblyopie transitoire; contribution à l'étude des troubles visuels dans les maladies nerveuses. Arch. de Neurol. XXIV. p. 203.

2) Bane, W., Headache due to eye-strain. Med. News. Phila. p. 402.

3*) Bericht, VI. ärztlicher der Kuranstalt Neuwittelsbach bei München; herausgegeben von R. v. Hösslin.

4*) Berkley, H. J., Acute ataxia (Pseudo-Tabes) following diarrhoea. Bullet. of the John Hopkins Hosp. January-February.

5) Blocq, P. et Onanoff, J., Sur un cas d'association tabéto-hystérique suivi d'autopsie. Archiv. de méd. expérim. Nr. 3. p. 387 (siehe Abschnitt: »Motilitätsstörungen«).

6) Bock, P., Un cas d'oedème cérébral et d'oedème de la rétine consécutifs à la disparition d'une affection cutanée. La Clinique. Nr. 28.

7*) Boé, Un cas de cécité à marche rapide. De l'emploi du lactate de zinc. Recueil d'Opht. p. 533.

8) —, A case of homonymous superior hemianopsia. Arch. Ophth. XXI. p. 533.

9*) —, Un cas de cécité à marche rapide améliorée par le lactate de zinc. Bullet. de l'Acad. de médecine de Paris. 3 mai.

10*) Boltz, Ein Fall von Akromegalie mit bitemporaler Hemianopsie. Deutsche med. Wochenschr. Nr. 27.

11*) Bouveret et Chapotot, Névrite optique dans cas de tuberculose de pédoncules cérébraux. Revue de méd. Sept. (siehe auch Abschnitt: »Motilitätsstörungen«).

12*) Brasch, M., Zur Kasuistik der pontilen Herderkrankungen. Neurolog. Centralbl. Nr. 8.

13*) Brasche, P., Ein Fall von linksseitiger Hemiplegie, begleitet von linksseitiger homonymer lateraler Hemianopsie und Hemianästhesie. St. Petersburg. med. Wochenschr. Nr. 12.

14) Bristowe, J. S., A discussion on peripheral neuritis. Brit. med. Journ. 19. Nov. (In einem Falle von peripherer Alkohol-Neuritis angeblich Verlust der Akkommodation.)
15*) Brown, S., Hints on the pathology of Friedreich's disease, based on the study of a series of 22 cases. Medic. Magazine. I. Nr. 8.
16*) Browning, Inequality of the pupils in epileptics. Journ. of nerv. and mental disease. January. p. 122.
17*) Bruns, L., Ueber das Graefe'sche Symptom bei Morbus Basedowii. Neurolog. Centralbl. Nr. 1.
18*) —, Ueber Störungen des Gleichgewichts bei Stirntumoren. Deutsche med. Wochenschr. Nr. 7.
19*) Buschke, Zur Kasuistik der Herderkrankungen des Hirnschenkels. Inaug.-Diss. Berlin.
20*) Castellana, G., Esame clinico di tre casi di frattura aperta del cranio con infossamento e con disturbi funzionali del cervello di natura distruttiva. S.-A. Il Pisani.
21) Chabert, Cas du tabes caractérisé par des lésions du 2, 3. 4, 5 et 6 paires craniennes. Echo méd. Nr. 24 et 25.
22) Chaddock, C. G., Retinal excitation of cortical origine in visual hallucination. Journ. of americ. med. assoc. XIX. p. 376.
33) Charcot, Parallèle des troubles oculaires dans le tabes, l'alcoolisme et l'hystérie (Leçon recueillie par le Dr. König). Recueil d'Opht. p. 705 (siehe Abschnitt: »Motilitätsstörungen«).
34) Cheney, F. E., Ocular headaches. Boston med. and surgic. Journ. CXXVI. p. 10.
35) Christian, Hallucinations persistantes de la vue chez un dément provoquées et entretenues par une tumeur de la glande pituitaire. Annal. méd. psychol. Juillet. Août. (Während des Lebens wurde die Diagnose eines Tumors nicht gestellt und wird auf Grund der Autopsie angenommen, dass die Hallucination durch den Druck der Geschwulst auf die Sehnerven hervorgerufen worden sei.)
36*) Cochez, Hystérie mâle. Bulletin méd. de l'Algérie. 1. Nov.
37*) Dagonet, Tumeur de la dure-mère crânienne. Arch. de méd. experim. 1. Mai.
38*) Dana, Ch. L., Tumors of the third ventricle with report of a case of sarcoma of the third ventricle and optico-striate region. Journ. of nerv. and ment. disease. Nr. 3.
39) Darkschewitsch, S., Ueber recidivierende Oculomotoriuslähmung. Deutsch. Arch. f. klin. Medicin. 49. Bd. 4. und 5. Heft.
40) Donath, J., Hysterische Pupillen- und Akkommodationslähmung durch hypnotische Suggestion geheilt. Deutsche Zeitschr. f. Nervenheilk. II. Heft 1 u. 2 (siehe Abschnitt: »Störungen der Refraktion und Akkommodation«).
41) —, Ueber hysterische Pupillen- und Akkommodationslähmung, geheilt durch hypnotische Suggestion. Wien. med. Presse. Nr. 1 (siehe ebenda).
42) D'Astros, L., L'avenir des paralyses obstétricales du membre superior. Revue mensuelle des malad. des enfants. Oktober. (Lähmung der oculopupillären Fasern des Halssympathikus bei gleichzeitiger Lähmung des Armes.)

43*) Dejérine et Sottas, Sur un cas de syringomyélie unilatérale à début tardive suivi d'autopsie. Compte rend. de la société de biologie. 23. Juillet.
44*) Delépine, Sheridan, A case of aphasia and right hemiplegia with temporary spasmodic conjugate deviation of the eyes. Brit. med. Journ. II. p 571.
45*) Diller, A case of tumor of the pons in which tapping of the lateral ventricles was done for the relief of intercranial pressure. Americ. Journ. of the med. scienc. Nr. 447.
45a) De Sanctis, Ricerche perioptometriche sui degenerati. Riforma med. IV. p. 759.
46) Dobson, Multiple tuberculose cerebral tumors. Lancet. 1. p. 1079. (Eine im Leben festgestellte Erhabenheit der rechten Netzhaut erwies sich als ein tuberkulöser Knoten.)
47) Drake-Brockman, E. F., A case of double optic neuritis dependent on spinal disease. Brit. med. Journ. II. p. 77. (19jähriges Individuum mit rechtsseitiger Abducenslähmung; Sektion nicht gestattet.)
48) Dunsmann, Die chirurgische Behandlung des Morbus Basedowii. Deutsch. med. Wochenschr. Nr. 5.
49) Ducamp, Hydatid cysts of the brain. Philadelphia med. Report. LXVI. p. 1. (Doppelseitige Neuritis optica, Hemianästhesie und Hemiplegie links, rechts Okulomotorinslähmung.)
50*) Dulles, C. W., A case of acromegalie. Med. News. Nr. 1034.
51*) Ehrenhaus, J. und Posner, L., Initiale Blasenlähmung bei akuter Myelitis im Kindesalter. Deutsche med. Wochenschr. 1891. Nr. 17. (Nichts Oknlares.)
52) Eisenlohr, Ueber Abscesse in der Medulla oblongata. Deutsch. med. Wochenschr. Nr. 6. (In einem Falle Ungleichheit der Pupillen und Strabismus divergens.)
53*) —, Ein Fall von akuter hämorrhagischer Encephalitis. Ebd. Nr. 47.
54*) —, Krankenvorstellung. Ebd. S. 81.
55) Ellis, H. B., Refractive errors in functional nervous disorders. South. Calif. Pract. Los. Angeles. p. 305.
56) Eulenburg, Spinale Halbseitenläsion (Brown-Séquard'sche Lähmung) mit cervicodorsalem Typus nach Influenza. Deutsche med. Wochenschr. Nr. 38. (Pupillendifferenz mit Unterschied in der vasomotorisch-thermischen Innervation beider Gesichtshälften.)
57*) Ferri, L., Delle cause del sintomo di Graefe nel morbo di Basedow. Annali di Ottalm. XXI. p. 163.
58) Ferrier, D., Vorlesungen über Hirnlokalisation. Deutsche autorisierte Ausgabe von Dr. M. Weiss in Wien. Leipzig und Wien, J. Deutiche.
59*) —, Tumour of the frontal lobe. Lancet. 4. June.
60*) Fischer, E. D., Lead poisoning with special reference to the spinal cord and peripheral nerve lesions. Americ Journ. of the medic. science. Nr. 243.
61*) Fletscher, B., Trephining for paralysis of the third nerve. Journ. of med. and ment. diseases. Mai.
61a*) Fornario, G., Ambliopia incrociata da emmorragia della capsola interna. Annali di Nevrologia. X. p. 343.
62*) Freund, C. S., Ueber cerebral bedingte optische Hyperästhesie. Neurolog. Centralbl. Nr. 17.

63*) Gaffron, Ein Fall von doppelseitiger homonymer Hemianopsie. Deutschmann's Beiträge z. Augenheilk. Heft V. S. 59.
64) Galezowski, De l'hémianopsie chromatique dans une amblyopie nerveuse. Recueil d'Opht. p. 576 (siehe Abschnitt: »Physiologie«).
65) —, Sur les signes prodromiques de l'atrophie ataxique des papilles et sur la cause syphilitique de la maladie. Ibid. p. 543.
66*) Ganser, Fall von Hirngeschwulst. Jahresber. d. Gesellsch. f. Natur- u. Heilk. in Dresden. S. 57.
67*) Gauthier, Un cas d'acromégalie; autopsie. Progrès médic. XV. Nr. 1.
68*) Geigel, R., Ueber Friedreich's hereditäre Ataxie. S.-A. aus dem Sitzungsber. Würzb. Phys. med. Gesellsch.
69) Ghilarducci, Contribution au diagnostic différential entre l'hystérie et les maladies organiques du cerveaux. Arch. de Neurologie. Nr. 72. (In einem Falle von Hysterie Hemianästhesie und Einschränkung des Gesichtsfeldes.)
70*) Giese, Zur Kasuistik der Balkentumoren. Arch. f. Psych. und Nervenkr. XXIII. S. 961.
71) Gillet de Grandmont, Neurasthénie traumatique et accidents oculaires. Bull. Soc. de méd. prat. de Paris. p. 244.
72*) Goldscheider, Zur Physiologie und Pathologie der Handschrift. Arch. f. Psych. und Nervenkr. XXIV. S. 503.
73*) Gombault, Un cas de paralysie alterne. Arch. de méd. et experim. IV. Nr. 2.
74*) Grasset, Un cas de sclérose en plaques et hystérie confirmée par l'autopsie. Nouveau Montpellier méd. ref. Recueil d'Opht. p. 639 und Clinique méd. de l'Hôpital Saint-E'loi.
75) — et Gnibert, Un cas de maladie de Morvan. Clinique médic. de l'hôpital Saint-E'loi. Paris. (Auf dem rechten Auge Gesichtsfeldeinschränkung, rechts auch Anästhesie im Gebiete des Plexus cervicalis und brachialis.)
76) Guillery, Ueber die typische Diagnostik der Pupillarerscheinungen bei der Tabes dorsalis. Deutsche med. Wochenschr. Nr. 52 (siehe Abschnitt: »Simulation, Pupille« S. 172).
77*) Guinon et Parmentier, De l'ophtalmoplégie externe combinée à la paralysie glosso-labio-laryngée et à l'atrophie musculaire progressive. Extrait de la nouvelle Iconographie de la Salpêtrière.
80*) Hall, W., Ueber Tumoren der Mittelregion. Inaug.-Diss. Erlangen.
80a*) Hare, H. A., A case of acromegaly. Med. News. Nr. 998.
81*) Hirano, Mitsutaro, Ueber zwei Fälle von Gehirntumoren in der Gegend des Crus cerebelli ad pontem. Inaug.-Diss. Erlangen.
81a*) Hoppe, H., Ein Beitrag zur Kenntnis der Bulbärparalyse. Berlin. klin. Wochenschr. Nr. 14.
82) Huhbel, A., Optic neuritis as a form of peripherical neuritis. Americ. Journ. of Ophth. p. 45. (Bekanntes.)
83*) Hübscher, Motorische Asthenopie bei traumatischer Neurose. Deutsche med. Wochenschr. Nr. 17 (siehe Abschnitt: »Motilitätsstörungen«).
84) —, Traumatische Neurosen nach Eisenbahnunfall. Korrespondenzbl. f. Schweizer Aerzte. Nr. 20 (siehe ebenda).
85) Humphry, L., A case of glioma of the corona radiata. Brit. med. Journ.

27. Aug. (Ungleichheit der Pupillen; eine Stauungspapille wurde nicht sicher festgestellt.)

86*) Kayser, Fr., Ueber recidivierende Okulomotoriuslähmung. Inaug.-Diss. Berlin.

87) Kerr, J., Notes in some hysterical cases. Lancet. 28. Mai. (Fälle von einseitiger angeblicher Triplopie und Amblyopie mit Gesichtsfeldeinschränkung.)

88*) Knapp, T. C., A case of the cerebellum in which trephining was done for the relief of increased intracranial pressure. Journ. of nerv. and ment. disease. XVII. Nr. 2.

88a) König, Ueber Gesichtsfeldermüdung und deren Beziehungen zur concentrischen Gesichtsfeldeinschränkung bei Erkrankungen des Centralnervensystems. Neurolog. Centralbl. S. 449 (siehe Abschnitt: »Untersuchungsmethoden des Auges«).

89) Kramer, L., Beitrag zur Lehre von der Jackson'schen Epilepsie und der cerebral bedingten Muskelatrophie. Jahrb. f. Psych. X. Heft 1.

90*) Krauss, Ed., Beitrag zur pathologischen Anatomie der Tabes dorsalis. (Fortsetzung und Schluss.) Arch. f. Psych. und Nervenkr. XXIII. p. 704.

91) Kreuser, Ueber einen Fall von erworbener Porencephalie mit sekundärer Degeneration in der Optikusbahn und im lateralen Bündel des Hirnschenkelfusses. Allgem. Zeitschr. f. Psych. 46. S. 146 (siehe vorj. Ber. S. 190).

92*) Langer, Ueber cystische Tumoren im Bereich des Infundibulum cerebri. Prager Zeitschr. f. Heilk. Heft 1. S. 57.

93) Leimbach, R., Ein symptomlos verlaufender Fall von Kleinhirntumor (Tuberkelknoten im Oberwurm) mit Meningitis cerebrospinalis tuberculosa. Deutsche Zeitschr. f. Nervenheilk. I. Heft 3 und 4.

94*) Leber, Ueber periphere Sehnervenaffektionen bei Hysterischen. Deutsche med. Wochenschr. Nr. 33.

95) Leroy, La paralysie générale spinale diffuse subaiguë de Duchenne représente-elle un type distinct du myélite diffuse? Arch. de Neurol. Juillet. (Es bestand angeblich rechtsseitige Okulomotoriuslähmung.)

96*) Lemko, Weiteres über die chirurgische Behandlung des Morbus Basedowii. Deutsche med. Wochenschr. Nr. 11.

97) Leyden, E., Ueber die hemiopische Pupillenreaktion. Wernicke's hemianopische Pupillenstarre. Deutsche med. Wochenschr. XVIII. S. 3 (siehe Abschnitt: »Simulation, Pupille« S. 173).

98*) Lichtheim, Ueber Geschwülste der Vierhügel. Deutsche med. Wochenschr. Nr. 46.

99*) Lloyd, A case of meningeal tumors of the prefrontal region. — Late pulmonary tuberculosis. — History of syphilis. Journ. of nerv. and ment. diseases. January.

100*) —, A case of tumor of the mid-brain and left optic thalamus. Med. News. January 30.

101) Madd, H., Echinococcus multilocular of the brain. Americ. Journ. of the med. scienc. Nr. 240 (siehe »Mudd«).

102*) Mader, Kasuistische Mitteilungen aus der III. Abteilung der k. k. Krankenanstalt in Wien. Wien. med. Blätter. Nr. 4 und 6.

103) Marice et Bennet, La vision chez les idiots et les imbéciles. Paris, Doin.

104) Marinesco und Moeli, Erkrankung in der Haube der Brücke mit

Bemerkungen über den Verlauf der Bahnen der Hautsensibilität. Arch. f. Psych. und Nervenkr. XXIV. S. 655 (siehe Abschnitt: »Motilitätsstörungen«).

105) Maude, A., A case of ophthalmoplegia, with Graves' disease. Brain. London. XV. p. 121.

106) Manghan, J., Cerebral abscess; slight symptoms; sudden death. Brit. med. Journ. April 2. (Angeblich auf dem rechten Auge Herabsetzung des Sehvermögens; ophth. Befund fehlt. Abscess, ausgehend von dem Felsenbein.)

107*) Mayer, C., Ein Fall von Psychose bei einem Bleikranken. Jahrb. f. Psych. X.

108*) —, Verschluss des 4. Ventrikels mit konsekutivem Hydrocephalus als Ausgang akuter Meningitis. Wien. klin. Wochenschr. Nr. 27 und 28.

109*) Menz, Ein Fall von cerebraler Kinderlähmung mit doppelseitiger Okulomotoriusparalyse. Wien. klin. Wochenschr. Nr. 42.

110) Möbius, Ueber infantilen Kernschwund. Münch. med. Wochenschr. S. 55 (siehe Abschnitt: »Motilitätsstörungen«).

111) —, Nachtrag zu dem Aufsatze »Ueber infantilen Kernschwund«. Ebd. S. 309 (siehe ebenda).

112*) Monakow, C., Experimentelle und pathologisch-anatomische Untersuchungen über die optischen Centren und Bahnen nebst klinischen Beiträgen zur kortikalen Hemianopsie und Alexie. Arch. f. Psych. u. Nervenkr. XXIII. p. 609 (siehe auch Abschnitt: »Physiologie des Auges«).

113*) —, Zur pathologischen Anatomie kortikaler Sehstörungen. Verhandl. d. X. internat. med. Kongresses zu Berlin. IV. 1. S. 38.

114*) Morrison, W. H., Reports of a large intracranial tumor compressing of the left frontal lobe. Medic. News. Okt.

115*) Moritz, F., Cerebellare Ataxie und Gesichtsfeldamblyopie nach einer Kopfverletzung. Deutsch. Arch. f. klin. Med. 49. 4. und 5. Heft.

116*) Mosher, J. M., Two cases of brain tumor. Americ. Journ. of insanity. Vol. 49. Nr. 2.

117*) Mudd, Echinococcus multilocularis of brain. Americ. Journ. of med. scienc. p. 413.

118*) Müller, Fr., Ein Beitrag zur Kenntnis der Seelenblindheit. Arch. f. Psych. und Nervenkr. XXIV. S. 856.

119) —, L., Blepharospasmus nach Basisfraktur. Wien. klin. Wochenschr. Nr. 19 (siehe die Abschnitte: »Motilitätsstörungen« und »Krankheiten der Augenlider«).

119a*) Münzer, E., Kasuistischer Beitrag zur Lehre von den kombinierten Systemerkrankungen des Rückenmarks. Ebd. Nr. 1.

120*) Nieden, Ein Fall von typischer Tabes dorsalis und centraler Gliose bei einem Syphilitischen. Arch. f. Psych. und Nervenkr. XXIV. S. 526.

121*) Nordenson und Wetterstrand, Ein Fall von Hysterie bei einem 11j. Knaben. Hygiea. p. 38.

122*) Oliver, Ch., The significance of ocular symptoms in intracranial disease. Americ. Journ. of med. scienc. p. 163.

123) Oppenheim, H., Zur Pathologie der chronischen atrophischen Spinallähmung. Arch. f. Psych. und Nervenkr. XXIV. S. 758.

124*) Paikard, F. A., A case of acromegaly and illnstrations of two allied conditions. Amerio. Journ. of the med. scienc. Nr. 242. Jnne.

125*) Palmer, Znr Kenntnis der metastatischen Hirntnmoren. Prag. med. Wochenschr. Nr. 51.

126*) Panas, Troubles oculaires d'origine hystéro-traumatique. Méd. moderne. 10 Mars.

127) Pansier, Les manifestations oculaires de l'hystérie. F. Alozu (siehe Abschnitt: »Motilitätsstörnngen«).

128*) Parisotti, Studio comparativo del c ampo visivo di neuropatici e psicopatici. Roma.

129) Percival, A., The localizing valne of some affections of the eye in cerebral disease. Ann. Ophth. and Otol. I. p. 165.

130) Pershing, Howell, Pre-ataxic tabes dorsalis with optico-nerve atrophy. Med. News. 60. Nr. 13. (2 Fälle von Tabes dorsalis, in denen die Atrophie des Sehnerven bestand ohne Ataxie, in dem einen Falle auch ohne Feblen des Patellar-Reflexes.)

131) Pfalz, Ueber einen Fall von tranmatischer totaler Ophthalmoplegia exterior et interior nnd den Einfluss reflektorisch centraler Impulse auf die Heilnng. Klin. Monatsbl. f. Augenheilk. S. 63 (siehe Abschnitt: »Motilitätsstörungen«).

132*) Pfeiffer, Zwei Fälle von Lähmung der unteren Wnrzeln des Plexus brachialis (Klumpke'sche Lähmung). Dentsche Zeitschr. f. Nervenheilk. I. Heft 5 und 6. S. 345.

133*) Pflüger, Ueber Trigeminusneuralgien und Augenaffektionen. Bericht über die XXI. Vers. der ophth. Gesellsch. zu Heidelberg. 1891. S. 188.

134*) —, Hemianopsie bilatérale temporale dans un cas d'acromégalie. Revne générale d'Opht. p. 295.

135*) Pick, A., Beiträge zur Lehre von den Störungen der Sprache. Arch. f. Psych. und Nervenkr. XXIII. p. 896.

136*) —, Ueber cerebrospinale Syphilis. Prag. med. Wochenschr. Nr. 24.

137*) —, Ueber die Kombination hysterischer und organisch bedingter Störungen in den Funktionen des Auges. Wien. klin. Wochenschr. V. p. 445 (siehe auch Abschnitt: »Motilitätsstörungen«).

140*) Placzek, S., Der Förster'sche Verschiebnngstypus, ein »objektives« Symptom der traumatischen Neurose. Berlin. klin. Wochenschr. Nr. 35.

141*) Preston, G. L., Tumor of the cerebellum. With report of cases. Journ. of nerv. and ment. diseases. Vol. 7.

142) Purdon, J. E., Tho psychical import of variable achromatopsia: an original research. Transact. med. assoc. Alabama, Montgomery. p. 883.

143*) Putnam, A case of quadrant-anopsia with right sensory and motor hemiplegia. Boston med. and surgic. Journ. Nr. 5.

144*) Raichline, A., Sur un cas de syringomyelie avec manifestations bulbaires. Paris.

145) Ranney, A. L., Some prevalent errors relating to eye-strain as a cause of nervous derangements. New-York med. Journ. p. 648.

146) Remak, E., Zur Pathologie der Bulbärparalyse. Arch. f. Psych. und Nervenkr. XXIII. p. 919.

147) Rendu, Ophthalmoplegie nncléaire au cours du tabes. Bull. méd. Paris. VI. p. 253 und Union médic. Nov. (siehe Abschnitt: »Motilitätsstörungen«).
148) —, Tronbles ocnlaires dans un cas d'aortite avec vertiges. Union médic. Nov. (Störungen der Gehirncirkulation, Schwindel, Scheinbewegung der Objekte bei einer Aneurysma der Aorta.)
149) Rouffinet, De l'oeil hystérique. Gaz. des hôpit. Nr. 129.
150) Sauvineau, Pathogénie et diagnostic des ophthalmoplégies. Recueil d'Opht. p. 193 (siehe Abschnitt: »Motalitätsstörungen«).
151) Schmidt-Rimpler, Zur Simnlation concentrischer Gesichtsfeldeinengungen mit Berücksichtigung der traumatischen Neurosen. Deutsche med. Wochenschr. Nr. 24. (siehe Abschnitt: »Untersuchungsmethoden des Auges«).
152) Schreiber, Neuralgia trigemino-occipitalis, Pemphigus et ekzema nenroticum, Ophthalmia catarrhalis neurotica. Wiener klin. Wochenschr. Nr. 24. (Der Beschreibung nach nichts anderes als ein Herpes zoster ophthalmicus mit Schwellung der Bindehaut.)
153*) Schultze, S., Die traumatischen Neurosen. Verhandl. d. X. internat. med. Kongresses zu Berlin. IV. 1. S. 57.
154) Segnin, Eye strain and ils relation to central hyperämia. New-York med. Jonrn. Dec.
155*) Seppilli, G., Sui rapporti della cecità bilaterale colle affezioni dei lobi occipitali. Riv. sperim. di freniatria. XVIII. 2.
156*) Sérieux, Note sur un cas de cécité verbale avec agraphie, snivi d'autopsie. Mercredi méd. Nr. 3.
157) —, Sur nn cas d'agraphie d'origine sensorielle avec autopsie. Gaz. méd. de Paris, ref. Virchow-Hirsch, Jahresber. XXVII. 2. S. 310 (siehe Nr. 156).
158) Sheild, A. M., A case of sinns thrombosis, attended with remarkable ocular symptoms. Arch. Otol. New-York. XXI. p. 282.
159) Slawyk, Zur Kasuistik der Hysterie beim Manne. Deutsche militärztl. Zeitschrift. Heft 9. (Excentrische Einengung des Gesichtsfeldes für alle Farben nnd Blau-Gelbblindheit.)
160*) Souques, Sur un cas d'hystério simulatrice de Weber. Arch. de Neurologie. XXI. Nr. 63.
161) Standish, M., Ocular headaches; their cause, characteristics and treatment. Boston med. and surgic. Journ. CXXVII. p. 326.
162) Sternberg, Mehrfache halbseitige Hirnnervenlähmung durch Krebs des Schläfenbeins. Zeitschr. f. klin. Med. XIX. Heft 5. 6 (siehe Abschnitt: Motilitätsstörungen«.)
163) Stillson, J. O, Neuroses in relation to ocular defects. Indiana med. Journ. Indianapolis. 1891—2. p. 273.
164) Vergely, Endartérite chronique d'une artère vertébrale. Paralysie du moteur oculaire externe droit. Journ. de médecine de Bordeaux. Nr. 12.
165) Vizioli, F., Contribuzione allo studio della emicrania oftalmica; casi clinici e considerazioni patogeniche e terapeutiche. Boll. d. r. Accad. med. chir. de Napoli. 1891. III. p. 180.
166) Vossius, Hemianopsie. Ber. d. oberhess. Gesellsch. f. Nat. u. Heilkunde.

Giessen. XXVIII. S. 170. (64 j. Mann mit linksseitiger gleichseitiger Hemianopsie; ausserdem bestand eine psychische Depression.)
167) Walton, G. L. and C. F. Carter, Eye-strain headache. Med. News. Phila. IX. p. 309.
168) —, and Chepei, F. E., The importance of correcting ocular defects in functional nervous disorders. Boston med. and surgic. Journ. CXXVII. p. 153.
169) Wilbrand, Ueber Gesichtsfeldveränderungen bei funktionellen Störungen des Nervensystems und über das oscillierende Gesichtsfeld. Verhandl. d. X. internat. med. Congresses zu Berlin. IV. 2. S. 100 (siehe auch Abschnitt: »Untersuchungsmethoden des Auges«).
170) —, H. und Sänger, A., Ueber Sehstörungen bei funktionellen Nervenleiden. Leipzig. F. C. W. Vogel.
171*) —, Ueber Gesichtsfeldveränderungen bei funktionellen Störungen des Nervensystems. Wien. med. Presse. Nr. 10 (siehe auch Abschnitt: »Untersuchungsmethoden des Auges«).
172) Williamson, R. T., Ueber die Veränderungen des Gesichtsfeldes bei den traumatischen Neurosen. Deutsche med. Wochenschr. S. 379.
173*) —, Serous cysts in the cerebellum. Americ. Journ. of the med. scienc. Nr. 244.
174) Wishart, D. J. G., Ocular paralysis from basal lesions; report of cases. Canada Lancet. Toronto. 1892—3. XXV. p. 83.
175*) Wolffberg, Der quantitative Farbensinn bei Unfall-Nervenkrankheiten. Neurolog. Centralbl. Nr. 17.
176) Wolfner, H. L., Choked disk before and after operations for brain tumors. Medic. Fortnighth. Nov.
177*) Zacher, Th., Beiträge zur Kenntnis des Faserverlaufes im Pes pedunculi sowie über die cortikalen Beziehungen des Corpus geniculatum internum. Arch. f. Psych. und Nervenkr. XXII. S. 684.
178) —, J., Ueber einen Fall von Migraine ophthalmique mit transitorischer epileptoider Geistesstörung. Berl. klin. Wochenschr. XXIX. p. 694.
179) Zimmermann, Chr., The relation of the ocular nerves to the brain. S.-A. aus Transact. of the Wisconsin State med. society. (Bekanntes.)
180) —, A case of disseminated sclerosis presenting the clinical aspect of primary spastic paraplegia with atrophy of both optic nerves. Archiv. of Ophth. XX. p. 329 (siehe Abschnitt: »Motilitätsstörungen«).
181) —, The eye-symptoms of brain disease. Transact. of the Wisconsin State med. Society. (Zusammenstellung von Bekanntem.)
182) Zinn, Das Rindenfeld des Auges in seinen Beziehungen zu den primären Optikuscentren. Münch. med. Wochenschr. S. 493 und Inaug.-Diss. Würzburg (siehe Abschnitt: »Physiologie des Auges«).

In einem der von Castellana (20) veröffentlichten Falle fand sich bei einer komplicierten Schädelsplitterfraktur der linken Frontoparietalgegend linksseitige Ptosis und Sprachstörung, erstere wird auf eine Fraktur des linken Orbitaldaches mit Kompression des N. oculomotorius zurückgeführt.

Fletscher (61) beobachtete bei einem Schmied nach einem heftigen Schlag auf das rechte Stirnbein eine vollständige rechtsseitige Oculomotoriuslähmung; dabei bestand Stirnkopfschmerz, melancholische Verstimmung u. s. w. Ein halbes Jahr später wurde die Trepanation am rechten Stirnbein vorgenommen, wobei ein Riss im Orbitaldache sichtbar wurde; die Dura war mit gelblicher Flüssigkeit bedeckt, die entleert wurde. Nach der Operation verschwanden die erwähnten Erscheinungen, nur die rechte Pupille blieb etwas weiter als die linke.

Eisenlohr (53) beobachtete bei einem 54j. Potator, der nach einer linksseitigen Bronchopneumonie dement war, eine plötzliche Erkrankung unter Schwindelgefühl, Erbrechen, später Sopor, maximale Erweiterung der linken, Reaktionslosigkeit der rechten Pupille bei mittlerer Weite, linksseitiger Exophthalmos, keine Stauungspapille. Kurz vor dem Tode fand sich rechtsseitige Mydriasis und Abweichung des linken Bulbus nach aussen. Die Sektion erwies eine Pachymeningitis haemorrhagica interna über beide vordere und mittlere Schädelgruben. In der Umgebung des dritten Ventrikels und der Seitenventrikel, sowie im Hirnstamme zeigten sich eine grössere Anzahl von ganz frischen Haemorrhagien in symmetrischer Verteilung; die Vierhügel sowie der obere Teil des Pons mit Haubenregion waren rosarot und erweicht.

In dem Kramer'schen (89) Falle von Jackson'scher Epilepsie lag zunächst eine luetische Infektion vor. Es fand sich linksseitige Parese mit Kontrakturen im linken Arme, mässige Abmagerung und Herabsetzung der faradischen Erregbarkeit, Atrophie beider Sehnerven. Die Sektion ergab eine beträchtliche Leptomeningitis, hauptsächlich entwickelt am Stirnhirn, keine Herderkrankung.

Pick (136) teilt folgende Fälle von cerebrospinaler Syphilis mit, bei welchen okulare Störungen vorhanden waren: 1) 37j. Frau, linksseitige Sehstörung, totale Lähmung der Okulomotorius und Abducens mit Anästhesie dolorosa im Trigeminusgebiet, vorübergehende linksseitige Hemiparese, später eine rechtsseitige. Die Sektion erwies: Gummata im linken Tractus opticus, Pedunculus cerebri, basalen Teil von Pons, Oblongata und Rückenmark, syphilitische Meningealaffektion, Erkrankung der Rückenmarksgefässe und der Arteria basilaris. 2) 58j. Mann, Lähmung der rechtsseitigen Extremitäten, der rechten Facialis und Hypoglossus, Sehschwäche rechts, Hyperästhesie, später Anästhesie des rechten Trigeminus, Iritis und Keratitis neuroparalytica rechts. Sektion: Frischer Erweichungsherd im

hinteren Schenkel der rechten inneren Kapsel, Meningitis syphilitica an der Vorderfläche des Pons, Gummabildung am Austritt des rechten Trigeminus, totale Degeneration der rechten aufsteigenden Quintuswurzel. Anhangsweise wird noch berichtet über einen 37j. Mann, der mit Schwindelgefühl, Nystagmus, reflektorischer Pupillenstarre, Trochlearislähmung, starken Kopfschmerzen u. s. w. behaftet war. Ophth. keine Veränderung. Die Sektion ergab einen völligen Abschluss des 4. Ventrikels durch eine narbenähnliche Bildung vor den Alae cinereae, welche das Ependym der Rautengrube, das vordere Ende des Unterwurms und den Plexus chorioides betraf; hochgradiger Hydrocephalus.

In dem von Buschke (19) veröffentlichten Fall (60j. Mann) von motorischer Sprachstörung, rechtsseitiger Facialis- und Extremitätenlähmung mit linksseitiger Lähmung des Nervus oculomotorius wurde die Diagnose auf eine Herderkrankung im linken Pedunculus cerebri, wahrscheinlich auf syphilitischer Basis, gestellt.

v. Hösslin (3) teilt mit, dass in zwei Fällen von Gehirnlues eine syphilitische Erkrankung der Netzhautgefässe gefunden wurde.

Fischer (60) beobachtete bei einem bleikranken Weber epileptische Anfälle, Schwäche und Atrophie der Unterarme, rechts exsudative Neuro-Retinitis, links Sehnervenatrophie, ferner Nephritis mit Herzhypertrophie. Bei der Sektion fanden sich die Hirnarterien atheromatös verändert.

Berkley (4) berichtet, dass bei einer 58j. Frau nach einer 3monatlichen zum Teil blutigen Diarrhoe plötzlich Schwindelanfälle, Incoordinatiou der Beine, rechts Erblindung und links Herabsetzung der Sehschärfe mit ophth. sichtbarer weisser Sehnervenatrophie aufgetreten seien. Die Erkrankung wird als eine Neuritis angesehen, bedingt durch eine von Mikroorganismen des Darmtraktus ausgehende Auto-Infektion.

Oliver (122) hebt hervor, dass eine Stauungspapille um so sicherer zu erwarten sei, je näher ein Tumor den Ventrikeln liege.

Ganser (66) beobachtete bei einem 25jährigen Manne Enchondrome an den Diaphysen der kleinen Röhrenknochen, Anfälle von Schwindel, Schlafsucht u. s. w. sowie Stauungspapille. Die Diagnose wird auf metastatische Enchondrombildung in der Schädelhöhle gestellt.

Dagonet (37) beobachtete bei einem 45j. Mann eine Knochenhervorwölbung entsprechend dem linken Occipitalhirn. Dabei bestand Erblindung, Verlust des Geschmackes und Geruchses, unvollständige Paraplegie, Erregungszustände. Bei der Sektion zeigte sich

ein von der Dura ausgehendes Cylindrom der linken Occipitalgegend, welches einen Teil des Lobus parietalis, occipitalis und praecentralis sowie den Cuneus einnahm.

C. Mayer (108) teilt die Krankengeschichte eines 25j. Mannes mit, der im 15. Lebensjahre eine anscheinend unter dem Bilde der akuten Meningitis verlaufende Erkrankung durchgemacht hat, und seitdem an Kopfschmerzen, anfallsweise verbunden mit Erbrechen, Parästhesien, Schwäche und motorischen Reizerscheinungen der linken Hand leidet. Nach einem schwereu Stnrz im 18. Lebensjahre steigerten sich die Beschwerden, es fanden sich weiter Stauungspapille beiderseits mit anfallsweiser Erblindung, Taubheit des linken Ohres, Parese der unteren Extremitäten, Blasenschwäche u. s. w. Die Sektion ergab eine vom Ependym der Rautengrube ausgehende Neubildung, die mit der Tela chorioidea, dem Wurme des Kleinhirns und den Seitenwänden des 4. Ventrikels verwachsen ist, nur dessen caudalsten und cerebralsten Abschnitt freilässt, den übrigen Raum des 4. Ventrikels jedoch fast vollständig ausfüllt nnd als einzige Kommnnikation zwischen Aquaeductus Sylvii und Foramen Magendii einen streckenweise kapillaren Kanal übrig lässt. Dieses neugebildete Gewebe erweist sich dem histologischen Charakter als entzündlichen Ursprunges, als bindegewebige Schwiele mit eingesprengten frischen Entzündungsherden. Chronische entzündliche Veränderungen finden sich ferner an den weichen Häuten der Hirnbasis, an der Oblongata nnd dem Kleinhiru, am linken Akustikus, an der Tela chorioidea des 4. Ventrikels sowie an der Arachnoidea spinalis.

v. Hoeslin (3) veröffentlicht folgende Fälle von Hirntumoren: 1) 41j. Mann, Alexie, Agraphie, Kopfschmerz, Erbrechen u. s. w. Ophth. Papillo-Retinitis, Gesichtsfeld etwas eingeengt, besonders für Farben. Sektion: Gliosarkom des linken Hinterhauptlappens. 2) 9j. Knabe, Nystagmus, späte Erblindung, Diagnose: Gehirntumor. 3) 6j. Knabe, Zwangsstellung der Bulbi nach rechts, multiple Lähmung von Gehirnnerven, Stauungspapille, Coordinationsstörungen n. s. w. Autopsie: gefässreiches Sarkom des ganzen Lobus inferior, anterior und medius des Kleinhirns mit starker Rechtsdrängung des Pons und der Medulla; 4) 22j. Mann, linksseitige Stauungspapille, ein kleiner Tumor in den beiden Hemisphären des Kleinhirns; 5) 36j. Mann, plötzlich eintretende Bewusstlosigkeit, später Schwindel und Erblindung. Diagnose: Gehirntumor. 6) 31j. Mann, Ptosis, jahrelanger Kopfschmerz, Tod unter Konvulsionen. Sektion: welschnussgrosses Gliosarkom, welches die Gegend der Rautengrube ergriffen hatte.

Preston (141) teilt einen Fall von Spindelzellensarkom im Wurm des Kleinhirnes mit, bei welchem eine Lähmnng des rechten und eine Schwäche des linken M. rectus internus bestand, sowie einen Fall eines eigrossen Sarkoms, das links den mittleren Kleinhirnschenkel, die linke Kleinhirnhälfte und die linke Ponshälfte komprimierte bezw. einnahm. Im letzteren Falle waren doppelseitige Stauungspapille, Pupillenstarre und linksseitige Anästhesie der Hornhaut vorhanden.

Williamson (173) berichtet über zwei Fälle von Tumoren des Kleinhirns. Im 1. Falle litt der Kranke an Stirn- und Scheitelkopfschmerzen, es war eine Neuritis optica vorhanden mit Sehschwäche bis zur Erblindung. Sektion: Der Boden des 3. Ventrikels war cystisch hervorgewölbt, im rechten Kleinhirnlappen eine eigrosse Cyste mit kleinen Ueberresten einer gliomatösen Geschwulst, welch' letztere demnach stark cystisch degeneriert war. Im 2. Falle waren Schwindelanfälle u. s. w. vorhanden, geringe Neuritis optica, rechts mehr als links. Sektion: Der rechte Kleinhirnlappen von einer Cyste eingenommen; bei der mikroskopischen Untersuchung besonders der Cystenwände wurde ein cystisches Gliosarkom gefunden.

Diller (45) beobachtete bei einem 43j. Manne linksseitige Steigerung des Patellarsehnenreflexes und Fussclonus, linksseitige Schwerhörigkeit, Parese der äusseren Augenmuskeln, Optikusatrophie links mehr als rechts und Gedächtnisschwäche. Wegen einer rechts am Schädeldache befindlichen Enostose wurde ein chirurgischer Eingriff vorgenommen. Bei der Sektion wurde in der linken Hälfte des Pons ein wallnussgrosses Sarkom gefunden.

Palma (125) berichtet über eine Patientin, die vor 3½ Jahren an einem Carcinom der rechten Mamma operiert worden war, dass sie an Kopfschmerz, Schwindel und beiderseitiger Stauungspapille erkrankte. Bei der Sektion fand sich im linken Stirnhirn ein carcinomatöser Tumor.

Lichtheim (98) teilt 3 Fälle von Geschwülsten der Vierhügel mit: 1) bei einem Knaben traten Augenmuskellähmungen, zunächst des einen Abducens auf, rasch sich kombinierend mit Lähmung beider Blickheber, weiter rasche Erblindung mit Atrophie der Sehnerven, starre Pupille. Ein Gliom betraf die ganze Vierhügelgegend und war in den rechten Thalamus gewuchert. 2) Bei einem erwachsenen Knaben waren die gleicheu Lähmungen der Augenmuskeln vorhanden, wie im Falle 1; ausserdem bestand Stauungspapille. Die Geschwulst hatte vordere und hintere Zweihügel ergriffen und

sich in die Sehhügel fortgeflanzt. 3) Bei einem Knaben, der eine Lähmung der Augenheber sowie eine Neuritis optica darbot, fand sich ein grosser Käseknoten der Vierhügel, der aber die vorderen Zweihügel freigelassen hatte.

Morrison (114) beobachtete bei einem 40j. Manne eine beiderseitige Stauungspapille nebst Retinitis haemorrhagica; S war herabgesetzt auf quantitative Lichtempfindung. Der Tod trat plötzlich unter Coma ein; die Sektion erwies einen Tumor (Spindelzellensarkom) in der linken Frontalgegend, der die vordere Schläfengrube einnahm und in die linksseitige Siebbeinplatte bezw. Nasenhöhle hineinragte.

In 2 Fällen von Stirnhirntumoren wurde nach der Mitteilung von Bruns (18) eine doppelseitige Stauungspapille beobachtet. Bei dem 1. Falle, einem 36j. Manne, fand sich ausserdem eine linksseitige Abducenslähmung und in der Macula die für Retinitis albuminurica charakteristische Anordnung von weissen Flecken; die Sektion ergab ein grosses Sarkom am Fusse der 2. Stirnwindung. In dem 2. Falle, in welchem erst kurze Zeit vor dem Tode eine beiderseitige Neuritis optica festgestellt wurde, fand sich ein Gliom, welches das Mark der 2. und 3. Stirnwindung rechts, sowie auch noch die vordere Partie des Linsenkernes zerstört hatte.

Giese (70) teilt mit, dass bei einem 53j. Manne epileptiforme Anfälle und bisweilen nach denselben Doppelbilder von ½ Stunde Dauer aufgetreten seien, im weiteren Verlaufe Kopfschmerz, Erbrechen, Paraparesen der Extremitäten, Somnolenz und Stauungspapille. Die Autopsie ergab ein gefässreiches, weiches Gliosarkom des hinteren Balkenrandes mit teilweiser Wucherung in die Substanz des rechten Hinterhauptlappens.

Férrier (59) fand bei einem 40j. Manne, der apathisch, gedächtnisschwach geworden war, eine beiderseitige Neuritis optica. Die Geistesschwäche nahm zu, die rechte Pupille zeigte sich erweitert u. s. w. Die Sektion erwies ein Fibrosarkom des linken Stirnlappens.

Dana (38) beobachtete bei einem 41j. Manne Zerstreutheit, Stupor, Kopfschmerz, Abnahme des Sehvermögens (Stauungspapille mit Atrophie), linksseitige Hemiplegie. Ein Sarkom war vom rechten Thalamus opticus ausgegangen, hatte den 3. Ventrikel ausgefüllt, den hinteren Teil des Balkens stark verdünnt, auch den linken Thalamus opticus etwas infiltriert. Rechts hatte der Tumor die Corpora quadrigemina, die Oberfläche des Hirnschenkels und den Nucleus caudatus angegriffen.

Langer (92) beschreibt zwei etwa wallnussgrosse cystische Geschwülste zwischen Chiasma nervorum opticorum, Tractus optici und Corpora candicantia an der unteren Fläche des Tuber cinereum, welche mit dem Stiel der Hypophysis in Zusammenhang standen und gegen den 3. Ventrikel abgeschlossen waren. Die Cysten waren im Innern mit Cylinderepithel ausgekleidet und zeigten zum Teil papilläre Excrescenzen. Die Hypophysis selbst war unverändert.

Im Verlaufe von 6 Wochen hatte sich nach der Mitteilung von Bouveret (11) und Chapotot (11) bei einem 22j. Mädchen eine doppelseitige Ophthalmoplegia externa und interna entwickelt. Ophth. fand sich eine doppelseitige Neuritis optica mit Blutungen entlang den Gefässen ringsum die Papille. Ausserdem fanden sich eine vollständige linksseitige und eine fast vollständige rechtsseitige Hemiplegie. Die Autopsie zeigte, abgesehen von einer Tuberkulose der Lungenspitzen, in der linken Hemisphäre an der Stelle des Ueberganges der weissen in die graue Substanz und entsprechend dem Fusse der 2. Frontalwindung einen Tuberkelknoten. Ein grosser käsiger Knoten hatte den rechten Gehirnschenkel fast gänzlich zerstört und erstreckte sich noch in den linken; zugleich war derselbe bis zum Aquaeductus Sylvii vorgedrungen.

Hall (80) bringt nach Mitteilung von 9 Fällen von Vierhügelläsionen, die seit dem Jahre 1888 veröffentlicht wurden, folgende ausführliche Krankengeschichte: 26j. Frau, linksseitige Parese, Schwindel, Erbrechen, taumelnder Gang, beiderseitige Stauungspapille, doppelseitige Abducensparese, Nystagmus. Die Sektion ergab als Ausgangsstelle eines Glioms die Gegend der Substantia innominata, wo diese das Knie der inneren Kapsel von unten begrenzt. Der rechte Tractus opticus verschwand einige mm hinter dem Chiasma im Tumor. Von der genannten Stelle erstreckte sich die Geschwulst nach oben und vorne zwischen innerer Kapsel und Nucleus caudatus bis nahe an das vordere Ende des letzteren und nach hinten zwischen Capsula interna und Thalamus opticus durch die Regio subthalamica bis zur Mitte des Pons. Mitten in der Geschwulst befand sich eine grosse, glattwandige Cyste. Im Allgemeinen wurden folgende Hirnpartien erkrankt gefunden: Vorderer und hinterer rechter Vierhügel samt der Haube, äusserer Teil des rechten Thalamus opticus vor dem Pulvinar gelegen, rechter Linsenkern und Tractus opticus, rechte Capsula interna (durch Kompression), und zum Teil der rechte Nervus oculomotorius.

Knapp (85) fand bei einem 28j. Manne, der mit einer spinalen

Kinderlähmung behaftet war, ein Skotom mit Stauungspapille (rechts stärker als links), ausserdem Diplopie; später trat eine Erblindung ein. Dazu traten Parästhesien nnd Taubheitsgefühl im Gesichte, Verlust des Geruches, Taubheitsgefühl in den Händen, Schwindel, Erbrechen. Bei einer Trepanation in der schmerzhaften rechten Parietalgegend fand sich keine Neubildung. Die Sektion erwies einen Tuberkel in der linken Kleinhirnhälfte.

Lloyd (100) stellte ein gefässreiches Gliom des linken Thalamus opticus, Pedunculus cerebri und Corp. mamillare bei einem 28j. Manne fest, welcher Kopfschmerz, Benommenheit, Lähmung des linken Okulomotorius, rechtsseitige Miosis u. s. w. darbot.

Lloyd (99) beobachtete ferner bei einem 32j. Manne Strabismus, Schwellung des oberen Augenlides und Exophthalmos rechterseits. Bei Eröffnung des Tumors über dem rechten Augenlide entleerten sich Eiter und käsige Massen. Ausserdem waren Kopfschmerz, Apathie und epileptoide Anfälle vorhanden. Augenhintergrund war normal. Patient hatte im Jahre 1886 sich syphilitisch inficiert. Die Sektion erwies zwei käsige Tumoren über dem rechten Stirnhirn und einen dritten Tumor über der unteren Parietalgegend.

Paikard (124) beschreibt einen Fall von Akromegalie bei einer 43j. Frau, welche seit 13 Jahren eine zunehmende Herabsetzung des Sehvermögens bemerkte; seit 2—3 Jahren trat eine Paraplegie der unteren Extremitäten auf. Ferner zeigten sich Mydriasis mit Pupillenstarre, Nystagmus, weisse Sehnervenatrophie. Die Autopsie erwies eine leichte Verdickung der Dura mater, an der Pia der Basis dagegen opake Trübungen und Verdickungen. Die Glandula pituitaria war zu einer geschwulstartigen, rötlichen, cystischen Masse vergrössert, die Nervi optici atrophisch und sklerotisch, ebenso die Seitenstränge des Rückenmarkes.

Gauthier (67) nimmt in einem Fall von Akromegalie das Vorhandensein eines Tumors der Glandula pituitaria bei einer 25j. Frau an, bei welcher zuerst eine Erblindung des linken und später eine bedeutende Herabsetzung des Sehvermögens des rechten Auges auftrat. Die ophth. Untersuchung ergab beiderseitige Sehnervenatrophie.

Mosher (116) berichtet über einen 40j. Mann, welcher an Dementia litt; eine Erblindnng war zuerst auf dem linken Auge angeblich nach einem Schlag auf den Kopf entstanden, und später auf dem rechten. Ophth. wurde eine Sehnervenatrophie gefunden. Die Sektion ergab in der vorderen Schädelgrube eine grosse Geschwulst,

die rechts sich mehr ausbreitete als links. Die Glandula pituitaria war in die Geschwulst aufgegangen, deren Struktur (zellenhaltige Alveolen, getrennt durch gefässreiches Bindegewebe) auf einen Ausgang aus dem Gewebe der Zirbeldrüse deutete.

Hare (80a) fand bei einer 25j. Frau, welche eine linksseitige Erblindung mit totaler Optikusatrophie und eine rechtsseitige Herabsetzung der Sehschärfe mit blasser Verfärbung der Sehnervenpapille darbot, Kyphose, Vergrösserung und Verdickung des Gewebes sowie der Knochen an den Händen und im Gesichte, Vergrösserung der Schilddrüse u. s. w. Im Hinblick auf die Beteiligung der Sehnerven wird eine Geschwulst der Glandula pituitaria angenommen.

Hirano (81) bringt zwei Fälle von Gehirntumoren in der Gegend des einen Crus cerebelli ad pontem: 1) 28j. Mann, geistige Benommenheit und Stumpfheit, Kopfschmerzen, Erbrechen, Stauungspapille, totale rechtsseitige Facialislähmung, Abnahme des Gehörs auf dem rechten Ohre und Abnahme des Geschmackes auf der rechten Zungenhälfte, Ataxie im rechten Arm und Bein, rechtsseitige Ophthalmia neuroparalytica bei Trigeminus-Anästhesie. Die Autopsie ergab ein Fibrosarkom des rechten Pedunculus cerebelli ad pontem, der in eine Geschwulst von einer Pflaumengrösse verwandelt war, Erweichung der rechten Hälfte der Medulla und Eingedrücktsein der rechten Ponshälfte. 2) 64j. Frau, Somnolenz, Kopfschmerz; allgemeine motorische Schwäche, leichte Paresen im Gebiete des rechten Facialis und Abducens, Schwerhörigkeit rechts, Erblindung mit den Erscheinungen einer Stauungspapille im atrophischen Stadium und zahlreichen Blutungen der Netzhaut, teilweise auch im Glaskörper. Sektion: Fibrosarkom ausgehend von den weichen Häuten in der Gegend des rechten Pedunculus cerebelli ad pontem mit leichter Kompression desselben; Hydrocephalus internus.

Sérieux (156) berichtet, dass bei einer 73j. Frau die Symptome der Wort- und Buchstabenblindheit (optische Aphasie), ferner totale Agraphie und leichte Paraphasie aufgetreten waren. Bei der Sektion zeigte sich ein Erweichungsherd in dem unteren Scheitellappen, in der rechten Hemisphäre eine frische Blutung der inneren Kapsel mit Durchbruch in den Ventrikel.

Gombault (73) beobachtete bei einer 76j. Frau in Folge eines Schlaganfalles Lähmung der rechtsseitigen Extremitäten, des linken N. facialis mit Verlust der faradischen Erregbarkeit und unvollständige Lähmung des linken N. abducens. Die Sektion erwies einen grossen Erweichungsherd in der linken Brückenhälfte; die Arterien waren hoch-

gradig atheromatös. Der Erweichungsherd nahm die Gegend des Pyramidenstranges und der Schleife ein, zerstörte die innerhalb der Brücke verlaufenden Wurzelfasern des Facialis und Abducens, sowie die oberflächlichen und tiefen Fasern des mittleren Kleinhirnschenkels. Die Kerne des Facialis und Abducens waren atrophiert, die linke Facialiswurzel war vollständig, die Abducenswurzel zum Teil degeneriert.

Zacher (177) bringt 4 Fälle von mehr oder weniger ausgedehnten Erweichungen im Gehirn, welche sämtlich sekundäre Degenerationen im Grosshirnschenkelfuss hervorgerufen hatten. Ausserdem fanden sich degenerative Veränderungen im Corpus geniculatum internum, welche gleichfalls im Anschlusse und in Folge Zerstörung bestimmter Hirnbezirke aufgetreten waren. Oknlare Störungen waren in zwei Fällen vorhanden, nämlich zunächst im Falle 1 (60j. Mann) erschien die rechte Pupille weiter als die linke, Lichtreaktion schwach, rechts Fehlen des reflektorischen Lidschlusses, rechtsseitige, gleichseitige Hemianopsie, Drehung des Kopfes und der Augen einmal nach rechts, dann nach links; ausserdem bestand eine Lähmung der linken Extremitäten. Die Sektion ergab in der rechten Arteria fossae Sylvii einen festen Thrombus, eine Erweichung der ganzen unteren Scheitelläppchens und des hinteren Teils der 1. Schläfenwindung linkerseits, sowie einen Erweichungsherd an der medialen Fläche des linken Hinterhauptslappens, hauptsächlich des Zwickels; auch fand sich rechts ein ganz frischer Erweichnngsherd, der die hintere Hälfte der II., die ganze III. Stirnwindung, die untere Hälfte beider Centralwindungen, den grössten Teil des Scheitellappens, sowie die beiden oberen Schläfenwindungen zerstört hatte. Im Falle 3 (68j. Frau) war die rechte Pupille mittelweit und starr, es bestand rechtsseitige Hemianopsie; das linke Auge war atrophisch. Die Sektion ergab eine Verstopfung der linken Arteria fossae Sylvii und einen grossen Erweichnngsherd in der linken Hemisphäre, der die 1. und II. Schläfenwindung, den unteren Scheitellappen sowie die angrenzenden Partien des Hinterhauptlappens einnahm. Der linke Optikus resp. Tractus (!) opticus zu einem schmalen Streifen zusammengeschrumpft, auch der rechte Tractus opticus zeigte eine deutliche Reduktion seiner markhaltigen Fasern.

Das hauptsächliche Resultat der mikroskopischen Untersuchung ist folgendes: 1) In dem äussersten Abschnitte (Viertel) des Fusses des Grosshirnschenkels verlaufen Fasern, die vom Hinterhauptslappen sowie vom Schläfenlappen herkommend im Pons endigen. Das 2. äussere Viertel wird ausschliesslich von der Pyramidenbahn einge-

nommen; das 3. Viertel von aussen enthält Fasern von dem Corpus striatum, im innersten Viertel verlaufen wahrscheinlich Faserzweige aus der Inselgegend und der Basis des Linsenkernes nach der oberen Ponslage. Das Corpus geniculatnm internum ist stets degeneriert bei Zerstörung des linken Schläfenlappens, zugleich mit einer Degeneration im nnteren Vierhügelarm und im unteren Vierhügel.

Nach der Mitteilung von Sheridan Delépine (44) bestand in einem Falle von Aphasie und rechtsseitiger Hemiplegie eine vorübergehende konjugierte Deviation der Augen nach rechts, wenn zunächst eine Konvergenz dnrch Fixierung eines Gegenstandes in der Mittellinie verlangt wurde. Die Sektion ergab einen ausgebreiteten Erweichungsherd der Frontal- und Schläfenwindungen und sekundäre Degeneration in den Pyramiden, der Brücke u. s. w. Die konjugierte Deviation wird als ein Reizsymptom aufgefasst.

[Fornario (61a) beobachtete eine Apoplexie in die hinteren Partien der linken Capsula interna (rechtsseitige Hemiplegie, Hemianästhesie, Aphasie und besonders rechtsseitige Amblyopie und Parese der anderen Sinnesnerven). Er weist auf den von Lannegrace betonten und klinisch hier wie auch sonst erwiesenen Zusammenhang zwischen Amblyopie und allgemeiner Anästhesie hin, wie auch im vorliegenden Falle mit der Anästhesie zugleich die Amblyopie sich besserte. Uebrigens habe die Verwertung von Amblyopie und Hemianopsie für die Bestimmung des obersten kortikalen Sehcentrums noch viel Hypothetisches und Dunkles an sich.

Berlin, Palermo.]

Dulles (50) berichtet über einen Fall von Akromegalie, die durch eine linksseitige gleichzeitige Hemianopsie mit Einengnng des noch vorhandenen Gesichtsfeldes ausgezeichnet war, dabei bestanden melancholische Depression, Kopfschmerz u. s. w. In anderen Fällen von Akromegalie sei meist temporale Hemianopsie beobachtet worden.

v. Hösslin (3) fand eine Hemianopsie (welcher Art?) bei einem Fall mit Sprachstörung, Gedächtnisschwäche und Alexie.

Boltz (10) erwähnt, dass bei einem 41j. Manne mit Akromegalie ein Nystagmus rotatorius, — der bei starkem Fixieren und wenn mau ein Ange zuhält, aufhört —, sowie eine beiderseitige Atrophie der Sehnervenpapille mit beiderseitiger temporaler Hemianopsie vorhanden gewesen sei.

Boé (7 und 9) erzählt einen Fall von rascher Erblindung auf einem und einer temporalen Hemianopsie auf dem anderen Auge mit normaler Sehschärfe; allmählich sank hier die Sehschärfe auf $\frac{1}{10}$

und wurde das Gesichtsfeld mehr und mehr eingeengt. Eine nähere Ursache konnte nicht angegeben werden.

Pflüger (134) beobachtete in einem Falle von Akromegalie bei einer 31j. weiblichen Individuum anfänglich eine bilaterale temporale Hemianopsie, später trat eine Erblindung des linken Auges auf, während noch auf dem rechten ein kleiner Teil der nasalen Gesichtsfeldhälfte erhalten blieb. Auch dieses Auge erblindete später. Zugleich bestand eine Polyurie.

Pick (135) beobachtete bei einer Dementia Anfälle von rechtsseitiger Jackson'schen Epilepsie mit konjugierter Ablenkung der Augen nach rechts. Mit der rechtsseitigen Parese und Hypalgesie war eine rechtsseitige gleichseitige Hemianopsie verbunden. Ophth. zeigten sich die Netzhautvenen etwas erweitert. Ausserdem bestand Worttaubheit, Seelenblindheit, Erscheinungen der Paraphasie u. s. w. Die Sektion ergab eine beträchtliche Erweichung beider Temporallappen; die sich rechts ein wenig auf die Insula Reylii, die unterste Partie der Capsula externa, sowie das Claustrum fortsetzte. Links hingegen fand sich noch eine Erweichung der Gyri occipito-temporales inf., des Gyrus occipitalis III. und die untere Hälfte des Gyrus supramarginalis und angularis.

Putnam (143) meint, dass das Vorkommen der Hemianopsie in Form eines Quadranten mit gleichzeitiger Hemiplegie nicht auf einen Kapselherd, sondern auf verschiedene Herde in der Kapsel, vielleicht auch im Cuneus zurückzuführen sei.

Bei einem 52j. Manne bestand nach der Mitteilung von Eisenlohr (54) rechtsseitige Parese, hochgradige Beeinschränkung der Sensibilität auf derselben Seite, sowie ein homonymer sektorenförmiger Defekt entsprechend dem rechten unteren Quadranten auf beiden Augen. Die Diagnose wurde auf eine Erkrankung des hinteren Abschnittes des linken Thalamus opticus und der angrenzenden Teile des hinteren Abschnittes der inneren Kapsel mit partieller Beteiligung der Sehbahn gestellt.

Mudd (107) fand bei einem 12j. Mädchen linksseitige gleichseitige Hemianopsie mit beginnender Stauungspapille; zugleich bestand anfallsweise vermehrter Kopfschmerz und nach dessen Schwinden eine elastische Auftreibung des Knochens über dem rechten Ohre, ferner eine linksseitige Hemiparese. An der genannten Stelle wurde eine Trepanation vorgenommen, welche unter der dünnen Knochendecke und Dura ein Konglomerat von Echinokokkenblasen und nach ihrer Ausräumung eine Höhle frei legte, in deren Tiefe

aus dem eröffneten Seitenventrikel reichliches Serum floss. 5 Wochen nach dieser Operation musste eine zweite wegen Hernia cerebri vorgenommen werden. Die Heilung trat rasch und vollkommen ein, Hemianopsie und Neuritis optica verschwanden.

Mader (102) bringt folgende Fälle: 1) eine rechtsseitige Hemianopsie bei einer 70jähr. Frau, die nach einem apoplektischen Anfall hemiplegisch wurde. Zugleich bestand ein Carcinoma ventriculi, was durch die Sektion bestätigt wurde. Letztere ergab weiter eine hochgradige Erweichung des rechten (!) Hinterhauptlappens, die Hirnarterien waren atheromatös. 2) Bei einem 21j. Mädchen fand sich eine doppelseitige Stauungspapille verbunden mit heftigstem Kopfschmerz, Parese des linken Armes, Nackenspannung. Sektion: Orangegrosses Sarkom des rechten Stirnlappens bis an die vordere Centralwindung reichend. 3) Beiderseitige Sehnervenatrophie bei einem 34j. Mann mit linksseitiger Lähmung des Nervus facialis, Nystagmus u. s. w. Diagnose: Multiple Sklerose.

Brasche (13) beobachtete bei einem 57j. Manne, der mit mässiger Arteriosklerose behaftet war, eine plötzlich aufgetretene linksseitige motorische und sensible Hemiplegie mit linksseitiger gleichseitiger Hemianopsie. Letztere blieb bis zu dem 2 Monate später an Pneumonie erfolgten Tode unverändert. Die Sektion ergab eine apfelgrosse Blutung in der Marknasse des rechten Hirnhautlappens, mit der vorderen Hälfte in den Schläfenlappen hineinreichend. Der Herd nähert sich vorn auf $^1/_2$ cm der Insel, berührt die Rinde im Gebiete der II. Occipital- und mittleren Temporalwindung, hat das hintere Drittel des Linsenkernes und des Claustrum zerstört, tritt an die Aussenwand des Hinterhorns an, so dass der ganze Hinterhauptlappen von der Capsula interna wie abgeschnitten erscheint. Ausserdem befand sich eine bohnengrosse Blutung in der Markmasse des linken Schläfenlappens.

Gaffron (3) beobachtete bei einem 14j. Mädchen, welche von einem stürzenden Baume auf den Kopf getroffen worden war, zunächst Amaurose und ophth. nur links aussen an der Papille eine ganz kleine Blutung. Die Schädelfraktur entsprach der Gegend der Sutura lambdoidea. Das Sehvermögen war ungefähr 7 Monate nach der Verletzung Fingerzählen in $^1/_2$ m; man erhält aber bei der Prüfung der Sehschärfe den Eindruck, dass beiderseits das erhaltene Gesichtsfeld sehr enge sei, und es zeigte auch die Verletzte volle Sehschärfe, wenn man ihr einzelne Buchstaben isoliert auf grösserer weisser Fläche präsentierte. Die concentrische Einengung des Gesichtsfeldes wird als

doppelseitige homonyme Hemianopsie bezeichnet. (Ref. würde das vorliegende Gesichtsfeld als rechtsseitige homonyme Hemianopsie mit concentrischer Einengung der erhaltenen Gesichtsfeldhälften bezeichnen.) Aus der angegebenen Deutung des Gesichtsfeldes ergibt sich nun die Annahme, dass durch den Druck eines subduralen Haematoms über den Occipitallappen die Sehsphaere beiderseits lädiert wurde, die Stelle des schärfsten Sehens aber erhalten geblieben sei. (Ref. würde eine linksseitige Läsion der Spitze des Hinterhauptlappens mit Fortpflanzung eines Blutergusses in dem subduralen Raum der Nervi optici annehmen.)

v. Monakow (112 und 113) gibt an der Hand von experimentellen und pathologisch-anatomischen Untersuchungen über die optischen Centren und Bahnen eine sorgfältige Durchforschung der nach Entartung der menschlichen Occipitalrinde in den subkortikalen Centren- und Leitungsbahnen des Optikus auftretenden sekundären Degeneration. Bei künstlichen Defekten des Occipitallappens bei Tieren und bei lange bestehenden Herden im Occipitallappen beim Menschen finden sich sekundäre Degenerationen im Corpus geniculatum externum, im Pulvinar eventuell auch im vorderen Zweihügel und im Tractus opticus. Fall 1 betrifft einen 68j. Mann, der 7 Jahre vor dem Tode im Anschlusse an einen apoplektischen Anfall eine vollständige linksseitige gleichseitige Hemianopsie bei negativem ophthalmoskopischen Befunde darbot. Die Hemianopsie blieb unverändert bis zum Tode erst ganz zuletzt stellte sich partielle Seelenblindheit ein. Sektion: Haselnussgrosser alter hämorrhagischer Erweichungsherd im Marke des rechten Cuneus, Schrumpfung desselben, sowie des Lobulus lingualis und teilweise der Gyri hippocampi. Das occipitale Mark in der Umgebung des Herdes teilweise zerstört. Als sekundäre Degenerationen fanden sich Entartung der Gratiolet'schen Fasern, soweit sie aus der Gegend des Herdes kamen, Sklerosierung des kaudal lateralen Markes des rechten Corpus genic. extern. und des Pulvinar grössenteils in scharf begrenzter Weise, sowie des rechten Corpus gen. externum, etwas geringere Degeneration des rechten Pulvinar und des rechten vorderen Zweihügels. Rechter Tractus opticus bedeutend degeneriert; Atrophie der rechten Fornixsäule. Fall 2 betrifft ein 16jähr. Mädchen. Im 4. Lebensmonat Konvulsionen, im Alter von 1½ Jahren Hirnaffektion mit nachfolgender Taubstummheit, leichte Idiotie, Fähigkeit zu sprechen, zu lesen und zu schreiben. Sektionsbefund: mächtige alte hydrocephalische Erweiterung de linken Hinter- und Unterhorns, Atrophie des Occipito-Temporal-

lappens, sekundäre Degeneration der Sehstrahlungen, des hinteren Sehhügels und beider Corpora geniculata. Fall 3 betrifft einen 62j. Mann. 1884 apoplektischer Insult mit vorübergehender rechtsseitiger Parese, dauernder inkompleter rechtsseitiger Hemianopsie, Alexie uud Paragraphie. Schwächung der visuellen Einbildungskraft. Tod im Jahre 1889. Sektiou: Erweichung im linken Gyrus angularis und Praecuneus, Freibleiben des linken Cuneus, sekundäre Degenerationen im dorsalen Abschnitt der linken Sehstrahlungen, im linken Corpus geuiculatum externum, vorderen Zweihügel und linken Thalamus opticus. Der mediale Teil des linken Tractus beträchtlich verdünnt.

An diese Fälle werden anatomische uud klinische Betrachtungen und Schlüsse geknüpft, dereu Einzelheiten im Originale nachzulesen sind. Hervorzuheben ist, dass ganz ähnlich Gesichtsfelddefekte durch verschiedeu lokalisierte Erkrankung im Occipitallappen hervorgebracht werden können, und es unmöglich ist, Gesichtsfelddefekte und anatomische Befunde einem gemeinsamen Gesichtspunkte im Sinne einer strengen Projektion der Sehsphäre unterzuordnen. Ferner ist anzuuehmen, dass bei Kaninchen und bei niederen Wirbeltieren überhaupt der vordere Zweihügel bezw. Lobus opticus als primäres optisches Centrum eine dominierende Rolle spielt, währeud für das Sehen höherer Tiere dieses Gebilde im umgekehrten Verhältnisse steht zur Ausbildnng der intellektuellen Fähigkeiten, um schliesslich beim Menschen wahrscheinlich lediglich den Optikusreflexen zu dienen. Als die wesentlichsten primären optischen Centren bei den höheren Säugetiereu und beim Menschen sind das Corpus geniculatum externum und gewisse kaudale Partien des Pulvinars anzusehen, die grösstenteils als Endkerne des Nervus opticus aufzufassen sind und die meisten Endbäumchen der Optikusfasern in sich aufnehmen. Die Zellengruppen des Corpus geniculatum externum befördern die Erregungen ausschliesslich in centripetaler Richtung und »ihre Bedeutung würde dadurch erschöpft, dass sie die Erregungeu der Netzhaut der Sehsphäre vermitteln«.

Fr. Müller (118) bringt die ausführliche Krankengeschichte eines Falles von Seelenblindheit. Eine 50j. Frau zeigte eine Herabsetzung des Sehvermögens auf $\frac{2}{10}$ des normalen, eine linksseitige Hemianopsie mit hochgradiger Einengung der rechten Gesichtsfeldhälfte und eine scheinbare völlige Aufhebung der Farbenempfindung bei normalem ophth. Befunde. Ferner hatte die Kranke den grössten Teil der früher erworbenen optischen Erinnerungsbilder sowohl für

Farben als für Formen verloren und zugleich die Fähigkeit eingebüsst, neue Erinnerungsbilder sich zuzulegen; ausserdem bestand Alexie. Es wird die Diagnose auf eine doppelseitige Erkrankung des Occipitalhirus gestellt, bedingt durch eine auf syphilitischer Basis beruhende Gefässerkrankung. Im Verlaufe nahm das Sehvermögen ab; auch bestand eine konjugierte Deviation der Augeu nach rechts. In einem weiteren Falle (56jähr. Frau) bestand doppelsseitige Stauungspapille, Herabsetzung der Sehschärfe auf Fingerzählen in einigen Metern, rechtsseitige Hemianopsie mit Einengung der linken Gesichtshälfte und Rotgrünblindheit. Ausserdem waren vorhanden: optische Aphasie, Symptome von Seelenblindheit, Asymbolie, während das optische Erinnerungsvermögen für Farben, sowie das steroskopische Sehen ungestört waren. Im Verlanfe nahm die geistige und körperliche Schwäche der Kranken zu, sowie auch eine Steifigkeit der rechtsseitigen Extremitäten und eine totale rechtsseitige Trigeminusanästhesie sich entwickelten. Die Sektion ergab eine kleinapfelgrosse, harte, bläulichrote Geschwulst des linken Hinterhauptlappens, wodurch die Rinde komprimiert und grösstenteils zerstört worden war; ferner war durch einen Erweichungsprocess die ganze Marknasse des linken Occipitallappens in der Höhe des Balkenspleniums unterbrochen. Ausserdem war der hintere Teil des Balkens in die Erweichung mit hineinbezogen und damit waren diejenigen Associationsfasern unterbrochen, welche die grösstenteils erhaltene rechte Occipitalregion mit der linken Seite und damit auch mit den Sprachcentren verbinden. Die rechtsseitige Trigeminusanästhesie erklärt sich durch die Kompression nnd Degeneration des rechtsseitigen Ganglion Gassei und des Trigeminns durch extradurale Geschwulstmasseu. Aeusserst verdünnt ist beiderseits der Nervus olfactorius, »weniger ergriffen schienen die Nervi optici.« Die weiteren interessanten Erörterungeu über Seelenblindheit sind im Origiual nachzulesen; am Schlusse findet sich eine Tabelle 'der bisher beschriebenen Fälle von Seelenblindheit.

[Seppilli (155) berichtet über Fälle von Erblindung bei Gehirnaffektionen der Occipitalgegend. Er bemerkt, dass Störungen, die beide Seiten gleichmässig betreffen, im Gehirn überhaupt selten sein müssen. So häufig sich kortikale Hemianopsie finde, so selten seien die Fälle beiderseitiger Erkrankung also absolute Blindheit. 11 derartigen Fällen, die Verf. aus der Litteratur sammeln konnte, fügt er drei eigene hinzu, darunter zwei von absoluter (kortikaler) Blindheit und einen von Seelenblindheit. Im ersten Falle war nach

einem apoplektischen Anfalle ausser vollständiger Erblindung kein weiteres Symptom nachweisbar, das ophthalmoskopische Bild normal, und bei der Sektion ergab sich je ein Erweichungsherd in der Markmasse der Hinterhauptslappen, der sich bis zum hinteren Ende der Parietalwindungeu fortsetzte. Im zweiten Falle, wo ausser der Erblindung Aphasie und Worttaubheit bestand, zeigte sich links ein Erweichungsherd in der Rinde und in der Markmasse aller temporalen und occipitalen Windungen und ein kleiner Herd in den Frontalwindungen, rechts Erweichung im Cuneus und Lobus quadratus. Der dritte Fall betraf Seelenblindheit mit Aphasie und Worttaubheit bei normalem ophthalmoskopischem Befund. Hier war links ein Herd im ganzen Cuneus, ein anderer in den temporalen und den frontalen Windungen, und rechts je einer in der Rinde beider Centralwindungeu und im Gyrus angularis. Die Schlüsse, die S. zieht, sind folgende. 1. Beiderseitige Erblindung kann von einer Erkraukung des Hinterhauptbirns abhängeu. 2. Ist dieselbe plötzlich nach einem apoplektischen Anfalle entstanden uud das einzige Symptom bei normalem Augenspiegelbefund und erhaltenem Pupillarreflex, so muss sie auf beiderseitige Läsion der Hinterhauptgegend bezogen werden.

3. Eine derartige Erblindung kann als Hemianopsie erst in der einen und später in der andern Hälfte des GF auftreten oder in beiden Hälften zugleich. Berlin, Palermo.]

Leber (94) sucht den Nachweis zu liefern, dass sowohl einseitige als doppelseitige Amblyopieen vorkommen, die durch ihren flüchtigen Charakter den Eindruck von hysterischen machen, die aber mit Bestimmtheit in den Sehnervenstämmen zu lokalisieren und auf eine materielle Erkrankung zurückzuführen sind. Der Augenspiegel gibt darüber Auskunft, ob eine solche vorhanden ist, iudem eine weissliche Verfärbung der Sehnervenpapille zu Stande kommt, die »als der Ausdruck einer durch gewisse Veränderungen der Neuroglia bedingter stärkeren Reflexion des Papillargewebes aufznfassen ist.« Folgende Fälle werden mitgeteilt: 1) 44j. Frau, zuerst trat eine Herabsetzung des Sehvermögeus des linken Auges auf Fingerzählen in 1 m auf, grosses centrales Skotom, nach 5 Wochen leichte weissliche Verfärbung, S nahezu $\frac{1}{2}$. 5 Jahre später eine ähnliche Erkrankung des rechten Auges; S = $\frac{1}{2}$—$\frac{2}{3}$. Beide Papillen erschienen weiss, opak, die Grenzen etwas verschwommen und die Arterien leicht verengt. Die Schwäche der Beine wurde als hysterische Motilitätsstörung diagnosticiert. 2) Bei einem Arbeiter wurde eine einseitige akute Neuritis retrobulbaris, angeblich entstanden nach einer Durch-

nässung der Füsse, diagnosticiert, S = Fingerzählen in nächster Nähe, nach 11 Tagen normal. Ophth. blasse Färbung der Sehnervenpapille. Da nach Beseitigung der Sehnervenleiden eine Paraesthesie und Herabsetzung der Sensibilität in der ganzen linken Körperhälfte bestand, ausserdem der Kranke ein sonderbares Benehmen zeigte, wurde der Fall als eine Art von Hysterie aufgefasst. 3) 21j. Mädchen, S herabgesetzt auf Fingerzählen in $1\frac{1}{2}$ m auf einem Auge, nach ein paar Tagen noch auf dem andern Auge Herabsetzung von S auf die Hälfte des normalen mit starker Gesichtsfeldbeschränkung. In 3 Tagen kehrte S wieder zur Norm zurück. Milz etwas vergrössert, Neuralgieen. Ausserdem werden noch weitere Fälle beim weiblichen Geschlecht mitgeteilt, in zweien von diesen war dem Auftreten der Sehstörung »allgemeines Unwohlsein und Fieber« vorausgegangen. Eine Patientin hatte nur an leichteren hysterischen Erscheinungen gelitten. Bei einer anderen war vor einigen Jahren eine linksseitige Hemiparese und Artikulationsstörung aufgetreten. Zum Schlusse meint L., dass gewisse rasch vorübergehende Erblindungen oder Amblyopieen bei Hysterischen auf flüchtige Entzündungen der Sehnervenstämme beruhten, und dass vielleicht auch der mehr chronisch verlaufenden sog. Anästhesia retinae eine periphere Erkrankung des Sehnerven, etwa dicht vor dem Chiasma, zu Grunde läge.

Bei einem 24j. weiblichen Individuum entwickelte sich nach der Mitteilung von Pick (137) zu einer als kongenital zu bezeichnenden Amblyopie und zu einem Nystagmus verticalis, angeblich allmählich, einerseits eine Amaurose andererseits eine Ophthalmoplegia exterior hysterischen Charakters. Beide Störungen gehen unter dem Einflusse der Suggestion zurück, nachdem sie gleichzeitig oder im Anschluss an epileptische Anfälle und mit anderen hysterischen Symptomen aufgetreten waren. In einem andereu Falle (35j. Frau) wurde eine Herabsetzung des centralen Sehvermögens als hysterischer Natur betrachtet und die Suggestionstherapie versucht. Später wurde die Frau psychisch gestört und im Verlaufe trat eine Lähmung des rechten N. abducens, des rechten und linken M. obliquus inferior und rectus superior auf. Beide Pupillen waren starr, weit. Die Sektion ergab eine Trombosierung des Anhangsstückes der Art. basilaris, eine solche der Art. cerebelli inf. post. dextr., der Art. cerebri inf. post. sinist., sowie der beiden Artt. profundae cerebri. Im Bereiche der beiden Grosshirnhaemissphaeren fanden sich entsprechend den Arterienverstopfungen Erweichungsherde im Cuneus, in der angreuzenden Partie des Praecuneus, der Umbiegungsstelle vom Gyr. fornicatus zum Gyr.

uncin. und in den beiden Gyri occipito-temporales infer., im Kleinhirn, im Lobus post. dexter und der Tonsilla dextra, sowie im medialen Abschnitte der Lobi inf. und posterior.

Panas (126) berichtet über Sehstörungen, welche er bei männlichen Individuen nach erlittener Verletzung beobachtete, und bezeichnet sie als hysterische, wie concentrische Einschränkung des Gesichtsfeldes, monokulare Diplopie, retinale Asthenopie, Erblindung, während die Pupillenbewegung intakt erscheint.

Cochez (36) teilt ebenfalls 2 Fälle mit, in welchen nach Trauma hysterische Erscheinungen mit doppelseitiger oder einseitiger concentrischer Gesichtsfeldeinschränkung anfgetreten waren.

Browning (16) beobachtete bei 150 Epileptikern in 16 Fällen (12 männliche, 4 weibliche) eine Anisocorie und schätzt das Vorkommen der Anisocorie bei Epileptikern wie 1 : 5—6 und gibt an, dass die Verschiedenheit der Pupille manchmal erst bei schwacher Beleuchtung hervortrete.

Antonelli (1) unterscheidet verschiedene Formen der transitorischen Amblyopie, nämlich 1) das Flimmerskotom, 2) die Migraine ophtalmique, 3) die hemiopische Form mit concentrischer Gesichtsfeldeinengung nnd 4) die centrale und bemerkt, dass dieselben in Beziehung stehen zur Neurasthenie, Hysterie, Epilepsie, Tabes, progressive Paralyse n. s. w.

[Parisotti (128) wendet sich gegen eine Arbeit Ottolenghi's aus der Klinik von Lombroso, welcher ein besonders in den vertikalen Durchmessern eingeschränktes GF für Epilepsie und angebornen Hang zu Verbrechen und zu Prostitution als pathognomonisch und nur ausnahmsweise bei andern nervösen und psychischen Störungen vorkommend angiebt. Gestützt auf eine Reihe von 82 genauen Augenuntersuchungen und GFmessungen kommt P. zu dem Schlusse, dass keine der verschiedenen Formen von GFbeschränknng für eine bestimmte Störung charakterisch sei. P. bestätigt die Häufigkeit der von Charcot gefundenen Gesichtsfeldeinengung bei Hysterischen; doch findet sich dieselbe Form bei den verschiedensten anderen Neurosen. Ebenso bestätigt er den Befund Ottolenghi's von dem häufigen Vorkommen peripherer, sektorenförmiger Einbnchtungen des GF. Besonders aber betont P. die Häufigkeit von Cirkulationsstörungen bei sonst normalem Fundus, entweder arterielle Ischämie oder vasoparalytische Hyperämie, beide mit mehr oder weniger ausgesprochener Venenschwellung. P. ist geneigt, den häufigen Befund der peripheren Einbuchtungen des GF mit den vasomotori-

schen Vorgängen in der Retina in Verbindung zu setzen, während Ottolenghi dieselben auf kortikale Veränderungen bezog. Keinesfalls aber seien unsere jetzigen Untersuchungsmittel, Augenspiegel, Perimeter etc. bereits so vollkommen, um auf ihnen klinische oder gar forensisch entscheidende Diagnosen zu bauen.

Zu ähnlichen Schlüssen gelangt De Sanctis (45a) in einer Reihe von über 100 perimetrischen Messungen an nervös belasteten Individuen. Nur in 44% erwies sich das GF normal. Auch er fand peripherische Unregelmässigkeiten und Einbuchtungen, hemiopische Formen in vertikaler Richtung und Verschiedenheiten in beiden Augen, ohne denselben jedoch bestimmte Beziehungen zu bestimmten klinischen Formen beilegen zu können. Er weist auf die Notwendigkeit wiederholter Messungen hin, da nur so festgestellt werden kann, ob der einzelne Befund stabil oder veränderlich ist und in letzterem Falle etwa mit Schwankungen des Allgemeinzustandes zusammenhängt. Berlin, Palermo.]

Souques (160) teilt mit, dass ein 18j. Mädchen eine linksseitige Ptosis sowie eine Lähmung der rechten oberen und unteren Extremität darbot; der Hemiplegie gieng eine Hyperästhesie voraus. Die Ptosis wurde auf einen spastischen Zustand bezogen, da die Augenbraue nach unten gezogen war und am medialen Ende derselben sich vertikale Fältchen befanden.

[Pieraccini (139) macht auf das Verhalten von Hallucinationen bei einem Blödsinnigen aufmerksam, welche bei Verschluss eines oder des andern Auges schwanden und bei Offenlassen beider wieder auftraten, also als »notwendig bilaterale zu bezeichnen sind«, — eine bisher noch unbekannte Form.

Berlin, Palermo.]

Menz (109) teilt einen Fall (6j. Mädchen) von cerebraler Kinderlähmung mit. Bei einem 10 Monate alten Kinde war plötzlich eine rechtsseitige Körperlähmung aufgetreten, die langsam sich zurückbildete. Später traten Hemichorea und Hemiathetose in der gelähmt gewesenen oberen Extremität, Wachstumshemmung im Lähmungsgebiete sowie epileptiforme Anfälle hinzu. Ausserdem war der linke Oculomotorius völlig gelähmt, der rechte unvollständig, nämlich der M. rectus superior und inferior.

In einem Falle von Psychose bei einem Bleikranken (20jährigen Schriftsetzer) fand Mayer (107) eine Neuritis optica mit Parese beider Abducentes.

Moritz (115) teilt mit, dass ein 19j. Mann von einem Stein

am Hinterkopf getroffen worden sei; mehrere Tage dauerte die Bewusstlosigkeit. Nach Entfernung einiger Knochensplitter lag das Gehirn bloss. Nach der Genesnng war nnsicherer Gang, Schwindelgefühl, Abnahme des Sehvermögens mit starker Einschränkung des Gesichtsfeldes bei normalem ophth. Befunde festzustellen. Die Erscheinungen gingen allmählich zurück, und wird eine funktionelle Erkrankung angenommen.

Die Arbeit von Wilbrand (171) und Sänger (171) ist bereits in den beiden ersten Bänden der Jahrbücher der Hamburgischen Staatskrankenanstalten erschienen und erscheint jetzt mit einigen Abänderungen und Zusätzen als Monographie. Der Inhalt zerfällt in einem 1. und 2. Teil; die Zusammenstellung des 1., sowie der optischen Verhältnisse im 2. Teil rührt von W. her, während S. die rein neurologischen Untersuchungen übernahm. Der 1. Teil handelt von den typischen Gesichtsfeldanomalien bei funktionellen Störungen des Nervensystems, und zwar I. von den Ermüdungseinschränkungen, II. von der gleichmässigen concentrischen Gesichtsfeldeinschränkung, III. von den vorübergehenden centralen Skotomen uud der chronischen Intoxikationsamblyopie, IV. von der cerebralen Amaurose, so der epileptischen, hysterischen, nrämischen u. s. w. V. von der ledig vorübergehenden Herabsetzung der Sehschärfe bei normalem und gar nicht oder kaum ermüdbarem Gesichtsfelde ohne nachweisbares centrales Skotom, VI. von der sog. Amblyopie ex anopsia, VII. von dem Flimmerskotom und VIII. von der concentrischen Gesichtsfeldeinschränkung bei palpablen Gehirnkrankheiten und den Einfluss der Fernwirkung cerebraler Herde auf die Ausdehnung des Gesichtsfeldes. Im 2. Teil werden besprochen: die nervöse Asthenopie bei Schulkindern und während der Entwickelungsjahre, die durch ein Trauma erst manifest gewordene nervöse Asthenopie der Schulkinder, die nervöse A. bei erwachsenen Neurasthenikern, Hysterischen, die Diagnose der nervösen Asth. und die Differentialdiagnose bezüglich organischer Läsionen des optischen Nervenapparates, sowie die Behandlung der nervösen Asthenopie. In Tabellen werden die Hauptsymptome der nervösen Asthenopie (bei 45 nicht ausgewählten Patienten bei den traumatischen Neurosen), sowie der letzteren überhaupt an der Hand der beobachteten Fälle zusammengestellt.

Hübscher (83) stellt den Satz auf, dass die erhebliche Herabsetzung des Konvergenzvermögens, die motorische Asthenopie, als centrale Form die häufigste, vielleicht regelmässige Begleiterscheinung

der traumatischen Neurose darstelle. In den beiden ausführlich mitgeteilten Fällen fand sich ausserdem eine hochgradige concentrische Einschränkung des Gesichtsfeldes.

Bei einem 11j. Knaben war nach der Mitteilung von Nordenson (121) und Wetterstrand (121) eine hysterische Amblyopie mit Einschränkung des Gesichtsfeldes und unvollständiger Farbenblindheit aufgetreten und zwar nach einem Schlag mit der geballten Faust auf das betreffende Auge. Diese Erscheinungen verschwanden in Folge einer hypnotischen Behandlung.

C. C. Freund (62) fand bei Unfall-Nervenkrankheiten einige Tage oder Wochen nach dem Unfalle eine auffallende Erweiterung des Gesichtsfeldes für Weiss nnd für Farben; später soll diese Erweiternng einer mehr oder weniger starken Eineugung Platz machen, allein die Farbengrenzen schliessen sich auch dann noch fast unmittelbar an die Aussengrenzen an.

Wolffberg (175) bemerkt im Anschluss an die Mitteilung von Freund über die auffallende Erweiterung der Aussen- nnd besonders der Farbengrenzen bei einer Anzahl von Unfall-Nervenkranken, dass bei normalem quantitativem Farbensinu der Macula sich auch die Farbengrenzen innerhalb des vorhandenen Gesichtsfeldes normal verhalteu, während im Gegensatz hiezu proportional dem herabgesetzten quantitativen Farbensinn der Macula die Farbengrenzen von den Aussengrenzen nach dem Fixierpunkte zu hineinrückten. In Freund's Fällen optischer Hyperästhesie liess sich den erweiterten Farbengrenzen entsprechend stets eine Steigerung des Farbensinnes der Macula nachweisen.

Wilbrand (171) teilt die traumatischen Neurosen in drei Gruppen ein: 1) in solche, bei denen über das Sehvermögen überhaupt keine Klage geführt wird, 2) in solche mit asthenopischen Beschwerden, aber ohne palpable Läsionen des cerebrospinalen Nervensystems oder seiner knöchernen Hülle. Solche Beschwerden, aufgefasst als Symptome des durch das Trauma gesetzten allgemein nervösen Zustandes, sind: concentrisch verengtes Gesichtsfeld, Ermüdbarkeit der centralen und excentrischen Sehschärfe, Lichtscheu, Photopsieen, Gesichtshallucinationen, Veränderung der centralen Sehschärfe, anfallsweise auftretende Mikropsie und Makropsie, monokuläre Polyopie, Akkommodationsschwäche, anfallsweise auftretendes Doppelsehen, Flimmer vor deu Augeu und Blepharospasmus. Zur 3) Gruppe gehören diejenigen Fälle, in welchen die erwähnten asthenopischeu Beschwerden neben palpablen Läsionen des cerebrospina-

len Nervensystems einhergehen, wie Zerreissung des Nervus opticus im Canalis opticus u. s. w.

Placzek (140) hält die Tatsache des Vorkommens einer concentrischen Gesichtsfeldeinengung bei der sog. allgemeinen traumatischen Neurose für unbestreitbar, ferner fand er, dass alle Kranken, bei denen concentrische Gesichtsfeldeinschränkung nachweisbar war, den Förster'schen Verschiebungstypus in mustergültiger Weise wiederspiegeln.

Schultze (153) stellt den Satz auf, dass die Symptome der concentrischen Gesichtsfeldeinschränkung in vielen Fällen von funktionellen Erkrankungen nach Trauma nicht bestehen und für dieselben nicht charakteristisch sind.

[Ferri (57) giebt eine neue Erklärnng des sogenannten Gräfe'schen Symptoms beim Morbus Basedowii. Die Retraktion des oberen Lides und die mangelhafte Senkung desselben bei Drehung der Augen nach nnten wird gewöhnlich durch eine Kontraktion des Müller'schen Muskels, also wenn man das gesamte Krankheitsbild als Neurose des Sympathikus auffasst, als Reizerscheinung erklärt, während die Gefässerweiterung auf Lähmung beruhen muss. Dieser Widersprnch und daneben der weitere, der in der Annahme einer stets gleichmässigen nie nachlassenden Kontraktion eines Muskels liegt, ferner das Fehlen der Retraktion am unteren Lide lassen nach einer andern Erklärung suchen. F. nimmt an, dass die vasomotorische Gefässparalyse bezw. -erweiterung, die durch Volumzunahme des orbitalen Gewebes Exophthalmos hervorbringt, in den orbitalen Muskeln ebenfalls Volnmzunahme und damit eine entsprechende mechanische Verkürznng hervorrufen muss, dass es sich beim Gräfe'schen Symptom um durch Muskelhyperämie hervorgerufene Verkürzung des Levator palpebrae und nicht um den Müller'schen Muskel handelt. Experimente an der Leiche ergaben z. B. eine messbare Verkürzung der durchschnittenen Achillessehne bei Injektion von Flüssigkeit in die Art. poplitea. Diese Muskelverkürzung muss sich am Bnlbus natürlich auch an den Recti ausbilden, und es wird von dem Grade der Gefässerweiterung abhängen, ob die Verkürzung dieser oder die Volumzunahme des orbitalen Gewebes das Uebergewicht bekommt und Exophthalmos entsteht oder nicht.

Berlin, Palermo.]

Lemko (96) hat weitere Fälle von Basedow'scher Krankheit mit Exstirpation eines grossen Teiles der Struma behandelt und gefunden, dass der Exophthalmos fast intact nach der Operation ge-

ringer resp. geschwunden war. Dressmann (48) beschreibt 3 durch Ligatur der Arteriae thyreoideae erheblich gebesserte Fälle, wobei in kurzer Zeit nachliessen die Pulsfrequenz, der Exophthalmos etc.

Bruns (17) betont, dass das sog. Graefe'sche Symptom bei Morbus Basedowii nur in einem Zurückbleiben des oberen Lides bei Senkung der Blickebene bestehe und führt als Beleg 2 Fälle an. Br. erwähnt noch eine Beobachtung von Moebius, welche für dessen Auffassung spricht, dass das Graefe'sche Symptom die Folge eines übermässigen Tonus der das Auge öffnenden Muskeln sei. Es handelte sich um einen 30j. Mann mit organischer linksseitiger Hemiparese, welcher durch einen Schreck in einen Zustand grosser Erregung geraten war. Das Graefe'sche Symptom wird übrigens auch bei der Thomsen'schen Krankheit beobachtet.

Remak (146) beobachtete bei einer unter den Erscheinungen der Bulbärparalyse erkrankten Frau beiderseits leichte Ptosis, links mehr als rechts, und gleichzeitige Parese des M. orbicularis der Lider. Anatomisch fand sich eine parenchymatöse Degeneration der Facialiskerne, und am M. orbicularis eine mässige Atrophie und Verlust der Querstreifung an vielen Fasern.

Brasch (12) berichtet über einen weder neuropathisch belasteten noch luetisch inficierten 47j. Mann mit beiderseitiger Abducensparese, rechts mit völliger Lähmung aller äusseren Zweige des Oculomotorius, links nur des Internus. Rechts ausserdem Anästhesie in den beiden oberen Aesten des Trigeminus und Parese des oberen und unteren Facialis; im weiteren Verlaufe Ausbreitung der Lähmung auf die Extremitäten u. s. w. Nach 2½ Monaten Exitus lethalis. Es wurden erkrankt gefunden: Die Kerne des Abducens, die hinteren Abschnitte der Okulomotoriuskerne, die hinteren Längsbündel und die linksseitige Schleife, ein kleinerer Bezirk im rechten Hirnschenkelfuss, in der rechten Brücke ein Herd, der den austretenden Facialis und Trigeminus in sich begreift, den Kern der Facialis fast ganz verschont, denjenigen des Trigeminus zerstört und stellenweise auf die Pyramidenstränge der rechten Seite übergreift. Im Rückenmark Erkrankung der Vorderzellen, im Bulbus Degeneration fast aller Kerne und der Pyramiden.

Guinon (77) und Parmentier (77) stellen die Ophthalmoplegia externa als Kernerkrankung in jeder Hinsicht gleich der Glossolabial-Paralyse; erstere könnte als obere, letztere als untere Bulbärparalyse bezeichnet werden. Die doppelseitige Ophth. externa gibt eine zweifelhafte Prognose; sie kompliciert sich häufig mit der Glosso-

labialparalyse und eine solche totale Polioencephalitis beginnt gewöhnlich mit der ersteren. Nur selten tritt die Ophthalmoplegie zu der Glossolahialparalyse hinzu, wenn diese zuerst isoliert auftritt. Ebenso wie die Polioencephalitis inferior zuweilen als Komplikation der Poliomyelitis anterior chronica auftritt, so kann anch die Polioencephalitis superior sich mit einer mehr oder weniger ausgebreiteten Amyotrophie verbinden. Eine Polioencephalomyelitis ist bald subakut bald chronisch und beginnt bald mit der Ophtbalmoplegie bald mit der Muskelatrophie. Eine Heilnng erscheint ausgeschlossen, die Aetiologie unsicher.

Bei einem 40jäbrigen Manne fand sich nach der Mitteilung von Hoppe (81a) ausser den Erscheinnngen der Bulhärparalyse beiderseitige Ptosis, rechts fast vollständig und hier zugleich eine geringe Beweglichkeitsbeschränkung im Sinne des Rectus internus und superior. Die Ptosis wurde allmählich geringer. Die Antopsie zeigte eine frische Blutung, welche auf der einen Seite den Nucleus centralis anterior des Oculomotorius, zum Teil auch den Nncleus lateralis anterior zerstört hatte.

Bei einem als Syringomyelie von Raichline (144) bezeichneten Fall (47j. Frau) hestand linksseitige Ptosis mit Pupillenverengerung und Nystagmns borizontalis hesonders bei der Blickrichtung nach links.

In einem Falle von Déjérine (43) nnd Sottas (43) fand sich eine einseitige Syringomyelie hei einem 60j. Manne; das Gesichtsfeld war heiderseits eingeengt, rechts mehr als links. Bei der Sektion zeigte sich ein Gliom mit Höhlenhildung auf der recbten Rückenmarkshälfte von der Höbe des zweiten Cervikalnervenpaares bis zur ohersten Lendenanschwellung.

Guillery (76) berichtet über einen 52j. Schreiner, der mit einer linksseitigen Abducenslähmung, anfänglicher Ungleichheit der Pupillen und reflektoriscber Pupillenstarre behaftet war. Die Pupillen reagierten prompt auf Konvergenz und zwar auch auf Konvergenz mit Ausscbluss der Akkommodation durch Vorhalten von Konvexgläsern, dagegen nicbt auf Akkominodation ohne Veränderung des Konvergenzwinkels. Die Kniesehnenreflexe waren erloschen, die Sehnerven normal. Diagnose: Beginnender Tabes. Es wurde der Einfluss verschiedener pupillen-erweiternder und -verengernder Mittel geprüft und im Allgemeinen der Schluss gezogen, dass es sich bei der tabetischen Miosis nicbt um eine Affektion des Sympathicus im Sinne einer Lähmung, sondern nm einen Spasmus handle, bedingt durch eine Beteilignng der Gegend am Boden des 3. und 4. Ventri-

kels. Der Prozess entwickele sich gewöhnlich, aber nicht immer, beiderseits gleichmässig, in der Richtung von hinten nach vorn, so dass Störungen im Lichtreflexe und Sphinkterreizung zuerst erscheinen, später Lähmung dieses Muskels und beeinträchtigte Akkommodation.

Münzer (119) berichtet ausführlich über eine 24j. Patientin, welche zwei Wochen nach einem Abortus Sprach- und Kaustörungen, sowie eine Schwäche der oberen und unteren Extremitäten darbot. Nach vorübergehender Besserung nahmen letztere wiederum zu mit ausgesprochenem Spasmus. Nach 2 Jahren fand sich eine Optikusatrophie. Unter zunehmender Schwäche trat der Exitus lethalis ein. Die Sektion ergab eine graue Degeneration der weissen Substanz des Rückenmarks, bezw. wäre der Fall aufzufassen als eine amyotrophische Lateralsklerose, kombiniert mit Sklerose der Kleinhirnseitenstrangbahnen und der Pyramidenvorderstrangbahnen.

Krauss (90) bringt Krankengeschichten von Fällen von Tabes dorsalis, von denen die meisten okulare Störungen darboten. Beobachtung 10 betrifft eine 56j. Frau; Pupillen fast stecknadelkopfgross, geringe Pupillarrektion auf Lichteinfall, Gesichtsfeld eingeschränkt, Papillen weiss entfärbt, am linken Auge eine atrophische Exkavation. Anatomische Diagnose: Degeneratio grisea funic. post. med. spin., Hydrocephalus levis internus, Ependymitis ventr. quarti, Atrophia cerebri. In Beobachtung 11 (59j. Mann) findet sich eine sehr weisse Papille (Anämie oder Atrophie) angegeben, desgleichen eine Atrophie der Sehnerven im Falle 12 (73j. Mann), verbunden mit Miosis, totaler Pupillenstarre und rechtsseitiger Ptosis. Die rechte Pupille weiter als die linke. Im Falle 13 (59j. Frau) fand sich eine linksseitige Ptosis, linke Pupille weiter als die rechte, fast totale Pupillenstarre.

Goldscheider (72) hebt hervor, dass, wenn schon für die Koordinationsstörungen im Allgemeinen die Frage von der Regulierung der Bewegungen durch den Gesichtssinn von Bedeutung ist, so ganz besonders für die Ataxie der Handschrift, da gerade die Schreibbewegung sehr nahe Beziehungen zum Gesichtssinn hat.

Bei einem 44j. Manne, der syphilitisch inficiert gewesen war, fanden sich nach der Angabe von Nonne (120) beiderseitige Miosis, reflektorische Pupillenstarre, mässige beiderseitige Atrophie der Sehnerven. Zugleich litt der Kranke an einer typischen Tabes, die sich auch als typische Hinterstrangserkrankung bei der anatomischen Untersuchung erwies. Zugleich wurde eine centrale Gliomatose des Rückenmarks sowie eine specifische Veränderung der Arteria basilaris festgestellt.

Grasset (74) beobachtete folgenden Fall: Ein 23j. Mädchen zeigt Nystagmus, skandierende Sprache, Intentionszittern, Schwindel, Parästhesie am rechten Unterschenkel, ausserdem eine beiderseitige weisse Sehnervenatrophie mit einer unregelmässigen koncentrischen Gesichtsfeldeinengung. Später machten sich bulbäre Erscheinungen geltend. Die Sektion erwies sklerotische Herde im Pons, am Boden des 4. Ventrikels, in der Medulla und im Rückenmark.

Brown (15) berichtet über 22 Fälle hereditärer Nervenaffektionen, von denen er 9 selbst beobachtet hat und die zum Teil schon beschrieben sind. Von den beiden neu hinzukommenden Fällen zeigte der eine Ataxie der vier Extremitäten, Sprachstörung und Optikusatrophie, der Bruder dieses Kranken ebenfalls diese Erscheinungen mit gleichzeitiger Ptosis.

Geigel (68) hat im Hinblick auf die Angaben Mendel's, dass bei der Friedreich'schen Ataxie fehlender Nystagmus hervorgerufen werden könne eventuell durch Drehung der Kranken 3—4 mal um ihre vertikale Achse, bei zwei an hereditärer Ataxie leidenden Brüdern Folgendes beobachtet: Wurden die Kranken 3 mal rechts gedreht, so trat Nystagmus nach rechts, nach 3 mal Linksumkehrtwendung nach links auf. Der Nystagmus verlief so, dass entsprechend der Seite der Drehung auch eine konjugierte Deviation der Augen eintrat, aus welcher Stellung sie durch kleine Zuckungen herausgerissen wurden. Die ganze Erscheinung dauerte einige Sekunden und trat auch dann auf, wenn die Augen während der Drehung verbunden waren, so dass der Nystagmus nicht reflektorisch durch Scheinbewegung der Aussenwelt während des Drehens bedingt ist. Ausserdem wurde die Erscheinung noch beobachtet bei einem wahrscheinlich an multipler Sklerose Leidenden, der ebenfalls in der Ruhe keinen Nystagmus hat, nnd bei einem Kranken, der vor etwa 1 Jahr eine Embolie der Arteria fossae Sylvii erlitten hatte. Gesunde zeigten die Erscheinung nicht.

Pfeiffer (132) beobachtete bei einem Lymphosarkom im Mediastinum post. mit Hineinwuchern des Tumors in die Intervertebrallöcher des 1. und 2. Brustwirbels und den Wirbelkanal mit Läsion der 1. linken Brustwurzel und des 1. Ramus communicans von okularen Erscheinungen eine Verengerung der linken Lidspalte nnd der Pupille mit träger Reaktion auf Lichteinfall. Bei einem Sarkom der Wirbelsäule mit teilweiser Zerstörung der Wirbelkörper und Ausfüllung des Spinalkanals im Bereiche der 3 unteren Cervikalwirbel

und des 1. Dorsalwirbels fand sich zunehmende Verengerung der Pupille und der Lidspalte auf beiden Augen.

Pflüger (133) konstatiert die grosse Häufigkeit der Druckempfindlichkeit des Supraorbitalis bei beginnender Entzündung des vorderen Bulbusabschnittes, so bei initialer Iritis, bei beginnendem Herpes corneae. In einem Falle wurden ferner festklebende membranöse Auflagerungen auf der Bindehaut des unteren Lides während 10 Monaten beobachtet. Da eine antiparasitäre Behandlung nicht half, so wurde eine rechtsseitige Trigeminusneuralgie, verbunden mit Erbrechen, in Betracht gezogen und nachdem sich Pf. »zu der Ansicht mühsam durchgearbeitet, dass die anormale Thränensekretion die Schuld an dem incurablen Augenleiden trage«, wurde der schmerzhafteste Ast des rechten Trigeminus, der Infraorbitalis, gedehnt bezw. reseciert. Der Erfolg war ein negativer, woraus geschlossen wurde, dass der Trigeminus mehr centralwärts afficiert sei. Alsdann wurde die Thränendrüsenexstirpation gemacht, die den Croup beseitigte. Schliesslich stellten sich auch Erscheinungen einer Parese der interioren Augenmuskeln ein, welche, »zusammengehalten mit der nicht peripheren Trigeminusaffektion und dem Erbrechen, den nuklearen Sitz des Leidens wahrscheinlich« machen.

f) Verschiedenes.

1*) Arcoleo, E., Le malattie dell' occhio in relazione a quelle del naso. (Assoc. oftalm. Ital.) Annali di Ottalm. XXII. p. 79.

2*) Berger, E., Rapport des maladies des yeux, celles du nez et des cavités voisines. Paris. O. Doin.

3*) Beaumont, W. M., Haemorrhage into the vitreous, associated with epistaxis. Ophth. Review. p. 352.

4) Burnham, G. H., A case of rheumatic affection of the eyes associated with chronic rheumatism, treated by pilocarpine. Canada Pract. Toronto. XVII. p. 346.

5) Campbell, D. M., Some rheumatic affections of the eye. Transact. Michigan med. Society. Detroit. II. p. 307.

6) Casseday, F. F., Dental reflexes as shown in the eye. Journ. of Ophth., Otol. and Laryngol. IV. p. 103.

7*) Couetoux, L., Des affections de l'oeil et de l'oreille. Annal. d'Oculist. CVIII. p. 408.

8) Courtaix, Eug., Maladiés des yeux et maladies des dents; relations pathologiques entre les yeux et les dents. Paris. H. Jouve.

9*) Feuer, Die Beziehungen zwischen Zahn- und Augenaffektionen. Klin. Zeit- und Streitfragen. Heft 10.

10) —, The etiological relation of nasal diseases to affection of the eyes. Journ. americ. Med. Assoc. Chicago. XIX. p. 302.

11*) Hirschberg, Ueber Erblindung nach Blutverlust. Centralbl. f. prakt. Augenheilk. September. S. 257.
12*) Janot, Rapports morbides de l'oeil et de l'utérus; oeil utérin. Thèse de Montpellier.
13) L'Eost, Fr. M., Essai sur les affections oculaires liées à la diathese rhumatismale. Bordeaux. 1891. 79 p.
14*) Pargoire, De la menstruation en pathologie oculaire. Thèse de Paris.
15) Percepied, De la conjonctivite phlycténulaire et des épistaxis comme complication de la coqueluche. Françe méd. 22 Juillet. (Das Wesentliche im Titel enthalten.)
16*) Potain, Rétinique albuminurique. Annales de médecine. p. 201. Nr. 26.
17) Ryerson Sterling, Cases illustrative of the influence of diseases of the female generative organs, more especially amenorrhoea, upon the visual apparatus. Ontaria med. Journ. Toronto. p. 105.
18) Schneider, J., Eyesight affected by uterine disease. Transact. of the Wisconsin State med. Society.
19) —, Influence of ear disease upon the mental and physical development of a child. Ibid. (Nichts in okularer Beziehung Erwähnenswertes.)
20*) Straub, Ueber die Aetiologie der sogenannten skrophulösen Entzündungen. Arch. f. Augenheilk. XXV. S. 416.
21) Vincent, L'oeil et le foie. Thèse de Lyon.
22*) Zaufal, Zur operativen Behandlung der Fremdkörper in der Paukenhöhle. Wichtigkeit der ophth. Untersuchung. Prag. med. Wochenschr. Nr. 15.
23*) Ziem, Zu E. Berger's Darstellung der Beziehungen zwischen Augen- und Nasenkrankheiten. Monatsschr. f. Ohrenheilk., sowie für Kehlkopf-, Nasen-, Rachen-Krankheiten. Nr. 5.
24) —, A propos des rapports des maladies du nez avec les maladies des yeux. Annal. des maladies de l'oreille, du larynx, du nez et du pharynx. Nr. 7.

Beaumont (3) teilt mit, dass ein 23j. Mann, der wiederholt an heftigem Nasenbluten litt, von einer Entzündung des rechten Auges befallen wurde, die mit einer Glaskörperblutung einherging. Später wurde auch eine Blutung in der vordern Kammer sichtbar. Das Sehvermögen blieb auf Erkennung von Handbewegungen herabgesetzt. Seit der Augenaffektion ist das Nasenbluten nicht wiedergekehrt.

Hirschberg (11) erzählt, dass ein 45j. Mann von einem heftigen Blutsturz aus dem Magen befallen worden und 8 Tage später das linke Auge erblindet sei. Ophth. erscheint der Sehnerv blassgelb, die Arterien eng, zartes Oedem rings um den Sehnerven; beiderseits in der Peripherie Pigmentflecke, offenbar schon älter. Rechts sind bläuliche wolkenähnliche Herde der Netzhaut in der nächsten Nähe der Papille sichtbar.

Indem Potain (16) die Retinitis albuminurica auf die urämische Intoxikation zurückführt, betont er in Bezug auf die Behand-

lung die Notwendigkeit, die schädlichen Stoffe möglichst aus dem Körper zu entfernen, und empfiehlt die Milchdiät.

Straub (20) untersuchte bei an Phlyktänen leidenden Individuen Blepharitiden mit Krusteubildung ohne und bei gleichzeitiger Pustelbildung, sowie das Eczema rubrum madidum des Naseuflügels und der Ohrmuschel auf Mikroorganismen und fand in Deckglaspräparaten nur nach Gram färbbare Diplokokken und Staphylokokken und auf Gelatine-Platten mit seltenen Ausnahmen nur gleich aussehende Staphylokokken-Kolonien. Die gezüchteten Bakterien wurden als Staphylococcus pyogenes aureus s. albus gedeutet, und St. ist geneigt, diese Mikroorganismen auch als Ursache für die Conjunctivitis und Keratitis eczematosa zu betrachten.

Jauot (12) behauptet, dass der gesunde oder kranke Uterus die Quelle für eine Infektion bilden könne, die sich alsdann in Iritis, Neuritis u. s. w. äussere.

Pargoire (14) stellt die verschiedenen Augenaffektionen, wie Irido-chorioiditis, Skleritis u. s. w. zusammen, welche bei der normalen und anormalen Menstruation beobachtet werden, und nimmt 3 Ursachen für dieselben an, nämlich 1) eine Reflexneurose, 2) eine Kongestion und 3) eine Infektion.

Schneider (18) erwähnt, dass bei Dysmenorrhoe leicht Insufficienz der Musculi recti interni, Strabismus convergens und divergens auftreten, ferner Keratitis phlyctaenulosa und parenchymatosa, Hyperästhesie der Netzhaut, Neuritis des Sehnerven u. s. w.

Couétoux (7) verficht die Annahme, dass verschiedene Erkrankungen des Auges, so die Kerato-Conjunctivitis, der Frühjahrskatarrh u. s. w. bedingt werden durch Veränderungen des Nasen-Rachenraumes, von welchem aus auch eine Erkrankung des Ohres eingeleitet werde.

Berger (2) unterscheidet hinsichtlich des Zusammenhanges von Erkrankungen des Auges mit solchen der Nase und der benachbarten Gesichtshöhlen zwischen solchen, die auf direktem, und solchen, die auf reflektorischem Wege durch Reizung der Endungen des Trigeminus entstehen. Zu letzteren gehören beispielsweise das Thränenträufeln und die Einschränkung des Gesichtsfeldes; diese verschwinden, wenn man in die Nase eine Kokaïnlösung injiciert oder eine subkutane Morphiuminjektion macht. Nach einer kurzen anatomischen Einleitung bespricht er von den angeborenen Missbildungen des Os ethmoidale die Hypertrophie als Ursache einer horizontalen Vergrösserung des Abstandes der beiden Augenhöhlen und als Hindernis für

die Konvergenz. Auch kann hiedurch eine Verengerung des Thränennasenkanales u. s. w. entstehen. Bei Störungen des Wachstums des Keilbeins kann es zu einer Verengerung des Foramen opticum mit Atrophie des Sehnerven kommen. B. meint ferner, dass niemals die Nase von der Bindehaut her d. h. bei einer entzündlichen Erkrankung der letzteren inficiert werde, während das Umgekehrte möglich sei. Auch wird ausgeführt, dass ein Glaukom reflektorisch bei einer Erkrankung der Nase sich entwickeln könne, ferner die Entstehung der Keratitis und Conjunctivitis eczematosa bei Ekzem der Nase und eine Einschränkung des Gesichtsfeldes bei Empyem der Stirn- und Kieferhöhlen, welche Störung ebenfalls als eine Reflexerscheinung angesehen wird im Gegensatz zu Ziem, der eine Kompression des Auges durch die vorgedrängte Orbitalwand angenommen habe. Im letzten Abschnitt erörtert B. die Sehstörungen bei Infektionskrankheiten, wie bei der Influenza und dem Typhus, und glaubt, dass auch hier die Vermittelung durch eine Erkrankung der Gesichtshöhlen erfolge.

Ziem (23) will zwei besonders auffällige Behauptungen Berger's in dessen Veröffentlichung: »Rapports entre les maladies des yeux et celles sur nez« richtig stellen, nämlich 1) dass er zuerst manche im Verlaufe von chronischen, obstruierenden Nasenkrankheiten auftretenden Formen von Schielen und Astigmatismus hervorgehoben habe, und 2) dass Berger willkürlich eine auf Erkrankung des Sinus sphenoidalis bezügliche Stelle bei den Erkrankungen des Sinus maxillaris verwechselt habe.

[Arcoleo (1) hebt die ätiologische Bedeutung der Nasenkrankheiten für das Auge hervor. Die chronische hypertrophierende Rhinitis könne erfahrungsgemäss Ciliarinjektion, Gesichtsfeldbeschränkung, Asthenopie und nach Hack sogar Basedow'sche Krankheit, ferner Katarrhe, Keratitis und Phlyktänen hervorrufen. Meist sei eine reflektorische Reizung durch den Trigeminus anzunehmen. Die Behandlung müsse natürlich die Nasenaffektion mit berücksichtigen.

Berlin, Palermo.]

Zaufal (22) betont die Notwendigkeit einer ophth. Untersuchung bei Fremdkörpern in der Paukenhöhle; eine sofortige operative Entfernung sei geboten, wenn die Erscheinungen der Neuroretinitis oder Stauungspapille ausgesprochen wären.

Feuer (9) stellt die Art und Weise, wie Zahnaffektionen das Auge in Mitleidenschaft ziehen, folgendermassen zusammen: 1) Augenkatarrhe (!), und zwar auf reflektorischem Wege besonders häufig während der 1. Dentition oder als Teilerscheinung einer Gesichtsgeschwulst

dentalen Ursprungs. 2) Ansdehnung einer eiterigen Entzündung des Periosts des Alveolarfortsatzes per continnitatem auf die Orbita, »was in einer grossen Anzahl der Fälle den Ruin des Auges (Atrophie des Sehnerven oder Phthisis bulbi), manchmal sogar den Tod nach sich zieht«. 3) Fnnktionelle Störungen auf dem Wege des Reflexes »nnd zwar im Bereiche des Augenastes des Trigeminus, des lichtpercipierenden Apparates (Sehnerv und Retina), des Okulomotorius und des Facialis«. 4) In Folge der Affektion des Angenastes des N. trigeminus Neuralgien einzelner Zweige desselben, vasomotorische Erregung der Nerven, in Folge davon Hyperämie und Schwellung der Bindehaut. 5) In Folge der Affektion des Sehnerven und der Netzhant Photophobie, Asthenopie, Anästhesie, Amblyopie, Amaurose. 6) Die Beteiligung des N. oculomotorius besteht vorwiegend in Lähmungs-, seltener in Krampferscheinungen. 7) Die Affektion des Facialis ist weitaus häufiger Reiznng (Tic, Blepharospasmus) als Lähmung. 8) Alle Reflexaffektionen des Auges heilen rasch und vollständig nach Extraktion des kranken Zahns.

---

18. Verletzungen des Auges.

Referent: Prof. **Michel.**

1*) A d a m ü c k, E., Zur Frage über die Anlegung von Suturen bei Hornhautwunden (K woprosu o naloschenii schwow na zani rogowitzi). Westnik ophth. IX. 1. p. 16.

2) B a l d i n g e r, W. H., A case of chemical or caustic traumatism of eyeball and eye-lids and the efficacy of massage in slearing the cornea of traumatic opacities. Ophth. Record. 1891—2. I. p. 328. (Verletzung der Hornhaut durch irrtümliche Instillation einer concentrierten Lösung von salpetersaurem Quecksilber.)

3) B a d n e l, Di nn caso di ascesso orbitale da lesione ossea con secondaria commnnicazione colla cavità nasale ed idrope del seno frontale. Annali di Ottalm. XXI. p. 377.

4) B a r r e t t, J. M., A case of removal of a large piece of steel from the vitreous with the electro-magnet. Austral. med. Journ. Melbonrne. XIV. p. 70.

5) —, and P. W e b s t e r, Retention of a foreign body in the eye for eleven years; continued irritation in injured eye; no sympathetic ophthalmitis. Ibid. 1891. XIII. p. 577.

6) B a r s a n t i, Cataracte traumatique développée soudainement à la suite d'nne commotion du cristallin. (Tradnit du manuscrit italien par le Dr. M a l g a t.) Recueil d'Opht. p. 4 nnd Riforma med. I. p. 376.

7*) Buller, F., A foreign body in the retina. Transact. of the americ. ophth. soc. Twenty-eighth meeting. p. 332.

8*) Burchardt, Entzündung der rechten Hornhaut und der rechten Regenbogenhaut nach einer Verletzung in der Gegend des Austritts des rechten Unteraugenhöhlen-Nerven. Charité-Annalen. XVII. p. 475.

9) Burnett, Los of eye in early life from inflammation (traumatic); sympathetic irido-chorioiditis many years after; enucleation of the atrophic ball; relief to the irido-chorioiditis; formation of bone in the vitreous or retina, syringing from the optic disk. Med. News. Philad. p. 28.

10) Callan, P. A., Four cases of orbital traumatism resulting in immediate monocular blindness through fracture into foramen opticum; in one of these cases the blow was over the left orbit, causing blinding of the right eye. Journ. americ. med. assoc. Chicago. XVIII. p. 284.

11) Caprei, M., A proposito di un caso raro di lesione oculare bilaterale gravissima da stasi linfatica corneale. Boll. d'Ocul. XIV. Nr. 10 (siehe Abschnitt: »Krankheiten der Hornhaut und Lederhaut«).

12) Carrow, F., Injuries of the eye. Internat. Clinic. Phila. IV. p. 333.

13) Cocks, G. H., Tranmatic injuries tho the eye. Med. Record. p. 555.

14*) Cramer, E., Eigentümliche Schwankungen der Sehschärfe in Folge eines intraokularen Fremdkörpers. Klin. Monatsbl. f. Augenheilk. S. 317.

15) Dunn, Rupture of the eye in the ciliary region; shrinking of the ball with supervention of sympathetic ophthalmia two and a half years after the injury. Virginia med. Month. Richmond. XIX. p. 25.

16) —, Injury to the eyeball; rupture of sclera in the ciliary region; eye saved. Ibid. p. 824.

17) —, Contusion of the eye-ball; dislocation of lens, with rupture of its capsule; separation of iris at its periphery. Virginia Month. Richmond. XIX. p. 581.

18) Eales, H., Injuries to the eye and adjacent points. Birmingham med. Record. XXXI. p. 278.

19) Fage, Plaie pénétrante de la sclérotique, suture sclératicale; guérison. Gaz. méd. de Picardie. X. p. 247.

20*) Ferdinands, G., Gunshot injuries to the eye; the possibility of their more conservative treatment. Lancet. II. p. 240.

21) Ferron, Inclusion d'une paillette métallique dans l'iris. Journ. de médec. de Bordeaux. p. 132.

22) Finlay, C. E., Penetrating wounds of the eye-ball; histological and bacteriological researches and consideration regarding the pathogenesis of sympathetic ophthalmia. Archiv. Ophth. XXI. p. 457.

23*) Forlanini, Tranmi. Boll. d'Ocul. XIV. Nr. 8, 9, 10, 12.

24) —, Contributo allo studio dei traumatismi oculari. Gaz. med.-lomb. Milano. 1891. p. 489.

25) —, Ferita penetrante della sclerotica nella regione cigliare con presenza del corpo feritore; estrazione; cura; guarigione. Ibid. p. 490.

26) Fowler, W. P., A peculiar case of injury to the eye. Americ. Journ. Homeop. VII. p. 533.

27*) Gonzenbach, M. von, Einfahren eines Zündhütchenstückes ins Auge

mit Einkapselung und Erhaltung eines vollen Sehvermögens. Klin. Monatsbl. f. Augenheilk. S. 197.

28*) Gorand, Deux cas d'iritis traumatiqne. Annal. de la policlinique de Bordeaux. 1891. Nr. 9.

29*) Gotti, Due casi importanti di tranmatismo oculare. Boll. d'Ocul. XIV. 6.

30) Greenwood, A., Two cases of corneal wound with prolapse of iris. Boston med. and surgic. Journ. CXXVI. 4. February. (Behandlung mit Eserin, bezw. Atropin.)

31) Grosz, E., Fälle von eitriger Entzündung bei Einheilung von Iris in eine Hornhautnarbe. Szémeszet. p. 25.

32*) —, Verletzung der Linse. Ibid. und Pest. med.-chir. Presse. XXVIII. S. 397.

33*) Guillery, Ueber die Entschädigungsansprüche Einäugiger. Klin. Monatsbl. f. Augenheilk. S. 206.

34) Hansen, C. M., Corpus alienum in Camera anterior. Nord. ophth. Tidsskr. V. 27.

35) Holt, E. E., Extraction of foreign bodies from the vitreous. Transact. Maine M. Ass. Portland. 1891. X. p. 472.

36) Jackson, Foreign bodies in the cornea. Maryland med. Journ. Balt. 1892—93. XXVIII. p. 23.

37) Keiper, F. G., Steel in the iris for twenty-seven years. — Sympathetic inflammation. — Operation recovery. (Indiana state med. soc.) Americ. Journ. of Ophth. p. 299 (siehe Abschnitt: »Sympathische Erkrankungen«).

38) Knapp, Attempt to remove a ship of steel from the backgrounnd of the eye unsuccessful trough an accident which might have been avoided. Arch. Ophth. XXI. p. 362. (Unwirksamkeit des Magneten bei der Operation, ohne dass eine Störung in der Leitung nachweisbar war.)

39) Légues, G., Hémophthalmie grave déterminée par la détonation d'un canon de fort calibre; expériences sur le mode d'action de ce genre de détonation. Arch. de méd. et pharm. mil. XIX. p. 115. (Im Titel das Wesentliche enthalten.)

40) Leplat, L., Extraction d'un eclat de fer conservé pendant 5 ans dans la chambre antérienre. Ann. Soc. méd.-chir. de Liège. 1891. XXX. p. 399. (Im unteren Iriswinkel ein Eisensplitter, 4 mm lang und 1 mm breit; Entfernung mit der Pinzette, nachdem dies mit dem Elektromagneten nicht gelang.)

41) —, Blessnres de l'oeil par une balle. Ibid. p. 397.

42*) Makrocki, Zur Symptomatologie der Commotio retinae. Arch. f. Augenheilk. XXIV. S. 244.

43) Meyer, E., Un cas d'extraction d'un morceau de fer intra-ocnlaire à l'aide de l'aimant. Annal. d'Ocnlist. T. CVII. p. 189 (siehe Abschnitt: »Krankheiten des Glaskörpers«).

44*) Millikin, L., Injury of the lens, with cases. Ophth. Review. p. 285.

45) —, Wounds of the eye-ball. Cleveland med. Gaz. 1891—2. VII. p. 161.

46*) Mitchel, S., Temporary vision restored to a sightless eye by an accident. Americ. Journ. ot Ophth. p. 371.

47) Murell, J. E., Eye injnries considered in relation to sympathetic affection. Ophth. Record. Nashville. p. 283.

48) Oliver, C., Clinical history of a case of successful extraction of a piece of steel from the iris and lens by an iridectomy, with subsequent absorption of the lens and recovery of normal vision. (Section of Ophth. Americ. med. Assoc.) Americ. Journ. of Ophth. p. 203. (Im Titel das Bemerkenswerte enthalten.)

49*) —, A case of gunpowder injuries to both corneae irides and lenses. Transact. of the americ. ophth. soc. Twenty-eight meeting. p. 323.

50*) Pansier, Retinite pigmentaire traumatique. Nouvean Montpellier méd. I. p. 205.

51*) Parisotti, Rovesciamento totale dell' iride e lussazione della lente nel vitreo. Bollet. dell' Accad. med. di Roma. XVIII. p. 602.

52) Patterson, E. B., Steel in the iris. Med. News. Phila. 1891. XI. p. 363.

53) Pohlenz, E., Ueber Risse des Sphincter iridis und der Chorioidea. Inaug.-Diss. Halle a/S. 1891.

54) Poplawska, S., The etiology of inflammation of the eye after injury foreign bodies. Transl. by Dr. W. A. Holden. Arch. Ophth. XXI. p. 22 (siehe diesen Bericht pro 1890. S. 192).

55*) Priestley Smith, Changes in the retina, due to long-continued lodgment of a metallic ship on its surface. (Ophth. soc. of the united kingd.) Ophth. Review. p. 217.

56) Reynolds, D. S., Burns of the eyes. Journ. Americ. med. Assoc. Chicago. p. 672.

57) Risley, S. D., Burn and abscess of the cornea. Polyclinic. Phila. I. p. 93.

58*) Ronquette, Contribution à l'étude clinique des blessures de l'oeil par corps étrangers. Thèse de Lyon.

59*) Ryerson Sterling, Cases of traumatic haemorrhage into the eyeball without lesion of the external tunics. Americ. Journ. of Ophth. p. 8.

60) Santos Fernandez, Traumatismo de region superior e interna de la sclerotica peniqueratica. Cron. med.-quir. de la Habana. XVIII. p. 611.

61) Schwarzschild, H. D., A case of palimtosis, alternating with proptosis following injury. Med. Record. XII. p. 544.

62*) Seggel, Kasuistischer Beitrag zur Diagnose der indirekten Frakturen des Orbitaldaches bezw. der Wandungen des Canalis opticus. Arch. f. Augenheilk. XXIV. S. 293.

63*) Sous, G., Decollement traumatique de la choroide. Journ. de méd. de Bordeaux. XXII. p. 329.

64) —, Corps étrangers des points lacrymaux. Ibid. p. 304.

65*) Stoewer, Zur Mechanik der stumpfen Bulbusverletzungen. Arch. f. Augenheilk. XXIV. S. 255.

66) Strickler, Orbital traumatism resulting in immediate monocular blindness. Journ. of Ophth., Otol. and Laryng. Octobre.

67) Stroschein, E., Ueber die Behandlung der Kalkverbrennung des Auges. Zeitschr. f. ärztl. Landpraxis. Frankfurt a. M. I. p. 148. (Warnt vor dem Gebrauch des Wassers, nachdem Kalk in das Auge gespritzt ist.)

68) Tangeman, C. W., A few interesting cases of injury of the anterior portion of the eye. Cincin. Lancet. Clinic. XXIX. p. 70.

69*) Taylor, A case of probable rupture of the optic nerve. (Ophth. soc. of the united kingd. Dez. 8.) Ophth. Review. 1893. p. 27.

70*) Terson, Des corps étrangers du cristallin; indications de l'intervention opératoire. Archiv. d'Opht. XII. p. 156.
71*) Theobald, S., Removal of a fragment of steel from the vitreous chamber by means of the electro-magnet, with preservation of nearly normal vision. Americ. Journ. of Ophth. p. 265.
72) Thompson, J. H., Traumatic panophthalmitis; enucleation; uncontrollable hemorrhage; death. Arch. Ophth. XXI. p. 68.
73) Valude, Introduction des cils dans la chambre antérieure de l'oeil. France méd. 2 décemb.
74) Viger, Traumatisme grave de la cornée. Recueil d'Opht. p. 77.
75*) Vossius, Ein Fall von Blitzaffektion der Augen. Dentschmann's Beiträge zur Augenheilk. 4. Heft. S. 1.
76) Wicherkiewicz, Beitrag zu den Verletzungen der Orbitalwände (Przyczynek do zranien scian oczodolowych). Nowin lek. Nr. 8.
77) Wood, C. A., A contribution to the study of concussion cataract. Ann. Ophth. and Otol. p. 17.

[Forlanini (23) teilt aus der Klinik von Rosmini einige schwere Verletzungen des Bulbus mit, bei denen korneale, sklerale und konjunktivale Nähte angelegt wurden, ferner einen Fall, wo nach Iridektomie und Starextraktion bei Leucoma corneae die Wunde wegen Schwächezustandes der Patientin 20 Tage lang offen blieb, dann aber nach Anlegung von Hornhautnähten sich schloss. F. schreibt es dem aseptischen Nahtverschluss derartiger schwerer Verletzungen zu, dass nicht nur die erste Heilung und die spätere Nachoperationen schnell und günstig erfolgen, sondern auch die Gefahr von Panophthalmitis, Cyklitis und sympathischer Entzündung vermieden wird, namentlich auch im Hinblick auf andere Fälle, welche ohne Naht behandelt ungünstig verlaufen waren. Berlin, Palermo.]

[Adamück (1) hält die Anlegung von Suturen von Hornhautwunden nur in den Fällen für angezeigt, wo ein gewisser die ganze Dicke der Hornhaut einnehmender Substanzverlust existiert, was zufällig, wenn auch höchst selten, bei Verwundungen auftreten kann, aber viel öfter nach chirurgischen Eingriffen, ganz besonders nach der Abtragung des Gipfels der Hornhaut bei Keratoconus. In diesen Fällen verkürzt die Anlegung von 2—3 Suturen die Heilungsdauer um ein Bedeutendes. In allen übrigen Fällen ist die Anlegung von Nähten von Hornhautwunden nicht nur überflüssig, sondern eher schädlich, worin A. mit Logetschikow (s. diesen Bericht f. 1891) übereinstimmt. Adelheim.]

Valude (73) beobachtete bei einer penetrierenden Verletzung der Hornhaut das Vorkommen von 5 Cilien in der vorderen Kammer und entfernte sie durch Keratotomie.

Gross (32) veröffentlicht 13 Fälle von Linsenverletzung, wovon der überwiegende Teil penetrierende Verletzungen bildete. Die getrübte Linse wurde 1—2 Wochen nach der Verletzung extrahiert. In einem Falle blieb trotz der Verletzung der Kapsel und trotzdem die Verletzungsstelle von der Iris nicht gedeckt wurde, die Linse ungetrübt. In 2 Fällen wurde der Fremdkörper im Glaskörper eingekapselt und war in einem dieser Fälle die Sehschärfe ½. Ausserdem wurde noch eine Luxation der Linse unter die Bindehaut nach Riss der Sklera in Folge von stumpfer Gewalt, sowie eine solche in der vorderen Kammer mit sekundärem Glaukom beobachtet.

Millikin (44) bringt 6 Fälle von Linsenverletzungen, so durch Eisensplitter, Pulverkörner u. s. w., und behauptet, dass in einigen Fällen die Linse sich teils wieder aufgehellt habe, teils nur ein schmaler getrübter Streifen zurückgeblieben sei. In anderen Fällen trübte sich die Linse völlig.

Rouquette (58) behandelt im I. Kapitel die Bedingungen, unter welchen fremde Körper in das Augeninnere eindringen. Untersuchungen, die zu dem Zwecke angestellt wurden, die Resistenz der Membranen für zunehmenden Druck zu prüfen, hatten das Ergebnis, dass eine Ruptur des Auges eintritt beim Menschen unter einem Druck von 8—9 kgr, bei einem Ochsen unter einem solchen von 25—27. Im II. Kapitel erörtert R. den Weg, den der verletzende Körper einschlägt, im III. die gleichzeitigen Verletzungen und Folgezustände, wie Iriseinklemmung, Iridochorioiditis, Linsenluxation, Wundstar und sympathische Erkrankungen, im IV. die Prognose; in Bezug hierauf wird der Satz ausgesprochen, dass die Metall-, Eisen- und Holzpartikel fast regelmässig eine Panophthalmie hervorrufen, die Pulverkörner dagegen niemals. Zum Schlusse finden sich Betrachtungen über die Behandlung; ein Dutzend Krankengeschichten sind beigefügt.

Theobald (71) extrahierte mittelst des Elektromagneten einen Eisensplitter, der durch die äussere und untere Hornhautwand und die Iris in den Glaskörper eingedrungen war; der Erfolg war ein befriedigender. Der Elektromagnet wurde 5mal hintereinander durch die Skleralschnittwunde in den Glaskörper eingeführt.

Terson (70) gibt an der Hand eine Reihe von Beobachtungen Ratschläge, wie man sich bei dem Verweilen von Fremdkörpern in der Linse verhalten solle, und bespricht die Notwendigkeit bezw. die Nützlichkeit eines operativen Eingriffes, der in einer ausgedehnten Trennung der Hornhaut mit Iridektomie zu bestehen habe, in der Absicht, die ganze Linse mit dem Fremdkörper zugleich zu entbin-

den. Die Mitte des Schnittes soll demjenigen Punkte des Hornhautumfanges entsprechen, der am nächsten der Stelle des Fremdkörpers in der Linse sich befindet. Es sei auch nicht ratsam, die Operation lange hinauszuschieben, weil die völlige Erweichung der Linsensubstanz das Verschwinden des Fremdkörpers während der Operation fürchten lässt. Das Elektromagnet ist nur in denjenigen Fällen anzuwenden, in welchem der Eisensplitter in den oberflächlichen Partien der Linse sich befindet.

Priestley Smith (55) beobachtete bei einem 17jährigen Jüngling, der durch ein Stück einer Glockenspeise verletzt wurde, eine feine Narbe an dem medialen Hornhautrand, entsprechend dieser Stelle eine Oeffnung in der Iris und ein Metallstück von dreieckiger Form auf der Netzhaut in einiger Entfernung von dem nasalen Sehnervenrande. Dementsprechend fand sich ein Skotom; im Verlaufe rückte der Fremdkörper weiter nach unten und fanden sich alsdann zwei Skotome. Der frühere Sitz war gekennzeichnet durch einen grauweissen Flecken der Netzhaut mit einer Entfärbung des Pigmentepithels. An den arteriellen und venösen Hauptverzweigungen waren zahlreiche glänzende Punkte sichtbar ähnlich Teilen von Goldblättchen.

[Gotti (29) konnte an einem Auge, das von einem Schrotkorn getroffen war, am nächsten Tage keine Spur einer Wunde auffinden. Das anfängliche beträchtliche Hyphäma schwand bis auf einen kleinen Rest, der sich ein Jahr hindurch ständig erhielt. Als bei erneuten Reizerscheinungen der Patient sich wieder vorstellte, war darin ein kleiner grauer Körper sichtbar, der, extrahiert, sich als das Schrotkorn erwies.

In einem anderen Falle sah Gotti nach Kontusion des Bulbus einen Skleralriss und drei Staphylome an der Ciliargegend entstehen mit fast vollständigem Verschwinden der Iris. Die Linse war an ihrer normalen Stelle und durchsichtig geblieben, Medien und Hintergrund normal, und es bestand ein relativ gutes Sehvermögen.

Berlin, Palermo.]

Nach der Mitteilung von Gorand (28) entstand in einem Fall eine plastische Iritis, nachdem das Auge von dem Propf einer Selterswasserflasche getroffen war, in einem anderen, nachdem ein Eisensplitter in die Hornhaut eingedrungen war, ohne die vordere Kammer zu eröffnen.

Ein 5j. Knabe wurde am linken Auge beim Schiessen mit Kupferzündhütchen verletzt. 2 mm vom oberen äusseren Hornhautrand ent-

fernt, fand Gonzenbach (27) eine fast vertikal verlaufende ungefähr 2 mm lange Hornhautnarbe. Der Fremdkörper muss die Iris peripher durchschlagen und durch die Zonula hindurch den Augenhintergrund erreicht haben. Nach unten aussen im Glaskörper fand sich eine bläulich-weisse, kugelige Prominenz, in welcher hie und da ein metallisch-glänzender Körper auftauchte. Nach einem ½ Jahre war S normal, der Glaskörper enthielt einige bewegliche Trübungen, ausserdem eine grössere schwimmende schleierförmige Trübung und nach unten aussen eine weisse, atrophische Stelle der Aderhaut, von welcher Stelle nach innen zu sich eine grauweisse, wie rippenartig erhabene Verdickung anschloss. »An dieser Rippe liegt nach oben eine schildartige, rundliche, gleichmässig chokoladebraune glatte Platte, vielleicht die Stelle des eingekapselten Fremdkörpers.«

Buller (7) beobachtete einen Stahlsplitter in der Netzhaut, ungefähr 3 Papillendurchmesser von dem temporalen Rand der Sehnervenpapille gelagert. Anfänglich waren einige Glaskörpertrübungen sichtbar, die Netzhaut um dem Fremdkörper getrübt, ebenso der Sehnerv, S = ½. 26 Tage nach der Verletzung fanden sich Blutungen und weisse Flecken zwischen Fremdkörper und Macula, ausserdem die ausgesprochenen Erscheinungen einer Neuro-Retinitis, wie atrophische Veränderungen in der Aderhaut. Nach 14 Monaten wurde eine gleichmässige Trübung des Glaskörpers, Trübung und Rötung der Sehnervenpapille bemerkt und an der Stelle des Sitzes des nicht mehr sichtbaren Fremdkörpers ein unregelmässiger Pigmentfleck.

Burchardt (8) beobachtete eine Entzündung der rechten Hornhaut und Regenbogenhaut bei einem Abscess des unteren Augenhöhlenrandes in der Gegend des Austritts des II. Astes des rechten Trigeminus. Von diesem ausgehend sei die Entzündung als eine sympathische entstanden, die schnell sich besserte, als der Fremdkörper aus der Abscesshöhle entfernt wurde. Während der Entzündung des rechten Auges zeigte das linke nur ¼ Sehschärfe, nach Heilung dagegen fast ¾.

Cramer (14) will ein sehr bedeutendes Schwanken der Sehschärfe (Fingerzählen in nächster Nähe bis zu 14 Fuss) innerhalb der Beobachtungszeit von wenigen Tagen bei einem Arbeiter festgestellt haben, der eine diffuse Glaskörpertrübung, Netzhautablösung u. s. w. in Folge eines Fremdkörpers im hinteren Teil des Glaskörperraumes darbot.

Ferdinands (20) berichtet über 3 Fälle von Schrotschussverletzungen; in den ersten zwei Fälleu waren Blutungen in der Netzhaut vor-

handen, die auf »Contrecoup« zurückgeführt werden. Im 3. Falle wurde eine Enukleation gemacht, weil man in einer Blutung in der Nähe der Papille das Projektil vermutete; ein solches fand sich aber nicht vor.

In dem Falle von Oliver (49) handelte es sich um penetrierende Wunden der Hornhaut mit Irisvorfall, Verletzung der Linse und Pulverkörner in der letzteren sowie in der vorderen Kammer beider Augen, dadurch hervorgebracht, dass in der nächsten Nähe ein Gewehr abgefeuert wurde. Auf dem rechten Auge trat ein Sekundär-Glaukom auf, welches eine Iridektomie notwendig machte. Das Endresultat war ein befriedigendes.

Pohlenz (53) bringt zunächst einen Fall eines Risses am temporalen Pupillarrand, entstanden nach einem Stockschlag, zugleich mit einer Dislokation und sternförmigen Trübung der Linse in der hinteren Corticalis. Auch der Sehnerv zeigte an seinem makularen Rande eine Blutung, oben temporal schloss sich an denselben eine grauweisse Netzhauttrübung an. Nachdem die Blutung in der vorderen Kammer verschwunden war, zeigte sich entsprechend dem Pupillarrand-Riss und durch eine Brücke von gleicher Breite von ihm getrennt ein Loch von annähernd 1 mm Durchmesser im temporalen Irisbezirk. Später war an der Stelle der Netzhauttrübung das Bild der Chorio-Retinitis vorhanden. Von grösserem Interesse als die Kontinuitätstrennung der Iris erscheint das sog. Kolobom des Pigmentepithels. Nach einem Stockschlag auf das rechte Auge entstand eine Blutung in die vordere Kammer, der temporale Pupillarrand zeigte sich durch einen minimalen Riss leicht eingekerbt; als Ursache der Retraktion des temporalen Irissegmentes erwies sich eine Durchsichtigkeit des temporalen Irissektors, welche nur im Hinblick auf die blaue, schwach pigmentierte Iris auf einen Defekt der Pigmentlamelle beruhen konnte. In der Umgebung des Sehnerven war ein chorio-retinitischer papillo-makularer Herd vorhanden, der entsprechende Optikussektor weiss atrophisch, $S = \frac{5}{18}$; beträchtliches paracentrales absolutes Skotom. Es wird zur Erklärung der Retraktion der betreffenden Irispartie angenommen, dass zugleich mit der Grenzlamelle die Dilatatorbündel einreissen. Ferner wurden 46 Chorioidealrupturen beobachtet (auf 5000 Kranke), 25mal nur temporal (12mal makular), 5mal nasal, 8mal temporal und nasal (jedesmal war die Makula beteiligt), 3mal nach oben oder unten, 5mal im Optikus. Wenn man von letzteren absieht, so waren die Rupturen in 41 Fällen 32mal bogenförmig, in 5 Fällen waren zu-

gleich flächenhafte, in 3 zugleich horizontale vorhanden. Von den letzteren, die auch radiäre genannt werden, waren 2 in der Macula gelegen, sonst peripher in der Nähe des Aequators. In 3 Fällen waren die Rupturen direkte, d. h. an der Angriffsstelle selbst entstanden wie bei Schussverletzungen, in allen andern indirekte, d. h. als Folgen einer stumpfen Gewalteinwirkung. Hinsichtlich der Entstehung der letzteren wird der von Hughes vertretenen Ansicht beigepflicht und dafür, sowie für die hiebei entstehenden Gesichtsfeldstörungen eine Reihe von Fällen mitgeteilt. Die Gesichtsfeldstörung entsprechend der Rupturstelle komme dadurch zu Stande, dass mit der Glaslamelle der Aderhaut die Pigmentschicht der Netzhaut einreisse und, da letztere Fortsätze in die Stäbchen- und Zapfenschicht hineinsende, so wird dieselbe auch mit eingerissen. In anderen Fällen schliesst sich eine periphere Gesichtsfeldbeschränkung entweder unmittelbar an das der Ruptur direkt entsprechende Skotom an oder ist selbst von diesem durch eine schmälere oder breitere Brücke funktionierender Netzhautfläche getrennt. In den 46 Fällen war 16 mal eine Gesichtsfeldbeschränkung vorhanden; der ausgefallene Teil des Gesichtsfeldes zeige eine ziemlich typische, keilförmige Gestalt, die Basis sehe nach aussen, die Spitze nach innen der Ruptur zugewendet. Im ersteren Falle muss man entweder annehmen, dass die Ruptur sich fortgesetzt hat bis zur Nervenfaserschicht, im letzteren, dass eine Sehnervenläsion unmittelbar hinter der Lamina cribrosa stattgefunden hat, wie diejenigen Fälle es wahrscheinlich machen, in welchen eine Contusio bulbi mit dem ophth. Bild einer Blutung in der Papille nnd einer später sichtbaren Atrophie erfolgt ist.

Stoewer (65) teilt zunächst eine Verletzung durch eine stumpfe Gewalt (Anprallen eines Stückes Holz gegen das linke Auge) mit; der Körper hatte wahrscheinlich den Bulbus oben nasal getroffen, einen Bindehautriss hervorgebracht, indirekt aber neben Blutung in die vordere Kammer und dem Glaskörper eine totale Iridodialyse und eine Luxation der Linse. Allmählich bildete sich eine schiefergraue Färbung der Sklera direkt ober- und unterhalb der Sklera, was auf ein Auseinanderweichen von Sklerallamellen bezogen wird, S = $\frac{1}{8}$. Anschliessend daran werden die verschiedenen Theorien über die mechanischen Vorgänge bei stumpfen Bulbusverletzungen einer Besprechung und Beurteilung unterzogen. Daran werden Versuche angeschlossen. Die Oeffnung eines Glastrichters wurde mit Gummi straff überspannt, auf die Gummiplatte eine dicke Pappscheibe (Linse) aufgeklebt, so dass ein schmaler Gummirand (Zonula Zinnii) peripher frei blieb,

Der Trichter wurde mit Wasser (Humor aqueus) gefüllt. Mit dem Ansatzrohr des Trichters wurde ein mit Wasser gefüllte Spritze in feste Verbindung gebracht. Wurde mit dem Stempel der Spritze gedrückt, so trat die Scheibe als Ganzes hervor und der Gummirand bildete eine straffe Fläche vom Trichter zum Rand der Scheibe. Der Trichter wurde in ein bis an den Rand mit Wasser (Corpus vitreum) gefülltes Glasgefäss getaucht, das oben wieder straff mit einer Gummiplatte (elastische Bulbuswandung) bedeckt wurde. Auch wurde am menschlichen Auge festgestellt, dass in 19 Versuchen ausgeschnittene Streifen an der Cornea-Skleralgrenze 9mal, 10mal aber solche, die etwa 10—12 mm von der Cornea entfernt aus der Sklera ausgeschnitten waren, bei Belastung rissen. Die Streifen aus der Hornhaut und der Sklera waren meridional ausgeschnitten. Aus den Versuchen wurde der Schluss gezogen, dass es am Bulbus zwei besonders widerstandslose Kreise giht, der Corneo-Skleralring und ein bei flächenhaft ausgebreiteten Bulbus 10—12 mm von der Hornhaut entfernter Kreis. Durch diese Verhältnisse an der Bulbuswandung werden auch die Iris und Linse beeinflusst, da diese Teile unweit des Hornhautrandes an der Bulbuswand befestigt sind; plötzlich wird dieser Aufhängering bei der Kontusion des Auges gedehnt. Für die Luxation der Linse in die vordere Kammer wird nach dem Abprallen des Fremdkörpers die rückschnellende Bewegung der Bulbusteile in Betracht gezogen. Endlich werden noch die Chorioidealrupturen erwähnt. Hinsichtlich der Einzelheiten der Ausführungen ist auf das Original zu verweisen; es sei hervorgehoben, dass die Arbeit von Hughes nicht berücksichtigt wurde, die übrigens auch in ihren Hauptzügen Referent in seinem Lehrbuch der Augenheilkunde benützt hat.

Makrocki (42) stellt als charakteristisch für eine Commotio retinae auf: 1) die Netzhauttrübung 2) ein meist ganz peripher gelegenes Skotom, das nach kurzer Zeit spurlos verschwindet und 3) eine mässige Herabsetzung der centralen Sehschärfe, die gleichfalls nach kurzer Zeit einem normalen Verhalten Platz macht. Konstant sind aber diese Symptome durchaus nicht bei jedem Falle von Commotio retinae. Fall 1. 14j. Knabe, Faustschläge ins Gesicht und auf das Auge, Emphysem der Lider, S = $\frac{6}{60}$, 14 Stunden nach dem Trauma Trübung der Netzhaut nach oben und etwas nach aussen entsprechend der empfindlichen Stelle des oberen Augenhöhlenrandes; normales Gesichtsfeld. Fall 2. 22j. Mann, der überfallen und misshandelt worden war, nur leichte Beschränkung des Gesichtsfeldes im oberen äusseren Quadranten. Fall 3. 25j. Mann, Verletzung durch

das Anprallen eines faustgrossen Stückes Holz von unten gegen das linke Auge; auch hier war ein Defekt im oberen äusseren Drittel des Gesichtsfeldes vorhanden. Fall 4. 31j. Mann, gleiche Art der Verletzung wie in Fall 3, von vorne. Am rechten Auge fand sich eine 2 mm lange vertikale Hornhautwunde mit Irisvorfall, nach oben eine grössere Anzahl von Flecken in der Netzhaut, das Gesichtsfeld zeigte unten innen einen leichten Defekt.

[Barsanti (6) hebt bei einem Falle von Kontusion des Bulbus hervor, dass es forensisch von Wichtigkeit sei, zu wissen, wie bald nach erfolgter Linsenverletzung eine Trübung erkannt werden könne. In B.'s Falle wurde sie nach 7 bis 8 Stunden gesehen. Nach der über diesen Punkt nicht gerade reichen Litteratur sei anzunehmen, dass Kataraktbildung innerhab Stunden und selbst Minuten nach dem Tranma erkennbar werden könne.

Berlin, Palermo.]

Ryerson Sterling (59) bringt 4 Fälle, bei welcher durch Einwirkung einer stumpfen Gewalt (Anprall von Flaschenkorken u. s. w.) Blutungen in der vorderen Kammer bezw. im Glaskörper beobachtet wurden.

Sous (63) beobachtete nach Anprallen eines Holzstückes an das Auge eine Ablösung der Aderhaut. Die betreffende Partie erschien von einer grau-rötlichen Färbung, zeigte keinerlei Bewegung und befand sich oberhalb der Papille. Entsprechend dieser Stelle fand sich ein Skotom, welches mehr und mehr zurückging, während die abgelöste Partie der Aderhaut das gleiche Aussehen darbot, wenn auch der Umfang derselben sich allmählich verringerte.

Taylor (69) nimmt eine Ruptur der Sehnerven in einem Falle an, in welchem nach heftigem Stoss an ein Holzstück eine plötzliche Erblindung mit später sichtbaren Optikusatrophie stattgefunden hatte.

[Parisotti (50) sah nach Gegenfliegen eines Holzstückes gegen das Auge Luxation der Linse und vollständiges Umklappen der Iris nach hinten eintreten. Weder von der Iris noch von der Linse war eine sichere Spur zu entdecken. Hätte es sich um Abreissung der Iris gehandelt, so hätten hie und da die zackige Figur des Corpus ciliare und ausserdem Spuren der abgerissenen Iris im Glaskörper erkennbar sein müssen. P. nimmt an, dass durch die stumpfe Gewalt ein weiter Riss in der Zonula entstanden sei mit Vordringen des Glaskörpers in die Vorderkammer; dieser habe dann Linse und Iris mit nach hinten gerissen. Berlin, Palermo.]

Seggel (62) beobachtete nach einem Sturz auf die linke Kopfseite von beträchtlicher Höhe zunächst nur ganz unbedeutende Gehirnerscheinungen, und, abgesehen von einer Sugillation des linken oberen Augenlides, eine Herabsetzung der S auf $\frac{1}{60}$ und einen Ausfall der ganzen unteren Gesichtsfeldhälfte, ophth. war anfänglich der Befund normal, später erschien die linke Sehnervenpapille etwas blässer. Es wird eine Fraktur bezw. Fissur der oberen Wand des Canalis opticus angenommen. In einem zweiten Falle hatte ein Soldat sehr heftige Schläge und Faustsẗosse auf die Stirn erhalten. Nach 2 Tagen wurde ein eiteriger Ohrausfluss konstatiert. Anfänglich war S auf dem rechten Auge $\frac{1}{60}$, das Gesichtsfeld zeigte bei einem grossen Defekt der oberen Hälfte eine mässige allgemeine Einengung, das linke Auge war normal. Das Sehvermögen des rechten Auges verschlimmerte sich bis auf Fingerzählen in 20 cm, auch das linke bot eine Herabsetzung auf die Hälfte des normalen dar. Ophth. keine Veränderung. Die allgemeinen Krankheitserscheinungen waren Schwindelgefühl, Kopfschmerz, vasomotorische Lähmungen (Erytheme der Haut), Störungen der Sensibilität. Als wahrscheinlich wird hier eine Fissur der unteren Wand des Opticuskanales bezeichnet, doch könnten auch die Seitenwände beteiligt sein, es wäre selbst an eine doppelseitige Fraktur zu denken. Eine direkte Fraktur des Canalis opticus oder »eigentlich richtiger eine Verletzung des Sehnerven selbst unmittelbar an der Eintrittsstelle in den Canalis opticus« wurde herbeigeführt bei einem Gymnasiasten dadurch, dass ein Stich mit einem Kindersäbel das linke obere Lid traf. Dasselbe wurde durchtrennt und die Spitze gelangte in die Orbita. Funktionell bestand links eine Erblindung und ophth. beginnende weissliche Verfärbung der Papille.

Vossius (75) konstatierte als Folge eines Blitzschlages eine oberflächliche Verbrennung der Haut des rechten unteren Lides, eine Versengung der Wimpern an beiden Augen, eine beiderseitige oberflächliche Epithelverbrennung der Hornhaut, Parese des rechten Internus, rechtsseitige Akkomodationslähmung und beiderseitige Iridocyclitis, Im weitern Verlaufe fand sich eine partielle Atrophie der rechten Sehnervenpapille und eine beiderseitige Katarakt. Die Linsentrübung betraf vorwiegend die hintere Corticalis und wurde die Katarakt im Verlaufe von 7 Monaten progressiv. Die Katarakt wurde als Folge der Iridocyclitis angesehen, zumal eine Trübung des Glaskörpers anfänglich sichtbar war.

Pansier (50) nimmt an, dass bei einem 26j. Manne eine doppel-

seitige Retinitis pigmentosa mit hinterem Polarstar durch einen Fall auf den Kopf entstanden sei (!).

Eine wundersame Geschichte erzählt Mitchel (46). Bei einem septischen Geschwür der Hornhaut mit Hypopyon wurde zufällig das so erkrankte Auge von einem Kuhschwanze getroffen und in Folge davon die Linse durch die Perforationsöffnung des Hornhautgeschwüres herausgetrieben. Der Patient sah alsdann wieder, wurde aber gleich darauf aufmerksam gemacht, dass das Auge doch verloren sei. Um die sympathische Entzündung zu entgehen, wurde 10 Tage später die Enukleation gemacht.

Guillery (33) stimmt der Zehender'schen Formel bei, dass die durch Verlust eines Auges eingetretene Erwerbsbeschränktheit auf $^1/_3$ zu veranschlagen ist, und ist der Ansicht, dass kein Grund vorliege, für besondere Berufsarten grundsätzlich eine andere Zahl anzunehmen, bezw. dass die Gefahr einer Beschäftigung massgebend für die Höhe der Entschädigungsansprüche sein solle, wie bei Zimmerleuten, Glasbläseru, Schmieden, Schlossern u. s. w. Der Verlust des binokulären Sehaktes ist allerdings dasjenige, was diese Berufsarten besonders gefährlich macht, allein, wenn die persönliche Gefährdung zu einer anderen Beschäftigung nötigt, so dürfte mit der eben angegebenen Quote eine genügende Entschädigung geleistet sein. Einäugige bringen es auch sehr bald zu einer grossen Sicherheit in der Abschätzung von Entfernungen, so dass erst recht kein Anlass zur Gewährung einer höheren Rente vorliegt, wenn eine Fortsetzung der bisherigen Thätigkeit möglich ist.

---

19. Vergleichende Augenheilkunde.

Referent: Prof. **G. Schleich** in Stuttgart.

1) Adamück, E., Zur Lehre von der Hühnerblindheit (Kutscheniju o kurinoj slepote). Tagblatt d. Gesellsch. d. Aerzte in Kasan.)

2*) Arnold, Embolie der Arteria ophthalmica bei einem Pferd. Tierärztl. Mitteilungen. S. 93.

3*) Bayer, Jos., Bildliche Darstellung des gesunden und kranken Auges unserer Haustiere. II. Abteilung mit 12 Tafeln. Wien und Leipzig.

4*) —, Keratitis maculosa beim Pferde. Monatshefte für praktische Tierheilkunde. III. Bd.

5) Bistis, Transplantation de la conjonctive du lapin chez l'homme. Gaz. méd. d'Orient. 15. Janv.

6*) Bräuer, Erblindung nach Meningitis cerebrospinalis der Pferde. Bericht über das Veterinärwesen im Königr. Sachsen. S. 87.
7) Cadiot, Basedow'sche Krankheit des Pferdes. Recueil de méd. vétér.
8) Carrère, De l'amaurose due à une atrophie de la papille. Bullet. de la soc. centr. de méd vét. Nr. 8. p. 187. (Beschreibung eines Falles von Sehnervenatrophie beim Pferde.)
9*) Chelchowski, Fr. von, Die Untersuchung der Pferdeaugen. Oesterr. Monatsschr. für Tierheilkde. XVI. B.
10) Ciaccio, G. V., Sur une particularité de structure dans la cornée d'un cheval. Journ. de microgr. XVI. p. 75 und Arch. ital. de biol. XVII. p. 295.
11) Claus, C., Das Medianauge der Crustaceen. (S.-A.) gr. 8. M. 4 Taf. Wien. Hoelde.
12) Czapleski, E. und Roloff, F., Beiträge zur Kenntnis der Tuberkulinwirkung bei der experimentellen Tuberkulose der Kaninchen und Meerschweine. Berlin. klin. Wochenschr. Nr. 29.
13) Daitsch, J., Ueber den Einfluss des weissen Lichtes und der farbigen Lichtstrahlen auf den Gaswechsel bei Warmblütern (O wlijanii belawo sweta i aasnozwetnich lntschej na gasoobmen u teplokrowinch schiwotuich). Dissert. St. Petersb.
14*) Dessart, A propos de la fluxion périodique des yeux. Annal. de méd. vét. und Rev. vétér. p. 253.
15*) Dombrowitsch, Contagiöse Keratitis bei Rindern. Arch. f. Veterinärmedicin. St. Petersburg. (Russisch.)
16*) Eichbaum, F., Ueber die Bewimperung der Augenlider des Pferdes. Oesterr. Monatsschr. f. Tierheilkde. Wien. XVI. p. 337.
17) Eversbusch, J., Augenkrankheiten. Jahresber. Virchow-Hirsch. II.
18) Falchi, Altérations histologiques de la rétine dans la rage expérimentale. Verhandl. d. X. internat. med. Kongresses zu Berlin. IV. 2. S. 146.
19) Gallerani et Stefani, Sur les centres visuels des pigeons et sur les fibres commissurales. Arch. ital. de biolog. XVII. p. 478.
20) Haab, O., Pathologische Anatomie des Auges. Abdruck aus dem »Lehrbuch der speciellen pathol. Anatomie« von Ziegler. 7. Anflage.
21) Haan, Ulcerierende Keratitis der Hunde. Recueil de méd. vét. Nr. 1.
22) Hajnal, J., Sind die unteren Augenlider des Pferdes bewimpert? Veterinarius. Nr. 12. (Ungarisch.)
23) Harvey, F., Amaurosis in a filly dependent on oestrum. Americ. Vet. Rev. 1891. XV. p. 271.
24) Helmholtz, H. von, Handbuch der physiologischen Optik. Zweite umgearbeitete Auflage. 6. Liefg.
25) Hess, C., Missbildungen am Auge eines Hühnerembryo. Ber. über die XXI. Vers. d. ophth. Gesellsch. Heidelberg. 1891. S. 259.
26*) —, O., Mitteilungen aus der ambulatorischen Klinik der Tierarzneischule zu Bern. IV. Tuberkulose der Iris und Choroidea bei einer Kuh. Schweizer Arch. f. Tierheilkde. 1891. H. 4 und 5. S. 175.
27) Hirschberg, J., Ueber die Finnenkrankheit des menschlichen Auges. Berlin. klin. Wochenschr. Nr. 14.
28*) Hoogkamer, L. F., Is de periodische ophthalmie van het paard eene

zelfstandige en specifieke ziekte? Holl. Zeitschr. 1891 und 1892. Bd. 19. S. 114 und 193.

29) Jahresbericht über die Leistungen auf dem Gebiete der Veterinärmedicin von Ellenberger und Schiötz für das Jahr 1891. Berlin, Hirschwald.

30) Kopsch, Fr., Iris und Corpus ciliare des Reptilienauges nebst Bemerkungen über einige andere Augenteile. Inaug.-Dissert. Berlin.

31*) Krüger, Temporäre Erblindung auf beiden Augen. Zeitschr. f. Veterinärk. IV. S. 453.

32) Labat, Das Kokaïn. Schweizer Archiv. Heft 1.

33*) —, Pseudo-amaurose déterminée par la choroïdite et l'atrophie de la papille sur un cheval. Bullet. de la société centr. de méd. vét. Nr. 14 und Revue vét. p. 477.

34*) Lorenzon, F., Ueber zwei Fälle von Katarakt-Operation beim Pferde. Aus der chirurg. Klinik von Prof. N. Lanzillotti-Buonsanti. Clin. vét. XV. p. 58.

35) Magnin, Entropium der Hunde. Recueil de méd. vét. Nr. 14.

36*) Miessner, H., Die Drüsen des 3. Augenlides des Schweines. Deutsche Zeitschr. f. Tiermedicin. XVIII. S. 389.

37*) Moeller, H., Lehrbuch der Augenheilkunde für Tierärzte. 2. neubearbeitete Auflage. Stuttgart. F. Enke.

38*) Oesterreichischer Veterinär-Bericht für das Jahr 1890 bearbeitet von B. Sperk. Wien. 1892. A. Hoelde. (Infektiöse Augenentzündung.)

39*) Pirl, Angeborene Dermoidbildung am Auge eines Pferdes. Berlin. thier. Wochenschr. S. 483.

40*) Potapenko, Zur Aetiologie der periodischen Augenentzündung der Pferde. Arch. f. Veterinärmedicin. (Russisch.)

41) Rawitz, B, Zur Physiologie der Cephalopodenretina. Arch. f. Physiol. S. 367.

42) Rolland, E., La fluxion périodique est toujours une iritis. Revue vétér. p. 145 und Recueil d'Opht. p. 472.

43) —, Lampe ophthalmoscopique transportable. Ibid. p. 652.

44*) —, Nouveau guide pour l'examen pratique de l'oeil fluxionnaire. Complément de leçons sur la fluxion périodique, avec quatre planches. Paris. Asselin et Hougeau.

45*) Schwarznecker, Periodische Augenentzündung im Saargebiete. Zeitschr. f. Veterinärkde. IV. S. 1 und 49.

46) Statistischer Veterinär-Sanitäts-Bericht über die preussische Armee für das Rapportjahr 1891. Berlin. Mittler u. Sohn.

47) Ulrich, R., Ueber experimentelles Glaukom bei Kaninchen. Arch. f. Augenheilkde. XXV. S. 1.

48) —, Ueber künstliches Glaukom bei Kaninchen. Ber. über die XXI. Vers. d. ophth. Gesellsch. Heidelberg. 1891. S. 80.

49) Villeemsen, L. C., Rudimentäre Entwickelung der Augen beim Pferd. Maanedskr. f. Dyrl. 3. Bd. p. 371—373.

50*) Wilden, Ueber einen Fall einseitiger Erblindung nach einer akuten Gehirnerkrankung. Zeitschr. f. Veterinärk. IV. S. 210 und 303.

51*) Willach, Zur Aetiologie der Augenerkrankungen, insbesondere der periodischen Augenentzündung (Mondblindheit) des Pferdes. Berlin. Archiv. XVIII. S. 343.

Die zweite Abteilung der »bildlichen Darstellung des gesunden und kranken Auges unserer Haustiere« von Bayer (3) ist ein Jahr nach der ersten Abteilung (vergl. diesen Bericht für 1890. S. 512) erschienen. Diese zweite Abteilung bringt in 12 Tafeln eine Reihe von Abbildungen pathologischer Prozesse, welche schon mit unbewaffnetem Auge erkennbar sind. Von den 36 gegebenen Bildern betreffen 13 krankhafte Zustände des lebenden Auges von Pferd und Rind, 4 frische pathologisch-anatomische Präparate, 18 geben Weingeistpräparate und 1 Abbildung ein mikroskopisches Präparat wieder. Jede Abbildung ist, wie auch in der ersten Abteilung, durch einen kurzen beigegebenen Text erläutert.

In Figur 1 Tafel I gibt Bayer eine Abbildung einer eiterigen Hornhautentzündung des Pferdes. Tafel III mit 2 Figuren und Tafel IV Figur 1 betreffen verschiedene Stadien einer infektiösen Keratitis, welche der kurzen Beschreibung nach mit der von Billings geschilderten »Keratitis contagiosa in cattle« identisch zu sein scheint. Auch Figur 2 auf Tafel IV bezieht sich auf diese Affektion und gibt einen mikroskopischen Durchschnitt der Cornea mit sehr starker Zelleninfiltration und die Durchsetzung des ganzen Hornhautgewebes mit Bakterien, die besonders in der Descemet'schen Haut (?) sich in enormen Mengen anhäufen. Weitere Abbildungen (Tafel V) geben frische Iritis und hintere Synechienbildung, unregelmässige Pupille und Pigmentablagerung auf der vorderen Kapsel, Veränderungen bei Mondblindheit im frischen Anfall und im entzündungsfreien Stadium. Tafel VI Figur 1 stellt den Zustand von Defektbildung in der Iris dar, der als Kolobom bezeichnet wird. Ob derselbe entwicklungsgeschichtlich mit dem als (Brücken-)Kolobom beim Menschen beobachteten Zustand identisch ist, scheint zweifelhaft. Es sei nur die Lage des Defekts temporalwärts hervorgehoben. Die hübsche Abbildung (Tafel VI Figur 2) zeigt eine Cystenbildung am oberen Pupillarrand. Abnormitäten der Linse, angeborene (?) Katarakt und Luxation der Linse sind auf den beiden folgenden Tafeln (VII und VIII) abgebildet. Ferner bringt noch Figur 1 auf Tafel XII ein Carcinom auf der vorderen Bulbusfläche.

Die übrigen Abbildungen geben pathologisch-anatomische Präparate, und zwar Figur 2 Tafel XII den Durchschnitt eines in Folge von Sarkombildung im Innern des Bulbus vergrösserten und deshalb

exstirpierten Auges. Die Neubildung, die als Chorioidealsarkom zu bezeichnen ist, betrifft einen Teil der Chorioidea und des Ciliarkörpers. Figur 3 und 4 auf Tafel X geben eine Netzhautablösung mit Blutung in den subretinalen Raum, Figur 5 derselben Tafel ein frisches Präparat einer Iridocyclitis und Iridochorioiditis (wohl spätere Stadien der Mondblindheit). Alle übrigen Abbildungen betreffen Weingeistpräparate: Staphylom, Pannus, Dermoid der Cornea, Iritis, verschiedene krankhafte Zustände des Gesamtlinsensystems und einzelner Teile, Cataracta cystica, Linsenluxation. Besonders genannt seien die sehr instruktive Abbildung eines Augendurchschnitts mit trichterförmiger Netzhautablösung und die Abbildungen atrophischer Zustände, wie sie in den Endstadien von akuten und chronischen entzündlichen Prozessen des ganzen Auges sich finden und speziell auch die Ausgänge der Mondblindheit darstellen.

Das hervorragende und die Veterinär-Augenheilkunde ungemein fördernde Werk hat damit seinen Abschluss gefunden.

Der ersten Auflage des Lehrbuchs der Augenheilkunde für Tierärzte von Möller ist bald die zweite (37) gefolgt. Sowohl der Text als die Abbildungen sind vermehrt worden. Die Anordnung des Stoffes ist dieselbe geblieben. Ueberall hat die neuere Litteratur sehr ausgiebige Berücksichtigung gefunden, so besonders bei der periodischen Augenentzündung die Arbeiten Willach's und Schwarzenecker's (verg. diesen Jahresbericht). Eine sicher bald in Aussicht stehende neue Auflage des sehr brauchbaren und beliebten Buches wird es vielleicht möglich machen, verschiedene kleine störende Irrtümer zu beseitigen und der Refraktion und Akkommodation eine etwas eingehendere Behandlung zu widmen.

Zur raschen Untersuchung der Pferdeaugen ohne weitere Hilfsmittel gibt Chelchowski (9) eine Anleitung, nach der, besonders bei beschränkter Zeit, die Untersuchung einer grösseren Anzahl von Pferden bei Remonten vorzunehmen ist, deren Berücksichtigung vollkommen genügend sein soll, um Fehler zu vermeiden. Zunächst soll die Inspektion der Augen vorgenommen werden, dabei sollen Lider, Wimpern, Nickhaut, Bindehaut und Sekret, Grösse und Lage des Bulbus, Gestalt der Cornea, vordere Augenkammer, Iris und Pupille der Untersuchung unterzogen werden. In schematischer Uebersicht werden die normalen und krankhaften Verhältnisse der einzelnen Teile aufgeführt. Ganz besondere Wichtigkeit ist der Palpation zuzuschreiben, die zum Zweck der Feststellung der Empfindlichkeit, des Füllungszustandes und etwaiger Abnormitäten des Auges vorgenommen wird. Dieser

früher kaum gekannten und geübten, erst durch Eversbusch eingeführten Untersuchungsmethode hat Chelchowski eine besondere Aufmerksamkeit gewidmet, so dass er gewisse Regeln über die Vornahme der Palpation aufstellt, die übrigens in der menschlichen Augenheilkunde wohl bekannt sind. Chelchowski kommt nach Anführung einer Anzahl von Beispielen, die er in dieser Weise und zur Kontrolle noch mit dem Augenspiegel untersucht hat, zu dem Ausspruch, dass eine systematisch ausgeführte Inspektion der Augen mit besonderer Berücksichtigung der Stellung der Augenwimpern und Palpation der Augäpfel uns ohne besondere Mühe eine summarische Diagnose ergebe und uns darüber aufkläre, »ob ein Pferd an einer Augenaffektion mit etwaiger Schädigung integrierender Teile gelitten habe resp. leidet oder nicht«. Die Diagnose selbst freilich werden wir nur bei Benützung der weiteren Hilfsmittel der Untersuchung, speziell des Augenspiegels, machen.

Um die bisherigen sich widersprechenden Angaben über die Bewimperung des unteren Augenlides des Pferdes zu berichtigen, untersuchte Eichbaum (16) eine grosse Anzahl von Pferden und kommt entgegen verschiedenen Angaben über das Fehlen von Wimpern am unteren Augenlid zu folgendem Ergebnis: Das untere Augenlid des Pferdes besitzt Wimperhaare, die kleiner, dünner und weiter (meist ca. 1 mm) auseinandergestellt sind als die Wimpern des oberen Lids. Die Länge beträgt ca. 3—5 mm, gegen die Augenwinkel werden sie kürzer und seltener und verschwinden schliesslich vollständig.

Auch Hajnal (22) fand bei Untersuchung von 10000 Pferden, dass der freie Rand der Augenlider mit feinen Haaren besetzt ist, die er als rudimentäre Wimpern anspricht. Stärkere Entwicklung zu langen Haaren bezeichnet er mit Eichbaum als »rare Anomalie«.

Die Untersuchung der bei dem Schweine vorkommenden zwei Drüsen des dritten Augenlids, der sogenannten Nickhaut- und Harder'schen Drüse, durch Miessner (36) ergab, dass dieselben funktionell von einander verschieden sind. Die Nickhautdrüse gibt schleimiges, mucinhaltiges, die Harder'sche Drüse schleimfreies Sekret. Letzteres ist nicht näher untersucht. Ob Fett und Talg secerniert werden, ist noch nicht festgestellt. Auch der Bau der beiden Drüsen ist verschieden. Die Harder'sche Drüse ist eine acinöse Drüse, die Nickhautdrüse eine tubulo-acinöse. Letztere besitzt reichliches interstitielles Stützgewebe, das bei der Harder'schen Drüse weniger reichlich entwickelt ist und zu einem axialen Bindegewebsstrang sich vereinigt.

Nach dem österreichischen Veterinärbericht (38) erkrankten in Kärnthen in einem Gutshofe im Monat Februar 15 Kühe und 20 Kälber an Augenentzündung mit Thränen-, Lid- und Konjunktivalschwellung, Injektion der Gefässe und massenhafter Exsudation in die vordere Kammer, so dass die milchweiss gefärbte Cornea sich in Form eines stumpfen Kegels vorwölbte. Dabei waren Schmerzen, Fieber, schlechte Futteraufnahme vorhanden. Heilung trat nach 2—3 Wochen ein, nur eine an beiden Augen erkrankte Kuh ist am rechten Auge erblindet. Für den infektiösen Charakter der Erkrankung sprach neben anderem der Umstand, dass die erkrankten Tiere nebeneinander standen.

Auch Dombrowitsch (15) beschreibt eine kontagiöse Keratitis bei Rindern. Unter Allgemeinerscheinungen und Fieber erkrankten Kühe an einer offenbar infektiösen Augenentzündung, die mit Cornealtrübung und Eiterbildung einhergieng. Die Behandlung, die von gutem Erfolg begleitet war, bestand in Anwendung von Kälte, Zink und Calomel.

Ueber die periodische Augenentzündung sind wieder verschiedene Arbeiten erschienen, von denen einzelne eingehenden Bericht erfordern.

Schwarznecker (45) leitet seine inhaltsreichen Beobachtungen über periodische Augenentzündung im Saargebiet im Jahre 1879 und 1880 mit einer kurzen Beschreibung der Krankheit ein, in welcher er neben Bekanntem die häufige Beteiligung der Cornea hervorhebt.

Nachdem das rheinische Ulanenregiment Nr. 7 im April 1878 nach Saarburg verlegt war, traten bei den in feuchten und schlecht ventilierten Ställen untergebrachten Pferden anfangs 1879 die ersten Erkrankungen auf. Nach einer Pause traten Ende 1879 wieder vereinzelte Fälle auf. Anfang 1880 aber trat eine ausserordentliche Häufung ein (Jan. 2, Februar 14, März 48 Fälle), um später wieder sporadisch aufzutreten. Viel seltener war die Erkrankung bei andern anderweitig untergebrachten Militärpferden. Aber auch bei vielen Pferden der Civilbevölkerung des Kreises Saarburg wurde die Krankheit in allen Jahren, besonders in den nassen, beobachtet. Besondere Gelegenheitsursachen müssen also dies epizootische Vorkommen der Erkrankung beim Militär bewirkt haben. Schwarznecker spricht die Ansicht aus, dass schlechte Ernährung zur Erkrankung disponiere, ebenso vorausgegangene Erkrankungen der Verdauungsorgane. Durch weitere Nachforschungen, besonders Bereisung des

Kreises, fand er aber, dass nicht in allen Teilen desselben, sondern nur an einzelnen Orten Erkrankungsherde sich fanden, deren Auftreten er mit der Beschaffenheit des Bodens (Thonboden) resp. des auf demselben gewachsenen Futters in engen Zusammenhang bringt. Nachdem die Resultate seiner Untersuchungen zur Kenntnis des Kriegsministeriums gekommen waren, wurde besonders mit Rücksicht auf das Auftreten der Erkrankung auch in andern Regimentern (5tes Dragoner Regiment Hofgeismar und 13tes Dragoner Regiment in St. Avold) die Angelegenheit weiter verfolgt, worüber Schwarznecker berichtet, so über die bisher nur wenig bekannten bakteriologischen Untersuchungen Koch's, die zu keinem Abschluss gebracht wurden, sodann über Impfversuche von Schütz, die negativen Erfolg ergaben.

Das auf Vorschlag Schwarznecker's erlassene Verbot der Fütterung von dem auf Wiesen und Aeckern mit Thonboden gewachsenem Heu und Stroh bewirkte eine sehr bedentende Herabsetzung der Morbidität der periodischen Augenentzündung in den genannten Regimentern und, als nach einem wieder stärkeren Auftreten der Erkrankung die Massregeln in gedachter Beziehung verstärkt wurden, war der Erfolg ein äusserst günstiger, so dass die Erkrankungen nicht häufiger als in andern Truppenteilen wurden. Schwarznecker schreibt diese günstige Aenderung der Morbiditätsverhältnisse dem unbedingten Ausschluss der genannten schädlichen Futterstoffe zu.

Die Arbeit Willach's (51) gibt das Resultat der anatomischen und mikroskopischen Untersuchung einer grossen Anzahl von Pferdeaugen »darunter solchen, die unzweifelhaft mit periodischer Augenentzündung behaftet waren«. Gleich hier ist aber zu bemerken, dass über den klinischen Befund, resp. die klinische Diagnose der zur anatomischen Untersuchung gekommenen, pathologische Befunde zeigenden Augen so gut wie nichts mitgeteilt ist, so dass wir durchaus nicht im Stande sind, aus dem Mitgeteilten zu entnehmen, welche der untersuchten Augen »unzweifelhaft« mit periodischer Angenentzündung befallen waren.

Im ganzen sind von 24 Pferden 36 Augen zur Untersuchung gekommen.

Die meisten Augen zeigten sehr hochgradige Veränderungen, Phthisis bulbi verschiedenen Grades, Verflüssigung des Glaskörpers, Netzhautablösung, vielfach Dislokation der Linse, zuweilen Verknöcherung der Retina und Chorioidea, die verschiedensten Ausgänge von Iritis, Iridocyclitis und Iridochorioiditis. In einem Fall wurde

eine Geschwulstbildung im Ciliarkörper gefunden, die als Myom bezeichnet wird. An zwei Augen eines Pferdes waren zahlreiche bis erbsengrosse cystenartige Gebilde unter den vorderen Partien der Retina zu konstatieren. In einem Falle von Phthisis auf der einen Seite findet sich auf der andern Seite »Hypertrophie des ganzen Angapfels und insbesondere der Linse«. Willach gibt eigentümliche pathologisch-anatomische Anschauungen preis, er ist im Zweifel, ob er diese Hypertrophie als »kompensatorische« bezeichnen oder »mit den wassersüchtigen Zuständen der meisten Organe« in Verbindung bringen soll.

Ausser diesen mehr oder weniger eingehend beschriebenen Veränderungen ergaben sich aber noch folgende merkwürdige Befunde: In 6 Augen bei 4 Pferden wurden Rnndwürmer nachgewiesen, von denen aber, da dieselben ausser Mnnd- und Darmkanal fast keine Differenzierung innerer Organe zeigten, sich nicht sagen lässt, welchem ausgewachsenen Nematoden sie zuzurechnen sind. Es scheint einstweilen die Benennung »Rhabditis ocnli equini« gerechtfertigt. In einem Ange liess sich eine jugendliche Filaria von 0,28 cm Länge feststellen. In zwei Augen eines Pferdes fanden sich »blasenartige Gebilde« mit sichelförmigen Häckchen in der Wand derselben und Bildung von Tochterblasen. Willach bezeichnet den Wurm als »Cysticercus oculi eqnini«.

In einem Auge, das wol in Folge einer Verletzung zu Grunde gegangen war, fand sich ein nicht näher bezeichneter Schimmelpilz und in einem andern stark geschrumpften Bulbus mit Cornealnarben liessen sich Bakterien nachweisen.

Bei 8 Pferden in 11 Augen liessen sich in Linse und Glaskörper verschiedene Entwicklungsformen eines Distomum nachweisen. Da ja auch sonst das sehr häufige Vorkommen von »Distomenbrut« in Lungen und Leber von Willach nachgewiesen ist, wundert er sich nicht über den grossen Prozentsatz der Augen (ein Drittel der untersuchten), in welchem er Distomenbrut fand. Er glaubt sogar annehmen zu dürfen, dass diese Parasiten noch viel häufiger zu Erkrankungen im Innern des Auges Veranlassung geben. Die Ursachen, warum man diese Parasiten nicht häufiger findet, beruht nach Willach darauf, dass die Augen erst lange nach der Einwanderung der Parasiten, wenn diese längst zu Grunde gegangen sind, zur Untersuchung kommen. Die Einwanderung lässt Willach auf dem Wege der Blutbahn oder auch von den Gehirnhäuten aus geschehen. Im Anschluss daran teilt Willach zahlreiche in der

Litteratur bekannt gewordene Fälle von intraokulären tierischen Parasiten bei Mensch und Tier mit, wobei jedoch aus Versehen auch 1 Fall von intraokulärem Echinokokkus berichtet wird. (Es handelt sich um Zehender's Fall von Echinococcus in der Orbita.)

Weiter werden nun die anatomischen Veränderungen berichtet, welche durch die mikroskopisch kleinen Rundwürmer, Blasenwürmer, Distomenentwicklungsformen an den verschiedenen Teilen des Auges bedingt werden. Dabei wird hervorgehoben, dass diese Veränderungen auffallend übereinstimmen mit Veränderungen derjenigen der untersuchten Augen, in welchen sich solche Parasiten nicht finden. Willach meint nun, dass in keinem Falle mit Grund geschlossen werden kann, dass letztere nicht auch parasitären Ursprungs sind. Die pathologischen Veränderungen der periodischen Augenentzündung, des schwarzen, des grauen und selbst des grünen Stars können durch tierische Parasiten bedingt werden.

Des Weiteren werden neuere Arbeiten über periodische Augenentzündung besprochen, nach welchen die Infektionsquellen in lokalen Verhältnissen zu suchen sind. Willach stellt sich nun vor, dass distomenbruthaltige Schnecken und Insekten mit dem Futter von den Pferden aufgenommen werden und dann die Distomenbrut in die Blutbahn und die Augen gelange.

Die Resultate seiner Untersuchungen fasst Willach dahin zusammen: Die meisten Augenentzündungen, insbesondere die periodische Augenentzündung sind parasitären Ursprungs. Auch in den meisten Fällen, wenn kein Parasit gefunden wird, ist wahrscheinlich das Augenleiden auf die frühere Gegenwart von Parasiten zu beziehen, die in der Regel tierische Parasiten sind, Nematoden, Platoden und Trematoden.

Ueber die Art der Aufnahme und der Entwicklung dieser Würmer ist nichts bekannt, wahrscheinlich bilden Wasser, Futter und Weide die Infektionslokalitäten. Zu dem Schlusse, dass die periodische Angenentzündung nicht erblich vom Hengste her sei, aber von der Stute her eine Infektion möglich sei, haben die Untersuchungen gar nichts beigetragen.

(Ohne irgendwie die grosse Bedeutung der von Willach gemachten Befunde für die ganze Pathologie der innern Augenentzündungen der Pferde zu unterschätzen, muss es als dringend wünschenswert bezeichnet werden, dass Willachs Befunde durch anderweitige exakte Untersuchungen bestätigt werden. Wir werden in den nächsten Berichten darauf zurückkommen. Ref.)

Hoogkamer (28) behandelt sehr eingehend die Frage, ob die periodische Augenentzündung eine spezifische Krankheit sei oder nicht. Nach Besprechung der Aetiologie, pathologischen Anatomie und klinischen Erscheinungen kommt er zu dem Resultat, dass das Bestehen einer spezifischen Krankheit mit Recht in Zweifel zu ziehen sei. Weder die klinischen Erscheinungen noch die pathologische Anatomie zeigen charakteristische Merkmale gegenüber anderen Erkrankungen des Uvealtraktus. Auch die Recidive zeigen keine Eigentümlichkeiten, auch beim Menschen, beim Rinde nnd Hnnde kommt recidivierende Iridochorioiditis vor. Ueber die Aetiologie ist nichts bekannt. Hoogkamer glaubt, dass man es mit einer Iritis oder Iridocyclitis zu tun habe, die wegen unvollkommener Genesung zu Recidiven disponiert. Eine frühzeitige rationelle Behandlung ist daher von grosser Bedeutung. Er schlägt vor, die Bezeichnung: periodische Augenentzündung fallen zu lassen nnd an deren Stelle Iritis, Iridocyclitis, Iridochorioiditis traumatica, symptomatica, idiopathica zn setzen, je nachdem die verschiedenen Teile des Uvealtraktus hauptsächlich Sitz der Erkrankung sind.

Nach Potapenko's (40) Erfahrungen werden von der periodischen Augenentzündung besonders Pferde in Niederungsgegenden mit sumpfigem Boden und bei feuchtem Herbst- und Frühlingswetter befallen. Er fand bei den Erkrankten Temperatursteigerungen bis zu 1,0° C., weshalb er die Krankheit für ein Allgemeinleiden hält. Er fand im Blute Plasmodien, die ähnlich den Malariaplasmodien sind.

Als Ergänzung und auf Grund seiner im letzten Jahresbericht erwähnten Arbeiten über periodische Augenentzündung giebt Rolland (44) eine Anleitung zur Untersuchung der Pferde auf das Vorhandensein dieser Erkrankung. Er unterscheidet verdächtige, wahrscheinliche und sichere Zeichen der Erkrankung. Alle die bekannten Veränderungen, Reizerscheinungen, Sehstörungen, Veränderungen in der Umgebung, an den Lidern nnd der Konjunktiva, Weichheit, Injektion des Bulbus, Trühung der Cornea nnd des Humor aqueus, Exsudat in der vorderen Kammer, unbewegliche Pupille u. a. m. sind keine sicheren Zeichen der Krankheit. Nur allein die hintere Synechie oder deren Rest, Pigment auf der vorderen Kapsel, ist pathognomonisch. Sie ist nach Rolland das einzig sichere Zeichen der Erkrankung und des Untergangs des Auges nnd auch ein wahrscheinliches Zeichen für den Untergang des zweiten Auges. Um die hintere Synechie zn konstatieren, ist Atropinanwendung, Untersuchung mit seitlicher Beleuchtung und mit dem Augenspiegel nötig.

Im Gegensatz zu Rolland nimmt Dessart (14) eine fibrinoalbuminöse Natur des Exsudats in der vorderen Augenkammer bei periodischer Augenentzündung an. Die von Rolland als für die Erkrankung charakteristisch hervorgehobene hintere Synechie verwirft Dessart, da sie auch bei anderen Augenkrankheiten vorkomme.

Die von Pirl (34) beschriebene angeborene Dermoidbildung betrifft ein Segment der unteren Hemisphäre und der Nickhaut des rechten Auges eines 6jährigen Pferdes.

Bayer (4) beschreibt unter dem Namen Keratitis maculosa eine früher schon von Fröhner als Keratitis punctata beschriebene Erkrankung der Cornea, die in Auftreten zahlreicher und kleiner punktförmiger Trübungen besteht, die im Parenchym der Cornea liegen, normales Gewebe zwischen sich lassen und, wie die anatomische Untersuchung ergab, in Ansammlung von Rundzellen im Cornealparenchym bestehen. Die Erkrankung führt zur Heilung ohne Bildung von Substanzverlust auf der Oberfläche.

Im Anschluss an eine akute Gehirnerkrankung beobachtete Wilden (50) bei einem 12jährigen Pferde Erblindung des rechten Auges bei objektiv vollständig normalen Verhältnissen und normalem Augengrund und erhaltener normaler Pupillenreaktion. Nach ca. 4 Monaten kehrte das Sehvermögen allmählich bis zur Norm zurück. Wilden glaubt eine centrale Störung, verursacht durch pathologische Veränderungen im Sehcentrum in Folge von Gehirnentzündung, annehmen zu müssen.

Die Untersuchung eines in Folge eines schweren Falles auf die Stirne vollständig erblindeten Pferdes ergab Mangel der Pupillarreaktion bei normalem ophthalmoskopischem Befunde, zugleich mit rechtsseitiger Lähmung der Zunge. Nach drei Tagen war die Erblindung und Zungenlähmung verschwunden. Eine Diagnose stellt Krüger (31) nicht.

Bräuer (6) beobachtete als Nachkrankheit der Meningitis cerebrospinalis, nachdem das Sensorium frei und die Kreuzschwäche beseitigt war, beiderseitige Erblindung binnen 2 Tagen. Mangel jeder Pupillarreaktion und die Erblindung hielten 3 Wochen an, worauf Beweglichkeit der Pupillen und wenn auch verringertes Sehvermögen sich wieder einstellten. Leider fehlt ein Augenhintergrundsbefund.

Als Embolie der Arteria ophthalmica beschreibt Arnold (2) einen Fall einer linksseitigen Erblindung eines Pferdes nur allzu

kurz, indem nur die einseitige Erblindung festgestellt, aber nicbt einmal der Augenspiegelbefund mitgeteilt nnd für die Diagnose lediglich kein Anbaltspunkt gegeben wird.

Harvey (23) berichtet über einen Fall vorübergebender Amaurosis bei einer zweijährigen Stute, die sich zum erstenmal rossig zeigte. Bei heftiger Aufregung waren die Pupillen maximal erweitert, das Sehvermögen aufgehoben. Nacb dreitägiger Dauer der Erblindung stellte sich das Sebvermögen wieder ein, nachdem das Rossigsein aufgehört hatte. Ophthalmoskopiscber Befund fehlt.

Eine nnklare Beschreibung eines Falles von Chorioiditis mit nachfolgender Atrophie des Sehnerven giebt Labat (33). Die Erkrankung betraf nach einander beide Augen und führte bei klar bleibenden Medien zu vollständiger Erblindung, einem Zustand, den Labat mit dem ungeschickten Namen »Pseudoamaurosis« bezeicbnet.

Lorenzon (34) teilt zwei Operationen von kongenitaler Katarakt bei einer Stute mit Verlust der Augen mit.

Bei einer scbeinbar gesunden Kuh entwickelte sich unter heftigen Reizerscheinungen, Thränen, Schwellung nnd Rötung der Lider und der Bindehaut sowie Trübnng der Cornea nach einander anf beiden Augen eine der periodiscben Angenentzündung ähnliche, zu Schrumpfung führende Erkrankung. Die Verhältnisse gestatteten eine genaue Befundaufnahme nicht. Bald zeigten sicb auch schwere Störungen des Allgemeinbefindens, bochgradige Schwäcbe, Anschwellung des rechten Euters und akute Gelenkentzündung an Tarsal-, Carpal- und vorderen Fesselgelenken. Die von Hess (26) vorgenommene Obduktion des getöteten Tieres ergab links Schrumpfung des Angapfels auf die Hälfte, Trübung der Cornea und des Glaskörpers. In der Iris und Chorioidea waren hirsekorngrosse weisse verkäste Knoten. Rechts ist der Augapfel ziemlich normal. Ausser der Trübung der Cornea fanden sich in der vordern Augenkammer zahlreiche weisse Herde und auf der hintern Seite der Iris Exsudation. In den Lungen fanden sich umschriebene käsige Erweichnngsherde, ebenso in den Mediastinaldrüsen, Synovitis serosa der Carpal- und Tarsalgelenke und Mastitis. Der Fall reiht sich andern berichteten an, in welchen bei nicht weit verbreiteter Tuberkulose der Lnngen Iris- und Chorioideal-Tuberkulose sich entwickelte.

Ans dem statistischen Veterinär-Sanitäts-Bericht (46) über die preussische Armee für das Rapportjabr 1891 entnehmen wir folgendes:

Von den im Rapport geführten 73 749 Dienstpferden waren

überhaupt erkrankt 41,72 %, an den Augen erkrankt 595 d. i. 1,93 % der gesamten Krankheitsfälle und 0,81 der Iststärke.

Gegen das Vorjahr sind 184 Fälle weniger vorgekommen, im ersten und letzten Quartal 343, im zweiten und dritten Quartal 152 Fälle, die grösste Zahl fällt also auf den Winter.

Wegen Augenkrankheiten mussten ausrangiert werden 13 = 2,15 % der Erkrankten, verendet ist 1 Pferd = 0,17 % der Erkrankten.

Das verendete Pferd hatte beim Stürzen eine schwere Verletzung des Augenlids und des Augenbogens rechts erhalten und starb trotz guter Heilung der Wunde am 18. Tage nach der Verletzung. An der Seitenfläche der Hirnhaut fand sich eine 5markstückgrosse Blutung zwischen Dura und Pia. Die grosse Zahl der Verwundungen der Iris, im ganzen 83, heilten alle gut unter antiseptischer Wundbehandlung. Von den zahlreichen Verletzungen, Quetschungen, Bissen von Nebenpferden, Verletzungen im Dienst heilten die meisten gut, nur ein Pferd musste wegen Phthisis bulbi nach Lanzenstich ausrangiert werden. Eine grosse perforierende Cornealwunde heilte mit lineärer Cornealnarbe. Akuter Bindehautkatarrh ist nur in 29 Fällen beobachtet worden ohne infektiösen Charakter.

Parenchymatöse Hornhautentzündung wurde in 120 Fällen beobachtet, meist in Folge mechanischer Einwirkungen. Die Heilung war in allen Fällen günstig.

An periodischer Augenentzündung gingen 141 Pferde zu, von denen 131 geheilt, 6 ausrangiert wurden. Die Häufigkeit der Erkrankung hat abgenommen, im ersten Halbjahr wurden 86, im zweiten Halbjahr nur 55 beobachtet. Die Armeekorps sind verschieden stark befallen mit 0,42 (VIII. Armeekorps) bis 0,05 der Iststärke (II. Korps).

Bestimmte Armeekorps sind regelmässig durch hohe, andere durch niedere Ziffern ausgezeichnet. Von den lokalen Schädlichkeiten wird z. T. nur das Wasser verantwortlich gemacht. Meist war nur ein Auge ergriffen und blieb die Krankheit auf ein Auge vielfach beschränkt, nur bei wenigen waren von vornherein beide Augen erkrankt. Nicht selten wurden ein oder nur wenige Anfälle beobachtet, ohne in diesen Fällen erhebliche Störungen zurückzulassen.

Als Folgen der Erkrankung sind Linsentrübung, hintere Synechien, Netzhautablösung und eine als Glaukom jedoch nicht näher bezeichnete Veränderung erwähnt. Genauere Berichte wären wünschenswert. Die Behandlung war verschieden, meist wurde Atropin mit gutem Erfolg angewendet. Unter »andere Erkrankungen« des

Auges sind 18 aufgeführt, von denen 3 ausrangiert wurden, darunter 7 Verletzungen, 3 Cornealgeschwüre, 1 schwarzer, 1 grauer Star, 1 Neubildung an der Bindehaut, 1 Entropium. Die Verletzungen ohne Perforation waren meist mit Blutungen in die vordere Kammer verbunden, in 2 Fällen trat Phthisis bulbi ein, bei den anderen blieb das Sehvermögen erhalten. Der Fall von grünem Star soll nacheinander beiderseits Drucksteigerung, Trübung des Glaskörpers und meergrünen Reflex aus der Pupille gezeigt haben. Das Pferd wurde ausrangiert. (Ein Fall von einseitiger Erblindung ist Gegenstand besonderer Mitteilnng geworden, s. d. Bericht S. 582 Wilden).

Namen-Register.

A.

Abadie 232, 248, 276, 339, 341, 510.
Abbot 220.
Adamück 232, 248, 257, 376, 384, 388, 482, 495, 558, 562, 574.
Aijantechikow 86.
Alajmo-Marschetti 376, 387.
Albertotti 80, 220.
Albini 10.
Albrand 257, 262, 270, 397, 407, 510, 513.
Alexejew 509.
Alezais 17, 18, 397.
Allemann 508.
Alt 276, 397, 413, 450, 477.
Altabas 232.
Anderson 28.
Andrews 20, 277.
Antonelli 141, 142, 160, 175, 510, 513, 513, 519, 545.
Archibald, S. Percival 40, 41.
Arcoleo 554, 557.
Armaignac 220, 397, 402, 450.
Arminski 40, 41, 425, 433.
Arnold 86, 98, 277, 293, 571.
Arustamoff 202, 207.
Aschmann 482, 489.
Astengo 397, 420.
Aub 87.
Aubert 28, 138, 139.
Audibert 277, 397.
Aussin 275.
Ayres 142, 376, 425, 496.

B.

Baas 175, 180, 425, 434.
Babcock 232.
Bacchi 87, 389.
Bach 45, 49, 257, 397.
Badal 196, 197, 397.
Baduel 376, 386, 496, 558.
Bagneris 274, 376.
Baily 51.
Bajardi 142, 144.
Baker 274.
Baldinger 450, 558.
Banet 425, 519.
Banholzer 197, 198, 376.
Baquis 51, 347, 349, 397, 402.
Barabaschew 9.
Barraquer 326, 509, 516.
Barraza 450.
Barret 208, 319, 339, 347, 496, 558.
Barnes 232, 255.
Barsanti 275, 558, 569.
Basso 450.
Bates 425, 449.
Balten 425, 434.
Batut 326, 510.
Baumgarten 397.
Baxter 220, 425, 445.
Bayer 1, 81, 571, 582.
Beaumont 51, 64, 277, 319, 554, 555.
Beccaria 257, 268, 496, 501.
Becker 232, 256, 326, 330.
Beer 40, 42, 389, 393, 496.
Bell 397, 413.
Bellarminoff 71, 72.
Belliard 425.
Bellouard 232.
Belt 232.
Bennet 428, 523.
Benson 81.
Benaler 171.
Beraneck 20.
Berenger-Feraud 232, 256.
Berenstein 232, 243.
Bergh 130.
Berg van den 28, 31.
Berger 508, 554, 556.
Berkley 519, 529.
Berlin 28, 81, 450, 459.
Bernheimer 200.
Berry 71, 72, 220.
Bettmann, Boerne 277, 293.
Bettremieux 425. 448.
Bjerrum 80, 142, 163, 362, 364.
Bigler 28.
Bignon 220, 229.
Birnbacher 450, 476.
Biesel 166.

Bistis 282, 276, 571.
Bitzos 142.
Black 138.
Blanquinque 190, 257.
Blocq, P. 397, 403, 519.
Blood 87, 277.
Blumenthal 257, 261, 482.
Blumstead 166.
Bocci 51.
Bock 87, 183, 257, 269, 450, 457, 482, 519.
Boddaert 183.
Boden 10, 11.
Boe 339, 519, 537.
Boedeker 397, 407.
Boltz 519, 537.
Bono 277.
Borno 450.
Borthen 142.
Borysiekiewics 10, 11.
Botto 425, 435.
Bouchard 425, 435.
Boucheron 377, 385, 425, 436.
Bourgon 362, 364.
Bourgeois 130, 163, 165, 277, 326.
Bouveret 397, 407, 519.
Bowman 80.
Bräner 572, 582.
Brailey 233, 347.
Brasch 519, 539, 550.
Brasche 519.
Braunschweig 208, 215, 450, 459, 468.
Bravais 397, 416.
Bregmann 200, 397.
Brentano 65.
Bribosia 274, 290.
Brisken 81, 83, 233, 239.
Bristowe 520.
Broca 28.
Brodhun 51, 60.
Bronner 87, 220, 225, 257.
Brown 520, 553.
Browning 326, 425, 520, 545.
Brun 450.
Bruns 45, 520, 550.
Bütschli 20, 21.
Budin 233.
Bull 326, 377, 386, 388, 389, 393, 397, 403, 425, 446, 450.
Bullard 130, 397.
Buller 130, 138, 220, 450, 559, 565.
Bunge 175, 180.
Burchardt 17, 257, 326, 559, 565.
Burguburn 202, 204.
Burnham 277, 313, 354.
Burnett 28, 81, 138, 139, 142, 159, 166, 167, 233, 245, 257, 276, 326, 347, 389, 425, 440, 559.
Burvenich 220, 516.
Buschke 520, 529.
Busse 195, 337, 338.

C.

Cadiot 572.
Callan 559.
Calhoun 277.
Campbell 554.
Cant 277, 311, 326.
Capei 208, 212, 258, 270, 450, 559.
Cardelli 202, 203.
Carl 28, 130.
Carpenter 220.
Carrer 572.
Carrow 559.
Carter 51, 87.
Caspar 189, 233, 258, 271, 339, 346, 377.
Casseday 554.
Castaldi 190, 258.
Castellana 520, 527.
Cavazzani 71, 72.
Cerseto 233.
Chabert 397, 520.
Chadbourne 220, 229.
Chaddock 45, 520.
Charcot 397, 407, 520.
Charnley 326, 334.
Charpentier 51, 58, 59.
Chatterij 276.
Chavean 51, 60.
Chauvel 87, 258, 426, 430, 451, 460, 482.
Chavannaz 28, 130.
Cheatam 426, 445.
Chelchowski 572.
Cheney 233, 426, 520.
Chevallereau 160, 377, 386, 426, 436, 451, 468.
Chibret 220, 224, 233, 246, 277, 426, 449.
Chievitz 10,
Chisolm 87, 220, 233, 276, 277, 292, 451.
Christian 46, 520.
Ciaccio 7, 572.
Cirincione 25.
Clairborne 9, 28, 131, 136, 319, 326, 347, 426, 444.
Clarke 426.
Claus 20, 572.
Clayes 337.
Cochez 520, 545.
Cocking 398, 413.
Cocks 559.
Cohn 46, 49, 80, 82, 87, 115, 233, 426, 430, 497, 507.
Colburn 258, 268.
Coleman 451.
Collins 9, 208, 326.
Colucci 11, 12.
Combalat 497.
Combe 426.
Conkey 233.
Connor 398, 421.

Conze 1, 2.
Coomes 482.
Coppez 398, 403.
Cornil 175, 181.
Corny 482.
Cotter 426.
Conetaux 556.
Court 398, 414.
Courtaix 554.
Cowell 398.
Cowgill 208, 214, 339.
Cramer 559, 565.
Craniceano 233, 249.
Cross 311, 312.
Culver 208, 398, 423, 426, 430.
Czaplewski 202, 206, 220, 572.
Czapski 28, 31.
Czermak 82.

D.

Dabney 221.
Dagonet 520, 529.
Dahrenstädt 142, 149, 377, 380.
Daitsch 51, 572.
Dana 520, 532.
Darier 233, 248, 339, 340, 341.
Darkschewitsch 398, 408, 520.
Davis 87, 138, 142, 146, 426.
D'Astros 17, 18, 397, 520.
Dean 233.
Debagorij-Mokriewitsch 233, 251.
Deconrtieu 88, 398.
Dejerine 398, 521.
De Lapersonne 88, 275, 291, 482, 484.
Delepine 398, 406, 521.
De Mello 347, 451.
De Metz 88, 426, 431.
Derby Hasket 28, 131.
Derrien 497, 502.
De Sanctis 521.
Deschamps 220, 276, 292, 398.
De Schweinitz 190, 191, 233, 258, 326, 377, 382, 390, 391, 398, 408, 482, 489.
Despagnet 389, 392, 451, 457.
Dessart 572.
Dessy-Pitzoles 277.
Deutschmann 277, 389, 390, 509.
Deve 451.
De Vincentiis 451.
Dianonx 88, 221, 225.
Diller 521, 531.
Dimmer 131, 142, 145, 277, 318.
Dimmissas 221, 225.
Dinkler 398, 408.
Dittmar 278.
Dobson 531.
Dodd 426, 431.
Dodge 274.
D'Oench 142, 233, 377.
D'Ogagne 30.
Dogiel 11, 12.
Dolgenkow 88, 113, 278.
Dombrowitsch 572.
Donberg 131.
Donaldson 14, 46, 47, 200, 201.
Donath 426, 449, 520.
Dor 131, 137, 274, 288.
Doncet 482, 492.
Douthweite 451, 466.
Dowling 516, 517.
Drake-Brockman 521.
Dracoulides 347.
Dransart 233, 247, 398, 413.
Dressmann 550.
Dubnisson 497, 500.
Dncamp 521.
Dn Goulay 340, 341.
Dujardin 276, 426, 449.
Dulles 521, 537.
Dnnn 233, 347, 377, 451, 456, 497, 504, 559.
Duret, H. 426, 449.
Dussmann 521, siehe Dressmann.
Dutil 451, 475.
Dntilleul 195, 340.
Dymond 221.

E.

Eales 167, 559.
Eckhard 46, 49.
Edinger 11.
Edsall 233.
Ehrenhaus 521.
Ehrlich 510, 512.
Eichbaum 8, 451, 572.
Eiseck 273, 281, 426, 437.
Eisenlohr 521, 528.
Ellis 88, 426, 431, 521.
Elschnig 340, 377, 387, 389, 391.
Emmert 258, 264.
Engelmann 51.
Eperon 88, 426, 431.
Erdberg 234.
Ernst 377, 381.
Erwin 273.
Essad 319.
Ess 80.
Enlenburg 521.
Evans 451, 477.
Eversbusch 79, 319, 575.
Ewald 46, 49.
Eysselsteyn 40.

F.

Fage 88, 142, 160, 258, 278, 377, 451, 467, 471, 482, 559.
Falchi 197, 198, 572.
Faravelli 52, 131, 191, 258.

Fellore 398.
Ferdinands 559, 565.
Fergus 508.
Ferret 273.
Ferri 167, 171, 521, 549.
Ferrier 46, 521, 532.
Ferron 326, 482, 489, 559.
Ferry 52, 58, 65.
Feuer 377, 382, 554, 557.
Ferrier 65, 68, 398, 416.
Fick 1, 40, 41, 52, 56, 58, 131, 137, 142, 160, 426, 447.
Finlay 559.
Fischer 398, 521, 529.
Flack 185, 186, 451, 471.
Fletscher 521, 528.
Folts 327.
Forget 175.
Forlanini 258, 327, 559, 562.
Forrester 1.
Fornario 521, 537.
Fortunati 234, 251.
Foster 187, 188, 221, 377, 482, 486.
Fourney 234, 247.
Fournier 234.
Four-Raymond 451, 458.
Fowler 559.
Fox 29, 131, 234, 278.
Frank 427, 497, 499.
Franke 221, 230, 326, 328, 451, 461.
Fred Whiting 195, 197, 326.
French 88, 278.
Frennd 521, 548.
Friebis 208, 276.
Friedenwald 131.
Fröhlich 171, 172, 173, 221, 258, 263.
Fromaget 11, 13, 208, 219.
Frothingham 497.
Fryer 208, 398, 404.
Fuchs 29, 79, 80, 189, 258, 266.
Fukala 234, 255, 258, 261, 278, 362, 427, 435, 451.
Fnmagalli 175, 377, 382.
Fuster 482.

G.

Gade 327.
Gaffron 522.
Galezowski 52, 65, 142, 149, 150, 162, 278, 308, 319, 337, 338, 377, 380, 427, 449, 482, 485, 508, 522.
Gallemaerts 172, 174, 208, 451.
Gallenga 203, 208, 210, 258, 452.
Gallerani 14, 46, 47, 572.
Galignani 340.
Galtier 234, 239.
Gama Pinto 452, 463, 477, 482, 493.
Ganser 522, 529.
Gapazy 452, 481.
Gardner 273, 427.
Gariel 131, 136.
Garnier 142, 363, 366, 377, 380.
Gauthier 522, 534.
Gavazzani 198, 199.
Gayet 276, 497, 508.
Geigel 522, 553.
Geissler 79.
Gergens 234, 249.
Gerke 234.
Gerken 234.
Geronzi 88, 113.
Geschwind 319, 517.
Ghilardncci 522.
Gibson 258, 267.
Giese 142, 522, 532.
Gifford 17, 452, 462.
Gillet de Grandmont 203, 205, 207, 258, 522.
Ginsburg 88, 113.
Ginlini 187, 189, 215, 482, 487.
Gloor 200, 389, 395.
Goeppert 20, 22.
Goffron 539.
Goode 274.
Goldscheider 46, 522.
Goldzieher 221, 258, 264, 452, 473, 552.
Gombauld 522, 535.
Gonzenbach 559.
Gorand 327, 452, 560.
Gorfein 363, 366.
Gosetti 88, 114.
Gotti 560, 564.
Gould 131, 221, 234, 483, 492.
Gowers 143, 508.
Gradenigo 143, 149.
Gradle 167, 258, 483, 489.
Gradly 510.
Graefe 172, 275, 319, 398, 410.
Graffenberger 52, 54.
Grandclement 427, 449.
Grasset 522, 523.
Greef 1, 2, 175, 181, 203, 234, 337, 347, 348, 351.
Greenwood 560.
Griffith Hill 143, 175.
Groenouw 163, 517.
Gross 562.
Grosskopf 11, 13.
Grossmann 162, 234, 240, 377, 385, 511.
Grosz 275, 327, 560.
Grünhagen 40, 44, 45.
Grüning 398, 423.
Grünwald 497, 503.
Grut 363.
Guaita 52, 278, 483, 495.
Guhl 497, 506.
Guibert 208, 215, 452, 462.
Guillemin 497, 504.

Guillery 131, 134, 172, 551, 560, 571, 572.
Guilloz 143, 154.
Guitterez-Ponce 163, 165.
Güllstrand 167, 168, 259, 266, 274, 281, 427.
Guinon 398, 404, 522, 550.
Günther 195, 340, 343.
Gurfinkel 163, 165, 452.
Guyot 319.

H.

Haab 175, 176, 377, 379, 572.
Haan 572.
Habort 29.
Hadij-Antonoglou 452, 477,
Haensell 194, 393.
Hajnal 572, 576.
Hall 278, 522.
Haltenhoff 259, 263.
Hansell 80, 88, 114, 278, 398, 420, 421, 452.
Hansen 259. 560.
Hare 522, 535.
Harlan 29, 88, 427, 444.
Hartridge 82, 427, 511, 514.
Harvey 572, 583.
Hasbrouck 221.
Hasner 80.
Hasse 175.
Hebold 15, 16, 200.
Heddaeus 131, 138, 143, 160, 483, 490.
Hederich 29, 31.
Hegg 163, 164, 208, 214, 427, 445.
Heinz 221, 223.
Heinzel 275.
Heisler 452, 458.
Helfrich 299, 409.
Helm 29, 32.
Helmholz 29, 52, 572.
Henke 29, 32.
Henry 52.
Heral 427.
Hernheiser 89, 114, 427, 432, 511, 512, 514.
Hering 52, 57.
Hertel 82, 89.
Herzog Carl Theodor 185, 450.
Hess 40, 42, 190, 191, 192, 208, 215, 216, 259, 262, 278, 327, 331, 427, 448, 572.
Hesse 43, 44, 72.
Hewetson 399, 414.
Higgens 274, 283.
Highet 138, 139.
Hilbert 52, 59, 64, 172, 208, 215, 216, 377.
Hinde 517, 518.
Hippel, v. 234, 378.
Hirano 522, 535.
Hirsch 234.
Hirschberg 80, 81, 167, 170, 175, 183, 221, 278, 307, 327, 332, 452, 463, 475, 483, 497, 535, 572.
Hirth 65, 69.
Hitschmann 46, 49.
Hoag 378.
Hoffmann 221, 230.
Hohenberger 185, 186, 462. 469.
Holden 195, 197, 208.
Holmes Spicer 259, 378, 379.
Holmgreen 52.
Holt 319, 497, 499, 560.
Hoogkamer 572.
Hoor 259.
Hoppe 522.
Horstmann 378, 386, 513.
Hösslin, v. 529, 530, 531.
Hotz 259.
Howe 399, 413.
Hubbel 522.
Hübscher 399, 415, 522, 547.
Humphry 278, 522.
Hutchinson 340, 427.
Huth 89.

J.

Jack 399.
Jackson 221, 234, 259, 274, 278, 427, 435, 436, 497, 560.
Jaesche 234.
Janot 555, 556.
Janowsky 221, 230.
Jastrow 65.
Jeffries 399, 405.
Jester 209.
Imre 89, 278, 319.
Inouye 259.
Jocqs 221.
Johansen 25.
Johelsohn 89, 116.
Johnsohn 11, 14, 143, 147, 378.
Joland 483.
Joly 259, 427.
Joseph 52.
Israel 497, 504.
Julg 221.
Jullien 452, 458.
Jutsch 274.

K.

Kain 234.
Kallius 15, 16.
Kalt 340, 342, 452, 556, 465.
Kamocki 175, 181, 259, 340, 345, 378, 386.
Karwetzky 52, 131.
Kayser 523.
Keiper 348, 560.
Kennedy 234.

Kennel 20.
Kern 378, 381.
Kerr 523.
Kerschbaumer 1, 3, 89, 118, 340.
Kessler 15, 143, 148.
Key 81.
Keyser 259, 278, 308, 389, 392.
Killen 276, 452.
Kingdon 389, 393.
Kipp 497, 500.
Kirkpatrick 278.
Kirschmann 52, 63.
Kirstein 234.
Kishinage 21.
Klemensiewicz 190, 194, 259.
Klingberg 29, 33.
Knaggs 327, 334.
Knapp 235, 259, 266, 279, 312, 363, 427, 444, 523, 533, 560.
Knies 80, 363, 508.
Knöpfler 89, 131, 427, 428, 446.
Koch 89, 120, 221, 227, 452.
Köchler 175, 187, 488.
Koelliker, v. 15.
Königstein 80, 259.
König 53, 163, 165, 523.
Kohl 21.
Kollock 1, 389, 428, 437.
Komoto 8.
Kopsch 9, 40, 573.
Koranyi 52, 54.
Korn 195, 327.
Korschenewsky 89, 120, 279.
Kortnew 274, 517, 518.
Korwetzki 53.
Kostenitsch 203, 206.
Kramer 523, 528.
Kramsztyk 279.
Krause 11, 552.
Krauss 523.
Kreuser 523.
Krohn 46.
Krotoschin 428.
Krüdener 185, 186, 453.
Krüger 175, 182, 235, 256, 327, 329, 330, 573.
Krükow 80, 131.
Krumbmiller 89.
Kruse 25, 190.
Kubli 89, 121.
Kuhnt 279, 317, 320, 321, 453.
Kurz 29.
Kutschew 89, 122.

L.

Labat 573.
Ladd-Franklin 353.
Lagrange 80, 196, 221, 235, 247, 255, 259, 327, 338, 340, 389, 394, 399, 404, 428, 433, 466.
Lagleyze 399, 423.
Lamare 399, 416.
Lampert 143.
Landolt 167, 171, 221, 228, 279.
Landsberger 131, 136.
Lang 235.
Lange 483, 491.
Langer 523, 533.
Langley 40, 45, 72, 75.
Laquer 82, 337.
Laurenty 138, 140.
Lawford 175.
Lawrentjew 82, 90, 235.
Laws 90.
Leber 175, 327, 523, 543.
Lee 46.
Lefebure 29, 33.
Legrain 453.
Legues 560.
Legros 235, 243.
Lehmann 29.
Leimbach 513.
Leloin 203, 206.
Lemko 523, 549.
L'Eost 555.
Leplat 560.
Leroy 523.
Lessing 131.
Lewis 363.
Leyden 172, 173, 523.
Libbrecht 131, 135, 162, 221, 223, 247.
Lichtheim 523, 531.
Limbourg 40, 45.
Lindemann 143, 175, 182, 235, 511, 512.
Lindo 209, 218.
Lindsay 348, 349.
Lippincott 259, 262.
Lipps 65, 66, 68.
Lloyd 523, 534.
Loewenthal 6.
Logetschnikow 259, 273, 279, 309, 378, 388.
Lopez 235, 320, 329, 390, 511, 514.
Lorenzon 573, 583.
Loukaetis 259, 269.
Lübinsky 90, 235.
Lueddeckens 221, 230.
Lyder-Borthen 172, 173, 175, 178.

M.

Mackart 53, 59.
Mac Keown 453.
Macheck 274.
Madd 523.
Mader 80, 528, 539.
Maddox 143, 167.
Magee 378.

Magnin 373.
Magnol 483.
Magnus 1, 4, 274.
Mackay 53, 162.
Maklakoff 172, 174, 453, 455.
Makrocki 560, 568.
Malgat 259, 266.
Manara 453.
Mansfield 259.
Manz 209.
Marchetti 378.
Marchesini 15.
Marbourg 53, 64.
Mariage 399.
Marice 428, 523.
Marinesco 399, 523.
Marlow 428, 345.
Martin 29, 428, 435, 446.
Mascart 29.
Matthiessen 29, 30, 34, 35, 36.
Maude 399, 409, 524.
Maughan 524.
Mayer 82, 85, 90, 100, 176, 181, 524, 531.
Maynard 8.
Mayweg 222, 453, 483.
Mazet 453.
M' Cullough 483.
Mc Gillefray 162.
Meighan 189, 196, 235.
Mello Viana 222, 231, 259, 267.
Menz 524, 546.
Mercanti 203, 204, 399, 421, 453, 472, 483.
Mergier 138, 141.
Merkel 1, 4.
Metcalf 21.
Metaxas 378, 385.
Miascey 497, 500.
Metschnikoff 203.
Meyer 90, 143, 222, 226, 274, 290, 320, 327, 333, 378, 560.
Meurer 260.
Michel 235.
Miessner 28, 573.
Mikulicz 187, 188.
Millikin 275, 560, 563.
Millingen 53, 64, 399, 423.
Minor 235.
Mitchel 428, 560.
Mittendorf 209, 214, 320, 340, 378.
Mitvalsky 209, 218, 260, 268, 274, 428, 437, 453, 497, 505.
Moauro 176, 183, 363, 367.
Modestow 235.
Möbius 399, 405, 453, 476, 524.
Moecke 187, 189, 483, 487.
Moeli 399, 409, 523.
Moll 82, 222, 228.
Möller 573.
Monakow 46, 47, 524; 540.
Monod 235.
Monteiro 378.
Morabito 167. 169, 320.
Morax 203, 236.
Morrison 534, 532.
Moritz 524, 546.
Mortier 30, 428.
Morton 222, 236, 340, 342.
Motacs 236, 255, 428, 434.
Mosher 524, 534.
Mudol 524, 538.
Müller 46, 143, 160, 187, 209, 213, 236, 327, 334, 399, 409, 453, 472, 524, 541.
Münzer 524, 452.
Munk 46.
Murrell 17, 348, 378, 560.
Mutermilch 189, 236.
Myers 236.

N.

Nawrocki 40, 72.
Neisser 453, 511, 515.
Nessammow 11, 53.
Nicati 53, 279.
Nieden 82, 399, 409, 524.
Nimier 428, 434.
Nonne 399.
Nordenson 524.
Norrie 81, 131, 236, 240.
Norton 90, 274, 390.
Norsa 260, 272.
Novelli 497, 498.
Noyes 138, 140.
Nuel 7, 17, 18, 72, 260, 263, 279, 315, 327.

O.

Obersteiner 46.
Oehrer 90, 122.
Oestreicher 573.
Oliver 260, 270, 275, 327, 428, 445, 524, 561.
Onanoff 397, 403, 519.
Onishi 274.
Oppenheim 399, 524.
Oskirko 65.
Oster 200, 202.
Ostwalt 30, 131, 132, 138, 172, 173, 279.
Otto 209, 214, 320, 323.
Ottolenghi 163.
Ovio 72, 143, 161.

P.

Paikard 525, 534.
Palermo 203, 206.
Palma 531.
Palmer 525.

Panas 222, 228, 236, 250, 274, 517, 518, 525, 545.
Pansier 90, 400, 412, 428, 525, 561, 570.
Parent 143, 161, 428, 436.
Pargoire 555, 556.
Parinaud 236, 406, 421.
Parischew 236, 240.
Parisotti 525, 546, 561, 569.
Parmentier 398, 464, 522, 550.
Patterson 327, 561.
Pelseneer 21.
Percepied 236, 555.
Percival 400, 422, 525.
Perles 276, 378, 382, 509, 511.
Perlia 260.
Perrin de la Touche 453.
Pershing 525.
Peter 8.
Peters 483, 491.
Pfalz 400, 410, 525.
Pfeiffer 525, 553.
Pfister 390, 392.
Pflüger 138, 222, 226, 279, 428, 440, 453, 475, 525, 538, 554.
Phillipsen 30, 132, 143, 151, 236.
Pick 185, 400, 412, 453, 525, 538.
Pierraccini 46, 546.
Pirl 573, 582.
Piton 163, 165.
Placzek 163, 525, 549.
Plange 378.
Plehn 132, 137.
Pohlenz 327, 561, 566.
Pohlmann 236, 265.
Pole 53.
Pooley 132, 176, 230, 236, 279.
Polejneff 21.
Polignani 497, 502.
Pomeroy 90, 279, 363, 400, 424.
Poncet 203, 207.
Poplawska 561.
Porley 222.
Potain 555.
Potapenko 573, 581.
Powers 275, 279.
Prenant 7.
Prentice 167.
Presas 132, 133.
Preston 531.
Pribitkow 15, 200, 201.
Price 400.
Priestley Smith 167, 169, 561, 564.
Prince 167, 363, 421.
Pröbsting 194, 320.
Puech 328.
Pulvermacher 209, 214, 320, 324, 498, 501.
Purcell 21.
Purdon 46, 525.
Putnam 525, 538.

R.

Rabinowitsch 328, 363, 367.
Radziejewski 222, 453.
Rählmann 236, 244.
Raichline 525.
Raineri 222.
Ramon y Cajal 10.
Rampoldi 80, 276.
Ramos 90, 428.
Ramsay 340.
Rancnrel 511.
Randolph 90, 279.
Ranney 428, 449, 525.
Raschewsky 279.
Rawitz 573.
Ray 453, 460.
Raymond 511.
Raynaud 363, 511, 515.
Reche 328, 334.
Reid 340.
Reisinger 72.
Remak 525, 550.
Rendu 400, 405, 525.
Renk 82.
Rennert 517, 518.
Reymond 428, 447.
Reynolds 132, 134, 561.
Rheindorf 90.
Richard 21, 22.
Richardson Cross 279, 498, 502.
Richey 363.
Rieder 453, 459.
Righi 65.
Rindfleisch 143, 160, 196, 209, 213, 340.
Ring 454, 459.
Risley 138, 140, 260, 428, 436, 483, 489, 561.
Roberts 428.
Robinson 274.
Rochon-Duvigneaud 7.
Rockliffe 340, 454, 483, 496.
Rogman 454, 480.
Rohmer 200, 202, 348, 349, 390.
Rolland 143, 573.
Romiée 400, 413.
Roosa 279, 428, 436.
Rosmini 279, 495, 506.
Roth 143.
Rouffinet 526.
Ronquette 561, 563.
Rouxau 454, 457.
Rowland 280.
Rudolph 517, 518.
Rüppel 143, 154.
Rumschewitsch 189, 190, 198, 236, 255, 260, 340, 345.
Russel 236.
Rust 260, 261.

Ryerson Sterling 280, 348, 349, 483, 492, 555, 561, 569.
Rymsza 90, 429.

S.

Sachs 53, 59, 65, 71.
Sänger 547.
Salzer 198, 390.
Samelsohn 454, 478.
Santos Fernandez 203, 204, 222, 236, 277, 511, 515, 561.
Sargent 509.
Sattler 91, 203, 207, 237, 246, 390, 395.
Sauvineau 400, 402, 516.
Savage 400, 421.
Saweljew 378, 385.
Sbordone 280.
Scimemi 484, 488.
Scellingo 454, 464.
Scott 454, 463.
Schäfer 222.
Schaeffer 498, 517.
Schanz 132, 135, 203, 205, 260, 280.
Schapringer 46, 454, 458, 473.
Schellin 280.
Scherl 196, 328, 335.
Schjepotjew 53, 378, 379, 384.
Schiess 91, 190, 260, 267, 271.
Schiff 81.
Schiller 82.
Schilling 209, 215.
Schirmer 53, 56, 176, 348, 349, 354.
Schlampp 21, 23.
Schlesinger 400, 410.
Schmeljow 237.
Schmidt 30, 91.
Schmidt-Rimpler 1, 143, 159, 163, 165, 172, 222, 245, 348, 351, 526.
Schnabel 143, 149, 237, 249, 343, 368.
Schneidemann 237.
Schneider 196, 237, 328, 334, 454, 464, 555, 556.
Schneller 66, 67, 132, 237, 240, 400, 416, 429.
Schreiber 91, 526.
Schroeder, v. 341, 346.
Schubert 82, 84, 85, 91, 209, 214, 274.
Schulek 280.
Schulte 144, 148, 379.
Schultze 25, 26, 196, 340, 344, 379, 383, 410, 526, 549.
Schwabe 132, 222.
Schwarz 30, 36, 222, 230, 454, 481.
Schwarznecker 573, 577, 584.
Schwarzschild 561.
Schweigger 144, 363, 369.
Schweinitz, de 79, 319.
Seabrock 91, 400, 420.
Segal 30, 53, 80.
Seggel 84, 561, 570.
Seguin 237, 526.
Seitz 91.
Sepilli 526, 542.
Serieux 526, 535.
Sgrosso 176, 177, 179, 203, 320.
Shaw 400, 405.
Sheild 526.
Shirley 237.
Sichel 484.
Siemerling 46, 185, 187, 400, 411, 454, 476.
Silcock 176.
Silex 270, 271.
Simi 222, 229, 237, 260, 269, 280, 310, 484.
Simanton 132.
Sims 237.
Simon 190, 192, 260.
Slawyk 526.
Smith 132, 144, 400, 415, 454, 459.
Snell 162, 163, 209, 401, 414, 484, 511, 514.
Snellen 40, 41, 83, 176, 401, 419.
Socor 454, 457.
Somya 390, 392, 393.
Sottas 398, 521.
Souques 526, 546.
Sonnie-Morot 222.
Sous 40, 363, 429, 484, 561.
Southard 91, 429, 483.
Spalding 132, 320.
Spear 401, 411.
Spengel 21.
Spicer 275.
Staderini 11, 72.
Stafford 237.
Standish 429, 526.
Starr 138.
Stefani 14, 46, 47, 572.
Steiger 30, 36, 132, 136.
Steinach 40, 43.
Steinbüchel 237, 239, 511.
Steiner 47.
Stephenson 11, 91, 144, 149, 209, 237, 429, 433.
Sternberg 401, 411, 526.
Stern 454, 478.
Stevens 66, 68, 107, 170, 401, 421, 422.
Stewart 222.
Stieffel 429.
Sticker 222.
Stilling 222, 224.
Stillson 429, 526.
Stoeber 222.
Stöhr 66, 70.
Stoewer 401, 411, 454, 468, 561, 567.
Story 144, 146, 341, 379.
Strangways 237, 253.
Stransky 237.

Straub 138, 141, 167, 170, 379, 383, 555, 556.
Straus 203, 205.
Strickler 561.
Stroczynski 280.
Stroschein 222, 223, 561.
Suarez de Mendoza 280.
Suckling 401, 412.
Sulzer 30, 132, 137, 139, 141, 429, 441.
Sutphen 379, 386.
Swan Burnett 30.
Swanzy 80.
Swasey 30, 139.
Sym 209, 215.
Szili 30, 53, 58.

T.

Talko 79, 81, 144, 209, 213, 454, 466.
Tangemann 561.
Tay 379.
Taylor 561, 569.
Teifand 66.
Tedeschi 511.
Teillais 91, 401, 412.
Terson 6, 209, 237, 239, 275, 290, 363, 390, 392, 484, 494, 562.
Tesjakow 91, 238.
Tetan 238, 255.
Thalam 454.
Theobald 320, 562. 563.
Thiery 395.
Thiffany 401.
Thilenius 21, 24.
Thomas 484, 495.
Thompson 3, 37, 223, 238, 401, 415, 458, 562.
Tilley 341.
Titschener 53.
Tohin 275.
Topolanski 274.
Tranjen 401, 415.
Treacher Collins 176, 180, 182, 194, 209, 213, 275, 277, 363.
Treitel 454.
Trousseau 83, 91, 176, 238, 280, 311, 484.
Truc 81, 132, 176, 276, 341, 429, 484, 488, 498.
Truhart 91, 124.
Tscherning 30, 38, 40, 41, 53, 401, 429, 437.
Tückermann 18, 20, 72.
Turner 172.
Tweedy 30, 429, 437.

U.

Uhthoff 200.
Ulrich 196, 364, 370, 372, 573.
Usemblo 198, 199.
Uszynski 498.

V.

Vacher 454, 481.
Valk 91, 132.
Vallas 328.
Valude 31, 132, 136, 328, 364, 390, 393, 429, 436, 562.
Vancel 379.
Von der Spil 275.
Van Duyse 328, 334, 484.
Van Fleet 429.
Van, Gehuchten 15.
Veascey 238.
Venneman 189.
Vergely 526.
Verneuil 455, 464.
Vibert 223.
Viets 498.
Vieger 238, 242, 562.
Vignes 260, 261, 267, 280, 312, 455, 480.
Villemsen 573.
Villord 260, 341.
Vincent 455, 472, 555.
Vintschgau, v. 53, 64.
Vitzou 47.
Vizioli 429, 526.
Volger 31.
Voll 25, 27.
Vossius 80, 209, 219. 401, 411, 455, 474, 562, 526, 570.

W.

Watzinsky 273.
Wagenmann 190, 192, 196, 198, 199, 325, 341.
Wagner 91, 130, 189, 238, 260, 280, 320, 341, 342.
Wallace 167, 238, 260, 261.
Waldeyer 1, 6.
Waldispuhl 348.
Waldzinsky 260.
Walker 276, 292, 348.
Walter 92.
Walton 429, 430, 527.
Waren-Tay 379.
Webster 92, 196, 223, 238, 275, 280, 310.
Wecker de 261, 263, 280, 290, 306, 348.
Weeks 238, 248. 254, 328, 455, 456, 464.
Weiland 139.
Weinbaum 209, 337, 364, 374, 379.
Weiss 183, 184, 348, 361, 430, 484, 490.
Wertheim 66.
Westehoff 238.
Westphal 509.
Weymann 455.

Wherry 261.
White 280, 498.
Whiting 328, 336.
Wicherkiewicz 79, 238, 280, 562.
Wichmann 176.
Widmark 31, 54, 55, 81, 198, 280, 379.
Wiers 66, 401.
Wilbrand 163, 166, 527, 547, 548.
Wilder 276, 573.
Willach 573, 578.
Willem 54.
Williams 210, 261, 280, 320, 527.
Williamson 531.
Wilson 364, 455.
Wishart 348, 401, 527.
Wood 276, 390, 401, 415, 511, 515, 517, 562.
Woods 223, 238.
Woodward 31, 92, 139, 280, 364, 430, 444.
Wollenberg 401.
Wolffberg 238, 527, 548.
Wolfe 430, 436.
Wolfner 238, 527.
Wray 277, 293.
Wright 54.
Würdemann 139, 238, 261, 430.

Z.

Zacher 47, 527, 536.
Zaufal 144, 555, 557.
Zehender 83.
Zimmermann 17, 401, 455, 458, 498, 499, 527.
Ziem 144, 328, 498, 506, 555, 557.
Zieminski 223.
Zinn 47, 48, 80, 527.
Zirm 191, 193, 210, 261, 275, 276, 286, 379, 388, 430, 455, 460, 484, 485, 498, 500.
Zossenheim 511, 516.
Zunft 144, 509.

Sach-Register.

A.

Abduktion 418, 419, 421.
Blepharie 211, 212.
Adaptation im gesunden und kranken Auge 56.
Adduktion 418, 419, 241.
Aescorcin, Anwendung bei feinen Epithelverlusten der Hornhaut 173, 174, 263.
Akkommodation, Verhalten der Linsenbilder 38, 41, Verhältnis der Konvergenz zu 41, 422, Beschränkung bei seitlichem Blick 41, 419, 420, ungleiche 41, 42, 419, 447, 448, des Vogelauges 42, Krampf nach Influenza 407, Erkrankung des Centrums 407, Lähmung bei Diphtherie 408, Krampf bei Iritis 445, doppelseitige Lähmung 449, Lähmung bei Neurasthenie 449, hysterische Lähmung 449, Lähmung bei Alkoholneuritis 520, Lähmung bei Blitzschlag 570.
Altersveränderungen des Auges 3, 4.
Alumnol als Antisepticum 223, 224.
Anisocorie bei Epileptikern 545.
Anisometropie, opt. Korrektion 448.
Anophthalmos 215, 216, mit Orbitalcysten 218, 219.
Antiseptik 222, 225, 230, bei Keratitis 263, bei Starextraktion 302, 303, 305, 306, 315, 316.
Arteria hyaloidea persistens 214, 324, 325.
Aseptik 225, bei Starextraktion 302, 303, 307.
Asthenopie, motorische bei traumatischer Neurose 547, nervöse 547.
Astigmatismus der Hornhaut bei Protrusion des Auges 268, Vorkommen 430, 431, 433, Verhalten der Netzhautbilder 437, 438, 439, 440, der Hornhaut 441, 442, 443, 444, Lage der Hauptmeridiane 441, 444, Arten 444, 445, Ursachen 445, 446, ungleiche Kontraktion des Musculus ciliaris bei 446, 447, 449.
Atherom, anatomische Zusammensetzung 183.
Atropin, Vergiftung 516, 518.
Auge, Farbendarstellung in der griechischen Marmorplastik 2, Darstellung in der antiken Plastik 2, 3, 4, 6, des Neugeborenen 4, 5, der Reptilien 9, 10, der Salpen 21, 22, der Phalangiden 22, des Grottenolmes 23, 24, linsenförmiger Körper in demselben bei einigen Cyprinoiden 24, Entwickelung des Facettenauges von Vanessa 25, Entwickelung des Gefässsystems bei Säugetieren 26, Resorption von Stoffen aus dem Bindehautsack 73, 74, Entfernung von der Federspitze bei verschiedener Schreibweise 109, 110, 111, melanotische Geschwulst 178, 179, Vorkommen des Cysticerkus 183, Fehlen von Bakterien im geschrumpften 207, Erkrankung durch Fischgift 207, angeborene Unbeweglichkeit 219, 220, Anwendung v. Quecksilber bei Krankheiten 228, Behandlung des Totalstaphyloms 273, Einwirkung von Erkrankungen auf das Nervensystem 449, 450, Verband 481, Blutungen in verschiedenen Teilen bei perniciöser Anämie 509, Erkrankung bei Pyämie 511, 512, metastatische Entzündung 512, Erkrankungen bei Influenza 512, 513, Erkrankung bei Morbus Weilii 514, Erkrankungen bei Malaria 514, 515, experimentelle Erzeugung von Rotzerkrankung 515, 516, der Uterus als Quelle der Infektion 556, Erkrankung bei normaler und anormaler Menstruation 556, Erkrankung bei Affektionen des Nasenrachenraumes 556, 557, Beziehungen zu den Krankheiten der benachbarten Gesichtshöhlen 556, 557, Erkrankungen bei Zahnaffektionen 557, 558, Erkrankungen bei Haustieren 574, 575.

Augenbewegnngen, kompensatorische bei Störungen des Gleichgewichtssinnes 49, Einfluss anf die Ranmanschauung 68, 69, Bestimmung dnrch den Hornhautreflex 168, 169, Beschränkung der associierten 406, 407, beim Lesen 416.
Angenhintergrund bei Tieren 1, bei Katzen 144, Veränderungen entsprechend der Ora serrata bei Syphilis nnd Tuberknlose 149, 338, binokulare Sichtbarkeit bei Untersuchnng im umgekehrten Bild 154.
Angenhöhle, Formen 125, 126, 127, bei verschiedenen Refraktionszustänaen 126, 127, Geschwülste 177, Verhalten nach Enukleation 184, Verhalten bei Einäugigen 184, 185, angeborene Cysten 218, 219, 505, Phlegmone des Zellgewebes 498, 499, 500, 502, Thrombose der Venen 500, Dermoidcyste 504, Cavernom 504, 505, Tuberkel 505, Osteom 505, 506, Hyperostose 506, Sarkom 506, Emphysem 507, Fraktur des nnteren Randes 508.
Angenkliniken, Zahl der Praktikanten 92, Besuch der Studierenden 98, Frequenz 97, 98, 113, 114, 121, 127, 128, 129.
Angenkranke, Beruf 93, Alter 94, 95, Wohnort 94, 95.
Augenlider, Geschwülste 176, 186, 187, Molluscnm contagiosum 185, Pigmentnaevus 186, 469, 470, Kolobome 210, 211, 212, Angiom 215, Hebung des oberen bei Oeffnung des Mundes 220, 473, 474, Entzündung bei Gicht 456, Oedem 456, 457, Oedema malignum 457, Anthrax 457, Behandlung der Entzündung 457, Läuse 457, 458, Impfgeschwür 458, Primärsklerose 459, Tuberkulose 459, Molluscum contagiosum 459, Lymphosarkom 464, Hauthorn 466, 467, Elephantiasis 467, 468, Angiom 468, Cystenbildung 468, Dermoidcyste 468, 469, Sarkom 471, Epitheliom 471, 472, Bewegungsanomalie 475, Fisteln 502, Emphysem 587.
Angenmuskeln, Einfluss auf den Gesichtsausdruck 68, 422, Demonstration der physiologischen Wirkung und von Lähmungen 171, Verhalten bei der Enukleation 184, angeborene Anomalie 219, Rindencentren 403, angeborene Lähmungen 404, angeborene Atrophie 405, Bestimmnng des Sitzes von Lähmungen 405, 406, Lähmungen bei Tabes, Sklerose und Hysterie 407, 408, Lähmung mit Torticollis 409, 410, angeborene fast völlige Lähmung 411, 474, Krampf 415, Gleichgewichtsstörungen bei Hysterie 421, Rücklagerung 423, Vorlagernng 423, Lähmung bei intrakranieller Geschwulstbildung 531, 532.
Augenoperationen in Kliniken 113, 114, 128, 129.
Angenspiegel 160, fester 161, mit Cylindergläsern 161.
Augenspiegeluntersuchung, Bestimmung der Refraktion bei 133, Beleuchtnng des Gesichtsfeldes 149, 150, stärkere Vergrösserung im aufrechten Bild 151, Vergrössernng des Bildes 151, 152, 153.

B.

Bäder, Wirkung von irisch-römischen auf Augenerkrankungen 120, 227, 228.
Bindehaut, Becherzellen 8, Geschwülste 176, 177, 178, Knötchen durch Raupenbaare veranlasst 182, 256, 329, 330, 331, Amyloidgeschwulst 189, Follikel 189, hyaline Kugeln in den Plasmazellen 109, amyloide Degeneration 189, 190, 255, 256, Vorkommen von Bakterien 204, Deckung von adhärierenden Narben der Hornhaut und Sklera 227, Schrumpfung bei Pemphigus 252, Croup 252, 253, 554, Epitheliom 255, 271, 273, syphilitische Papel 255, Einfluss der Temperatur 255, Tuberkulose 255, Geschwür bei Rotz 515, Behandlung der Kalkverbrennung 561.
Binokularer Kontrast bei der Einwirkung eines monoknlaren Farbenreizes 155.
Binoknlares Sehen, Augenbewegung 67, 68.
Blennorrhoea neonatorum, siehe Conjunctivitis blennorrhoica.
Blepharitis, Vorkommen von Mikroorganismen 556.
Blepharoplastik 463, 464, 465, 466.
Blepharospasmus bei Basisfraktur 409, 472, 473, hysterischer 412, 472, Behandlung 472.
Blinde, Zahl 114, 116, 129.
Blinder Fleck, Ausdehnung 435.
Blindheit bei Exstirpation der Hinterhauptslappen 47, Sinnesleben bei 49, 50, Ursachen 116, 117, 118, 122, 129, hysterische 412, 544, 545, plötzliche bei Influenza 511, bei Affektion der Hinterhauptslappen 542, 543, cerebrale 547.

Brechende Medien, Lokalisation von Trübungen 145.
Brennpunkte, Oerter in einer Linse 32.
Brillengestelle 138, 230.

C.

Canalis Cloqueti, persistierender 214, 215, 323, 324.
Canalis opticus, Fissuren der Wandungen 570.
Canthoplastik 481.
Centrierte Linsensysteme, Brechung 31.
Chalazion, operatives Verfahren 477, Tuberkelbacillen bei 477, 478.
Chiasma, unvollständige Kreuzung 16, Befund bei einseitiger Atrophie des Sehnerven 200, Befund bei Enukleation eines Auges 201, 202, Mangel 216, cystöse Geschwulst am hinteren Winkel 538.
Chloroformmaske 230.
Chorioidea, Gefässversorgung 18, 19, Verhalten der Gefässe entsprechend der Macula 18, 19, Tuberkulose 171, 342, Geschwulst 196, 197, Knochenbildung 197, 337, angeborener Mangel 214, Kolobom 215, 217, metastatischer Krebs 342, 343, 345, 345, Sarkom 343, 344, 345, 346, Ablösung nach Einwirkung stumpfer Gewalt 569, Tuberkulose bei einer Kuh 583.
Chorioidealruptur, Lage 566, Entstehung 567, 568, Verhalten des Gesichtsfeldes bei 567.
Chorioiditis, intraokularer Druck bei eiteriger 197, Auftreten der eiterigen 341, 342, hyperplastica 345, beim Pferde 583.
Chorio-Retinitis, Behandlung der syphilitischen 341, nach Einwirkung einer stumpfen Gewalt 366.
Conjunctiva siehe Bindehaut.
Conjunctivitis blennorrhoica, Verhütung bei Neugeborenen 83, 239, 240, Vorkommen 99, 239, 240, Behandlung 239, 240, Gelenkentzündung bei 512.
Conjunctivitis catarrhalis, Vorkommen von Mikroorganismen 253, 254, durch Schlangengift 256.
Conjunctivitis follicularis, Behandlung 240, 241, Wesen 245.
Conjunctivitis phlyctaenulosa, Vorkommen 255, bei Keuchhusten 555, Mikroorganismen 556.
Corneoskleralring, Verhalten bei Einwirkung von stumpfer Gewalt 338, 339.
Corpus ciliare, Tuberkulose 181, 568, Cysten 181, 182, Carcinom 197, Melanom 213, Gumma 333, 334, 338.
Corpus geniculatum internum, Degeneration 537.
Crampton'scher Muskel, Wirkung 43.
Cyklops 217, 218.
Cylindergläser, Aenderung der Wirkung in einer zusammengesetzten Linse mit der Entfernung vom Auge 136, Achse 136, sphäro-cylindrische bei Aphakischen 318, 319.

D.

Dakryocystitis, Vorkommen von Bakterien 204, 205, Behandlung 492, 493, 494, 495, Panophthalmie bei 496, Tod durch Erysipel bei 496.
Dakryocystoblennorrhoe bei Erkrankungen der Nase 489, 490, bei Neugeborenen 490, 491, Behandlung 490, 491, 492.
Decimalmass bei ophthalmologischen Instrumenten 133, 134.
Dioptrik einiger Haustiere 32, der Bartenwale 35, 36.
Discission bei Schichtstar 289, beim Nachstar 296, 312, 313, 314, Erfolge 297, 298.
Doppelsehen, vorübergehendes bei senkrechter Abweichung der Augen 422, monokulares bei Schädeltrauma 449, monokulares bei Hysterie 545.
Durchleuchtung von Tieraugen 144, des Katzenauges von hinten zugleich mit auffallendem Licht 145.

E.

Ektropion 463, 464.
Entropion, angeborenes 215, 462.
Elektromagnet, Anwendung 564.
Enophthalmos traumaticus 507.
Enukleation, Anlegung von Nähten 230, tötlicher Ausgang nach 342.
Erwerbsbeschränktheit, Beurteilung bei Augenverletzungen 571.
Erythropie 64, 385.
Esophorie 68, 422, Behandlung 421, operatives Verhalten 424.
Exophorie 68, 422, operatives Verhalten 424.
Exophthalmos, Entstehung nach Unterbindung der oberen Hohlvenen 72, Entstehung durch Unterbindung der Vena jugularis externa 183, bei Sehnervengeschwülsten 392, 394, 395,

396, bei Basedow'scher Krankheit 409, bei Zellgewebsentzündung der Augenhöhle 498, 499, bei Thrombose des basalen Venensystems 500, pulsierender 500, 501, 504, bei Empyem und Hydrops der Stirnhöhle 502, 503, bei Geschwülsten der Augenhöhle 504, 505, 506, Entstehnng 507, bei Geschwulst des Stirnhirnes 534, Behandlung bei Basedow'scher Krankheit 549, 550.

F.

Facettenauge, physiologische Optik 35.
Fädchen-Keratitis 192, 262, 263.
Farbenblindheit, Untersuchungsergebnisse 63, 64, Untersuchung bei Blauvioletthlindheit 64, Vorkommen 162, bei Hysterie 526.
Farbenempfindnng bei rasch aufleuchtendem Spektrum 59, Centren für dieselbe 60, im Spektrum beim normalen Auge 60, Theorie 62, 63, Verhalten bei Sklerose, Tabes nnd Hysterie 408.
Farbensinnprüfung mit Holmgreen'schen Proben 162, Notwendigkeit der Prüfung jedes einzelnen Auges 163.
Farbensysteme, Grundempfindung in normalen und anormalen 60, 61, 62.
Flatternde Herzen 58.
Flimmerskotom 545, 547.
Fokometer 31.
Fokometrie 31, 36.
Fremdkörper, Vorrichtung zur Bestimmnng magnetischer im Augeninnern 174, anatomischer Befund bei solchen im Angeninnern 180, Behandlnng solcher in der Linse 291, im Glaskörper 320, 321.
Frühjahrskatarrh 255.

G.

Geometrische Optik 32, 33, der Augenlinse 36.
Gesichtsfeld, Farbenblindheit einer Hälfte 65, Methode der Prüfung 163, 164, Verhalten bei verschiedenen Erkrankungen der Netzhaut und des Sehnerven 164, Grenzen für Farben 164, 165: normale Grenzen 165, Störungen bei Geisteskranken 165, 546, Simulation concentrischer Einengung 165, 166, oscillierendes 166, Verhalten bei Neurasthenie und traumatischer Neurose 166, 547, 548, 549, Verhalten bei Tabes, Sklerose und Hysterie 408, Verhalten bei Intoxikation mit Nikotin 517, 518, bei Intoxikation mit Alkohol 518, hysterische Einschränkung 522, 526, 545, 554, Einschränkung bei Epilepsie 541, 546, Ermüdungseinschränkung 547, Verschiebungstypus 549, Einengung bei Syringomyelie 551.
Gesichtssinn, Beziehungen zur Koordination der Bewegnngen 352.
Glaskörper, embryonale Gefässe 26, Veränderungen beim Glaukom 194, Folgen von Blutinjektion in 194, 196, experimentelle Eiternng durch Injektion von Bakterienkulturen 204, Kolobom 217, Entfernung eines Eisensplitters 320, 321, Entozoon 321, 322, Cysticercus 322, 323, Entfernnng zweier Cysticerken 323, Eiterung durch ektogene Infektion von vernarbten Irisvorfällen 325, 326, Blutung bei Nasenbluten 555, Zündhütchen 565, Fremdkörper 566, Blutnngen nach Einwirknng stumpfer Gewalt 569.
Glaukom bei angeborenem Iriskolobom 213, bei Mikrophthalmie 218, hämorrhagisches 364, Wesen des hämorrhagischen 364, Verhalten des Gesichtsfeldes 364, 365, Zeitpnnkt der Operation 365, 366, günstiger Erfolg durch Extraktion der getrübten Linse 366, Gefässerkranknng bei 366, Prädisposition 366, 367, Trübung der Sehnervenpapille bei akutem 367, Einfluss der Iridektomie bei akutem 367, Neuritis und Atrophie des Sehnerven bei chronischem 368, 369, Symptome 369, 370, experimentell erzeugtes 370, 371, 372, Theorien über die Entstehung 372, 373, Retentionstheorie 372, 373, Sekretionstheorie 373, 374, heilende Wirkung der Iridektomie 374, anatomischer Befnnd bei Gl. haemorrhagicum 374, 375, 376.
Graefe'sches Symptom bei Basedow'scher Krankheit 549, 550.
Grünblindheit, Empfindlichkeit für Farbenunterschiede im Spektrum 60.

H.

Hallucinationen 520, 546.
Harder'sche Drüse, des Igels 6, des Schweins 576.
Hemeralopie siehe Nachtblindheit.
Heterophorie, Bestimmung 170, 421.
Homatropin, allgemeine Intoxikationserscheinnngen 230.
Hauptpnnkte, Oerter in einer Linse 32.

Hemianopsie bei Zerstörung oder Erkrankung des Hinterhauptslappens 47, 48, bei Hysterie 449, bei Influenza 511, 513, bei gleichseitiger psychischer Störung 527, bei Erweichung des Hinterhauptlappens 536, 538, 539, 540, 541, bei Akromegalie 537, 538, mit Alexie 537, temporale 537, mit gleichzeitiger Hemiplegie 538, mit Stauungspapille 538, doppelseitige homonyme 539, 540, bei Geschwulst des Hinterhauptlappens 542, kortikale 542, transitorische 545.
Hinterhauptslappen, Dicke der Rinde bei frühzeitiger Erblindung 47, Einfluss der Exstirpation auf das Sehen 47, sekundäre Degeneration der Optikusbahn nach Erkrankung 47, 48, 49, 536, 540, 541.
Hornhaut, des Pferdes 7, Entwickelung 25, 26, Diffusionsfähigkeit 73, 74, Geschwülste 177, 178, 192, 193, Trübung bei Inhalation oder subkutaner Injektion von Aethylenchlorid 191, streifenförmige Trübung nach Starextraktion 191, 192, 314, 315, 316, Veränderungen des Endothels bei intraokularer Drucksteigerung 192, Entzündungs- und Regenerationsvorgänge 193, Verhalten der Zellen bei der Entzündung 194, Impfung mit Milzbrand 205, Impfung mit Vaccine 206, Tuberkelbildung 206, angeborene Trübung 214, 215, 270, Xerose bei Pemphigus der Bindehaut 252, Tetanus bei perforierender Verletzung 261, 262, Ursachen der Entzündung 263, Herpes 263, 264, bandförmige Trübung 267, 268, Behandlung des Leukoms 269, Granulom 269, Transplantation 271, Trübung durch Eindringen von Raupenhaaren 380, 381, ophthalmometrische Messung 440, Astigmatismus 441, 442, 443, 444, Aetzung 558, Anlegung von Nähten bei Wunden 562, Eisensplitter 564, sympathische Entzündung 565, penetrierende Wunde 566.
Hornhautgeschwür, Behandlung 261, 262, bei Pannus trachomatosus 261.
Hornhautmikroskop 139, 144.
Hornhautreflex, Benützung zur Feststellung der binokularen Fixation 168, 169.
Humor aqueus, Nährflüssigkeit für Bakterien 200, baktericide Eigenschaften 204.
Hydrophthalmos, anatomischer Befund 180.
Hyoscin, Vergiftung 517, 518.
Hypermetropie, Gebrauch des Konvexglases bei hochgradiger 136, 137, Vorkommen von Strabismus convergens 420, Behandlung 420, bei Dienstpflichtigen 430, Vorkommen 431, 432, 433, bei Negern 433, bei Studierenden 433, latente 436, Asthenopie bei 436.
Hyperphorie 68, 422, Bestimmung 421, operatives Verhalten 424.

I.

Indirekte Beleuchtung von Hörsälen und Schulräumlichkeiten 85, 86.
Intoxikationsamblyopie, Verhalten der Sehschärfe und des Gesichtsfeldes bei Nikotinvergiftung 517, 518.
Intraokulare Cysten 181, 182, 338, 339.
Intraokularer Druck bei eitriger Chorioiditis 196, 197, Herabsetzung bei Keratitis phlyctaenulosa 265.
Jod-Trichlorid, subkonjunktivale Einspritzungen 226.
Irideremie, angeborene 213.
Iridialyse, entstanden bei Iridocyclitis mit Sekundärglaukom 332.
Iris, Einfluss des N. sympathicus auf die Bewegung 44, Einfluss des Kokaïns auf die Bewegung 45, Oedem der Pigmentschicht 181, Knötchen durch Raupenhaare bedingt 182, 256, 329, 330, Kolobom 213, 215, 216, 217, Vitiligo 213, 214, Cyste 311, 312, Granulom 334, Gumma 335, Sarkom 356, Ektropion bei Glaukom 374, 375, Verschwinden nach Einwirken einer stumpfen Gewalt 564, 569, sympathische 565, Risse nach stumpfer Gewalt 566, traumatisches Kolobom des Pigmentepithels 566.
Irisvorfälle, ektogene Infektion 325, Behandlung der traumatischen 328, 329, endogene Infektion 333.
Iriswinkel beim Menschen 7, 8, beim Schweine 8.
Iritis durch Eindringen von Raupenhaaren 256, 257, 329, 330, 331, bei eiterigen Entzündungen der Nase 328, mit Hyphaema 334, nach Einwirkung einer stumpfen Gewalt 564.
Iritis tuberculosa, experimentelle 206, Heilung der experimentellen durch Tuberkulininjektion 207, Auf-

treten 334, 337, Vorkommen von Tuberkelbacillen 337, bei einer Kuh 583.

K.

Kapselstar 248, 249.
Kardinalpunkte, Oerter im Fuchsauge 32, bei einer Reihe von Tieren 33, des Auges von Bartenwalen 35, Bestimmung in nicht centrierten Systemen 36, 37, Oerter für das schematische Auge 39.
Kardinalpunktepaare in centriert-dioptrischen Systemen 31, 32.
Katarakt siehe Star.
Keratitis bullosa 268.
Keratitis dendritica, Bakterien 205, Wesen 263, 264.
Keratitis maculosa beim Pferde 583.
Keratitis neuroparalytica, anatomischer Befund 181, 191, bei Gehirngeschwulst 535.
Keratitis parenchymatosa, angeborene 215, Behandlung 268, Ursachen 269, 270, Behandlung 270, bei Mumps 516.
Keratitis phlyctaenulosa 264, 265, Weichheit des Bulbus 265, 266, Behandlung 267.
Keratoconus 266, 267, 271, Entstehung 437.
Keratomalacie, Bakterien 205.
Keratoskop 14.
Kernstar 287, 288, 289.
Kinophthalmoskop 171.
Körperhaltung bei verschiedener Schreibweise 107.
Kokaïn, Wirkung auf die Pupille 45, Einfluss auf die Aufsaugung von Stoffen aus dem Bindehautsack in die vordere Kammer 74, Wirkung auf Netzhaut und Sehnerv 199, 200, Anwendung 229, Folgezustände 229, 230.
Konjugierte Deviation 49, bei Hemiplegie 406, 412, bei Erweichungsherden im Gehirn 536, 537, 538, bei Gehirnlues 542, bei Drehungen um die vertikale Körperachse 553.
Kontaktbrille, Anwendung 137.
Konvergenz, Beschränkung bei seitlichem Blick 41, 419, 420, Bestimmung 170, Centren 404, visuelle Lähmung 404, Störungen bei traumatischer Neurose 416, 547, Verhalten zur Akkommodation 422, 423.
Kopfhaltung bei verschiedener Schreibweise 108, 109.
Kurzsichtigkeit, Ursachen 41, 180, 433, 434, bei Musikern 115, 116, Häufigkeit in verschiedenen Ständen 118, 119, bei Dienstpflichtigen 430, bei Kindern 431, 432, Vorkommen 431, in Schulen 431, 432, bei verschiedenen Völkerrassen 432, Erblichkeit 432, bei Neugeborenen 432, bei Negern 433, bei Studierenden 433, bei Juden 433, Einfluss der Nahe-Arbeit 434, Dicke der Sklera 434, Grösse des Winkels zwischen Fixationspunkt und blindem Fleck 435, völlige Korrektion 435, Entfernung der Linse bei 435, 436.
Kyanopie 64, 65.

L.

Lenticonus posterior 281, 282, 283, 437.
Licht, Einfluss auf den tierischen Organismus 54, Reizbarkeit der Froschhaut durch 54, Einfluss des elektrischen auf die Haut 455, 456.
Lichtsinn, Verhalten bei Nachtblindheit 383.
Lidhalter 230, 231, 481.
Lidspalte, Operation bei teilweise verschlossener 480, 481.
Linse, subkapsuläre und subepitheliale Eiweissschicht 9, embryonale Gefässe 26, Verhalten im Vogelauge bei der Akkommodation 42, 43, Vorkommen von Zucker bei künstlichen Diabetes 75, Verhalten des Randes 145, 146, angeborene Trübungen 210, 213, 214, 215, angeborene Dislokation 213, Einkerbung des Linsenrandes 215, Erhebungen des Linsenrandes 283, 284, Fremdkörper 290, 291, 563, 564; Luxation 292, 298, 569, Verkalkung 293, Verletzung 563, 564, Trübung nach Verletzung 569.
Linsenkapsel, Proliferation des Epithels 194, angeborene braune Auflagerungen 214, 284.
Linsen, Bezeichnung 134.
Linsenbilder, Verhalten bei der Akkommodation 38, 41.
Lobus opticus des Hühnerembryos 15, 16, Einfluss der Zerstörung bei Tauben 47, 48.

M.

Macula, Struktur 11, 12, ophthalmoskopisches Verhalten 14, 147, 148, 149, 150, angeborene abnorme Gefässbildung 214, senile Degeneration 346, 347, Blutungen 380.
Membrana hyaloidea des Froschauges 19.

Mikroblepharie 211, 212.
Mikropsie 385.
Mikrophthalmos 215, 216, 217, 468, mit Orbitalcysten 218, 219.
Musculus ciliaris, ungleiche Kontraktion bei Astigmatismus 446, 447.
Musculi obliqui, Einwirkung auf die Bewegung und die Axe der Augen 416.
Musculus sphinkter pupillae, motorische Wirkung des Lichtes bei Amphibien und Fischen 43, 44, Lähmung bei Diphterie 408, Lähmung bei Hysterie 449.
Mydriasis siehe Pupille.
Myopie siehe Kurzsichtigkeit.
Myosis nach Reizung des Trigeminus 44, bei Gehirngeschwulst 534, bei Tabes 551, 552.

N.

Nachbilder, Verhalten bei Augenbewegung 57, Verhalten der positiven 58, 59, verschieden gefärbte 59, Nachbildererscheinung 66, 67.
Nachtblindheit, Verhalten des Lichtsinnes 383, Ursachen 384, 385, Behandlung 384, 385, bei Chininvergiftung 518.
Natron salicylicum, Anwendung 228, 229.
Nervus abducens, angeborene Lähmung 405, Lähmung mit Beteiligung des N. facialis 407, Lähmung nach Influenza 407, Lähmung nach Diphtherie 408, Lähmung bei Geschwulst der Hirnbasis 409, 411, Lähmung bei Erkrankung der Brücke 409, Lähmung bei Otitis interna 411, hysterische Lähmung 412, Lähmung bei Spinalerkrankung 521, Lähmung bei Gehirngeschwulst 532, 533, 535, Lähmung bei Gehirnerweichung 535, Atrophie des Kerns 536, Lähmung bei Bleiintoxikation 546, Erkrankung der Kerne 550, Lähmung bei Tabes 551.
Nervus facialis, angeborene Lähmung 410, 411, bei Gehirngeschwulst 535, Lähmung bei Gehirnerweichung 535, Lähmung bei Bulbärparalyse 550.
Nervus oculomotorius, Ursprung 15, 17, Gefässversorgung der Wurzeln 18, Erkrankung des Kerngebietes 187, 403, 550, 551, angeborene Lähmung 405, Lähmung bei Tuberkeln in den Hirnstielen 407, recidivierende Lähmung 408, Lähmung bei Geschwulst der Hirnbasis 409, Lähmung nach Zona 410, Lähmung bei spastischer Spinalparalyse 411, Lähmung mit Neuritis optica 521, Kompression 527, Lähmung nach Schlag auf den Kopf 528, Lähmung bei cerebrospinaler Syphilis 528, 529, Lähmung bei Gehirngeschwulst 533, 534, Lähmung bei cerebraler Kinderlähmung 546.
Nervus sympathicus, Einfluss der Reizung und der Durchschneidung auf das Auge 40, 45, 75, Lähmung der oculo-pupillären Fasern 520, 553.
Nervus trigeminus, Neuralgie bei Malaria 515, Lähmung bei cerebrospinaler Syphilis 528, 529, Lähmung bei Gehirngeschwulst 538, Beteiligung bei Augenentzündungen 554.
Nervus trochlearis 17, Lähmung bei Geschwulst der Hirnbasis 409, Lähmung bei Erkrankung des 4. Ventrikels 529.
Netzhaut, Altersveränderungen 3, Form und Grösse der Pigmentzellen 11, Verhalten in der Gegend der Macula lutea 11, 12, Verhalten nach Durchschneidung des Nervus opticus 12, Nervenfaserschicht 12, 13, des Frosches 13, des Kaninchens 13, 14, Membrana limitans 19, Entwickelung der Gefässe 26, 27, Wirkung der Blendung 55, 198, Ermüdung und Erholung 56, 57, 58, Abklingen der Erregung 58, Nachdauer der Erregung bei Farben 58, gleiches ophthalmoskopisches Bild bei verschiedenen Erkrankungen 149, Pseudogliom 182, 198, 345, 346, Gliom 183, 388, Veränderungen bei wutkranken Kaninchen 198, Oedem 199, anästhesierende Wirkung des Kokaïns 199, 200, angeborener Mangel des Pigmentepithels 214, Blutung zwischen Netzhaut und Glaskörper 379, Hyperästhesie 385, Cysticercus 388, Bilder bei Astigmatismus 437, Blutungen bei Pseudoleukämie 509, Blutungen bei perniciöser Anämie 509, Blutungen bei Leukämie 509, 510, anatomische Veränderungen bei Leukämie 510, Blutungen bei Morbus Weilii 514, Tuberkel 521, Fremdkörper auf derselben 564, Stahlsplitter in derselben 565, Blutungen bei Einwirkung stumpfer Gewalt 565, 566, Commotio 568, 569.
Netzhautablösung, ringförmige

um den Sehnerven 149, Behandlung 386, 387, 436, bei Skleritis 386, Spontanheilung 387, Entstehung der Risse 387, Heilbarkeit 388, bei Fremdkörpern im Glaskörper 565.
Netzhautgefässe, Erklärung des centralen Reflexstreifens 146, 147, angeborene Verlaufsanomalieen 149, Thrombose eines Arterienastes 149, Embolie und Thrombosen 199, hyaline Degeneration 199, Thrombose der Vena centralis bei Glaukom 374, 375, 376, Embolie der Art. centralis retinae 380, 381, 382, Endarteritis 380, Spasmus 380, 381, Embolie einer Arterie 382, 383, Ektasien bei Leukämie 510, Verengerung bei Chininvergiftung 518, syphilitische Erkrankung 529.
Neurectomia optico-ciliaris, Wirkung bei sympathischer Erkrankung 353, Technik 354.
Neuritis optica, Auftreten und Ursachen der retrobulbären 390, 391, anatomischer Befund 391, hereditäre 392, bei Lues 392, bei basaler Gehirngeschwulst 409, bei Influenza 514, bei Masern 515, Verhalten des Gesichtsfeldes bei N. retrobulbaris 517, bei Alkoholintoxikation 518, bei Hirngeschwulst 531, 532, bei Bleiintoxikation 546.
Neuro-Retinitis bei Influenza 514, bei Bleiintoxikation 529, bei Fremdkörpern in der Paukenhöhle 557, bei Fremdkörpern der Netzhaut 564
Nickhautdrüse beim Schweine 576.
Nyktalopie 385, bei Intoxikation mit Nikotin 518.
Nystagmus, bei Drehung um die vertikale Axe des Körpers 49, 553, bei Mittelohreiterungen 49, bei angeborenen Anomalien 213, 214, 225, Ursachen 412, hereditärer 413, 553, bei Bergleuten 413, 414, 415, bei Gehirngeschwülsten 523, 534, bei Akromegalie 537, bei multipler Sklerose 539, 553, bei Syringomyelie 551.

O.

Ophthalmoplegie, Bezeichnung 402, Sitz der Ursachen 402, 403, 407, einseitige nach Influenza 403, externa 403, 404, 405, angeborene 405, 411, nach einem Schlag auf das untere Lid 409, nukleäre 409, 550, 551, 554, traumatische externa und interna 410, doppelseitige mit Exophthalmos 411, Entstehung 412, hysterische 413, externa und interna bei Gehirntuberkulose 533, bei Hysterie 544, unvollständige bei Erweichungsherden im Gehirn 544, 545.
Ophthalmia nodosa 182, 329, 330, 331.
Ophthalmometer 39, 139.
Ophthalmometrie im umgekehrten Bild 161, 162.
Ophthalmometermessungen der menschlichen Hornhaut 35, 440, des Auges von Bartenwalen 35, Resultate 140, bei verschiedener Refraktion 440, 441.
Ophthalmoskop siehe Augenspiegel.
Ophthalmoskopie siehe Augenspiegeluntersuchung.
Optische Aphasie 535.
Optische Erinnerungsbilder 71, Verlust 540, 541, 542.
Optische Täuschung 66.
Optometer 140, 141, in Verbindung mit einem Ophthalmoskop 161, 162.
Orthophorie 68, 422.

P.

Pannus, Geschwürsbildung bei 261, Behandlung mit Antipyrin 267.
Panophthalmie, Befund von Bacillen 207, 511, 512, tötlicher Ausgang 342, bei Dacryocystitis 496, mit Zellgewebsentzündung der Augenhöhle 499, 500, Befund von Streptococcus pyogenes 512, Befund von Diplococcus pneumoniae 512.
Perimeter, Anwendung des Dezimalsystemes 133, Konstruktion 165, siehe auch Campimeter.
Pferdeauge, Untersuchung 575, 576, 581, Bewimperung des unteren Augenlides 576, periodische Augenentzündung 577, 578, 579, 580, 581, 582, Entozoen 579, 580, Dermoidbildung der Nickhaut 582, Erblindung 582, 583, Erblindung nach Meningitis cerebrospinalis 582, Embolie der Arteria ophthalmica 582, 583, Atrophie des Sehnerven 583, kongenitaler Star 583, Häufigkeit der Erkrankungen 583, 584, 585.
Phakeidoskop 139.
Phakometer 138.
Phthiriasis der Lider 457, 458.
Pigmentstar bei Diabetes 293.
Pince-ciseaux 312.

Prisma, Bezeichnung 170, 171, Ueberwindung von 416, 417, 418, 419, 421, Verordnung 422, 423.
Prismenversuch v. Graefe'scher 417, 418, 419, 421.
Pterygium 266.
Ptosis, anatomischer Befund bei angeborener 187, 411, 476, angeborene 405, 411, 473, 474, 475, bei Ataxie 475, nuklearer Sitz 476, operative Behandlung 476, 477, bei Fraktur des Orbitaldaches 527, bei Gehirntumor 530, spastische 546, bei Syringomyelie 551.
Punktstar 287, Arten 293.
Pupillarmembran, persistierende 213.
Pupille, Ursache der Verzerrung bei örtlicher Reizung 45, Verengerung bei Reizung des Trigeminus beim Kaninchen 49, Einfluss farbigen Lichtes auf die Weite 59, Einfluss des Halssympathicus 75, Einfluss auf das Sehen Aphakischer 135, Störung bei Tabes dorsualis 551, 552, Verhalten bei entoptischer Beobachtung 172, 173, Erweiterung bei Intoxikation mit Fischgift 207, Verhalten bei Tabes, Sklerose und Hysterie 408, Entfernung beider Pupillen 431, Verengerung bei Nikotinvergiftung 518, Erweiterung der Hirnblutungen 528, Erweiterung bei Gehirngeschwülsten 534.
Pupillenbildung, Geschichtliches 333.
Pupillenstarre, halbseitige bei Hemianopsie 173, einseitige 173, reflektorische bei Erkrankung des 4. Ventrikels 529, bei Hirntumor 531, 534, bei Tabes 551, 552.
Pupillostatometer 173.
Purkinje'sche Bilder, zweites im schematischen und wirklichen Auge 34, 35.
Pyoktanin 224, Anwendung 243.
Pyramidalstar, anatomischer Befund 194, angeborener 215, 288, 289, vorderer und hinterer 289.

R.

Raumanschauung 68, 69.
Reflexbilder des menschlichen Auges 38, 39.
Reflexion, an Kugelflächen 32.
Refraktion 41, in Volkschulen 105, 106, in verschiedenem Lebensalter 114, 115, 432, 433, bei Musikern 415, 430, Zusammenhang mit dem Schädelbau 125, 126, 127, 430, Vorrichtung zur Bestimmung 132, 133, bei Militärdienstpflichtigen 430, bei Kindern 431, bei Schülern 431, 432, 433, bei Studierenden 433.
Retinitis albuminurica 376, 380, 381, Behandlung 555, 556.
Retinitis diabetica 380.
Retinitis haemorrhagica, anatomischer Befund 199, bei Stauungspapille 532.
Retinitis leucaemica 510.
Retinitis pigmentosa, Auftreten nach Fall auf den Kopf 571.
Retinitis proliferans, anatomischer Befund 198, 199, Vorkommen 383, 384.
Retinitis septica 512.
Rücklagerung von Augenmuskeln 423, 424.

S.

Schichtstar, besondere Form 285, 286, kombiniert mit Punktstar 287, bei Rhachitis 289, 297.
Schielen siehe Strabismus.
Schielwinkelmessung 169, 170.
Seelenblindheit bei Erweichung des Hinterhauptslappens 538, 540, 541, 542.
Sehen der Pulmonaten 54, Verhalten von Objekten im indirekten 66, plastisches als Rindenzwang 69, 70.
Sehnerv, Vorkommen von Neurogliazellen 16, anästhesierende Wirkung des Kokaïn 199, 200, Fibro-Lymphom 202, Kolobom 213, 215, Mangel 216, Vorkommen von Mikroorganismen bei sympathischer Erkrankung 351, Drusen 392, Gliom 392, Verletzung im Canalis opticus 392, Myxosarkom 394, 395, 396, Angiosarkom 394, 395, Fibrosarkom 395, Veränderungen bei Lenkämie 510, Blutungen bei Morbus Weilii 514, funktionelle Erkrankung bei Kopfverletzung 547, Erkrankung bei Magenblutung 555, Ruptur 569.
Sehnervenatrophie, centrifugale 48, 49, nach Exenteratio bulbi 187, Vorkommen 200, 201, 392, 393, 394, 395, 396, bei chronischem Glaukom 368, 369, nach Influenza 385, bei Magenblutung 393, bei Intermittens 515, bei Alkoholintoxikation 518, der Tabes vorausgehend 525, bei Leptomeningitis 528, im Gefolge von Neuritis 529, bei Gehirngeschwulst 531, 534, 535, bei Akromegalie 534, bei multipler Sklerose 539, bei Hysterie

543, 544, bei Tabes 552, bei Sklerose 553, hereditäre 553, bei Fissur des Canalis opticus 570, nach Blitzschlag 570.
Sehnervenpapille, Exkavation bei Hypermetropie 148, Erkrankung bei akutem Glaukom 367, Exkavation bei Glaukom 370, Verhalten bei Tabes und Sklerose 408, Ischämie bei Chininvergiftung 518, Blutung bei Einwirkung einer stumpfen Gewalt 566.
Sehproben, 134, 135.
Sehschärfe, Verhalten bei Schulkindern 105, einseitige Herabsetzung bei Gehirnblutung 537, Herabsetzung bei Hysterie 543, 544, 545.
Sehsphäre im Hinterhauptslappen 47.
Seitenauge bei Crustaceen 22, 23.
Siebbeinhöhle, Hydrops 502, 503, 504, Durchbruch 504.
Siderosis bulbi 180, 181.
Simulation, Entdeckung concentrischer Gesichtsfeldeinengung 165, Entdeckung einseitiger Blindheit 172.
Sinus frontalis, Empyem 501, 502, Hydrops 502, 503, 504, Durchbruch 504.
Skiaskopie, Bedeutung der Iris als Umkehrpunkt 154, 155, 156, 157, 158, Methode 159, 160, halbmondförmiger Schatten 159.
Sklera, Verdickung nach Exenteratio bulbi 181, Gumma 237, Staphylom 273, 564, Dicke bei Myopie 434, Riss nach Einwirkung stumpfer Gewalt 564.
Skleritis, Behandlung 272, 273.
Sphärische Aberration 437.
Sphinkterektomie 308.
Sphinkterolysis 327.
Star, Heredität bei angeborenem 176, 287, spontane Resorption eines senilen 283, 285, Formen des angeborenen 286, operative Behandlung des angeborenen 289, 290, traumatischer 290, 291, künstliche Reifung 293, Bestimmung der Reife 298, 299, 304, Auftreten bei Raphanie 518, 519, bei Blitzschlag 570.
Starextraktion bei verschiedenen Kataraktformen 98, 294, Erfolge 98, 99, 113, 120, 121, 129, 296, 297, 307, 310, antiseptisches Verfahren bei 121, 294, 302, 305, Verlauf bei antiseptischem Verfahren und ohne Anwendung antiseptischer Massregeln 130, Methoden 294, 295, 299, 301, 302, 303, 306, 308, 309, Komplikationen 295, 297, 308, 311, Nachoperationen 295, 296, 302, 305, Verhalten der Sehschärfe 296, 308, einfache 297, 300, Iridektomie bei 299, 300, 304, Kapseleröffnung 301, 303, intraokulare Auswaschung 302, 305, Verband 302, Hornhautnaht 310, Behandlung der Iriseinklemmung 309, Vermeidung u. Behandlung von Irisprolapsen bei der einfachen 310, 311, Iriscysten nach 311, 312, Behandlung der Kapsel während und nach 312, 313, streifenförmige Hornhauttrübung nach 314, 315, 316, Bekämpfung der Hornhanteiterung nach 316, 317.
Stauungspapille, anatomischer Befund 202, bei intrakranieller Geschwulstbildung 529, 530, 531, 532, 533, 534, 535, 538, 539, 542.
Steilschrift, Vorzüge in ophth. u. orthop. Hinsicht 83, 84, 85, 100, 102, 111, 112, Körperhaltung 100, 101, 106, 107, 108, Entfernung der Augen von der Federspitze 109, 110, 111.
Sterilisierung von Lösungen 223, 230, 231, von Instrumenten 225.
Sternstar 286, 287.
Stirnhöhle siehe Sinus frontalis.
Strabismus, Feststellung des latenten 167, 168, Verhalten des Winkels zwischen Blicklinie und Symmetrieaxe der Pupille 420, Ursache 421.
Strabismus convergens, Vorkommen bei Hypermetropie 420.
Strabismus divergens, operatives Verhalten 423.
Sublimat, subkonjunktivale Injektionen 228, 229.
Symblepharon, Operation 478, 479, 480.
Sympathische Entzündung nach Schussverletzung 292, 293, 348, nach Starextraktion 348, Resektion des Sehnerven bei 349, Auftreten 349, 350, 356, 357, 358, Behandlung 349, 352, 353, 357, 360, Ursachen 350, 351, 352, 353, 354, 355, 356, 359, 360, Vorkommen von Mikroorganismen 351, 352, 359, Ciliarnerventheorie 353, 359, experimentelle 354, häufigste Form 358, 359, seltene Formen 361, 362.
Sympathische Reizung 353, 354.
Synchysis scintillans, anatomischer Befund 179.

T.

Tarsotomie, Modifikation der Snellen'schen 460.
Tarsus, Impfung mit tuberkulösem Material 206, angeborener Mangel 215, 462, 463, Gumma 478.

Thränenableitung, physiologischer Modus 488, 489.
Thränendrüse, Tuberkulose 187, 485, 486, chronische Schwellnng 188, 485, Cysten 188, 486, Sarkom 189, 487, 488, Entzündung 484, Einwirkung der Entfernnng 486.
Thränendrüsen, accessorische 6, 7.
Thränenkanälchen, Mangel 210, spastische Verengerung 489, angeborener Verschluss 489, prophylaktische Verschorfung 489.
Thränennasengang, Behandlung der Strikturen 495.
Thränensack, Behandlung der Ektasie nnd Fistelbildung 495, 496.
Tiefenempfindung, angeborene Eigenschaft 70.
Tonometer 174.
Torische Gläser, Brauchbarkeit 37, verschiedene 136.
Trachom als Ursache der Erblindung 122, Verbreitung in Livland 122, 123, 124, Behandlung 241, 242, 243, 244, 247, 248, 249, 250, 251, 252, Behandlung der Folgeznstände 242, Vorkommen in Algier 243, Wesen 244, 245, Kontagiosität 246, 248, 249, Verbreitung 246, 249.
Tractns opticus, centrifugale Atrophie bei Erkrankung des Hinterhauptslappens 48, 49, 536, centripetale 200, 201, 540, 541, Gumma 528, Gliom 533.
Tractus peduncnlaris transversns 202.
Trichiasis, operative Behandlnng 459, 460, 461, 462.
Tropakokaïn, Wirknng 229.
Tropfgläser zur Sterilisierung von Flüssigkeiten 223.

U.

Ulcns corneae serpens siehe Hornhautgeschwür.
Uvea, Altersveränderung 3, 346, 347.

V.

Verletznngen des Auges, anatomischer Befund 180, Art 562, 563, 564, 565, 566, 567, 568, Einwirkung von stumpfer Gewalt 567, 568.
Vordere Kammer, Resorption von injicierten körnigen Farbstoffen 20, Abfluss 20, Resorption von Jodoform 72, Aufnahme von Stoffen aus dem Bindehautsack 73, Einfluss von Nerven auf die Resorption 74, Vorkommen von Zncker bei künstlichem Diabetes 75, Implantationen 181, Diffusion des Virus bei experimenteller Wutkrankheit 203, Impfungen von tuberkulösem und lupösem Material 206, 207, Vorkommen von Typhusbacillen 207, Vorkommen von Erysipelkokken 207, Neubildung 334, 335, Eisensplitter 560, Cilien 562, Schrotkorn 564, Pulverkörner 566, Blutungen nach Einwirkung stumpfer Gewalt 569.

W.

Wirbelsäule, Verhalten bei Schulkindern 103, 104, bei verschiedener Schreibweise 103, 104.

X. Y. Z.

Xerophthalmos, Vorkommen von Bakterien 205.

Bibliographie des Jahres 1892.

A.

Abadie, Traitement chirurgical de la conjonctivite grannlense. Archiv. d'Opht. XII. p. 626.

—, Manifestation oculaires tardives de la syphilis; insuccés du traitement général: succés du traitement local. Ann. de dermat. et syph. III. p. 510.

Abbot, The ophtalmologist's antiseptic cap. New-York. med. Record. 5. Mars.

Adamück, E., Ueber die Behandlnng der Affektionen des Thränensackes (O letschenii poraschenij slesnowo meschka). Wratsch. Nr. 2.

—, Znr Frage über die Anlegung von Suturen auf Hornhantwunden (K woprosu o naloschenii schwow na rani rogowitzi). Westnik ophth. IX. 1. p. 16.

—, Ueber die Frage von der Heilbarkeit der Netzhautablösnngen (Po powodu woprosa ob isleschimosti Aslojenij settschatki). Ibid. 4. 5. p. 367.

—, Zur Frage von der Aetiologie der Hemeralopie (K woprosu ob aetiologii hemeralopii), Ibid. 6. p. 503.

—, Noch zur Trachomfrage (Eschjo k woprosu o trachome). Ibid. 6. p. 514.

—, Zur Lehre von der Hühnerblindheit (K ntschenijn o knrinoj slepote). Tageblatt d. Gesellsch. d. Aerzte in Kasan.

Aguilar Blanch, J., La cataracte hereditaria. Rev. esp. de oftal., dermat., sif. etc. Madrid. 1891. XV. p. 529.

Aijantschikow, P., Die Angenkrankheiten nnd die Blindheit nnter der Bauernbevölkerung dreier Bezirke des Newstorschen Ujesd des Tweschen Gouvernements auf Grund allgemeiner Besichtignng (Bolesni glas i slepota n krestjanskowo naselenja Prudowskoj, Kusowinskoi i Dorskoj wolostej Nowotorschskawo njesda Twerskoj gubernii po dannim pogolownawo osmotra). Dissert. St. Petersb.

Albertotti, G., Manoscritto francese de secolo decimosettimo rignardante l'nso degli occhiali. Modena.

Albrand, Beobachtungen über das Vorkommen der sogenannten Fädchenkeratitis in der Professor Schöler'schen Augenklinik in Berlin. Klin. Monatsbl. f. Augenheilk. S. 265.

—, Beitrag zu den Augenmnskelstörungen nach Infinenza. Berlin. klin. Wochenschr. Nr. 36.

—, Schnelle Heilung in zwei Fällen von parenchymatöser Keratitis auf galvanokaustische m Wege. Berlin. klin. Wochenschr. XXIX. S. 27.

Alexejew, Retinitis haemorrhagica bei progressiver perniciöser Anämie

(Haemorrhagitscheskij retinit pri progressionoj slokatschestwennoj anaemii). Russkaja Medizina. Nr. 1. 2.

Alezais et d'Astros, Les artères nourricières des noyaux du moteur et du pathétiqne. Compt. rend. Soc. de biol. IV. p. 492.

Allemann, L. A. W., Essentiales in ophthalmol ogy for the general practitioner. New-York med. Jonrn. p. 259.

Allen, van, Two interesting and rare cases of ocular disease. Albany med. Annals. August.

Alt, Note on Dr. S. C. Ayres' Chalazion-Forceps. Americ. Journ. of Ophth. p. 12.

Altabas, J., Las inyecciones subconjuntivales de sublimada en terapeutica ocnlar. Siglo med. Madrid. XXXIX. p. 83.

—, Terapeutica de las granulaciones conjunctivales. Ibid. 1891. XXXVIII. p. 708.

Alter, Familienstand, Bezahlungsart der Verpflegskosten und Wohnort der Kranken in den stationären Kliniken für Augenkranke. Klin. Jahrbnch. IV. S. 454.

American Medical Association. Section of ophthalmology. June. The method and results of simple cataract extraction. — Operation for trichiasis and distichiasis with the galvano-cautery. — Congenital dislocation of the lenses. — Eye injuries in relation to sympathetic disease. — Optico-ciliary neurotomy. — Orbital and ocular growths. — Etiological relation of nasal diseases to affections of the eyes. — Correspondence. Ophth. Review. p. 282.

Andrews, J. A., An instrument for syringing out cortical matter in cataract extraction. Transact. of the americ. ophth. soc. Twenty-eigth meeting p. 456.

Annali di Ottalmologia fondati dal professore A. Quaglino ora diretti dai dottori L. Guaita, R. Rampoldi. XXI. Pavia. Bizzoni.

Antonelli, A., L'amblyopie transitoire; contribution à l'étude des troubles visuels dans les maladies nerveuses. Arch. de Neurol. XXIV. p. 203.

—, Optomètre à skiascopie. Archiv. d'Opht. XII. p. 230.

—, Contribution à l'histologie des yeux atrophiques (fin). Ibid. p. 381.

—, Névrite optique. papillaire et rétrobulbaire à la suite l'influenza. Recueil d'Opht. p. 280.

—, Contribution à l'histologie des yeux atrophiques. Archiv. d'Opht. XII. p. 274.

—, Neurite ottica, papillare e retrobnlbare, da influenza. Annali di Ottalm. XXI. p. 119.

—, Ottometro a schiascopia. Ibid. p. 219.

—, Oftalmoscopio a refrazione. Ibid. p. 365.

—, Contributo allo stndio anatomico degli occhi atrofici. Ibid. p. 471.

Anzahl der Praktikanten in den Kliniken mit Berechtigung zur Erteilung der Praktikantenscheine während der Sommersemester 1887 bis 1891 und der Wintersemester 1887/88 bis 1890/91. Klin. Jahrbuch. IV. S. 498.

Archibald, S. Percival, The relation of convergence to accommodation and its practical bearing. Ophth. Review. p. 313.

Archiv v. Graefe's für Ophthalmologie, herausgegeben von Th. Leber, H. Sattler und H. Snellen. XXXVIII. Leipzig. W. Engelmann.

Archiv of Ophthalmology. XXI. 1. 2. 3 und 4.

Armaignac, De l'anèsthesie locale par la cocaine dans l'énucleation dn globe oculaire. Journ. de méd. de Bordeaux. XXII. p. 111.

—, Tumenr ulcérée de la paupière. Ibid. p. 479.

Digitized by Google

Arminski, Das Verhältnis zwischen dem Fernpunkt des Normalmenschen und seinen Beschäftigungen. Verhandl. d. X. internat. med. Congresses zu Berlin. IV. 2. S. 86.

Arnold, J., Gehirn, Rückenmark und Schädel eines Hemicephalus von dreitägige Lebensdauer. S.-A. Ziegler's: »Beiträge zur pathol. Anatomie und zur allg. Pathologie«. XI.

—, Th., Mitteilungen über 400 Star-Operationen, ausgeführt von Prof. O. Haab an Kranken der Züricher Universitäts- und seiner Privat-Augenklinik. Arch. f. Augenheilk. XXV. S. 41.

Aschmann, G. A., Closure of the lachrymal puncta in dacryocystitis as a barrier against infection of the wounded eyeball. Journ. americ. med. Assoc. Chicago. XIX. p. 311.

Arustamoff, Ueber die Natur des Fischgiftes. Centralbl. f. Bakteriol. und Parasitenk. X. Nr. 4.

Astengo, G., Rapporto dell' angolo γ collo strabismo. Annali di Ottalm. XXI. p. 307.

Aubert, Demonstration eines binocularen Hornhautmikroskops. Ber. über d. XXI. Vers. d. ophth. Gesellsch. Heidelberg. 1891. S. 260.

Audibert, Procédé nouveau pour l'aspiration, en un seul temps, des cataractes liquides et demi-molles; description d'une aiguille kératotome creuse spéciale. Annal. d'Oculist. CVIII. p. 108.

—, Du strabisme; contribution a l'étude de la valeur comparative et traitement médical et chirurgical, suivie de deux observations. Gaz. méd.-chir. de Toulouse. XXIV. p. 25.

Ayres, S. C., Embolism of de central artery a thrombosis? Journ. americ. med. Assoc. XIX. p. 335.

—, Retinitis pigmentosa in the colored race. Americ. Journ. of. Ophth. p. 65.

—, Sarcoma of the orbit extending into the brain. Cincinnati Lancet-Clinic. XXIX. p. 138.

B.

Baas, L., Zur Anatomie und Pathogenese der Myopie. Arch. f. Augenheilk. XXVI. S. 33.

Baasner, Ueber die Behandlung äusserer Augenkrankheiten im Kindesalter. Der Kinderarzt. Jahrg. III. Heft 10. 11. 12.

Babcock, W. D., Is jequirity a safe remedy? South Calif. Practicioner. Los Angeles. VII. p. 265.

Bach, J. A., The treatment of corneal ulcers. Journ. med. assoc. Chicago. XVIII. p. 311.

—, L., Ueber künstlich erzeugten Nystagmus horizontalis einhergehend mit konjugierter Deviation. Centralbl. f. Nervenheilk. und Psych. November.

Bacchi, Statistique médicale du service d'ophtalmologie de la Policlinique de Paris. Assistance. Paris. 1891. p. 338.

—, Sur le traitement des atrophies du nerf optique et des néphrites. Ann. de la Policlin. de Paris. II. p. 141.

Badal, Léçons sur les ophthalmoplégies. Gaz. hebd. d. scienc. méd. de Bordeaux. XIII. p. 5.

Badnel, Di un caso di ascesso orbitale da lesione ossea con secondaria comunicazione colla cavità nasale ed idrope del seno frontale. Annali di Ottalm. XXI. p. 377.
—, Snlla cura del distacco di retina secondo il metodo Schoeler. Riforma med. VIII. Nr. 114.
—, Il distacco della retina. Ibid. Nr. 243.
Bagneris, Ischémie rétinienne; océité; guérison. Union méd. du nord-est. Reims. XVI. p. 202.
—, Cataracte zonnlaire double, complète à gauche et operée par extraction. Ibid. p. 202.
Baker, A. R., Some facts every practitioner ought to know about squint. Colnmbus Med. Journ. 1891—2. X. p. 289.
—, Infantile cataract. Journ. Americ. med. Assoc. Chicago. XIX. p. 278.
Baldinger, W. H., A case of chemical or caustic traumatim of eye-ball and eye-lids and the efficacy of massage in slearing the cornea of traumatic opacities. Ophth. Record. 1891—2. 1. p. 328.
Bane, W. C., Practical points in the treatment of some common diseases of the eye. New-York. med. Journ. VI. p. 549.
—, Headache due to eye-strain. Med. News. Phila. p. 402.
Banholzer, M., Zur pathologischen Anatomie und Pathogenese der Retinitis proliferans. Arch. f. Augenheilk. XXV. S. 186.
Barraqner, J. A., Ambliopia artritica. Rev. de cien. med. de Barcelona. XVIII. p. 409,
—, Ambliopia alcoholica-nicotica. Gaz. med. catal. Barcel. XV. p. 161.
—, Iridectomia. Rev. de cien. med. de Barcel. XVIII. p. 145.
Barraza, F. C., Restanracion de los parpados. Rec. Soc. med. argent. Buenos Aires. I. p. 262.
Barrett, J. W., A case of removal of a large piece of steel from the vitreous with the electro-magnet. Austral. med. Jonrn. Melbourne. XIV. p. 70.
—, Coloboma of iris and choroid; lens present. Ibid. p. 161.
—, Hydatid diseases of the orbit. Ibid. p. 249.
—, A case of specific choroiditis (? neuritis) and hazy vitreous. Ibid. p. 71.
— and P. Webster, Retention of a foreign body in the eye for eleven years; continued irritation in injnred eye; no sympathetio ophthalmitis. Ibid. 1891. XIII. p. 577.
Basso, D., Un caso di blefaroplastica col metodo italiano. Gaz. d. osp. Milano. XIII. p. 959.
Bates, W. H., The vision of a case of myopia improved by treatment without glasses. Virginia med. Month. Richmond 1891—2. XVIII. p. 941.
—, Notes on spasm of the accommodation. New-York. med. Jonrn. p. 622.
Baqnis, E., Il metodo di Abadie nella cnra dell' oftalmia migratoria. Annali di Ottalm. XXI. p. 300.
—, Della oftalmoplegia snbacuta soporosa. Ibid. 369.
—, Alcuni fenomeni subbiettivi della visione. Ibid. p. 157.
Barabaschew, P., Beitrag zur Anatomie der Linse. v. Graefe's Arch. f. Ophth. XXXVIII. 3. S. 1.
Barnes, J. S., Mucous patch of the conjunctiva. Americ. Journ. of Ophth. p. 33.

Barsanti, Cataracte traumatique développée soudainement à la suite d'une commotion du cristallin. (Traduit du manuscrit italien par le Dr. Malgat). Recueil d'Opht. p. 4.

Batut, De la tuberculose oculaire. Midi méd. Toulouse. I. p. 170.

Baumgarten, Moritz, Das Schielen und dessen operative Behandlung nach eigenen Beobachtungen u. Erfahrungen wissenschaftlich dargestellt. Leipzig 1891. L. Voss. XXVI.

Baxter, W. E., A study of the relative effects of homatropine and of atropine on the accommodation of the asthenopic eye. Ophth. Record. Nashville. II. p. 13.

Bayr, E., Steilschrift-Fibel. Lesebuch für Oesterreichische allg. Volksschulen. Erster Teil. Wien. Im k. k. Schulbücher-Verlage.

Beaumont, W. M., Aphakial erythropsia. Ophth. Review. p. 72.

—, Haemorrhage into the vitreous, associated with epistaxis. p. 352.

Beccaria, Due casi d'ascesso dei seni frontali. Annali di Ottalm. XXI. p. 359.

Beeton, E. P., Eye enucleated; secondary haemorrhage; restoration of the senses of smell and taste. Virginia med. Month. Richmond. XIX. p. 475.

Beiträge zur Augenheilkunde, herausgegeben von Dentschmann. IV. und V. Heft. Hamburg und Leipsig. L. Voss.

Bellarminoff, Die kolorimetrische Methode, angewandt bei der Untersuchung der Resorption in die vordere Kammer. Centralbl. f. d. med. Wissensch. Nr. 45. S. 816.

—, Kolorimetrische Methode in ihrer Anwendung zur Untersuchung der Resorption in die Vorderkammer des Auges (Zwetomernij sposob w primenenii k issledowanijn wsasiwanja w perednüju kameru glasa). Wratsch. Nr. 26. p. 645.

Bellouard, Étude sur l'apparition précoce de l'ophtalmie purulente chez les nouveau-nés. Thèse de Paris.

Bensler, Simulation einseitiger Blindheit. Militär-ärztl. Zeitschr. S. 24.

Belt, E. O., Symmetrical corneal ulcers following gonorrhoeal ophthalmia. Maryland med. Journ. Baltimore. XXVII. p. 771.

Benson, A. H., Our eyes and our industries. Dublin Journ. of med. scienc. 1891. XCII. p. 412.

Beer, Th., Studien über den traumatischen Enophthalmus. Arch. f. Augenheilk. XXV. S. 315.

—, Nachtrag zu Studien über den traumatischen Enophthalmus. Ebd. S. 447.

—, Ueber einen Fall von Sehnervenaffektion bei Uterus infantilis. Wien. klin. Wochenschr. Nr. 30—32.

Bérenger-Féraud, Note sur les accidents de kérato-conjonctivite produits par le venue d'un serpent du Sénégal. Arch. de méd. navale. p. 241.

Berenstein, M., Zur Behandlung der Conjunctivitis follicularis (Kletscheniju follikularnowo wospolenja sojedinitelnoj obolotschki glasa). Medizinskoje Obozrenje. XXXVII. Nr. 11. p. 1021.

Berger, E., Rapport des maladies des yeux, celles du nez et des cavités voisines. Paris. O. Doin.

—, Les maladies des yeux dans leurs rapports avec la pathologie générale. 8. Av. 43 fig. 1b. Masson. p. 9.

Bericht der Inouye's ophthalmologischen Gesellschaft. Tokyo.

Digitized by Google

Bericht über die 21. und 22. Versammlung der ophthalmologischen Gesellschaft zu Heidelberg. Redigiert durch W. Hess und W. Zehender.

Bericht, VI. amtlicher der Kuranstalt Neuwittelsbach bei München; herausgegeben von R. v. Höeslin.

Bericht über die 22. Versammlung der ophthalmologischen Gesellschaft zu Heidelberg vom 8.—10. Aug. 1892. Arch. f. Augenheilk. XXV. 3 u. 4. p. 449.

—, systematischer über die Leistungen und Fortschritte der Augenheilkunde im zweiten Quartal 1891. Von St. Bernheimer, C. Horstmann und P. Silex. Eb. XXIV. 3 und XXV.

Berkley, H. J., Acute ataxia (Pseudo-Tabes) following diarrhoea. Bullet. of the John Hopkins Hosp. January-February.

Berlin, R., Die Entwickelung der Augenheilkunde. Vortrag anlässlich der Eröffnung der neuen Augenklinik zu Rostock am 16. d. M. Rostocker Anzeiger, Nr. 119.

Bernheimer, Ueber einen Befund am Opticus. Verhandl. d. X. internat.-med. Congresses zu Berlin. IV. 2. S. 148.

—, Zur Kenntnis der Anatomie der Sehnervenwurzeln des Menschen. Ebd. S. 149.

Bertaldi, G., Sopra un caso de cisti dermoide al sopra ciglio destro. Giorn. med. et r. esercito. Roma XI. p. 441.

Bertrand-Lauze, Du chemosis et de son traitement. Lyon méd. p. 313.

Berry, Conjunctivitis set up by flies. (Ophth. society of the united kingd. November 10th.) Ophth. Review. p. 377.

—, Intraocular absorption of jodoform. Ibid. p. 380.

—, Hyperplastic subconjunctivitis. Ibid. p. 378.

—, Intraocular injection of antiseptic solutions. Ibid. p. 379.

Beruf der Kranken in den stationären Kliniken für Augenkrankheiten. Klin. Jahrbuch. IV. S. 456.

Besuch der Kliniken und Polikliniken im Sommersemester 1889/90 und im Wintersemester 1890/91. Ebd. S. 495.

Bettmann, Boerne, A new operation for the speedy ripening of immature cataracts. Chicago med. Record. III. p. 82.

Bettrémieux, P., De la diplopie monoculaire. Journal d'ocul. du nord de la France. Lille. 1891—2. p. 86.

—, Étiologie et curabilité de l'astigmatisme cornéen. Ibid. Nov.

—, Contribution à l'étude de l'anisometropie. Ibid. Août.

Bibliographie der klinischen Anstalten für das Jahr 1890/91. Klin. Jahrb. IV. S. 499.

Bjerrum, G., Ueber die klinische Abgrenzung des Glaukoms. Nord. ophth. Tidsskr. V. 71.

—, Harald Philipsen †. Ebd. 53.

—, Ueber eine Zufügung zur gewöhnlichen Gesichtsfeldmessung und über das Gesichtsfeld beim Glaukom. Verhandl. d. X. internat. med. Congresses zu Berlin. IV. 2. S. 66.

Bickerton, T. H., On the association of shipping disasters with colour-blind and defective farsighted sailors. Brit. med. Journ. II. p. 623.

Birnbacher, A., Eine neue Operationsmethode gegen Ptosis congenita. Centralbl. f. prakt. Augenheilk. Mai. S. 129.

Bissel, E. J., A comparison of tests in heterophoria. Journ. Ophth. Otol. & Laryngol. IV. p. 127.

Bistis, Transplantation de la conjonctive dn lapin chez l'homme. Gaz. méd. d'Orient. 15. Janv.

—, Sur la cataracte dans ses rapports avec les convulsions; glaucome secondaire. Ibid. p. 5.

Bitsch, Joh. P., Om mollnscum contagiosum i patologish anatomish Henseende. Nord. medic. Archiv. Nr. 3.

Bitzos, G., La skiascopie (Keratoscopie). Av. 30 fig. 8. Paris. Soc. d'édit. sc.

Black, G. M., Does Javal's ophthalmometer render the use of atropine unnecessary? Arch. Ophth. XXI. p. 333.

Blanquinique, Un cas de mélano-sarcome de la cornée. Recueil d'Opht. p. 214.

Blocq, P. et Onanoff, J., Snr un cas d'association tabéto-hystérique suivi d'autopsie. Archiv. de méd. expérim. Nr. 3. p. 387.

Blood, J., On a series of two hundred and eighthy two cataract extractions. Liverpool med.-chir. Journ. XII. p. 370.

Blumenthal, L., Ein Fall von merkwürdigem Verlaufe eines Hornhautgeschwüres mit gleichzeitigem trachomatösem Pannus nnd Thränensackblennorrhoea (Slutschaj sametschatelnawo tetschenja jaswi rogowitzi pri suschestwowanii trachomatosnawo pannus a i blennorrhoei sleznowo meschka). Westnik ophth. IX. 4. 5. p. 386.

Blumstead, S. J, A new test for the ocular muscles. Ann. of Ophth. and Otology. I. Nr. 2. p. 94.

Bock, E., Seltene Folgen von Keratitis parenchymatosa (interstitialis). Allgem. Wiener med. Zeitg. XXXVII. p. 231.

—, Ueber praelacrymale Oelcysten. Ebd. S. 1. (Separat-Abdruck).

—, Zweiter Bericht über die Abteilung für Augenkranke im Landesspital zu Laibach.

—, Pediculi capitis. Centralbl. f. prakt. Augenheilk. Sept. S. 260.

—, Angioma cavernosum oculi. Ebd. S. 261.

—, Anatomie des menschlichen Orbitalinhaltes nach Enucleation des Augapfels. Wien. J. Safar.

—, P., Un cas d'oedème cérébral et d'oedème de la rétine consécutifs à la disparition d'une affection cutanée. La Clinique. Nr. 27.

Bocci, D., Esperienze intorno alla influenza della fatica sulla visione. Gior. d. r. Accad. di med. di Torino. 1891. XXXIX. p. 863.

Boddaert, R., Recherches expérimentales sur la production de l'éxophtalmie et la pathogénie de l'oedème. Bull. Acad. roy. de méd. de Belg. Brux. 1891. p. 690.

Boden, J. S. and F. C. Sprawson, The pigment cells of the retina. Quart. Journ. micr. society. London. XXXIII. p. 365.

Boé, Un cas de cécité à marche rapide. De l'emploi du lactate de zinc. Recueil d'Opht. p. 533.

—, A case of homonymous superior hemianopsia. Arch. Ophth. XXI. p. 533.

—, Un cas de cécité à marche rapide améliorée par le lactate de zinc. Bullet. da l'Acad. de médecine de Paris. 3 mai.

—, De la condnite à tenir en présence d'nne panophtalmie à marche aigue. Verhandl. d. X. internat. med. Congresses zu Berlin. III. 2. S. 93 nnd S. 73.

Boedeker, J., Klinischer Beitrag zur Kenntnis der akuten alkoholischen Augenmuskellähmung. Charité-Annalen. XVII. S. 790.

Boltz, Ein Fall von Akromegalie mit bitemporaler Hemianopsie. Deutsche med. Wochenschr. Nr. 27.

Bono, Ueber Stärextraktion. Verhandl. d. X. internat. med. Congresses zu Berlin. IV. 2. S. 154.

Borno, Contribution au traitement de la blépharite ciliaire. Essai d'un traitement par la glycerine au suhlimé. Thèse de Paris.

Borthen, Ein neuer Refraktionsophthalmoskop. Verhandl. d. X. internat. med. Congresses zu Berlin. IV. 2. S. 66.

Boryksiekiewicz, Netzhautpräparate. Verhandl. d. anatom. Gesellsch. auf der 6. Vers. in Wien. S. 270.

Boucheron, Quelques conditions de la cure opératoire radicale du décollement rétinien tranmatique et myopique récent. Thèse de Paris.

Bourgeois, Traitement des ulcères infectieux graves de la cornée. Recueil d'Opht. p. 321.

—, Nonveau procédé d'iridoectomie. Union méd. du Nord-Est. Février.

—, Lunettes à cataractes. Ibid. Nr. 2.

—, Périoptométrie pratiqne. Recueil d'Opht. p. 154.

Bourgon, Du glaucome hémorragique. Thèse de Paris.

Bouveret, Névrite optique dans cas de tubercnlose de pédoncules cérébraux. Revne de méd. Sept.

Bowman, Sir W., The collected papers of Sir W. Bowman. Edited for the Comittee of the Bowman Testimonial Fund by J. Burdon-Sanderson and J. W. Hulke. In two Volumes. London. Harrison and son.

—, Sir William †. Klin. Monatsbl. f. Angenheilk. S. 153.

—, W., †. Centralbl. f. prakt. Augenheilk. April. S. 98.

Brailey, W. A., A case of pemphigus affecting the conjnnctiva. Gny's Hosp. Reports. London. XXXIII. p. 165.

— und Dentschmann, Ueber sympathische Ophthalmie. (Referat und Correferat). Verhandl. d. X. internat. med. Congresses zu Berlin. IV. 2. S. 100 und 116.

Brasch, M., Zur Casuistik der pontilen Herderkrankungen. Neurolog. Centralhl. Nr. 8.

Braunschweig, 1) Mikrophthalmus. 2) Tuberknlose des Angenlides. (Verein d. Aerzte zu Halle a/S.) Münch. med. Wochenschr. S. 371.

Bregmann, Ueber experimentelle aufsteigende Degeneration motorischer und sensibler Hirnnerven. Jahrh. f. Psych. XI. S. 78.

Brentano, F., Ueber ein optisches Paradoxon. Zeitschr. f. Psychol. u. Physiol. d. Sinnesorg. Hamburg und Leipzig 1891—2. III. S. 349.

Brihosia fils, Guérison d'un aveugle de naissance; opération de cataracte congénitale douhle, chez un sujet de 15 ans. Archiv. d'Opht. XII. p. 88.

Brisken, Zur Prophylaxe der Ophthalmohlennorrhoea neonatorum. Münch. med. Wochenschr. S. 67.

Brodhnn, E., Ueber die Empfindlichkeit des grünblinden und des normalen Auges gegen Farhenänderung im Spektrum. Zeitschr. f. Psychologie und Physiologie der Sinnesorg. 1891—2. III. S. 97.

Bronner, Recurrent keratitis superficialis punctata, in which the use of cocaine aggravated the symptoms. (Ophth. soc. of the united kingd.). Ophth. Review. p. 218.

—, On aseptic ophthalmic surgery, with a record of 2200 operations. Brit. med. Journ. II. p. 939.

Browning, Inequality of the pupils in epileptics. Journ. of nerv. and mental disease. January. p. 122.

Brun, J., Du ptosis et de son traitement chirurgical: examen critique d'nn nouvean procédé opératoire du ptosis congénital. Paris. G. Steinheil.

—, Contribution à l'étude de l'emploi de l'aimant en ophtalmologie. Arch. gén. de méd. 1891. II. p. 712.

Bruns, L., Ueber das Graefe'sche Symptom bei Morbus Basedowii. Neurolog. Centralbl. Nr. 1.

—, Ueber Störnngen des Gleichgewichts bei Stirntnmoren. Deutsche med. Wochenschr. Nr. 7.

Bryant, D.C., Preparation of enucleated eyes for microscopical examination. Omaha Clinic. V. p. 257.

Budin, Le traitement prophylactique de l'ophtalmie pnrulente des nonvean-nés. Journ. de médecine de Bordeaux. Nr. 43.

Bull, O., Atrophie optique durant la grossesse. Annal. d'Oculist. CVIII. p. 286.

—, Operative traitment of detachment of te retina by Schöler's method. New-York med. Record. 16. January.

—, Geo. J., Ueber die Beziehung partieller Contractionen des Ciliarmuskels zum Astigmatismus. Ber. über d. XXI. Vers. d. ophth. Gesellsch. Heidelberg. 1891. S. 145.

—, Du rapport de la contraction irrégulière du muscle ciliaire avec l'astigmatisme. Annal. d'Oculist. CVII. p. 109.

—, C. S., Case of tranmatic irido-chorioiditis from contusion of the eyeball, ending in the development of intraocular glioma. Transact. of the americ. ophth. soc. Twenty-eight meeting. p. 335 und Medic. Record. XIII. p. 189.

—, O., Another case of synchronous movements of the upper lid and lower. Arch. Ophth. XXI. p. 354.

—, On symetric ocular movements. Ibid. p. 342.

Bullard, W.L, Shonlt not the ocnlist he more careful in prescribing colored glasses? Virginia med. Month Richmond. 1891—2. XVIII. p. 866.

—, W. N. and Wadsworth, A peculiar from of nystagmus (Cheyne-Stokes nystagmus). Boston med. & surgic. Journ. CXXVIII. p. 301.

Buller, F., Conservative surgery of the eye. Ophth. Record. p. 240.

—, A case of zoster ophthalmicus. Montreal med. Journ. XXI. p. 100.

—, A foreign body in the retina. Transact. of the americ. ophth. soc. Twenty eight meeting. p. 332.

—, An improved trial frame. Ibid. p. 456.

Bunge, Ueber Siderosis bulbi. Verhandl. d. X. internat. med. Congresses zu Berlin. IV. 2. S. 151.

Burchardt, Entzündung der rechten Hornhaut und der rechten Regenbogen-

haut nach einer Verletzung in der Gegend des Austritts der rechten Unteraugenhöhlen-Nerven. Charité-Annalen. XVII. p. 475.

Burchardt, Ueber die Ausführung der Iridektomie unter besonderen schwierigen Umständen. Ebd. XVII. S. 470.

Burguburn, Zur Bakteriologie des Vaginalsekrets Schwangerer. Arch. f. experim. Pathologie und Pharmakologie. XXX. S. 463.

Burnham, G. H., Remarks on the operation for secondary cataract. Med. Record. New-York. XII. p. 460.

Burnett, S. M., Chemosis of the conjunctiva and lid caused by the ingestion of a single grain of guinine. Arch. Ophth. XXI. p. 259.

—, Periodic congestion of the conjunctiva from vaso-motor disturbance. Ibid. p. 260.

—, Racial influence in the etiology of trachoma. Verhandl. d. X. internat. med. Congresses zu Berlin. IV. 2. S. 31.

—, A metric system for numbring prisms, with a description of an instrument for measuring their deviating power. Ibid. p. 52.

—, Wrinkling of the cornea. Arch. Ophth. XXI. p. 261.

—, Contribntion to the study of heterophoria and its relation to asthenopia, headache, and other nervous symptoms. Med. News. Phila. p. 146.

—, A case of partial dislocation of the lens under the conjunctiva upward. Ibid. p. 257.

—, Cyst of the iris. Ibid. p. 242.

—, Los of eye in early life from inflamation (traumatic); sympathetic irido-chorioiditis many years after; enucleation of the atrophic ball; relief to the irido-chorioiditis; formation of bone in the vitreous or retina, springing from the optic disk. Ibid. p. 28.

—, Retro-bulbar neuritis, without discoverable cause marked shot-silk retina; central scotoma for red; peculiar visual fields. Ibid. p. 249.

—, The prevention of blindness in infants. Century. Magazin New-York. XIV. p. 316.

—, Some incidental phenomena of the shadow-test. Med. News. p. 514.

—, Recurrent iritis. Ann. Opht. & Otology. I. p. 153.

—, The general form of the human cornea ands its relations to the refraction of the eye and visual acuteness. Transact. of the americ. ophth. soc. Twenty-eight meeting. p. 316.

—, Some incidental phenomena of the shadow test. Ibid. p. 388.

Burnham, G. H., A case of rheumatic affection of the eyes associated with chronic rheumatism, treated by pilocarpine. Canada. Pract. Toronto. XVII. p. 346.

Burvenich, E., Intoxication par les instillations d'atropine dans le cul-de-sac conjonctival. Ann. Soc. de méd. de Gand. 1891. IXX. p. 288.

Busse, A., Zur Kasuistik der syphilitischen Tumoren des Ciliarkörpers. Deutschmann's Beiträge zur Augenheilk. 4. Heft. S. 16.

C.

Callan, P. A., Four cases of orbital traumatism resulting in immediate monocular blindness through fracture into foramen opticum; in one of these

cases the blow was over the left orbit, causing blinding of the right eye. Journ. americ. med. assoc. Chicago. XVIII. p. 284.

Calhoun, A. W., Some observations upon cataract operations and after-treatment. Virginia med. Month. Richmond. XIX. p. 386.

Campbell, D. M., Some rheumatic affections of the eye. Transact. Michigan med. Society. Detroit. II. p. 307.

Cant, W. J., On the management of prolapse of the iris after simple cataract extraction. Brit. med. Journ. II. p. 834.

Caprei, M., A proposito di un caso raro di lesion oculare bilaterale gravissima da stasi linfatica corneale. Boll. d'Ocul. XIV. Nr. 10.

—, Un case di coloboma congenito della palpebra superiore. Sperimentale. p. 229.

Card specimens, (Ophth. soc. of the united kingd.) Ophth. Review. p. 68.

Carl, Apparat zur Prüfung der Sehschärfen. Ber. über d. XXI. Vers. d. ophth. Gesellsch. Heidelberg. 1891. S. 251.

Carl Theodor, Herzog in Bayern, Ein Fall von Cornu cutaneum palpebrae superioris dextrae. Klin. Monatsbl. f. Augenheilk. S. 310.

Carmalt, W. H., Conditions demanding excision of the globe of the eye. Transact. americ. surg. assoc. X. p. 137.

Carpenter, Unusual effects from the use of atropine and homatropine in infants. Lancet. 8. August.

Carrow, F., Injuries of the eye. Internat. Clinic. Phila. IV. p. 333.

Carter, R. R., An analysis of then thousand cases diseases or disturbance of the eyes sees in private practice. Lancet. II. p. 988.

—, Coulour blindness. J. Roy. Service. Inst. XXXVI. p. 983.

Caspar, L., Ein Fall von seniler Degeneration in der Gegend der Macula lutea. Klin. Monatsbl. f. Augenheilk. S. 284.

—, Ueber maligne Geschwülste epithelialer Natur auf dem Limbus conjunctivae. Arch. f. Augenheilk. XXV. p. 177.

Casseday, F. F., Dental reflexes as shown in the eye. Journ. of Ophth. Otol. & Laryngol. IV. p. 103.

Castaldi, R., Terzo contributo allo studia della cheratite settica. Gazzetta d. clin. 1891. II. p. 545.

Cavazzani Fratelli, Sulla presenza del glucosio nei mezzi diottrici durante il diabete sperimentale. Annali di Ottalm. XXI. p. 323.

—, Ueber die Cirkulation der Cerebrospinalflüssigkeit. Centralbl. f. Physiol. Nr. 18.

Cereseto, V., Trattamento chirurgico della congiuntivite granulare. Gazz. de osp. Milano. XIII. p. 502.

Chabert, Cas de tabes caractérisé par des lésions du 2, 3, 4, 5 et 6 paires craniennes. Echo méd. Nr. 24 et 25.

Chadbourne, A. P., Ueber Tropococain, ein Benzol-Pseudo-Tropeïn, eine neue Coca-Base und dessen Wert als lokales Anästhesicum. Therapeut. Monatshefte. Sept.

Chaddock, C. G., Retinal excitation of cortical origine in visual hallucination. Journ. of americ. med. assoc. XIX. p. 376.

Charcot, Parallèle des troubles oculaires dans le tabes, l'alcoolisme et l'hystérie (Leçon recueillie par le Dr. König). Recueil d'Opht. p. 705.

Digitized by Google

Charnley, W, Case of sarcoma of the iris removed by operation. Ophth. Review. p. 69.

—, A new artificial eyeball. Birmingham med. Review. XXXI. p. 22.

Charpentier, A., Reaction oscillatoire de la rétine sous l'influence des excitations lnmineuses. Arch. de physiol. norm. et pathol. IV. p. 541.

—, Action succesive snr l'oeil des differents rayons spectraux. Compt. rend. Soc. de biol. IV. p. 486.

—, Inflnence de la dnrée de l'excitation sur la persistance totale des impressions lnmineuses. Ibid. p. 430.

—, Les deux phases de la persistance des impressions lumineuses. Gaz. méd. de Paris. I. p. 403.

Chatterij, H. G., A case of mineral or calcareons degeneration of the crystalline lens. Indian med. Record. Calcutta. III. p. 119.

Chauvel, Etudes ophtalmiqnes, epiphora et dacryocystite. Recueil d'Opht. p. 257.

—, Etudes ophthalmologiques, blepharitis. Ibid. p. 449.

—, Etudes ophtalmologiqnes. — Kératitis. — Opacités de la cornée. Ibid. p. 579.

—, Remarques statistiques et cliniqnes sur les examens des yeux pratiqués a l'hospital d'instruction du Val de Grâce dn 1er Septembre 1885 an 1er Mai 1890. Archiv de méd. et pharm. mil. XIX. p. 169.

Chavannaz, Instrument pour la verification des lentilles cylindriqnes, bicylindriqnes et sphérocylindriques. Journ. de médecine de Bordeaux. XXII. p. 203.

Cheinisse, Qnelques cas d'arrachement du nasal externe. Montpéllier méd. Nr. 27.

Cheney, F. E., Ocnlar headaches. Boston med. and surgic. Journ. CXXVI. p. 10.

—, Pnrnlent ophthalmia neonatornm as à cause of blindness. Ibid. p. 362.

Chevallereau, A., Un ophthalmoscope à refraction. France méd. XXXIX. p. 228.

Chibret, De l'antisépsie de l'oeil en général et plus spécialement par le cyannre. Archiv. d'Opht. XII. p. 433.

—, De l'immnnité de la race vis à-vis du trachome. Verhandl. d. X. internat. med. Congresses zu Berlin. IV. 2. S. 23.

— et Angiéras, Etnde sur la parésie double de l'accommodation son analogie avec les paralysies hystériques. Revue générale d'Opht. p. 399.

—, Traitement de l'ophtalmitis par le curage de l'oeil. Annal. d'Oculist. CVII. p. 432.

Chirald, V., Elestafiloma parcial. Rev. med. de Sevilla. VIII. p. 357.

Chisolm, The after treatment of cataract operation in light rooms. Verhandl. d. X. internat. med. Congresses zu Berlin. IV. 2. S. 13.

—, The Japanese hot box the best means of applying dry heat for the relief of eye inflammations. Ann. Opbth. and Otol. Kansas City. p. 22.

—, Resection of the optico-ciliary nerves. Virginia med. Month. Richmond. XIX. p. 285.

—, Annual report of the presbyterian eye ear and throat charity hospital of Baltimore city. 1891. Americ. Journ. of Ophth. p. 35.

Chisolm, J. J., The dislocation of an optique lens. Nature's rare method of suddenly and painlessly restoring sight to a cataractous eye. Ibid. p. 97.

—, What little inconvenience is at limes caused by large foreign bodies in conjunctivalsack. Maryland med. Journ. Balt. 1891—2. XXVI. p. 465.

—, Resection of the optico-ciliary nerves. Ophth. Record. II. p. 64.

Christian, Hallucinations persistantes de la vne chez nn dément provoquées et entretennes par nne tumeur de la glande pituitaire. Annal. méd. psychol. Juillet. Août.

Ciaccio, G. V., Sur une particularité de structure dans la cornée d'nn cheval. Journ. de. microg. XVI. p. 75 und Arch. ital. de biolog. XVII. p. 295.

Cirincione, G., Sui primi stadi dell'occhio umano. Giorn. d. Assoc. napol. di med. e nat. 1891—2. II. p. 403.

Clairborne, Curious formation in the vitreous humor. New-York. med. Record. 30. January.

—, Two lectures on iritis. North. Car. med. Journ. Wilmington. XXXIX. p. 1.

—, Glaucoma, Virginia med. Month. Richmond. 1891—2. XVIII. p. 855.

—, Sympathetic ophthalmia. Gaillard's med. Journ. New-York. V. p. 32.

—, The axis of astigmatic glasses. Ibid. p. 717.

Clarke, Ernest, Eyestrain (commonly calle asthenopia). London. J. and A. Churchill.

Clans, C., Das Medianange der Crustaceen. (S.-A.) gr. 8. M. 4 Taf. Wien, Hölde.

Clayes, G., Tnmeur intra-oculaire, melano-sarcôme primitif du corps ciliare. Bull. Soc. de méd. d'Anvers. p. 153.

Cochez, Hystérie mâle. Bulletin méd. de l'Algérie. 1. Nov.

Cocking, W. F., A case of miners nystagmus associated with double spasmodic torticollis. Brit. med. Journ. II. p. 835.

Cocks, G. H., Traumatic injuries tho the eye. Med. Record. p. 555.

Cohn, H., Credé's Verdienste nm die Augen der Neugeborenen. Berlin. Tageblatt. Nr. 156.

—, Lehrbuch der Hygiene des Auges. Wien nnd Leipzig. Urban Schwarzenberg.

—, Geschichte und Kritik der Breslauer Schulhygiene. S.-A. aus Zeitschr. f. Schulgesundheitspflege.

—, Die Augen der Musiker. Berlin. klin. Wochenschr. Nr. 12.

—, G., Ueber einen Fall von Exophthalmus traumaticus. Klin. Monatsbl. f. Augenheilk. S. 337.

Colburn, J. E., Keratitis bullosa. Journ. of americ. med. assoc. Chicago. XVIII. p. 282.

Coleman, W. F., A case of ptosis from a lipoma of the lid. Chicago med. Record. III. p. 38.

Collins, T., Congenital defects of the iris and glancoma. Lancet. II. p. 995.

Combalat, Considérations chirurgicales sur les sarcômes de l'orbite. Revue de chirurgie. Janvier.

Digitized by Google

Congrès de la société française d'ophtalmologie (Session de Mai 1892). Prof Dor: Rapport sur les traitements des cataractes congénitales. — Nuel. De quelques troubles cornéens consécutifs à l'extraction de la cataracte. — Galezowski: Nouveau procédé operatoire pour l'extraction des cataractes incomplètes. — De Lapersonne: De l'opportunité de l'intervention dans les cataractes traumatiques. — Trousseau: Quelques accidents des opérations secondaires. — Suarez: Suture de la cornée aprés l'extraction de la cataracte. — Armaignac: Rapport sur les ophtalmoplégies. — Wicherkiewicz: Traitement chirurgical des granulations. — Chibret: Traitement de l'ophtalmitis par le curetage de l'oeil. — Rohmer: Un cas de tumeur du nerf optique. — Teillais: Etiologie lointaine d'une paralysie des muscles de l'oeil. — Pflüger: Le trichloride d'iode comme antiseptique dans différentes affections oculaires. — Fage: Valeur et indications de l'exentération du globe oculaire. — Sulzer: Correction optique du keratocône et de l'astigmatisme irrégulier. — Dianoux Traitement des plaies infectantes de l'oeil. — Ed. Meyer: Sur la protection des cicatrices vicieuses de l'oeil contre l'infection extérieure. — Lagrange: De l'epitéliome de la conjonctive bulbaire et en particulier du limbe scléro-cornéen. — Rohmier: Un cas de tumeur du nerf optique. Ostwalt: Pupillostatomètre et nouvelle lunette d'essai. — Warlomont: Traitement de certaines formes d'ulcères de la cornée par le pansement antiseptique occlusif. — Bourgeois: Traitement des ulcères infectieux graves de la cornée. — Bull: Asthenopie des astigmates. — G. Mortier: Traitement de l'astigmatisme cornéen. — Chevallerou: Traitement du décollement de la rétine. — Despagnet: De la névrite optique héréditaire. — Kalt: Deux cas de mort après l'énucléation dans la panophtalmie chronique. — Darier: De certaines formes de choroïdite et de leur traitement par les injections sous conjonctivale de sublimée. — Gilles de Grandmont: Nature microbienne des ophtalmies profondes. — Romiée: Etiologie du nystagmus des houilleurs. Revue générale d'Opht. Nr. 5.

Conkey, Trachoma. Northwestern Lancet. February. 1.

Connor, L., Heterophoria as a cause of acute rhinitis, loss of small and tinnitus aurium. Ibid. p. 306.

Coomes: M. F., Treatment of strictures of the lachrymal passages. Americ. Pract. and News. Louisville. n. s. XIII. p. 161.

Cornil, Sur la tuberculose du globe de l'oeil. Bull. Accad. de méd. de Par. XXVII. p. 49.

Corny, Traitement sur la dacryocystite chronique par le currettage, suivi du pansement à ciel ouvert. Thèse de Paris.

Cotter, R. O., Some practical points in regard to eye-strain. Med. News Phila. p. 6.

Conetoux, L., Des affections de l'oeil et de l'oreille. Annal. d'Oculist. CVIII. p. 408.

Court, J., Defective illumination as the cause of the nystagmus and other ocular discorders observed in miners. Brit. med. Journ. II. p. 836.

Courtaix, Eug., Maladies des yeux et maladies des dents; relations pathologiques entre les yeux et les dents. Paris. H. Jouve.

Cowgill, W. M., Report of a case in which there is binocular absence of choroid, showing a plexus of cilio-retinal vessels supplying the region of the yellow spot in both eyes. Arch. Ophth. New-York. XXI. p. 105.

Cowell, G., Substance of a clinical lecture on concomitant squint. Westminster Hosp. Rep. 1891. VII. p. 37.

Cramer, E., Eigentümliche Schwankungen der Sehschärfe in Folge eines intraokularen Fremdkörpers. Klin. Monatsbl. f. Augenheilk. S. 317.

Cross, R. and T. Collins, Implantation cyst in the anterior chamber after cataract extraction. Brit. med. Journ. II. p. 130.

Culver, L. M., Orthoptic training. Americ. Journ. of Ophth. p. 31.

—, The correlation of cranial and oculo-bulbar conformations. Ibid. p. 68.

Czapleski, E. und Roloff, F., Beiträge zur Kenntnis der Tuberkulinwirkung bei der experimentellen Tuberkulose der Kaninchen und Meerschweine. Berlin. klin. Wochenschr. Nr. 29.

Czermak, W., Ueber die Aufgaben des Unterrichtes in der Augenheilkunde. Wien. klin. Wochenschr. Nr. 27.

D.

Dagonet, Tumeur de la dure-mère crânienne. Arch. de méd. expérim. 1. Mai.

Dahrenstädt, Ein seltener Fall von Netzhautablösung. Centralbl. f. prakt. Augenheilk. März. S. 70.

—, Ueber einen Fall von Sternfigur der Netzhautmitte. Ebd. Februar. S. 42.

—, Ein Fall von Mischform albuminurischer und diabetischer Netzhautablösung. Ebd. Mai. S. 138.

Daitsch, J., Ueber den Einfluss des weissen Lichtes und der verschiedenfarbigen Lichtstrahlen auf den Gaswechsel bei Warmblütern (O wlijanii belawo sweta i rasnozwetnich Intschej na gasoobmen u teplokrownich schiwotnich). Dissert. St. Petersb.

Dana, Ch. L., Tumors of the third ventricle with report of a case of sarcoma of the third ventricle and optico-striate region. Journ. of nerv. and ment. disease. Nr. 3.

Darier, A., Traitement chirurgical de la conjonctivite granuleuse. Archiv. d'Opht. XII. p. 95.

—, Des injections sous-conjonctivals de sublimé dans les maladies de la choroide et de la rétine. Extrait du Compt. rend. de la société française d'Opht. Séance du 4 Mai.

—, Un nouveau traitement de la chorioïdite centrale et de la chorioïdite disséminée. Verhandl. d. X. internat. med. Congresses zu Berlin. IV. 2. S. 91.

Darkschewitsch, S., Ueber recidivierende Oculomotoriuslähmung. Deutsch. Arch. f. klin. Medicin. 49. Bd. 4. und 5. Heft.

Davis, A. E., A reply to Mr. T. B. Story as to the causes of the light-streak on the retinal vessels. Ophth. Review. p. 235.

Davis, A. E., A study of one hundred and thirty-one cases of enucleation. Medic. Record. Oct.

Davis, A., Javal's ophthalmometer and atropine in determining errors of refraction, with an incidental notice of eye-strain and graduated tenotomie. New-York. med. Jonrn. p. 291.

—, Staphyloma anterior total as a cause of enucleation. Med. Record. XIII. p. 448.

Dean, D. A., Trachoma, its etiology and treatment. Pittsbnrgh med. Review. VI. p. 165.

Dehagorij-Mokriewitsch, Beitrag znr Trachombehandlung (k woprosno letschenii trachomi). Westnik ophth. IX. 2. p. 122.

Decourtieu, Note sur le nystagmus de mineurs aux mines de Courrieres. Jonrn. d'ocul. du nord de la France. 1891—2. III. p. 85.

Dejérine et Sottas, Sur un cas de syringomyelie unilatérale à début tardif suivi d'autopsie. Compt. rend. de la société de biolologie. 23. Juillet.

De Lapersonne, F., Statistique de la clinique ophthalmologique de la Faculté de medécine de Lille pour l'année 1890—91. Bnll. méd. du Nord. Lille. XXXI. p. 145.

—, Tuberculose probable de la glande lacrymale. Archiv. d'Opht. XII. p. 211.

—, Dacryoadénite aigue simple. Bull. méd. du Nord. Lille. 1891. XXX. p. 533.

De Mello, Un blépharostate. Verhandl. d. X. internat. med. Congresses zu Berlin. IV. 2. S. 157.

—, Die sympathische Ophthalmie. Lissabon.

De Mets, La myopie à l'école. Ann. Soc. de méd. d'Anvers. 1891. p. 315 nnd Journ. d'hygiène. p. 441.

Derby, Hasket, Recent added facilities for the examination of the eye. Boston med. and surg. Jonrn. Jnne 9.

Derrien, Etnde sur l'empyème des sinus fontaux. Thèse de Paris.

Deschamps, Des injections sous-conjunctivales de sublime. Dauphine méd. Grénoble. XVI. p. 121.

De Schweinitz, Syphilitic plasticiritis; gummatous (iritis papnlosa); gumma of the iris and syphilitic serons iritis. Americ. Journ. of Ophth. p. 111.

—, Ophthalmia neonatorum; its treatment and prophylaxis. Ann. Gynaec. and Paediat. 1891—2. V. p. 243.

—, Some cases of obstructive diseases of the lachrymal passages and the associated intranasal lesions. Univ. medic. Mag. Phila. 1891—2. IV. p. 357.

—, Ein Fall von Keratitis nenroparalytica mit mikroskopischer Untersnchung des erkrankten Anges. Arch. f. Augenheilk. XXV. S. 152.

—, A note on the treatment of vitreons opacities with the fluid cataract of jaborandi. Therap. Gaz. Detroit. VIII. p. 436.

—, Postdiphtheritic paralysis of the external recti. Ann. Ophth. and Otol. I. p. 155.

—, Emholism of the central artery of the retina. Journ. of the americ. med. society. Chicago. XIX. p. 357.

—, Diseases of the eye. A handbook of ophthalmic practice for students and practitioners. Phila. W. B. Sanders. 641 p.

—, Purnlent ophthalmia resulting from an infection from vaginitis. Univ. med. Mag. Phila. 1891—2. IV. p. 771.

Dabney, Antisepsis in Ophthalmology. (Thirty-seventh annnal meeting of the Kentucky state med. assoc.) Americ. Journ. of Ophth. p. 285.

Deschamps, A propos d'un cas de luxation spontanée des deux cristallins. Annal. d'Oculist. CVIII. p. 347.

—, Snr le traitement du strabisme. Dauphine méd. Grenoble. 1891. XV. p. 276.

Despagnet, Traitement de la blépharite par le sublimé à hautedose. Recueil d'Opht. p. 641 und Bullet. méd. 26 Décembr.

—, De la névrite optique héréditaire. Recueil d'Opht. p. 387.

Deutschmann, Demonstration von Staroperierten. (Aerztl. Verein in Hamburg). Münch. med. Wochenschr. S. 191.

—, Ueber Veränderungen des Auges bei Leukämie. Deutschmann's Beiträge znr Augenheilk. 4. Heft. S. 42.

—, Ueber akute retrobulbäre Neuritis optica rheumatischen Ursprungs. Ebd. VI. S. 1.

Déve, Phtiriase des paupières. Gaz. des hôpit. Nr. 5.

Dianoux, Traitement de plaies infectantes de l'oeil. Annal. d'Oculist. CVIII. p. 90.

—, Rapport sur le service ophtalmologique de l'hôpital marin de Pen-Bron. Ibid. CVII. p. 269.

Die Festlichkeiten in Bernay und la Barre im Juli und September 1891. zu Ehren Daviel's. Klin. Monatsbl. f. Augenheilk. S. 3.

Die Influenza-Epidemie 1889/90, herausgegeben von Leyden und Guttmann. Wiesbaden, J. J. Bergmann. (Affektionen des Auges von Horstmann).

Dimmer, Beiträge znr Ophthalmoskopie. v. Graefe's Arch. f. Opht. XXXVIII. 4. S. 19.

—, Noch einmal die Gläserkorrektion bei Aphakie. Klin. Monatshl. f. Augenheilk. S. 73.

—, Ueber die Reflexstreifen auf den Netzhautgefässen. Ber. über d. XXI. Vers. der ophth. Gesellschaft. Heidelberg. 1891. S. 5.

—, Die ophthalmoskopischen Lichtreflexe der Netzhaut. Ebd. S. 210.

Dimissas, De l'antisepsie en ophthalmologie. Recueil d'Opht. p. 129.

Dinkler. Zur Casuistik der multiplen Hirnnervenlähmung durch Geschwulstbildung an der Basis. Deutsche Zeitschr. f. Nervenheilk. I. 5. und 6. H.

Dodd, Chas. W., An iris shield — a new cataract instrument. Arch. of Ophth. XXI. Nr. 2.

Dodge, S., Cataract in the young. Maritime med. News. Halifax. IV. p. 178.

D'Oench, F. E., Krystalle in der Netzhaut. New-Yorker med. Monatsschrift. S. 185.

—, Polyp der Conjunctiva. Ebd. S. 184.

Dogiel, A. S., Ueber die nervösen Elemente der menschlichen Retina. Mitteilung. Arch. f. mikrosk. Anat. Bd. 40. Heft 1.

—, Die nervösen Elemente der menschlichen Netzhaut (Nervnije elementi setschatoj obolotschki tscheloweka). Tomsk. 1891.

Dolgenkow, W., Uebersicht von hundert Staroperationen (Obsor sotni operatij katarakti). Westnik ophth. XI. 1. p. 26 und Sitzungsber. d. Ges. d. Aerzte zu Kursk.

Donberg, G., Sehproben nach metrischem System zur Bestimmung der Sehschärfe (Tohlitzi po metritscheskoj sisteme dlja opredelenja ostroti srenja). St. Petersburg.

Donaldson, The extent of the visual cortex in a man as deduced from the study of Laura Bridgmann. Americ. Journ. of Psychol. Nr. 4.

Donath, J, Hysterische Pupillen- und Akkommodationslähmung durch hypnotische Suggestion. Deutsche Zeitschr. f. Nervenheilk. II. Heft 1 und 2.

—, Ueber hysterische Pupillen- und Akkommodationslähmung geheilt durch hypnotische Suggestion. Wien. med. Presse. Nr. 1.

Dor, H., Sur les verres de contact. Revue générale d'Opht. p. 493.

—, Sur le traitement de la cataracte congénitale. Bull. méd. Paris. VI. p. 835

—, Rapport sur le traitement de la cataracte congénitale. Extract du Compt. rend. de la société franç. d'Opht. Séance du 2 Mai.

Doucet, Manrice J., De la dacrocystite chronique. Son traitement dans les cas rebelles par la cauterization ignée ou thermocautère. Bordeaux. 1891. p. 100.

Douthweite, A. W., Transplantation of on eyelid. China M. Miss. J. Shanghai. VI. p. 73.

Dowling, F., The influence of tobacco manufactories of Cincinnati. Cincin. Lancet Clinic. XXIX. p. 585.

—, The influence of tobacco on retinal vision. Med. and Surgic. Reporter Philad. p. 642.

—, Influence du tabac sur la vue. Recueil d'Opht. p. 591.

Drake-Brockman, E. F., A case of double optic neuritis dependent on spinal disease. Brit. med. Journ. II. p. 77.

Dracoulides, Forme tardive de l'ophtalmie sympathique. Annal. d'Oculist. CVIII. p. 41.

Dransart, Sixième contribution à l'étude du nystagmus des mineurs; analyse critique du travail du Dr. Court. Journ. d'ocul. du nord de la France. Lille. 1891—2. III. p. 97.

—, Des injection sous-conjunctivales de sublimé dans le traitement des granulations. Ibid. p. 106.

—, Travail du mineur nystagmique considéré comme cause d'accidents. Ibid. Nov.

—, Des injections de sublimé en ophtalmologie. Ibid. p. 35.

Dubuisson, Anévrisme artérioso-veineux de la carotide avec exophtalmie. Union médic. Déc.

Du Gourlay, Deux cas de choroïdite suppurative (panophtalmie) à marche lente, de cause non traumatique. Annal. d'Oculist. CVIII. p. 281.

Dunn, Rupture of the eye in the ciliary region; shrinking of the ball, with supervention of sympathetic ophthalmia two and a half years after the injury. Virginia med. Month. Richmond. XIX. p. 25.

—, Injury to the eyeball; rupture of sclera in the ciliary region; eye saved. Ibid. p. 824.

—, A case of dermoid cyst of the orbit. Americ. Journ. of Ophth. p. 39.

—, A case of reflex micropsia upon posterior hypertrophy of the inferior turbinates. Arch. Ophth. XXI. p. 375.

—, Acute rheumatic conjunctivitis. Virginia med. Month Richmond. XXI. p. 478.

Dunn, Contusion of the eye-ball; dislocation of lens, with rupture of its capsule; separation of iris at its periphery. Virginia Month Richmond. XIX. p. 581.

Duret, H. et Dujardin, Sur la diplopie monoculaire comme symptome cérébral. Journ. d. scienc. méd. de Lille. p. 25.

Dutilleul, G., Leucosarcome de la choroide. Bull. méd. du nord. Lille. XXXI. p. 8.

Dutil, Note sur une forme de ptosis non congénital et héréditaire. Progrès médic. ref. Recueil d'Opht. p. 693.

Dymond, Ueber ein mydriatrisch wirksames Alkaloid der Lactuca. Therap. Gazette. Nr. 1. p. 47.

E.

Eales, H., Injuries to the eye and adjacent points. Birmingham med. Record. XXXI. p. 278.

—, F. B., Objektive strabismometer by the keratoskopic arc of the Wecker and Masselon. Ann. Ophth. and Otol. St. Louis. I. p. 216.

Eckhard, C., Zur Topographie der die Pupille verengenden Fasern des Trigeminus innerhalb der Centralorgane. Centralbl. f. Physiologie. Leipzig und Wien. VI. S. 129.

Edsall, F. H., Ophthalmia neonatorum. Pittsburgh med. Record. IV. p. 33.

Ehrenhaus, J. und Posner, L., Initiale Blasenlähmung bei akuter Myelitis im Kindesalter. Deutsche med. Wochenschr. Nr. 47.

Ehrlich, E., Die Erkrankungen des Sehorgans im Gefolge von Influenza. Inaug.-Diss. Berlin.

Eichbaum, F., Ueber die Bewimperung der Augenlider des Pferdes. Oesterreich. Monatsschr. f. Tierheilk. Wien. XVI. p. 337.

Ein Attest des Raths zu Braunschweig vom Jahre 1504 für einen Oculisten Meister Johann von Möre. Klin. Monatsbl. f. Augenh. S. 387.

Eiseck, Ein Fall von Lenticonus posterior. Ebd. S. 116.

Eisenlohr, Ueber Abscesse in der Medulla oblongata. Deutsche med. Wochenschr. Nr. 6.

Elliot Colburn, Keratitis bullosa. (Read before the Chicago Patholog. Soc.) Americ. Journ. of Ophth. p. 101.

Ellis, H. B., Analyses of two hundred cases of errors of refraction. New-York med. Journ. IV. p. 490 und South. Calif. Pract. Los. Angeles. VII. p. 81.

—, Refractive errors in functional nervous disorders. Ibid. p. 305.

Elmer Starr, A new instrument for quickly determining refractive errors of the eye. Americ. Journ. of Ophth. p. 119.

Elschnig, Dr. C., Zur Entstehung der Netzhautrisse bei Netzhautablösung. Klin. Monatsbl. f. Augenheilk. S. 416.

—, Klinischer und anatomischer Beitrag zur Kenntnis der akuten retrobulbären Neuritis. Archiv f. Augenheilk. XXVI. S. 56.

—, Detachment of the choroid. Transl. by J. A. Spalding. Arch. Ophth. XXI. p. 272.

Emmert, C., Keratitis dendritica und Herpes corneae febrilis. Centralbl. f. prakt. Augenheilk. Dez. S. 355.

Engelmann, T. W., Ueber elektrische Vorgänge im Auge bei reflektorischer und direkter Erregung des Gesichtsnerven; nach Versuchen von G. Grijns mitgeteilt. Beitrag zur Psychol. und Physiologie der Sinnesorgane. 1891. S. 195.

Éperon, Enquête sur l'état des yeux dans les écoles de Lausanne. Lausanne. F. Rouge.

Erdberg, Alfred von, Zur Prophylaxe der Blennorrhoea neonatorum im Kreissbett. Dorpat. 1891. H. Laakmann. p. 52.

Erwin, A. J., The treatment of incipient cataract. Journ. americ. Med. Assoc. XIX. p. 258.

Essad, Des hémorragies du corps vitré chez les jeunes. Recueil d'Opht. p. 221.

Ess, F., Die praktische Medicin vor Christi Geburt. Wien. med. Wochenschr. Nr. 36.

Evans, T. C., Congenital ptosis, Report of a case treated by Panas' operation. Americ. Journ. of Ophth. p. 325.

Eversbusch, J., Augenkrankheiten. Jahresber. Virchow-Hirsch. II.

—, Glaskörper-Entozoon. Ber. über d. XXI. Vers. d. ophth. Gesellsch. Heidelberg. 1891. S. 249.

F.

Fage, Formes cliniques et traitement de l'épithélioma de l'angle interne des paupières. Recueil d'Opht. p. 527.

—, Statistique de la clinique ophthalmologique de l'hospice Saint-Victor. Gaz. méd. de Picardie. Amiens. X. p. 251.

—, Un cas d'éléphantiasis des paupières. Annal. d'Oculist. CVII. p. 276.

—, Ophtalmoscope à refraction pour les examens rapides. Ibid. p. 279.

—, Valeur et indications de l'exentération du globe oculaire. Recueil d'Opht. p. 164.

—, Valeur et indications de l'iridéctomie dans l'operation de la cataracte à propos d'une série de trente extractions. Gaz. hebd. d. scienc. méd. de Bordeaux. 1891. XII. p. 606.

—, Glio-sarcome de la rétine. Gaz. méd. de Picardie. Amiens. X. p. 197.

—, Plaie pénétrante de la sclérotique, suture sclérotícale; guérison. Ibid. p. 247.

—, Considérations sur l'étiologie et le traitement de la kerato-conjonctivite phlycténulaire. Ibid. p. 295.

—, Quelques traitements recents du catarrhe des voies lacrymales. Ibid. p. 323.

Falchi, Altérations histologiques de la rétine dans la rage expérimentale. Verhandl. d. X. internat. med. Congresses zu Berlin. IV. 2. S. 146.

Faravelli, E., A proposito dell'azione delle inalazione di bicloruro di metilene sulla cornea. Osservazioni sperimentali. Archivio per le scienze médiche. XVI. Nr. 3.

—, Il tempo quale coefficiente da introdursi nella determinazione del visus. (Nota preventiva.) Rivista generale italiana di Clinica med. IV. Nr. 12.

Fellows, C. G., Diplopia, paralysis of the sixth nerve. Journ. Ophth. Otol. and Laryngol. IV. p. 42.

Ferdinands, G., Gunshot injuries to the eye; the possibility of their more conservative treatment. Lancet. II. p. 240.

Fergus, F., The relations of ophthalmology to medicine and surgery. Glasgow med. Journ. XXXVII. p. 81.

Ferret, A., De la cataracte corticale vulgaire dite cataracte spontanée on sénile. 8. Paris, Soc. d'édit. scient.

Ferri, L., Delle cause del sintomo di Graefe nel morbo di Basedow. Annali di Ottalm. XXI. p. 193.

—, Breve risposta al dott. Elia Baquis. Ibid. p. 305.

—, Schema rappresentativo delle azioni fisiologiche dei muscoli oculari e loro diplopie paralitiche. Ibid. p. 65.

—, Dei movimenti apparenti (Risposta alla critica dell dott. Faravelli). Ibid. p. 582.

Ferrier, D., Vorlesungen über Hirnlokalisation. Deutsche autorisierte Ausgabe von Dr. M. Weiss in Wien. Leipzig und Wien, J. Denticke.

—, Tumour of the left frontal lobe. Lancet. 4. June.

Ferron, Inclusion d'une paillette métallique dans l'iris. Journ. de médec. de Bourdeaux. p. 132.

—, Imperforation des points lacrymaux. Ibid. p. 132.

Ferry, E. S., Persistence of vision. Americ. Journ. Soc. N. Haven. p. 192.

Feuer, Die Beziehungen zwischen Zahn- und Augenaffektionen. Klin. Zeit- und Streitfragen. Heft 10.

—, Embolie der Arteria tempor. sup. retinae. Pest. med. chir. Presse. XXVIII. S. 550

Février, L., De l'action des muscles obliques. Annal. d'Oculist. CVII. p. 92.

Fick, E., Ueber Ermüdung und Erholung der Netzhaut. v. Graefe's Arch. f. Ophth. XXXVIII. 1. S. 118.

—, Einige Bemerkungen über das Photographiren des Augenhintergrundes. Ber. über d. XXI. Vers. d. ophth. Gesellsch. Heidelberg. 1891. S. 197.

—, Noch einmal die ungleiche Akkommodation. v. Graefe's Arch. f. Ophth. XXXVIII. 2. S. 204.

—, Einige Bemerkungen über die Kontaktbrille. Klin. Monatsbl. f. Augenheilk. S. 306.

—, Entgegnung van E. Hering in Sachen der Netzhauterholung. v. Graefe's Arch. f. Ophth. XXXVIII. 4. S. 300.

Fifteenth annual Report. Presbyterian Eye, Ear and Throat Charity Hospital. Baltimore.

Finlay, C. E., Penetrating wounds of the eye ball; histological and bacteriological researches and consideration regarding the pathogenesis of sympathetic ophthalmia. Archiv. Ophth. XXI. p. 457.

Fischer, E. D, Lead poisoning with special reference to the spinal cord and peripheral nerve lesions. Americ. Journ. of the medic. scienc. N. 243.

Flack, J.. Ueber Sarkome der Augenlider. Inaug.-Diss. Königsberg.

Foltz, K. O., Iritis. Chicago Med. Times. XXIV. p. 300.

Forget, A., Examen microscopique d'un moignon obtenu par exentération du globe oculaire. Archiv. d'Opht. XII. p. 693.

Forlanini, Spaccatura della cornea e della sclerotica con procidenza dell' iride del corpo ciliare e del vitreo; escisione del iride; sutura; guarigione; iridectomia consecutiva. Boll. d'ocul. XIV. Nr. 8.

Forlanini, G., Contributo allo stndio dei traumatismi oculari. Gazz. med. lomb. Milano 1891. p. 489.

—, Ferita penetrante della sclerotica nella regione cigliare con presenza del corpo feritore; estrazione; cura; guarigione. Ibid. p. 490.

Forrester, Eyes of different color. Med. Record. p. 399.

Foster, M. L., Application of antisepsis in ophthalmic and aural snrgery. Ibid. p. 686.

—, J. M., Embolism of arteria centralis retina. Arch. f. Ophth. XXI. p. 497.

—, Ein cystenartiger Tumor in der Thränendrüse. Arch. f. Augenheilk. XXIV. S. 269.

Fourney, G., Traitement chirurgical de la conjonctivite granuleuse scarifications, curettage, broussage. Thèse de Paris.

Fournier, L'ophtalmie blennorrhagique. Gaz. d. hôpit. p. 70.

Four-Raymond, A propos de la phthiriase des panpières. Bnll. Soc. franç. de dermat. et syph. III. p. 120 nnd Gaz. de hôpit. p. 242.

Fowler, W. P., A pecnliar case of injury to the eye. Americ. Journ. Homeop. VII. p. 533.

Fox, L. W., Eyesight in middle life and old age; with a few hints for its care and preservation. J. Franklin. Institnte. Phila. CXXXIII. p. 454.

—, The snrgical treatment of grannlar lids. Ophth. Record. Nashville. 1891—2. I. p. 265.

—, The preliminary and after treatment in cataract operations. Ann. Ophth. and Otolog. I. p. 88.

Franck, R., Osteoma orbitae et nasi; exstirpatio. Internat. klin. Rundschan. Wien. VI. p. 1058.

Frank, Ueber Ophthalmoplegia interior. Vereinsbl. d. pfälz. Aerzte Frankenthal. VIII. p. 2.

Frank, H. Hodges, A case of tenonitis after influenza. — Excision. — Pathological examination of the eye. Ophth. Review. p. 49.

Franke, Infektion nnd Desinfektion von Angenwässern. Verhandl. d. X. internat. med. Kongresses zu Berlin. IV. 2. S. 103.

—, Zur Behandlnng des tranmatischen Irisvorfalls. Klin. Monatsbl. f. Augenheilk. S. 96.

—, Einige Bemerknngen über Hant- und Schleimhautpropfung bei der Operation der Trichiasis. Centralbl. f. prakt. Augenheilk. Februar. S 34.

Fred Whiting, Ein Fall von primärem Sarkom der Regenbogenhaut mit Knochenbildung in der sekundär beteiligten Aderhaut. Arch. f. Augenheilk. XXIV. S. 194.

French, H. C., Cataract extractions at the Royal Ophthalmic Hospital Moorfields. Jonrn. of Ophth. Otol. and Laryngolog. IV. p. 51.

Freund, C. S., Ueber cerebral bedingte optische Hyperästhesie. Neurolog. Centralbl. Nr. 17.

Friebis, G., Double congenital dislocation of the lens. Journ. Americ. med. assoc. Chicago. XIX. p. 277.

Friedenwald, H., Binocnlar metamorphopsia prodnced by correcting glasses. Arch. Ophth. New-York. XI. p. 204.

Fröhlich, J., Ueber Salophen und dessen therapeutische Verwendung. Wiener med. Wochenschrift. Nr. 25.

Froelich, L., Des procédés modernes pour réconnaitre la simulation de la cécité ou de la faiblesse visuelle. Revue méd. de la Suisse romande. Nr. 12. Décembre 1891.

—, Aescorcin als diagnostischer Farbstoff. Arch. f. Augenheilk. XXIV. S. 318.

Fromaget, C., Recherches sur l'histologie de la rétine. Arch. d'Opht. XII. p. 721.

—, Kyste séreux congénital de l'orbite, anophtalmie et microphtalmie. Gaz. hébd. du sciences méd. de Bordeaux.

Frothingham, G. E., A case of rare form of orbital tumor. Journ. americ. med. assoc. XIX. p. 299.

Fryer, B. E., Case of congenital, bilateral external ophthalmoplegia and congenital, bilateral facial paralysis. Ann. Ophth. and Otol. Kansas City. p. 82.

Fuchs, E., Lehrbuch der Augenheilkunde. 3. Aufl. gr. 8. M. 194 Holzschn. Wien, Deuticke.

—, Ueber das Pterygium. v. Graefe's Arch. f. Ophth. XXXVIII. 2. S. 1.

—, Text-book of ophthalmology. Autorized translation from the second enlarged and improved German edition by A. Dicame. New-York. D. Appleton & Co. 801 p.

—, Manuel d'ophtalmologie. Traduit sur la 2e édition allemande par le Dr. Lacompte et Leplat.

Fukala, Die schnellste und einfachste, auf pathologisch-anatomischen Veränderungen basierende Behandlung des Trachoms. Internat. klin. Rundschau. Nr. 24 und 25.

—, Der schädliche Einfluss der Akkommodation auf die Zunahme der höchstgradigen Myopie. Berlin. klin. Wochenschr. Nr. 23.

—, Ueber die Aetiologie der Conjunctivitis phlyctaenulosa mit Rücksicht auf ihr Vorkommen in den Vereinigten Staaten von Nordamerika. Nachtrag zur operativen Behandlung der Keratitis superficialis. Arch. f. Augenheilk. XXIV. S. 229.

—, Therapeutische Notizen aus der Augenheilkunde. 1. Eine neue Methode der Behandlung des Hornhautabscesses. 2. Wenn ein Auge an Glaukom erblindet ist, wann soll das zweite operiert werden? Berlin. klin. Wochenschr. Nr. 49.

Fumagalli, A., Sulla embolia dell' arteria centralis retinae a proposito di tre nuovi casi clinici. Riforma med. VIII. Nr. 85—88.

—, Sulla struttura di alcuni epiteliomi. Arch. per le scienze med. XVI. Nr. 21.

Fuster, A., Sobre la patogenia y tratamiento de los tumores y fistulas lagrimales. Rev. esp. de oftal. dermat. sif., etc. Madrid. 1891. XV. p. 481.

G.

Gaffron, Ein Fall von doppelseitiger homonymer Hemianopsie. Deutschmann's Beiträge z. Augenheilk. Heft V. S. 59.

Galezowski, De l'hémianopsie chromatique dans une amblyopie nerveuse. Recueil d'Opht. p. 576.

—, Dacryadénite aiguë, ses causes et son traitement. Ibid. p. 594.

—, Sur les signes prodromiques de l'atrophie ataxique des papilles et sur la cause syphilitique de la maladie. Ibid. p. 543.

Galezowski, Observations cliniques. Ibid. 21, 208 et p. 538.

—, Des altérations du cercle ciliaire et de l'examen ophtalmoscopique de cette région dans les maladies constitutionelles et dans la myopie. Annal. d'Oculist. CVIII. p. 465.

—, Du grossissement de l'image ophtalmoscopique dans l'étude de la pathologie des vaisseaux rétiniens. Compt. rend. Soc. de biol. Par. IV. p. 601.

—, Du grossissement de l'image ophtalmoscopique dans l'examen des vaisseaux rétiniens. Recueil d'Opht. p. 385.

—, De l'examen ophtalmoscopique du cercle ciliaire dans la syphilis, la tuberculose, la goutte. Ibid. p. 341.

—, Nouveau procédé opératoire d'extraction de cataractes incomplètes par incision semi-elliptique de la cornée avec sphinctérotomie. Ibid. p. 262.

—, Sur la diplopie monoculaire d'origine générale ou hystérique. Ibid. p. 137.

—, Des spasmes des vaisseaux rétiniens et de leur influence sur la vision. Ibid. p. 69.

—, De l'extraction de la cataracte à lambeau semi-elliptique sans iridectomie. Détails du procédé opératoire de l'auteur. Ibid. p. 711.

—, De la contracture partielle hystérique du muscle accommodateur déterminant l'astigmatisme. Compt. rend. Soc. de biol. Par. IV. p. 293.

—, Sur la diplopie monoculaire de nature cérébrale hystérique. Recueil d'Opht. XIV. p. 137.

—, De la diplopie monoculaire dans l'amblyopie hystérique. Compt. rend. Soc. de biol. IV. p. 65.

Gallemaerts, Appareil de Léon Gérard pour la détermination des corps étrangers à l'intérieur du globe oculaire. Verhandl. d. X. internat. med. Congresses zu Berlin. IV. 2. S. 130.

—, Kyste congénital de la paupière avec microphthalmos. Communication faite à la société des scienc. méd. et naturelles de Bruxelles. 7 Déc.

Gallenga, C., Alcune ricerche sperimentale sul trattamento della tubercolosi primitiva della cornea e dell' iride. Rassegna di scienc. med. VI. p. 533. Modena. 1891.

Galleraui et Stefani, Sur les centres visuels des pigeons et sur les fibres commissurales. Arch. ital. de biologie. XVII. p. 478.

Galtier, Le traitement de l'ophtalmie blennorrhagique. Annal. d'Oculist. CVII. p. 499.

Gama Pinto, Contributions à la chirurgie oculaire. Ibid p. 241.

—, Traitement des affections du sac lacrymal. Ibid. p. 25.

Gardner, C. R, Absorption of opacities in a case of senile cataract. Ophth. Record. Nashville. 1891—92. p. 411.

Gariel, Sur un mémoire du Dr. Ostwalt intitulé; recherches expérimentales sur l'influence que l'éloignement de l'oeil exerce sur la force refringents du cylindre correcteur dans les différentes formes d'astigmatisme. Bull. Acad. de méd. Par. XXVIII. p. 93.

Garnier, R. von, Einiges über Glaukom und die damit zusammenhängenden Gefässveränderungen. Arch. f. Augenheilk. XXV. S. 24.

—, Zur Frage von der Pathologie des Glaukoms und der Rolle der Gefässveränderungen (K woprosu o pathologii glaukomi i roli sosudistich ismeneuij). Westnik ophth. IX. 2. p. 97.

Garnier, R., Einiges über die endarteritischen Veränderungen der Augengefässe. Centralbl. f. prakt. Augenheilk. S. 9.
Ganthier, Un cas d'acromegalie; autopsie. Progrès médic. XV. Nr. 1.
Gayet, De la restauration ossense du rebord de l'orbite. Arch. d'Opht. XII. p. 193.
Gazépy, Canthoplaste. Ibid. XII. p. 632.
Geigel, R., Ueber Friedreich's hereditäre Ataxie. S.-A. aus d. Sitzungsber. Würzburg. Phys. med. Gesellsch.
General-Bericht über die Sanitäts-Verwaltung im Königreiche Bayern. XXII., das Jahr 1890 umfassend. München, Bassermann.
Gepner, jun., Knapp's Rollzange (Roller forceps) zur Behandlung des Trachoms. Centralbl. f. prakt. Augenheilk. Oktober. S. 98.
Gergens, E., Die Entstehungsursachen der skrophulösen Augenentzündung. Vereinsbl. d. pfälz. Aerzte. Frankenthal 1891. VII. S. 253.
Gerke, O. und Kain, E., Ein Fall von Croup der Bindehaut, der Mund- und Rachenschleimhaut. Arch. f. Augenheilk. XXIV. S. 305.
Gerken, N., Zur Trachomfrage (K woprosu o trachome). Westnik ophth. IX. 3. p. 197.
Geronzi, G., Resoconto per l'anno scolastico 1890—91. (Clinica Oculistica di Roma, diretta dal professor Businelli). Annali d. Ottalm. XXI. p. 68.
Geschwind, Amblyopie quinique. Arch. de médecine militaire. Janvier.
—, Opacités du corps vitré dans un cas d'amblyopie quinique. Ibid. XIX. p. 43.
Gibson, R. D., Treatment of keratoconus by means of the galvano-cautery and iridectomy. Journ. of the Americ. Med. Assoc. Chicago. XIX. p. 313.
Giese, Zur Kasuistik der Balkentumoren. Arch. f. Psych. und Nervenkr. XXIII. S. 961.
Giese, Joh., Ueber den ophthalmoskopischen Befund bei Myopie. Ein Beitrag zur Lehre von der Myopie. Inaug.-Diss. Kiel. 1891.
Gifford, H., Further experiments on the lymph-streams and lymph-channels of the eye. Arch. Opht. XXI. p. 171.
Giffort, On the use of Thiersch flads in te treatment of trichiasis and entropinm. Americ. Journ. of Ophth. p. 1.
Gillet de Grandmont, De la nature microbienne des kératites. Archiv. d'Opht. XII. p. 149.
—, Nature mikrobienne des ophtalmes profondes. Ibid. p. 625.
—, Neurasthénie tranmatique et accidents oculaires. Bull. Soc. de méd. prat. de Paris. p. 244.
Ginsburg, J., Statistische Angaben über die Augenerkrankungen in der Stadt Woronesch (Materjali dlja statistiki glasnich sabolewanij w gorode Woronesche). Westnik ophth. IX. 2. p. 127.
Ginlini, Ein Fall von kleinzelligem Rundzellen-Sarkom der Thränendrüsen beider Augen. Münch. med. Wochenschr. S. 86.
Gloor, Th., Zur Lehre von den Optikus-Tumoren. Inaug.-Diss. Basel.
Gmelin, Zur Morphologie der Papilla vallata und foliata. Arch. f. mikr. Anat. S. 1.
Goode, G. H., Senile cataract, with a table of twenty-five consecutive cases. Cincin. Lancet. Clinic. 1. XXIX. p. 106.

Goldscheider, Zur Physiologie und Pathologie der Handschrift. Arch. f. Psych. und Nervenkr. XXIV. S. 503.

Goldzieher, W., Die Balneotherapie in der Augenheilkunde. Pest. med. chir. Presse. XXVIII. S. 361.

—, Ueber die mit besonderer Weichheit des Bulbus einhergehenden phlyktänulären Hornhautentzündungen. Ungarisches Arch. f. Med. I.

—, Ueber eine angeborene abnorme Lidbewegung. Vortrag im Budapester kgl. Verein d. Aerzte am 5. November.

Gonzenbach, M. von, Einfahren eines Zündhütchenstückes ins Auge mit Einkapselung und Erhaltung eines vollen Sehvermögens. Klin. Monatsbl. f. Augenheilk. S. 197.

Gorand, Deux cas d'iritis traumatique. Annal. de la policlinique, de Bordeaux. 1891. Nr. 9.

—, Trois cas d'éléphantiasis de la paupière. Ibid.

Gorfein, M., Zur Glaukom-Therapie (K terapii glaukomi). Sitzungsb d. kais. medicin. Gesellsch. in Wilna. LXXXVII. 1.

Gosetti, Le operazioni oculari eseguite nella divisione oftalmica dell' Ospedale di Venezia nel quadriennio 1888—91. Annali di Ottalm. XXI. p. 202 ed 326.

Gotti, V., Di due trami oculari. Bull. d. scienc., med. di Bologna. III. p. 71.

Gould, G. M., A method of infection, treatment and prophylaxis of purulent ophthalmia. Med. News. Phila. p. 657.

—, The function of the lachrymal puncta. Ibid. p. 717.

—, A simple method of treating many cases of lachrymal obstruction. New-York med. Journ. p. 627.

—, The practical adjustment of spectacles. Ann. Ophth. and Otol. I. p. 8.

Gowers, W. R., Die Ophthalmoskopie in der inneren Medicin. Uebers. v. Grube. gr. 8. M. 81 Holzschn. u. 12 Taf. Wien. Deuticke.

Gradle, H., Eine Methode zur Bestimmung des latenten Schielens. Verhandl. d. X. internat. med. Kongresses zu Berlin. IV. 2. S. 46.

—, On the curative influence of tuberculosis on certain type of corneal ulceration. Chicago med. Record. 1891—2. p. 544.

—, The etiological relation of nasal diseases to affection of the eyes. Journ. americ. Med. Assoc. Chicago. XIX. p. 302.

Graefe, A., Torticollis und Augenmuskellähmung. Centralbl. f. prakt. Augenheilk. Dez. S. 353.

—, Extraktion zweier Cysticerken aus einem Auge. Klin. Monatsbl. f. Augenheilk. S. 297.

—, Notiz zu dem Prismenversuche behufs Nachweises der Simulation einseitiger Amaurose. Ebd. S. 60.

—, Note sur un aveugle de naisance operé de la cataracte à l'âge de quinze ans. Revue scient. I. p. 67.

Grandclément, Un cas d'astigmatisme hypermétropique considerable et simulant l'amaurose, survenu à la suite d'une brulure du tiers interne de la cornée. Lyon méd. XIX. p. 403.

Greef, R., A remarkable case of pseudotrachoma. Arch. Ophth. XXI. p. 505.

Greef, Zur Kenntnis der intraokularen Cysten. Arch. f. Augenheilk. XXV. S. 395.

Greeff, Recherches sur l'ophtalmie migratice. Revue générale d'Opht. p. 385.

—, Studien über die Plastik des menschlichen Auges an Lebenden nnd an den Bildwerken der Antike. Arch. f. Anat. und Physiol. (Anat. Abt.) Heft 3. 4.

Greenwood, A., Two cases of corneal wound with prolapse of iris. Boston med. and surgic. Journ. CXXVI. 4. February.

Griffith Hill, A., The diagnosis of intra-ocular growths. Med. Chron. Manchester. XVI. p. 1.

Groenouw, Ueber die Intoxikationsamblyopie. v. Graefe's Arch. f. Ophth. XXXVIII. 1. S. 1.

Gros, A. G., L'esenterazione del bulbo oculare. Giorn. med. d. r. esercito. Roma. XI. p. 289.

Grosset, Un cas de sclérose en plaques et hystérie confirmée par l'autopsie. Nouveau Montpellier méd. ref. Recueil d'Opht. p. 639.

Grossmann, L, Die syphiltischen Erkrankungen des Auges. Wiener Klinik. Vorträge aus der gesamten praktischen Heilkunde. Februar. Heft 2.

—. Znr Prüfung auf Farbenblindheit. Verhandl. d. X. internat. med. Kongresses zu Berlin. IV. 2. n. 57.

—, Blennorrhoea neonatorum und ihre Verhütung. Ebd. S. 45.

—, Ueber reflektorische Hyperästhesie nnd Anästhesie der Netzhaut. Pest. med.-chirg. Presse. XXVIII. S. 316.

Grosz, E., Fälle von eitriger Entzündung bei Einheilung von Iris in eine Hornhautnarbe. Szémeszet. p. 25.

—, Verletznng der Linse. Szemeszet nnd Pest. med.-chirg. Presse. XXVIII. S. 397.

Grünwald, Die Lehre von den Naseneiterungen mit besonderer Rücksicht auf die Erkrankungen des Sieb- und Keilbeins und deren chirurgische Behandlung. J. F. Lehmann. München.

Grut, Edm. Hansen, On the pathology and treatment of Glaukoma (Priestley-Smith) mit Bemerkungen von E. H. G. Nord. ophthalm. Tidskr. V. p. 97.

Gnaita, L., Esame dei dipinti di Domenico Beccafumi in rapporto alla di lui visione cromatica. Annali di Ottalm. XXI. p. 565.

—, Processo operatico per la cura della dacriocistite. Atti della R. Accad. dei Fisiocrit. in Siena. IV. p. 17.

—, Nonveau procédé opératoire pour le traitement rapide de la dacryocystite. Annal. d'Oculist. CVII. p. 50.

—, Operative Behandlung zur raschen Heilung der Dacryocystitis. Centralbl. f. prakt. Augenheilk. Jannar. S. 5.

Guibert, Un cas d'entropion congénital double, guérison. Arch. d'Opht. XII. p. 101.

Guillemain et Terson, Les complications orbitaires et oculaires des infections des sinus frontal, maxillaris, sphénoidal. Gaz. des hôpit. 9 Avril.

Guillery, Nochmals meine Sehproben. Arch. f. Augenheilk. XXVI. S. 79.

—, Ueber die typische Diagnostik der Pnpillarerscheinungen bei der Tabes dorsales. Deutsche med. Wochenschr. Nr. 52.

Gnillery, Ueber die Entschädigungsansprüche Einäugiger. Klin. Monatsbl. f. Augenheilk. S. 206.

Guilloz, T., Examen binoculaire de l'image renversée dn fond de l'oeil avec un ophtalmoscope ordinaire. Compt. rend. Soc. de biol. Par. IV. p. 203 et Archiv. d'Opht. XII. p. 224.

Güllskand, A., Ein Fall von Lenticonns posterior. Nord. ophthalm. Tidskr. V. p. 18.

Guinon et Parmentier, De l'ophtalmoplégie externe combinée à la paralysie glosso- labio- laryngée et à l'atrophie muscnlaire progressive. Extrait de la nouvelle Iconographie de la Salpêtrière.

Günther, M., Ueber einen Fall von Angiosarkom der Chorioidea. Arch. f. Augenheilk. XXV. S. 136.

Gnrfinkel, A.. Pnstnla maligna des Lides (Pustnla maligna weka). Westnik ophth. IX. 1. p. 24.

Gnyot, Un cas d'apoplexie générale dn corps vitré observé à l'Institut ophtalmique de Lonvain. Arch. méd. belges. Brnx. 1891. XI. p. 361.

Gntmann, Demonstrationen. Verhandl. d. X. internat. med. Kongresses zu Berlin. IV. 2. S. 158.'

H.

Haab, O., Pathologische Anatomie des Anges. Abdruck ans d. »Lehrbuch d. speciellen path. Anatomie« von Ziegler. 7. Anflage.

—, Die Blutung zwischen Netzhant nnd Glaskörper. Dentschmann's Beiträge zur Augenheilk. V. S. 37.

Hadji-Antonoglon, Ueber die Empornähung des gesnnkenen Oberlides. Inang.-Diss. Berlin.

Haensell, L'altération du corps vitré dans le glancome. Verhandl. d. X. internat. med. Kongresses zu Berlin. IV. 2. S. 97.

Hall, G. C., The prognostic valne of accidents during cataract operation. Indian Med. Record. Calcntta. III. p. 199.

Hansell and J. H. Bell, A statistical review of the proportion and canse of blindness in thirty-two thousand eyes consecutively treated in the Jefferson College Hospital. Arch. Ophth. New-York. XXI. p. 51.

—, The prominent symptoms of hyperophoria. Transact. of the americ. ophth. soc. Twenty eighth meeting. p. 406.

—, Howard F. and James H. Bell, Annnal of clinical ophthalmology. Phila. P. Blakiston Son & Co.

— and J. H. Bell, Eqnilibrium of the ocular mnscles. Ann. Ophth. and Otol. 1. p. 148.

—, Pagenstecher's operation by entropion and trichiasis. Med. News. February 13.

Hansen, C. M., Corpus alienum in Camera anterior. Nord. ophth. Tidsskr. V. 27.

—, Ueber die maligne Skleritis. Forhdl. i med. Selsk.

Haltenhoff, G., Kératite denditriqne ou herpès. Annal. d'Oculist. CVII. p. 401.

Hare, H. A., A case of acromegaly. Med. News. Nr. 998.
Harlan, G. C., Constant correction of high myopia. Transact. of the americ. ophth. soc. Twenty-eighth meeting. p. 373.
—, Statistics of the direction of the principal meridians in binocular astigmatism. Ibid. p. 315.
—, Constant correction of high myopia. Ibid. p. 373.
Hartridge, G., The refraction of the eye. 6. ed. 8. London, Churchill.
—, Double neuro-retinitis after influenza. (Ophth. soc. of the united kingd.) Ophth. Review. p. 345.
—, The electric light and its effects upon the eyes. Brit. med. Journ. 20. Febr.
Hasbrouck, S., A clinical experience with pyoktanin as an auxiliary in the treatment of eye diseases. Journ. Ophth., Otol. and Laryngol. IV. p. 9.
Hasket Derby, Recent added facilities for the examination of the eye. Boston med. and surgic. Journ. June 9.
Hasner von Artha †. Klin. Monatsbl. f. Augenheilk. S. 118.
—, Nekrolog. Centralbl. f. prakt. Augenheilk. Februar. S. 44.
Hasse, O., Ein Fall von Hydrophthalmus congenitus mit anatomischem Befund. Inaug.-Diss. Strassburg i./E.
Hebold, O., Die Sehnervenerkrankung beim Menschen. v. Graefe's Arch. f. Ophth. XXVIII. 1. S. 221.
Heddaeus, Ein Probier-Brillengestell. Klin. Monatsbl. f. Augenheilk. S. 150.
—, Zur Skiaskopie. Ebd. S. 326.
—, Zur sogenannten Thränensack-Blennorrhoe der Neugeborenen. Ebd. S. 81.
Hegg, Un cas de contraction partielle du muscle ciliare. Recueil d'Opht. p. 650.
—, Zur Farbenperimetrie. v. Graefe's Arch. f. Ophth. XXXVIII. 3. S. 145.
—, Microphtalmie avec colobome de la gaine du nerf optique et persistance du canal de cloquet. Recueil d'Opht. p. 142.
Heinzel, C., Zur Kasuistik des Schichtstares. Deutschmann's Beiträge zur Augenheilk. Heft V. S. 27.
Heisler, Ignaz, Pediculi pubis auf der behaarten Kopfhaut. Arch. f. Dermat. und Syphilis. XXIV. S. 588.
Helmholtz, H. v., Handbuch der physiologischen Optik. Zweite umgearbeitete Auflage. 6. Liefg.
—, Kürzeste Linien im Farbensystem. Zeitschr. f. Psychol. und Physiol. d. Sinnesorgane. Hamburg u. Leipzig. 1891—2. III. S. 108.
Heral, F., De l'asthenopie accommodative dans l'hypermetropie compatible avec le service d'armée. Arch. de méd. et pharm. mil. Par. XX. p. 100.
Herrnheiser, J., Zwei Fälle von Erkrankung des Auges bei Morbus Weilii. Prag. med. Wochenschr. Nr. 42.
—, Wenn sollen wir gewisse Augenoperationen einführen? Ebd. Nr. 38.
—, Die Refraktionsentwicklung des menschlichen Auges. Zeitschr. f. Heilkunde. S. 1.
—, Die Refraktionsentwickelung des menschlichen Auges. Prag. med. Wochenschr. Nr. 19.
—, Beiträge zur Kenntnis der metastatischen Entzündungen im Auge und der Retinitis septica. Klin. Monatsbl. f. Augenheilk. S. 393.
Hering, E., Bemerkungen zu E. Fick's Entgegnung auf die Abhandlung

über Ermüdung und Erholung des Sehnerven. v. Graefe's Arch. f. Ophth. XXXVIII. 2. S. 252.

Hertel, A., Steilschrift bei dem Schulunterricht. Separatabdr. aus »Vor Ungdom«. Kopenhagen und »vor Ungdom«. p. 28. (Die letzte Abhandl. Polemik mit Norrie.)

Hess, C., Klinische und experimentelle Studie über die Entstehung der streifenförmigen Hornhauttrübung nach Starextraktion. v. Graefe's Arch. f. Ophth. XXXVIII. 4. S. 1.

—, Beiträge zur Kenntnis der Fädchen-Keratitis. Ebd. 1. S. 160.

—, Missbildungen am Auge eines Hühnerembryo. Ber. über d. XXI. Vers. d. ophth. Gesellsch. Heidelberg. 1891. S. 259.

—, Kritik der neueren Versuche über das Vorkommen ungleicher Akkommodation. v. Graefe's Arch. f. Ophth. XXXVIII. 3. S. 169.

— und Neumann, F., Messende Versuche zur Frage nach dem Vorkommen ungleicher Akkommodation beim Gesunden. Ebd. S. 184.

—, Beiträge zur Kenntnis der pathologischen Anatomie der angeborenen Missbildungen des Auges. Ebd. S. 93.

—, L'anatomie pathologique de la keratite à filaments. Revue générale d'Opht. p. 394.

—, Ein Beitrag zur Kenntnis der nicht traumatischen Iridodialyse. Klin. Monatsbl. f. Augenheilk. S. 106.

—, Ein Beitrag zur Kenntnis der nicht nach unten gerichteten angeborenen Iriskolobome. Ebd. S. 106.

Heese, C., Ueber den Einfluss des Sympathikus auf das Auge, insbesondere auf die Irisbewegung. Pflüger's Arch. f. d. ges. Physiol. III. S. 535.

Het Nederlandsch Gasthuis vor behoeftige en minvermogende ooglijders, gevestigd te Utrecht. Drie-en-dertigste Jaarlytsch Verslag.

Higgens, C., Case of spontaneous cure of cataract. Brit. med. Journ. I. p. 1022.

—, Spontaneous cure of cataract. (Ophth. soc. of the united kingd.) Ophth. Review. p. 185.

Highet, L'ophtalmomètre de poche du Dr. Reid. Archiv. d'Opht. XII. p. 174.

Hilbert, R., Zur Kenntnis der Kyanopie. Arch. f. Augenheilk. XXIV. S. 240.

—, Pupillenbeobachtungen mittelst der subjektiven Methode. Betz, Memorabilien. 1891. Heft 5.

—, Zwei Fälle angeborener Anomalien der Augen. Klin. Monatsbl. f. Augenheilk. S. 287.

—, Ein Beitrag zur Genese des sogenannten Anophthalmus congenitus. Arch. f. path. Anat. CXXVII. S. 378.

—, Zur Kenntnis des successiven Kontrastes. Zeitschr. f. Psychol. u. Physiol. der Sinnesorgane. IV. p. 74.

Hinde, A case of toxic central amblyopia terminating in progressive atrophy. Med. Record. XLII. p. 70.

Hippel, v., Beitrag zur Behandlung des Trachoms. Ber. über d. XXI. Vers. d. ophth. Gesellsch. Heidelberg. 1891. S. 91.

—, Ein Fall von Retinitis proliferans. Klin. Monatsbl. f. Augenheilk. S. 370.

Hirsch, L., Die Behandlung epidemisch auftretender Conjunctivitis granulosa (Trachom) mit Excision der Tarsi und der Uebergangsfalten. Inaug.-Diss. Würzburg.

Hirschberg, W., Komplikation von eitriger Entzündung des Thränensackes mit Augenhöhlenabscess (Slutschaj gnojnawo wospalenja slesnowo meschka sosloschnenjem abscessom glasnitzi). Westnik ophth. IX. 4. 5. p. 335.
—, J., Ueber die Finnenkrankheit des menschlichen Auges. Berl. klin. Wochenschr. Nr. 14.
—, Ueber Kernstar-Ausziehung. Ebd. Nr. 26.
—, Ueber Wimper-Bildung. Centralbl. f. prakt. Augenheik. Mai. S. 131.
—, Einführung in die Augenheilkunde. I. Hälfte. Leipzig. S. Thieme.
—, Ueber Erblindung nach Blutverlust. Centralbl. f. prakt. Augenheilk. September. S. 257.
—, Sterngucker. Ebd. S. 259.
—, Ueber die Sprache der Aerzte. Ebd. S. 264.
—, Zur Geschichte der Pupillenbildung. Ebd. Jannar. S. 1.
—, Das Impfgeschwür der Lider. Ebd. S. 17.
Hirth, G., Das plastische Sehen als Rindenzwang. München und Leipzig. G. Hirth.
Hitschmann, F., Ueber Begründung einer Blindenpsychologie von einem Blinden. Zeitschr. f. Psycholog. und Physiol. der Sinnesorgane. 1891—2. III. S. 388.
Hoag, F. L., A case of apoplexy of the retina. Journ. Ophth. Otol. and Laryngol. IV. p. 56.
Hösel, O., Die Centralwindungen ein Centralorgan der Hinterstränge und des Trigeminus. Arch. f. Psych. und Nervenkr. XXIV. S. 452.
Hohenberger, A., Pigmentnaevus des Augenlides mit beginnender sarkomatöser Degeneration. v. Graefe's Arch. f. Ophth. XXXVIII. 2. S. 140.
Holden, W. A., Microscopie examination of a case of typical inferior coloboma of the iris. Arch. Ophth. XXI. p. 499.
—, A contribution to the histology of some of the rarer forms of tumor of the choroid. Ibid. p. 76.
Holmes Spicer, Kerato-Malacia in young children. (Ophth. soc. of the united kingd. Decemb. 8.) Ophth. Review. 1893. p. 25.
—, Vasculitis in inherited syphilis. Ibid. p. 186.
—, On a case of subhyaloid retinal haemorrhages. London Opht. Hospit. Reports. XIII. III. p. 259.
Holmgren, Studien über die elementaren Farbenempfindungen. Skandinav. Arch. f. Physiol. III.
Holt, E. E., Extraction of foreign bodies from the vitreous. Transcact. Maine M. Ass. Portland. 1891. X. p. 472.
—, Orbital cellulitis, the inflammation spreading to the temporal region, to the neck, obstructing deglutition, and to the brain, causing death. Transact. of the americ. ophth. soc. Twenty-eighth meeting. p. 295.
Hoppe, H., Ein Beitrag zur Kenntnis der Bulbärparalyse. Berlin. klin. Wochenschr. Nr. 14.
Hoor, K., Keratitis marginalis. Gyoggaszat. Budapest. 1891. XXXI. p. 529.
Horstmann, Beiträge zum Verlauf der Netzhautablösung. Ber. über d. XXI. Vers. d. ophth. Gesellsch. Heidelberg. 1891. S. 140.

Hotz, F. C., A few experiments with Thiersch's grafts in the operation for pterygiums. Journ. Med. Ass. Chicago. XIX. p. 297.

Howe, L., Concerning muscular advancement. Transact. Med. Soc. New-York. Phila. p. 294.

Hubbel, A., Optic Neuritis as a form of peripheral neuritis. Americ. Journ. of Ophth. p. 45.

Hübscher, Motorische Asthenopie bei tranmatischer Neurose. Deutsche med. Wochenschr. Nr. 17.

—, Traumatische Neurosen nach Eisenbahnunfall. Korrespondenzbl. f. Schweizer Aerzte. Nr. 20.

Humphry, L., A case of glioma of the corona radiata. Brit. med. Journ. 27. August.

—, Notes and remarks on the extraction of fifteen cases of incomplicated senile cataract. Med. Press and Circular 27. July.

Hutchinson, A form of chorioïditis occurring in the snbject of osteitis deformans. Verhandl. d. X. internat. med. Kongresses zu Berlin. IV. 2. S. 132.

—, A peculiar form of serpiginous central and symmetrical chorioiditis. Ibid. S. 133.

—, Symetrical mydriasis with cycloplegia (ophthalmoplegia interna); four years interval between the attacks in the two eyes, and of a sort of seizure in connection with each. Arch. Surg. Lond. 1892—3. IV. p. 33.

—, Liability to temporary total blindness on assuming the erect position. Ibid. p. 184.

—, Cure by cauterisation of lupus of the conjunctiva. Ibid. 1891—2. III. p. 361.

Huth, I. nnd II. Jahresbericht der Augen- nnd Ohrenheilanstalt zn Iserlohn vom 1. März 1890 bis 28. Februar 1891 und vom 1. März 1891 bis 1. März 1892.

J.

Jack, E. E., Faulty position of the head and neck dne to the eyes, and corrected by tenotomy of the eye muscles. Boston med. and surgic. Journ. CXXI. p. 310.

Jackson, E., What can be done for incipient cataract. Phila. Polyclin. I. p. 139.

—, Osteoma of the orbit removal with preservation of vision. Ibid. p. 299.

—, The simple extraction of cataract. Med. and surgic. Reporter. 16. January.

—, Wat to de for incipient cataract. Transact. Med. Soc. Penn. Phila. 1891. XXII. p. 186.

—, Cokaine anesthesia for enucleation of the eye. Ann. ophth. and Otol. 1. p. 7.

—, Manifest and latent hyperopia. Journ. Am. Med. Assoc. Chicago. XIX. p. 251.

—, The mechanical treatment of trachoma. Med. and Surgic. Reporter. Phila. p. 295.

—, Foreign bodies in the cornea. Maryland med. Journ. Balt. 1892—93. XXVIII. p. 23.

—, The full correction of myopia. Transact. of the americ. ophth. soc. Twenty eighth meeting. p. 359.

Jaesche, E., How shall we treat trachoma to-day? (Transl. by W. A. Holden). Arch. Ophth. XXI. p. 113.

Jahresbericht, 27., Ueber die Wirksamkeit der Dr. Wolffberg'schen Augenklinik in Breslau.

Janot, Rapports morbides de l'oeil et de de l'utérus; oeil utérin. Thèse de Montpellier.

Janowsky, R., Modifikation der Operation der Ausschälung des Auges (Widoismenenje opératii wiluschenja glasa). Beilagen zu d. Sitzungsber. d. Aerzte zu Minsk. 1891. p. 22.

Jeffries, J. A., Eye-Paralyses. Americ. Journ. of Ophth. p. 374 und Boston med. and surgic. Jonrn. CXXVII. p. 373.

Imre, J., 200 Fälle erfolgreich operierter Katarakte. Szemészet 1891. p. 59.

—, Ueber die Entstehung von Glaskörpertrübungen. Ebd. p. 26 und Pest. med.-chir. Presse. XXVIII. S. 101.

Inonye, T., Methode der Behandlung der Keratitis maculosa. Tokio med. Wochenschr. Nr. 755. p. 1.

Jocqs, Massage dans les maladies des yeux. Pratique médic. ref. Recueil d'Opht. p. 252.

Johelsohn, K., Die Blindheit unter der Bevölkerung der Stadt Kischinjow. (Slepota sredi naselenja goroda Kischinjowa). Westnik ophth. IX. 4. 5. p. 295 und 6. p. 467.

Johnson, G. L., Bemerkungen über die Macula lutea. Arch. f. Augenheilk. XXV. S. 157.

—, Observations on the macula lutea. Arch. Ophth. XXI. p. 1.

Joland, Gabriel G., De la dacryoadénite. Thèse de Lille.

Joly, A., De l'astigmatisme consécutif aux lésions de la cornée. Thèse de Lyon.

Israel, J., Pulsierender Exophthalmus. Deutsche med. Wochenschr. Nr. 51.

Julg, (Emilie E.,) Le pansement occlusif humide dans les maladies des yeux. Nancy. 1891.

Jullien, Un nouveau cas de phthiriase des panpières. Ann. de dermat. et syph. III. p. 158.

—, De la phthiriase des paupières. Bull. soc. franc. de dermat. et syph. 1891. II. p. 457 und Gaz. d. hôp. p. 43.

—, Phthiriase de paupières (poux des cils.) Journ. d. malad. cutan. et syph. IV. p. 15.

K.

Kain, E., Zur Aetiologie der Conjunctivitis cronposa. Wien. klin. Wochenschr. Nr. 10.

Kalker, On a case of dislocated calcareous lens, causing sympathetic irritation. Lancet. 17 Sept.

Kallius, C., Ueber Neurogliazellen in peripherischen Nerven. Nachrichten d. königl. Gesellsch. d. Wissensch. und der Georg-Augusts-Universität zu Göttingen. Nr. 14.

Kalt, Deux cas de mort après l'énucleation dans la panophtalmie chronique. Annal. d'Oculist. CVIII. p. 208.

Kamocki, V., Selbstheilung einer Lederhautentzündung und Netzhautablösung. Centralbl. f. prakt. Augenheilk. Januar. S. 15.

—, Weitere pathologisch-anatomische Beiträge zur Kenntnis diabetischer Augenerkrankungen. Arch. f. Augenheilk. XXV. S. 209.

Karwetzky, A., Zur Frage von der Abhängigkeit zwischen der Intensität der Beleuchtung und der Sehschärfe (K woprosu o sawisimosti meschdu intensiwnostju osweschenja i ostrotoju srenja). Dissert. St. Petersburg.

Keiper, F. G., Steel in the iris for twenty-seven years. — Sympathetic inflammation. — Operation recovery. (Indiana state med. soc.) Americ. Journ. of Ophth. p. 290.

Kennedy, The surgical treatment of trachoma. Indiana med. Journ. Oktober.

Kern, R., Zur Embolie der Arteria centralis retinae. Inaug.-Diss. Zürich.

Kerr, J., Notes in some hysterical cases. Lancet. 28. Mai.

Kerschbaumer, Rosa, Ueber Alters-Veränderungen der Uvea. v. Graefe's Arch. f. Ophth. XXXVIII. 1. S. 127.

—, Die Augenheilanstalt in Salzburg. Bericht über die Thätigkeit in den Jahren 1883—1890.

Kessler, Bijdrage tot de morphologie van de papilla nervi optici. Weekbl. von het Nederl. Tijdsschr. voor Geneesk. I. Nr. 10.

Key, Axel, Die Geschichte der Ophthalmologie in Schweden. Einladungsschrift zur Installation Widmark's als Professor. Stockholm.

Keyser, Pterygium. Medic. and surgic. Reporter. 22. January.

—, Remarks on extraction of cataract. Ann. Opth. and Otol. Kansas. City. I. p. 15.

—. Glioma of the optic nerve; exophthalmos; enucleation; death; an interesting autopsy. Ann. Ophth. and Otol. St. Louis. I. p. 259.

Killen, The dislocated lens; extraction with and without the Agnew bident in the Manhattan Eye and Ear Hospital. New-York. City. New-Orleans. Med. and Surg. Journ. 1892—3. XX. p. 182.

—, A chalazion forceps. New-York med. Journ. p. 53.

Kingdon, E. C., Rare fatal disease of infancy, with symmetrical changes at the macula. (Ophth. soc. of the united kingd.) Ophth. Review. p. 184.

Kipp, C. J., A case of bilateral recurrent inflammation of Tenon's capsule in connection with profound mercurial poisoning. Transact. of the americ. ophth. soc. Twenty-eighth meeting. p. 415.

—, A case of acute purulente inflammation of the middle ear with double optic neuritis. Transact. of the americ. otology society. July 19.

Kirkpatrick, E. A., Cataract operation by the method of simple extraction without iridectomy. Maritime med. News. Halifax. IV. p. 144,

Kirschmann, A., Some effects of contrast. Am. Journ. Psychol. Worcester. 1891—2. IV. p. 542.

Kirstein, A., Ueber die Massnahmen zur Verhütung der Blennorrhoea neonatorum und über die Frage der Zweckmässigkeit diesbezüglicher obligatorischer Vorschriften, für die preussischen Hebammen. Allgem. med. Central-Zeitung. S. 12.

Klemensiewicz, Ueber das Verhalten der fixen Hornhautzellen und der Wanderzellen bei der Hornhautentzündung. Verhandl. d. anatom. Gesellsch. auf der 6. Vers. in Wien. S. 335.

Klemensiewicz, Demonstration. Ebd. S. 272.
Knaggs, R. L., Case of tuberculosis of the iris, suspensory ligament and retina. (Ophth. soc. of the united kingd.) Ophth. Review. p. 66.
Knapp, T. C., A case of the cerebellum in which trephining was done for the relief of increased intracranial pressure. Journ. of nerv. and ment. disease. XVII. Nr. 2.
—, The law of symmetry of one eyes as manifested in the direction of their meridians; its rule and its exceptions. Transact. of the americ. ophth. soc. Twenty-eighth meeting. p. 308.
—, Die Behandlung der Kapsel während und nach der Starextraktion. Verhandl. d. X. internat. med. Kongresses zu Berlin. IV. 2. S. 1.
—, Bemerkungen zur Trachombehandlung durch Ausquetschen des Krankheitsstoffes mit einer Rollzange auf Grund von 114 aufeinanderfolgenden Fällen. Arch. f. Augenheilk. XXV. S. 177.
—, Remarks on the treatment of trachoma by the expression of the morbid substanze with a roller forceps, based on a series of 114 successive cases. Arch. Ophth. XXI. p. 119.
—, On glaucoma after discission of secondary cataract and its successful treatment by iridectomy. Ibid. p. 293.
—, Attempt to remove a ship of steel from the backgrounnd of the eye unsuccessful trough an accident which might have been avoided. Ibid. p. 362.
—, Five cases of keratoconus treated with galvanocautery. Ibid. p. 540.
Knies, M., Grundriss der Augenheilkunde. 2. Thl. gr. 8. Wiesbaden, Bergmann.
—, Die Beziehungen des Sehorgans und seiner Erkrankungen zu den übrigen Krankheiten des Körpers und seiner Organe. Wiesbaden, Bergmann.
—, Ueber eine besondere Form von sog. Glaucoma simplex. Ber. über d. XXI. Vers. d. ophth. Gesellsch. Heidelberg. 1891. S. 77.
—, Bemerkungen zur Behandlung der gonorrhoischen Conjunctivitis. Ebd. S. 223.
Knöpfler, L., Quelques reflexions sur les examens de la refraction pratiques à la clinique ophtalmologique de Nancy, pendant l'année. Revue méd. de l'est. 1891. XXIV. p. 533.
—, Contribution clinique à l'étude de la position du cristallin dans l'oeil humain à l'état de repos et d'activité de l'accommodation. Ibid. p. 358.
—, Etiologie et prophylaxis de la myopie. Ibid. Oktober.
—, Considération sur le traitement et la correction de l'astigmatisme. Archiv. d'Opht. XII. p. 679.
Koch, C. A., Ueber die Anwendung irisch-römischer Bäder in der Augenheilkunde. Inaug.-Diss. Leipzig.
Köehler, Auguste, De la tuberculose oculaire. Nancy. 104 p.
Köhler, Fibrom der Thränendrüse. Charité-Annalen. XVII. S. 329.
Königstein, L., Die Behandlung der häufigsten und wichtigsten Augenkrankheiten. 3. Hft. Krankheiten der Sklera etc. gr. 8. M. 6 Abt. Wien, Braumüller.
Koller, C., Remarks accompanying the demonstration of corneal nerves. Transact. of the americ. ophth. soc. Twenty-eighth meeting. p. 2.
—, The sub-conjunctival application of cocaine in eye operations. Ibid. p. 421.
—, The form of retinal images in the astigmatic eye. Ibid. p. 425.

Kollock, C. W., The eye of the nego. Transact. of the americ. ophth. soc. Twenty-eighth meeting. p. 257.

—, Cases of monocular amblyopia in the same family. Ibid. S. 410.

Konrad, E., Eine eigentümliche Störung der Irisbewegung. Pest. med.-chir. Presse. XXVIII. p. 785.

Kopsch, Fr., Iris und Corpus ciliaris des Reptilienauges nebst Bemerkungen über einige andere Augenteile. Inaug.-Diss. Berlin.

Korn, Ueber Iriscysten nnd Cilien in der vorderen Augenkammer. Korr.-Bl. d. allg. ärztl. Ver. v. Thüringen. XXI. S. 309.

Korschenewsky, S., Bericht über die ersten Hundert Kataraktextraktionen in der Landpraxis (Ottschöt o perwoj sotne extraktij katarakt w semskoj praktike). Medizinskoje Obozrenje. XXXVII. Nr. 11. p. 1012.

Kortnew, A., Ueber Cataracta raphanica (O raphanitscheskoj katarakte) Westnik ophth. IX. 2. p. 114.

Krankheitsfälle in den stationären Kliniken für Augenkrankheiten. Klin. Jahrbuch. IV, S. 429.

—, in den Polikliniken für Augenkrankheiten. Ebd. S. 459.

Krause, W., Die Retina. Internat. Monatsschr. für Anat. u. Physiol. Leipz. IX. p. 150.

Krauss, Ed., Beitrag zur pathologischen Anatomie der Tabes dorsalis. (Fortsetzung und Schluss). Arch. f. Psych. und Nervenkr. XXIII. p. 704.

Krotoschin, A., Anatomical contribution to the knowledge of the devolepment of myopia. Transl. by H. J. Claiborne. Arch. Ophth. XXI. p. 33.

Krüdener, H., Baron, Ein Beitrag zur pathologischen Anatomie der Auglidtumoren. Inaug.-Diss. Dorpat.

Krüger, E., Ophthalmia nodosa. Ein weiterer Beitrag zur Kasuistik der Raupenhaarerkrankungen des Auges. Arch. f. Augenheilk. XXV. S. 357.

Krükow, A., Leseproben und Tabellen zur Untersuchung der Sehschärfe. (Schrifti i tablitzi dla issledowanja srenja). 2. Aufl. Moskau.

—, Kursus der Augenkrankheiten (Kurs glasnich bolesnej). Moskau.

Krumbmiller, W., Zur Frage über die Blindheit bei den Rekruten des Nowogorodschen Ujesd (K woprosu o slepote u nowobranzew Nowgorodskawo ujesda). Sitzungsb. u. Mittheil. d. Gesellsch. d. Aerzte d. Nowogorodschen Gouvernements. 1891. S. 79.

Kruse, A., Ueber Entwickelnng, Bau und pathologische Veränderungen des Hornhautgewebes. Virchow's Arch. f. path. Anat. 128.

Kubli, Th., Zweiter Bericht über d. Augenkranken des Ambulatoriums d. Krestowosdwischenschen Stifts d. Barmherzigen Schwestern in St. Petersburg vom 1. Januar 1887 bis 1. Januar 1892 und kurze Mitteilungen aus der Augenpraxis (Wtoroj ottschjot o glasnich bolnich pri letschebnitze dlja prichodjaschich krestowosdwischenskoj obschini sestör miloserdja w St. Petersburge s 1. janwarja 1887 zoda po 1. janwarja 1892 goda i krotkya soobschenja is glasnoj praktiki). Westnik ophth. IX. 2. p. 141 u. 3. p. 221.

Kuhnt, Erfolgreiche Bekämpfung einer umfangreichen Cornealeiterung im Gefolge einer Staroperation. Korr.-Bl. d. allg. ärztl. Vereins in Thüringen. Weimar. XXI. 8. 1.

—, Ueber Symblepharon-Operationen. Ebd. XX, S. 329.

Kuhnt, Zur Pathologie und Therapie des thränenableitenden Apparates. Ber. über d. XXI. Vers. d. ophth. Gesellsch. Heidelberg. 1891. S. 226.

—, Extraktion eines neuen Entozoon aus dem Glaskörper des Menschen. Arch. f. Augenheilk. XXIV. p. 205.

Kutschew, N., Die Blindheit und ihre Ursachen unter der nichtrussischen (Mordow'schen) Bevölkerung des Dorfes Abt-Slavkin im Saratowschen Gouvernement (Slepta i eja pritschini sredi inorodtscheskewo naselenja sela Starawo-Slavkina Petrowskawo Ujesda Saratowskoj gubernii). Westnik ophth. IX. 4. 5. p. 379.

L.

Lagrange, Corne cutanée de la paupière inférieure. Gaz. des hôpit. de Toulouse. 19. Nov.

—, Note sur l'emploi d'une curette de Wolkmann modifiée dans le traitement chirurgical de la conjonctivite granuleuse. Recueil d'Opht. p. 647.

—, Note sur un cas de corne palpébrale. Annal. d'Oculist. CVIII. p. 403.

—, Deux observations de kératite interstitielle traitée par des injections sous-conjonctivales de sublimé. Recueil d'Opht. p. 522.

—, De la conservation du globe oculaire dans l'ablation des tumeurs du nerf optique. Ibid. p. 260.

—, De la conservation du globe de l'oeil dans l'exstirpation des tumeurs du nerf optique. (Congrès français de chirurgie. IV. session). Annal. d'Oculist. CVII. p. 378.

—, Contribution à l'étude de l'ophtalmologie. Annal. de la policliniqne de Bordeaux. Janvier.

—, Traité pratique des anomalies de la vision. Paris. G. Steinheil.

—, et Badal, Carcinome primitif des procès et du corps ciliaire. Archiv. d'Opht. XII. p. 143.

—, Injections sous-conjonctivales de sublimé au millième dans un cas d'iridochoroidite syphilitique rebelle. Recueil d'Opht. p. 47.

—, Du leuco-sarcôme de la choroïde. Archiv. d'Opht. XII. p. 1.

—, Deux cas d'epithelioma de la conjunctiva bulbaire. Journ. de méd. de Bordeaux. XXII. p. 173.

—, Note sur un cas de myxo-sarcom du nerf optique. Ibid. p. 78.

—, Arrachement du nasal externe dans un cas de douleurs ciliaires tres aiguës avec enclavement de l'iris; disparition complete des douleurs. Ibid. p. 71.

—, De l'épithelioma de la conjunctive bulbaire et en particulier du limbe scléro-cornéen. Arch. clin. de Bordeaux. I. p. 193.

—, Blépharospasme à droite; strabisme à gauche; arrachement du nerf nasal et strabotomie; guerison. Ibid. p. 481.

—, Traitement chirurgical de l'ophtalmie granuleuse. Ibid. Octobre.

—, Des injections sous-conjonctivales etc. sublime au $^1/_{0000}$ dans le traitement des infection oculaires. Journ. de méd. de Bordeaux. XXII. p. 283.

Lagleyze, Traitement du strabisme par le raccourcissement des muscles droits. Arch. d'Opht. XXII. p. 668.

Lampert, W. E., Retinscopy as a means of estimating astigmatism. New-York med. Journ. p. 289.

Landolt, E., Clinical observations on the abuse of mercury in the treatment of diseases of the eyes. Brit. med. Journ. March. 26.
—, Un mot à propos de l'article de M. Panas sur l'administration de mercure. Archiv. d'Opht. XII. p. 388.
—, L'opération de la cataracte de nos jours. Ibid. p. 401.
—, Der gegenwärtige Stand der Staroperation. Dentschmann's Beiträge z. Augenheilk. VI. S. 1.
—, La réforme du numérotage des verres prismatiques employés en ophtalmologie. Verhandl. d. X. internat. med. Congresses zu Berlin. IV. 2. S. 49.
Landsberg, P., Eigenartiger Gebrauch des Konvexglases bei excessiver Hypermetropie. Klin. Monatsbl. f. Augenheilk. S. 187.
—, Erwiderung. Ebd. S. 361.
Lang, A clinical lecture on granulous lids and their treatment. Chirurg.-med. Journ. 23. Nov.
Lange, O., Zur Kasuistik der Thränenschlauch-Eiterung bei Neugeborenen. Klin. Monatsbl. f. Augenheilk. S. 304.
Langer, Ueber cystische Tumoren im Bereich des Infundibulum cerebri. Prager Zeitschr. f. Heilk. Heft 1. S. 57.
Langley, On the origin from the spinal cord of the cervical and upper thorax sympathetic fibres, with some observations on white and grey rami communicantes. Proceedings of the royal society. Vol. 183. p. 35.
— and Anderson, H., On the mechanism of the movements of the iris. Journ. of Physiol. XIII. Nr. 6. p. 554.
Laqueur, Iridocyclitis nach Influenza. Verhandl. d. X. internat. med. Kongresses zu Berlin. IV. 2. S. 132.
—, Demonstrations eines »Pseudenoptoskop« genannten Apparates. Ber. über d. XXI. Vers. d. ophth. Gesellsch. Heidelberg. 1891. S. 257.
—, Ueber Augenkliniken und ihre Bedeutung für den ophthalmologischen Unterricht. Rede, gehalten am 19. Dezember 1891 zur Feier der Einweihung der neuen Universitäts-Augenklinik in Strassburg. Strassburg, K. J. Trübner.
Laurenty, K., Das Refraktions-Binocle, ein neues Optometer. St. Petersb. med. Wochenschrift. n. F. S. 191.
Lawford, J. B., Remarks on the pathology of some intraocular tumors. Brit. med. Journ. II. p. 840.
Lawrentjew, A., Die ausländischen Augenkliniken (Sagranitschnija glasnija kliniki). Wojenno-Medizinsky Journ.
—, Der gegenwärtige Stand der Operationstechnik in verschiedenen ausländischen Augenkliniken (Sowremennoje sostojanje operatiwnich prijomow w raslitschnich sagranitschnich glasnich klinikach). Ibid.
—, Die Verbreitung des Trachoms in den ausländischen Armeen und die Massregeln zur Bekämpfung desselben (Rasprostranenje trachomi w inostrannich armijach i mori borbi s neju). Ibid.
Laws, W. G., Statistical report of the ophthalmic departement of the year 1890. St. Thomas Hosp. Rep. 1890—1. XX. p. 459.
Leber, Th., Ueber periphere Sehnervenaffektionen bei Hysterischen. Dentsche med. Wochenschr. Nr. 33.
—, Ueber abgeschwächte Tuberkulose des Auges. Ber. über d. XXI. Vers. d. ophth. Gesellsch. Heidelberg. 1891. S. 34.

Leber, T., The Bowman lecture on the present position of our knowledge of inflammation with especial reference to inflammation of the eye. (Abstr.) Brit. med. Journ. p. 1357.

Legrain, La phtiriase des cils. France méd. Nr. 1.

Légues, G., Hémophthalmie grave déterminée par la détonation d'un canon de fort calibre; éxpériences sur le mode d'action de ce genre de détonation. Arch. de méd. et pharm. mil. XIX. p. 115.

Legros, Le traitement de l'ophtalmie granulaire par la pyoctanine. Presse médic. Belge. 5 Juin.

Leimbach, R., Ein symptomlos verlaufender Fall von Kleinhirntumor (Tuberkelknoten im Oberwurm) mit Meningitis cerebrospinalis tuberculosa. Deutsche Zeitschr. f. Nervenheilk. I. Heft 3 und 4.

Lelai, H., Recherches expérimentales sur l'inoculations des produits scrofulotuberculeux et en particulier du lupus vulgaire. Annal. de Dermat. 3. Sér. II. p. 666.

Le Mont, R. F., A bad laceration of the cornea involving the iris, with remarkable recovery. Denver med. Times. 1892—3. XII. p. 28.

Leonard, P. J., The circulation in the brain and eye with increased pressure and glaucom. Med. and Surg. Reporter. Phila. p. 135.

L'Eost, Fr. M., Essai sur les affections oculaires liées à la diathese rhumatismale. Bordeaux. 1891. 79 p.

Leplat, L.. Extraction d'un eclat de fer conservé pendant 5 ans dans la chambre antérienre. Ann. Soc. méd.-chir. de Liége. 1891. XXX. p. 399.

—, Blessures de l'oeil par une balle. Ibid. p. 397.

Lessing, E,, Vervollkommnung der Refraktionsbestimmung bis zur Unabhängigkeit vom Untersuchten. O. Meissner.

Lewis, R. H., A few plain words on glaucoma. North Car. med. Journ. Wilmington. XXX. p. 145.

Leyden, E., Ueber die hemiopische Pupillenreaktion. Wernicke's hemianopische Pupillenstarre. Deutsche med. Wochenschrift. XVIII. S. 3.

Libbrecht, Du daltonisme ou point de vue de l'examen des employés du chemin de fer et de la marine. Verhandl. d. X. internat. med. Congresses zu Berlin. IV. 2. S. 92.

Liebreiche, Kritische Bemerkungen zu Gnillery's »Vorschlag zur Vereinfachung der Sehproben«. Arch. f. Augenheilk. XXV. S. 37.

Limbourg, Ph., Kritische und experimentelle Untersuchungen über die Irisbewegungen und über den Einfluss von Giften auf dieselben, besonders des Cocains. Arch. f. experiment. Pathol. und Pharmakol. S. 93.

Lindemann, S., Arthritis blennorrhoica. Dentschmann's Beiträge z. Augenheilk. V. S. 30.

—, J., Ein Beitrag zu dem Kapitel: »Scheingeschwülste im Augeninnern.« Ebd. IV. S. 58.

Lindo, Ferguson H., Operation on microphthalmic eyes. Ophth. Review. p. 41.

Linsday, G. Johnson, Notes sur deux cas de phénomènes sympathiques obscurs. Archiv. d'Opht. XII. p. 51.

Lippincott, J. A., Note on the direct application of hot water in certain corneal affections. Ophth. Review. p. 77.

Lipps, T., Die Raumanschauung und die Augenbewegungen. Zeitschr. f. Psychol. und Physiol. d. Sinnesorgane. Hamb. und Leipzig. 1891—2. III. p. 123.

Living and Card Specimens. (Ophth. soc. of the united kingd.) Ophth. Review. p. 128, 184, 220, 238, 343, 380 und 1893. p. 29.

Lloyd, A case of meningeal tumors of the prefrontal region. — Late pulmonary tuberculosis. — History of syphilis. Journ. of nerv. and mental diseases. January.

—, A case of tumor of the mid-brain and left optic thalamus. Med. News. January 30.

Logetschnikow, S., Noch über die Ansicht von Prof. Adamück über die Heilbarkeit der Netzhantablösungen (Ecchjo o waglade prof. Adamücka na isletschimoct otslojenij settschatki). Westnik ophth. IX. 6. p. 561.

—, Zur Frage von der Behandlung des Totalstaphyloms des Augapfels mittelst Skleralschnitte (K woprosu o letschenii oschej staphylomi glasa prokolami skleri). Chirurgitscheskaja Letopis. Nr. 6.

—, Einige Starextraktionen nach der Methode von Wokow (Neskolno iswletschenij katarakti po sposobu Wokowa). Westnik ophth. IX. 4. 5. p. 358.

Lopez, Quiste de la conjunctiva. Rev. de cien. med. Habana. VII. p. 133.

—, Retention cyst of the conjunctiva of traumatic origin. (Transl. by C. E. Tinlay). Arch. Ophth. XXI. p. 231.

—, Un nuovo caso cisticerco un al cuerpo vitreo. Gaz. med. XXVIII. p. 180.

—, Filaria en la camara anterior. Rev. de cien. med. Habana. 1891. VI. p. 269.

—, Ophtalmie paludéeune. Recueil d'Opht. p. 33.

—, Hemorragia intraocular postoperatoria. Rev. de cien. med. Habana. VII. p. 193.

—, Un case muy raro de atrofia simpatica del nervia optico. Gaz. med. Mexico. XXVIII. p. 183.

Lonkaétis, De la kératite parenchymateuse et en particulier de sa pathogénie et de son traitement. Thèse de Paris.

Lübinsky, A., Kurze Uebersicht der Beobachtungen über den Zustand der Augenbindehaut bei den Marine-Soldaten im Hafen von Kronstadt im Jahr 1891 (Kratkij obzor nablüdenij obolotschki glas u morskich nischnich tschinow po Kronstadtskomu portu w 1891 godu). Medizinskija Pribewlenja k Moskomu Sborniku. April-Heft.

Lueddeckens, Eine neue Chloroform-Maske für Gesichtsoperationen. Münch. med. Wochenschr. Nr. 37.

Lyder-Borthen, Die topisch-diagnostischen Verhältnisse bei einseitiger isolierter reflektorischer Pupillenstarre. Klin. Monatsbl. f. Augenheilk. S. 121.

M.

Mac Keown, The treatment of trichiasis and entropion. Lancet. I. p. 743.

Madd, H., Echinococcus multilocular of the brain. Americ. Journ. of the med. scienc. Nr. 240.

Mader, Casuistische Mitteilungen aus der III. Abteilung der k. k. Krankenanstalt in Wien. Wien. med. Blätter. Nr. 4 und 6.
Maddox, E. E., Objective strabismometry. Arch. Ophth. XXI. p. 56.
—, The clinical study of opbthalmoscopie corneal images. Edinburgh med. Jonrn. 1891—92. XXXVII. p. 627.
Magee, R. S., Binocnlar glioma of the retina. Ann. Ophth. and Otol. I. p. 326.
Magnol, E., Des ulcères lacrymaux de la cornée. Nonvean Montpellier méd. Snppl. I. p. 465.
Magnus, H., Die Darstellung des Auges in der antiken Plastik. Leipzig, E. A. Semann.
—, Angenärztliche Unterrichtstafeln für den akademischen und Selbstnnterricht. 1. Hft. Breslau, Kern's Verl.
Mackay, G., On the qnantitave estimation of the colour sense. Brit. med. Journ. II. p. 626.
Maklakoff, Contribntion à l'ophtalmométrie. Archiv. d'Opht. XII. p. 321.
—, Contribution à l'étude de l'influence de la lumière voltaique sur la pean. Ibid. p. 129.
Makrocki, Zur Symptomatologie der Commotio retinae. Arch. f. Augenheilk. XXIV. S. 244.
Malgat, Quadrnple ptérygion des deux yeux. Recneil d'Opht. p. 407.
Manara, O., Considerazioni sulle blefaroplastiche e sulle tarsorafie eseguite dal 1888 al 1890 und Arcb. internaz. d. spec. med.-cbir. 1891. VII. p. 351.
Mansfield, A. D., Episcleritis. Med. and surgic. Reporter. Phila. p. 449.
Manz, W., On congenital coloboma of the optic nerve. (Transl. by W. A. Holden). Arch. Ophth. XXI. p. 263.
Marchetti, L. A., Un caso di guarigione spontanea di distacco retinico. Riforma med. Napoli. VIII. p. 134.
Marbourg, E. M., An improved method of attaching Bullers shield. Ann. Ophth. and Otol. I. p. 87.
—, Erythropsia occurring from different causes in the same case. Ibid. p. 179.
Mariage, Henri J., Etude cliniqne sur le strabisme. Lille. p. 44.
Marice et Bennet, La vision chez les idiots et les imbéciles. Paris, Doin
Marinesco und Moeli, Erkrankung in der Haube der Brücke mit Bemerkungen über den Verlauf der Bahnen der Hautsensibilität. Arch. f. Psych. und Nervenkr. XXIV. S. 655.
Marlow, F. W., Temporary hypermetropic astigmatism following an attack of measles. Arch. Ophth. XXI. p. 107.
Martin, Traitement de l'astigmatisme cornéen. Annal. d'Oculist. CVII. p. 422.
—, Valeur réfractive dn cristallin chez les myopes. Revue générale d'Opht. p. 22.
Mascart, Sur un reseau oculaire. Compt. rend. Acad. d. scienc. Par. 1891. CXIII. p. 1001.
Matthiessen, L., Die zweiten Purkinje'schen Bilder im schematischen nnd im wirklichen Auge. Zeitschr. f. Psych. und Physiol. der Sinne. III. 4.
Maude, A., A caso of ophthalmoplegia, with Graves' disease. Brain. London. XV. p. 121.

Digitized by Google

Manghan, J., Cerebral abscess; leight symptoms; sndden death. Brit. med. Jonrn. April 2.

Manriac, Etude sur le pronostic de la syphilis d'après la solidarité de ses manifestations. Arch. gén. de médec. p. 529.

Mayer, C., Verschluss des 4. Ventrikels mit konsekutivem Hydrocephalus als Ausgang aknter Meningitis. Wien. klin. Wochenschr. Nr. 27 und 28.

—, W., Steilschrift gegen Schiefschrift. Beilage zu Nr. 21 der Münch. med. Wochenschr.

Mayweg, Desinfektionsapparat. Ber. über d. XXI. Vers. d. ophth. Gesellsch. Heidelberg. 1891. S. 259.

Mazet, Un cas de chancre syphilitique inféctant de la panpière. Journ. d. maladies cntan. et syph. IV. p. 113.

M'Cullough, J. W. S., Lachrymal abscess with fistula. Canada Lancet. Toronto. 1891—2. XXIV. p. 134.

Mc Gillifray, A., Report of a case of central colonr defect; recent proposed tests for colour blindness. Brit. med. Journ. II. p. 178.

Meighan, T. S., Case of melanotic sarcoma of the semilnnar fold of the conjunctiva. Glasgow med. Jonrn. XXXVIII. p. 305.

—, Sarcome of the choroid. Ibid. p. 382.

Mello Vianna, Emploi de l'huile de Tamarquary dans les affections cornéennes. Medic. contemporan. 9 et 16 Octob.

Menz, Ein Fall von cerebraler Kinderlähmnng mit doppelseitiger Ocnlomotoriusparalyse. Wien. klin. Wochenschr. Nr. 42.

Mercanti, F., Contributo all' etiologia della dacriocistite dei neonati. Annali di Ottalm. XXI. p. 133.

—, Spasmo tonico reflesso dei muscoli estrinseci dell' occhio. Ibid. p. 380.

Mergier, G. E., Optomètre portatif pour la détermination rapide des amétropies et la mesure de l'acuité visnelle. Annal. d'Oculist. CVIII. p. 351.

Merkel, Fr. nnd Orr, A. W., Das Auge des Neugeborenen an einem schematischen Durchschnitt erläutert. S.-A. aus den »Anatomischen Heften«, herausgegeben von Merkel nnd Bonnet.

Métaxas, Th., L'influenza chez les anciens; un cas d'héméralopie. Annal. d'Oculist. CVII. p. 343.

Meyer, E., Un cas d'extraction d'nn morcean de fer intra-oculaire à l'aide de l'aimant. Ibid. p. 189.

—, Contribntion an diagnostic ophthalmoscopique des altérations des parois vasculaires dans la rétine. Revne générale d'Opht. p. 97.

—, Statistique du service d'Ophtalmologie du dispensaire Furtado-Heine. Ibid. p. 552.

Meurer, L., De la kératite prolongée. Province méd. Lyon. VI. p. 181.

Miascey, E. W., Cerebral thrombosis with report of two cases. Med. News. 13 February.

Michel, M., Plica circnlaris conjunctivae in the negro. Med. News. Phila. p. 461.

—, Calcification of entire capsule, of severe injnry. Ann. Ophth. and Otol. Kansas City. I. p. 3.

—, C. E., Jequirity a perfectly safe remedy. Ibid. p. 48.

Millingen, van, Beitrag zur operativen Behandlnng des Strabismus surenm et dorsum vergens. Centralbl. f. prakt. Augenheilk. Nov. S. 327.

Millingen, van, Contribution à l'étude de l'érythropie. Annal. d'Oculist. CVIII. p. 417.
—, Les anomalies de la convergence. Ibid. CVII. p. 12.
Millikin, L., Injury of the lens, with cases. Ophth Review. p. 285.
—, Wounds of the eye-ball. Cleveland med. Gaz. 1891—2. VII. p. 161.
Minney, J. E., Calcareous formation in the eye. Ophth. Record. Nashville. 1892—93. II. p. 9.
Minor, J. L., Unusuated from of polypoid tumor of conjunctiva. Ann. Ophth. and Otol. St. Louis. I. p. 221.
Mitchel, S., Temporary vision restored to a sightless eye by an accident. Americ. Journ. of Ophth. p. 371.
—, Spasmodic mydriasis a sexnal neurosis. Ibid. p. 11.
Mittendorf, Ueber plötzliche einseitige Erblindung. New-Yorker med. Monatsschr. IV. p. 209.
—, Two cases of metastatic chorioiditis. Med. Record. New-York. p. 245.
—, The freqnency of posterior capsnlar opacities at the place of attachment of the hyaloid artery. Transact. of the americ. ophth. soc. Twenty-eighth meeting. p. 412.
Mitvalsky, J., Ueber die Orbital-Unterlidcysten mit Mikro- resp. Anophtalmus. Arch. f. Augenheilk. XXV. S. 218.
—, Zur Kenntnis der Spontanheilung des senilen Totalstars vermittels der intracapsularen Resorption nebst Bemerkungen über Cataracta Morgagniana. Centralbl. f. prakt. Angenheilk. Oktober. S. 289.
—, Ein neuer Fall von Lenticonus posterior mit teilweiser Persistenz der Arteria hyaloidea. Ebd. März.
—, Die Anwendung der grauen Salbe als Heilungsmittel bei parenchymatöser Keratitis und bei Hornhauttrübnngen. Ebd. Februar. S. 37.
—, On the pathology of circumbnlbar dermoid cyste. (Transl. by W. A. Holden). Arch. Ophth. XXI. p. 376.
Modestow, Serosis conjunctivae. Wojenno-Medizinsky. Journal. November-Heft.
Möbius, Ueber infantilen Kernschwund. Münch. med. Wochenschr. S. 55.
—, Nachtrag zu dem Aufsatze »Ueber den infantilen Kernschwund«. Ebd. S. 309.
Moecke, Hans, Ueber Geschwulstbildung der Thränendrüse. Inaug.-Diss. Kiel 1891.
Moll, van, Die örtliche Behandlnng von Krankheiten nicht oberflächlicher Gewebe. Klin. Monatsbl. f. Augenheilk. S. 329.
—, De oogheelkunde in Nederland. Nederl. Tijdschr. v. Geneesk. Amst. XXIII. p. 821.
—, De plaastelijke behandeling van de zickten der niet oppervlakkige weefsels. p. 405.
Möller, H., Lehrbnch der Augenheilkunde für Tierärzte. 2. nenbearbeitete Anflage. Stuttgart. F. Enke.
Monakow, C., Experimentelle und pathologisch-anatomische Untersuchungen über die optischen Centren nnd Bahnen nebst klinischen Beiträgen zur kortikalen Hemianopsie u. Alexie. Arch. f. Psych. u. Nervenkr. XXIII. p. 609.
—, Znr pathologischen Anatomie corticaler Sehstörungen. Verhanl. d. X. internat. med. Kongresses zu Berlin. IV. 1. S. 38.

Digitized by Google

Monod, Traitement de l'ophthalmitis. Journ. de méd. de Bordeaux. XXII. p. 349.
Monteiro, J. F., Sobre un caso interessante de glioma da retina. Brazil.-med. Rio de Jan. p. 233.
Morabito, Apoplessia del corpo vitreo. Boll. d. Poliambul. di Milano. 1891—2. XX. p. 410.
—, Di un nuova mezzo di esame per determinare le diriazioni oculari, la visione binoculare ecc. Ibid. V. p. 86.
Moore, W. O., Phthisis bulbi and artificial eyes. Internat. Clin., Phila. IV. p. 328.
Morax, V., Recherches bactériologiques et cliniques sur la conjonctivite catarrhale. Annal. d'Oculist. CVII. p. 393.
—, Trois cas d'Ophtalmie blennorrhagique consécutive à l'inoculation de pus de vulvo-vaginit chez les jeunes enfants. Progrès méd. 22 Octobre.
Morton, An interesting case of gonnorrhoeal ophthalmia. Ophth. Record. Nashville. 1892—3. II. p. 18.
—, A group of cases of tubercles in the choroid presenting some unusual features. Brit. med. Journ. I. p. 1190.
Mosher, J. M., Two cases of brain tumor. Americ. Journ. of insanity. Vol. 49. Nr. 2.
Moskauer ophthalmologischer Verein. Jahresber. üb. d. Thätigkeit f. d. J. 1891 (Godowojottschjot o dejatelnocti Moskowskawo Ophthalmologitscheskawo kruschka sa 1891 god). Westnik ophth. IX. 2. p. 193.
Müller, Fr., Ein Beitrag zur Kenntnis der Seelenblindheit. Arch. f. Psych. und Nervenkr. XXIV. S. 856.
—, E., Zur Skiaskopie. Klin. Monatsbl. f. Augenheilk. S. 389.
—, L., Blepharospasmus nach Basisfraktur. Wien. klin. Wochenschr. Nr. 19.
—, Ueber eine neue Anomalie der Iris (Vitiligo iridis nebst Bemerkungen über Naevus pigmentosus). Deutschmann's Beiträge z. Augenheilk. VII. S. 88.
—, Ein Fall von Pemphigus conjunctiva. Wien. klin. Wochenschr. Nr. 23.
—, Ein Fall von Iristuberknlose. Ebd. Nr. 21.
Münzer, E., Casuistischer Beitrag zur Lehre von den kombinierten Systemerkrankungen des Rückenmarks. Wien. klin. Wochenschr. Nr. 1.
Murrell, T. E., Eye injuries considered in relation to sympathetic affection. Ophth. Record. Nashville. p. 283.
—, Unique anomaly of retinal vein. Ibid. 1891—2. I. p. 33.
Mutermilch, Anatomie des inflammations chroniques de la conjonctive. Annal. d'Oculist. CVII. p. 528.
Myers, T. D., A study of the conjunctiva. Americ. Journ. of Ophth. St. Louis. IX. p. 33.

N.

Nawrocki, F., Ueber den Einfluss der Nerven auf die Erweiterung der Pupille (O wlijanii nervow na rasschirenje sratschka). Abhandl. d. russ. medic. Gesellsch. an d. kais. Universität zu Warschau. III.
Nécrologie (Hirschler, Wharton Jones). Arch. d'Opht. XII. p. 128.

Nécrologie. William Bowman. Recueil d'Opht. p. 318.
Nekrolog. Sir William Bowman †. Klin. Monatsbl. f. Augenheilk. S. 182.
Neisser, E., Ein Fall von chronischem Rotz. Berlin. klin. Wochenschr. Nr. 14.
Nesnammow, E., Zur Lehre von den optischen und nervösen Elementen der Netzhaut (Kutschenju o sritelnich i nervnich elementach settschatki). Dissert. Charkow.
Nicati, A la recherche d'un procédé d'extraction de la cataracte capable d'éviter les enclavements et les hernies, ou d'en atténuer les effets. Archiv. d'Opht. XII. p. 731.
Nieden, Ueber die hygienischen Vorteile der Steilschrift. Dritte Sitzung der Westfälischen Aerztekammer, verhandelt in Münster am 29. April.
—, Ein Fall von funktionellem Torticollis bedingt durch eine Augenmuskellähmung. Centralbl. f. prakt. Augenheilk. Nov. S. 321.
—, Ein Fall von typischer Tabes dorsalis und centraler Gliose bei einem Syphilitischen. Arch. f. Psych. und Nervenkr. XXIV. S. 526.
Norrie, G., Steilschrift bei dem Schulunterricht. Ungdom. S. 27.
—, Sehproben für Seeleute. Nationallidendes Söfartlidende.
—, Prophylaktische Massregeln gegen Blennorrhoea neonatorum. Ugester. f. Läger. I. p. 525.
—, Harald Philipsen †. Ebend.
Norton, A. B., The homoeopathic treatment of incipient senile cataract, with tabulated results of one hundred cases. N. Americ. Journ. Homoeop. New-York. 1891. VI. p. 786.
—, Ophthalmic diseases and therapeutics. Phila. Boericke & Tafel. 559 p.
—, G. L., The removal of a tumor of the optic nerve with preservation of the eye. Arch. Ophth. XXI. p. 365.
Norsa, J., Das medikamentös-elektrische Augenbad in der Behandlung der Skleritis und Episkleritis. Arch. f. Augenheilk. S. 186.
Notice sur l'hospice Saint-Victor d'Amiens. Archiv. d'Opht. XII p. 252.
Nuel, P., De la vascularisation de la choroïde et de la nutrition de la rétine, principalement au niveau de la fovea centralis. Ibid. p. 70.
—, De la kératite filamenteuse. Ann. Soc. méd.-chir. de Liège. XXXI p. 123.
—, La kératite filamentaire. Archiv. d'Opht. XII. p. 533.
—, De l'endothélium de la chambre antérienne. Verhandl. d. X. internat. med. Congresses zu Berlin. IV. 2. S. 93.

O.

Obersteiner, H., Anleitung beim Studium des Baues der nervösen Centralorgane. Leipzig und Wien. Franz Deutike.
Oeffentliche Aktenstücke in der Frage von der Besetzung der ausserordentlichen Professur der Ophthalmologie am karolinischen Institute zu Stockholm. Stockholm.
Oliver, C., Clinical history of a case of successful extraction of a piece of steel from the iris and lens by an iridectomy, with subsequent absorption

of the lens and recovery of normal vision. (Sektion of Ophth. Americ. med. Assoc.) Americ. Journ. of Ophth. p. 293.

Oliver, C. A., Descriptive sketch and drawings of two cases of symmetrically placed opacities of the corneae, occurring in mother and son. Transact. of the americ. ophth. soc. Twenty-eight meeting. p. 321 und Ophth. Review. p. 349.

—, A case of gunpowder injuries to both corneae irides and lenses. Ibid. p. 323.

—, The clinical value of repeated careful correction of manifest refraction error in plastic iritis. Ibid. p. 397.

Onishi, K., Verlauf von Linsentrübungen. Chugai-Jjishimpo. Tokio. Nr. 300.

Oppenheim, H., Zur Pathologie der chronischen atrophischen Spinallähmung. Arch. f. Psych. und Nervenkr. XXIV. S. 758.

Oskirko, Paul, Quelques considérations sur la vision droite. Paris. 1891. 66 p.

Oster, L. C., Ueber das Verhalten des Sehnerven bei Stauungspapille auf Grund der Weigert'schen Färbung. Inaug.-Diss. Würzburg.

Ostwalt, Réfraction de l'oeil fort myope à l'état d'aphakie avec remarques sur les avantages du choix uniforme du foyer antérieur de l'oeil muni du cristallin comme point de départ pour toutes les mesures de la réfraction, même de l'oeil aphake. Revue générale d'Opht. p. 1.

—, Pupillostatomètre et nouvelle lunette d'essai. Ibid. p. 289.

—, Auch noch einmal die Gläserkorrektion bei Aphakie. Klin. Monatsbl. f. Augenheilk. S. 178.

Otto, Fr., Kasuistischer Beitrag zur Lehre von den Residuen embryonaler Glaskörperstränge. Deutschmann's Beiträge zur Augenheilk. V. S. 11.

Ottolenghi, S. e M. Carrara, Perioptometria e psicometria di nomini geniali. Arch. di psichiat. XIII. p. 381.

Onsemblo, Die pathologisch-anatomischen Veränderungen der Netzhaut bei der Phosphorvergiftung. Inaug.-Diss. Petersburg.

Ovio, G., La circolazione dei liquidi intraoculari. — Modo di nutrizione del vitreo. — Esame critico dei recenti studi sperimentali in proposito. Annali di Ottalm. XXI. p. 168.

—, Ottalmoscopio fisso. — Ottometro. Ibid. p. 477.

P.

Paikard, F. A., A case of acromegaly and illustrations of two allied conditions. Americ. Journ. of the med scienc. Nr. 242. June.

Panas, Traitement des granulations précédé d'un aperçu historique. Archiv. d'Opht. XX. p. 358.

—, La maturité de la cataracte et les cataractes supramûres. Union méd. 1891. III. p. 745.

—, Rapport à l'Académie de médecine sur la communication du Dr. E. Landolt, intitulée »De l'abus du mercure dans le traitement des maladies des yeux. Archiv. d'Opht. VII. p. 257.

—, De l'amblyopie quinique. Revue générale de médec. Nr. 10.

Panas, Troubles oculaires d'origine hystéro-traumatique. Méd. moderne. 10 Mars.

Pansier, Les manifestations oculaires de l'hystérie. F. Alozu.

—, Quatrième bulletin annuel de la clinique ophthalmologique de la faculté de Montpellier méd. 1891. XVII. p. 453.

—, Retinite pigmentaire traumatique. N. Montpel. méd. I. p. 205.

—, Clinquième bulletin annuel de la clinique ophthalmologique de la faculté de Montpellier, méd. Suppl. I. p. 439.

Parent, H., Ophtalmoscope fixe optométrique. Archiv. d'Opht. XII. p. 560.

—, Exposé théoretique du procédé d'optométrie ophthalmoscopique dit de Cuignet ou skiascopie. Ibid. p. 287.

—, Ophtalmoscope à refraction avec cylindriques et miroir à foyer variable pouvant servir d'optomètre complet. Annal. d'Oculist. CVII. p. 195.

Pargoire, De la menstruation en pathologie oculaire. Thèse de Paris.

—, Conjonctivite à streptocoques. Annal. d'Oculist. CVII. p. 88.

Parinaud, H., Modifications secondaires dans l'appareil moteur des yeux dans le strabisme. Ibid. p. 161.

Parischew, D., Intranterine Erkrankung des Fötus an Ophthalmoblennorrhoea (Wnutriutrobnoje sabolewsnje ploda ophthalmoblennorrhoejei). Wratsch. p. 1186.

Parisotti, Studio comparativo del campo visivo di neuropatici e psicopatici. Roma.

Patterson, E. B., Steel in the iris. Med. News. Phila. 1891. XI. p. 363.

Percepied, De la conjonctivite phlycténnlaire et des épistaxis comme complication de la coqueluche. Franç méd. 22 Juillet.

Percival, A, The localizing value of some affections of the eye in cerebral disease. Ann. Ophth. and Otol. I. p. 165.

Perles, M., Klinische Studien über Blutgefäss-Erkrankungen des Auges. II. Ueber Embolia partialis retinae. Centralbl. f. prakt. Augenheilk. Juni. S. 161.

—, Pigmentstar bei Diabetes. Ebd. S. 170.

—, Allgemeininfektion vom Augeninnern. Ebd. S. 171.

Perlia, Ueber die praktisch wichtigsten Erkrankungen der Hornhaut und ihre Behandlung. Zeitschr. für ärztl. Landpraxis. Frankf. a/M. 1892—3. I. p. 33.

Perrin de la Touche, Phthiriase des paupières. Bull. Soc. franç. de dermat. et syph. III. p. 15.

Peters, A., Zur Behandlung der Thränenschlauch-Atresie der Neugeborenen. Klin. Monatsbl. f. Augenheilk. S. 363.

—, Ueber die Becherzellen der Conjunctiva. Ber. über d. XXI. Vers. d. ophth. Gesellsch. Heidelberg. 1891. S. 168.

Pfalz, Ueber einen Fall von traumatischer totaler Ophthalmoplegia exterior et interior und den Einfluss reflektorisch centraler Impulse auf die Heilung. Klin. Monatsbl. f. Augenheilk. S. 63.

Pfeiffer, Zwei Fälle von Lähmung der unteren Wurzeln des Plexus bronchialis. (Klumpke'sche Lähmung). Deutsche Zeitschr. f. Nervenheilk. I. Heft 5 und 6. S. 345.

Pfister, Zwei Fälle von Sehnervenerkrankung. Korresp.-Bl. f. Schweizer Aerzte. Nr. 20.

Digitized by Google

Pflüger, Ueber Trigeminusneuralgien und Augenaffektionen. Ber. über d. XXI. Vers. d. opbth. Gesellsch. zu Heidelberg. 1891. S. 188.
—, Bemerkungen zum gegenwärtigen Stande der Frage der Staroperation. Klin. Monatsbl. f. Augenheilk. S. 155.
—, Hemianopsie bilatérale temporale dans un cas d'acromégalie. Revue générale d'Opbt. p. 295.
—, Einige Resultate klinischer Ophthalmometrie. Verhandl. d. X. internat. med. Congresses zu Berlin. IV. 2. S. 140.
—, Le trichloride d'iode (1 Cl 3) comme antiseptiqne dans différentes affections oculaires. Annal. d'Ocnlist. CVIII. p. 189.
Phillips, R. J., Living larvae in the conjunctival sac. Arch. Ophth. XXI. p. 110.
—, Spectacles and eye glasses, Their forms. mounting and proper adjustment. Pbila. P. Blakiston Son & Co. p. 97.
—, Exposé algébrique élémentaire du grossissement opbtalmoscopique. Annal. d'Ocnlist. CVII. p. 177.
Pick, A., Beiträge zur Lehre von den Störnngen der Sprache. Arcb. f. Psych. und Nervenkr. XXIII. p. 896.
—, Ueber cerebrospinale Sypbilis. Prag. med. Wochenscbr. Nr. 24.
—, Ist das Molluscum contagiosum contagiös? Verhandl. d. dentscb. dermatolog. Gesellsch. 2. und 3. Kongress. Herausgegeben von Neisser. S. 89.
—, Ueber die Kombination hysteriscber nnd organisch bedingter Störungen in den Funktionen des Auges. Wien. klin. Wocbenschr. V. p. 445.
Piton, Un nouveau campimètre. Annal. d'Ocnlist. CVIII. p. 37.
Placzek, S., Der Förster'sche Verscbiebungstypns, ein »objektives« Symptom der traumatiscben Neurose. Berlin. klin. Wochenschr. Nr. 35.
Plange, O., On pigment striae with secondary cbanges in the retina after hemorrbage. Transl. by W. A. Holden. Archiv. Ophth. XXI. p. 282.
Plehn, Entgegnung. Klin. Monatsbl. f. Augenheilk. S. 292.
Pleraccini, Un fenomeno non ancora discritto nelle allucinazioni visive. Riv. specim. di freniatica. XVIII. 2.
Pohlenz, E., Ueber Risse des Sphincter iridis u. der Cborioidea. Leipzig, Fock.
Pohlmann, F., An overlooked factor in the production of conjunctivitis. (Meeting of tbe Alumni assoc. Buffalo University). Americ. Jonrn. of Opbth. p. 279 und Bnffalo med. and surgic. Journ. July.
Pooley, F. R., A case of melanosarcoma of tbe anterior portion of eye-ball. Virginia med. Month. Richmond. 1891—2. XVIII. p. 875.
—, Clinical observations on the treatment of trachoma by expression. New-York med. Journ. p. 169.
—, Clinical observation on the treatment of tracoma by expression. New-York. med. Jonrn. February. p. 133.
Pomeroy, O. D., A report of fifty cases of extraction of cataract without iridektomy. New-York med. Jonrn. p. 535.
—, A report of cases of glaucoma of different varieties, illustrating some of the usual means practice for tbeir relief. Ibid. IV. p. 314.
Poncet, F., Note sur l'examen de moignons ocnlaires au point de vue bactériologique. Recueil d'Opht. p. 65.

Poplawska, S., The etiology of inflammation of the eye after injury foreign bodies. Transl. by Dr. W. A. Holden. Arch. Ophth. XXI. p. 22.

Porley, Th., Poisoning from homatropine used in the examination of refraction. Medic. News. Nr. 4.

Pomeroy, Extraction of cataract without iridectomy. Transact. of the americ. ophth. soc. Twenty-eighth meeting. p. 438.

—, Some tenotomies of recti muscles for insufficiencies. Ibid. p. 446.

Potani, Rétinite albuminurique. Annales de médécine. p. 201. Nr. 26.

Potapenko, J., Zur Aetiologie der periodischen Augenentzündung oder der Mondblindheit bei Pferden (K Aetiologii perioditscheskawo wospalenja glas ili lnnnoj slepoti u loschadej). Wratsch. p. 156.

Powers, G. H., A new procedure in extraction of cataract in its capsule. Med. Record. p. 166.

—, Congenital cataract. Pacific med. Journ. San Franc. XXXV. p. 529.

Prager, C., Ein Fall von Cytsicercus cellulosae in der vorderen Augenkammer. Wien. klin. Wochenschr. Nr. 14.

Prentice, F., Le numérotage et la mesure des prismes. Annal. d'Oculist. CVIII. p. 5.

Presas, J., Application aux instruments d'optique physiologique du système métrique décimal en rapport avec la division du cadran méridien. Ibid. p. 321.

Preston, G. L., Tumor of the cerebellum. With report of cases. Journ. of nervous and ment. diseases. Vol. 7.

Prichard, F. H., Ophthalmic therapeutics. Ophth. Record. p. 250.

Pribitkow, G., Ueber den Verlauf der Sehnervenfasern (Ochode wolokon sritelnich nervow). Medizinskoje Obozrenje. XXXVIII. p. 588.

Price, G. H., Correction of heterophoria. Ophth. Record. Nashville. 1891—2. p. 291.

—, The fixed contraction of the field of vision in glaucoma is dependent upon a break in the continuity of the optic nerve fibres and the layer of rods and cones produced by the prolonged pressure. Ibid. p. 363.

Priestley Smith, On the corneal reflex of the ophthalmoscope as a test. of fixation and derivation. Ophth. Review. p. 37.

—, Changes in the retina, due to long-continued lodgment of a metallic chip on its surface. (Ophth. soc. of the united kingd.) Ibid. p. 217.

Prince, A. E., The fourth degree prism in the correction of hyperphoria. Journ. Americ. med. Assoc. Chicago. XIX. p. 253.

Pröbsting, A., Ueber Blutinjektionen in den Glaskörper. v. Gräefe's Arch. f. Ophth. XXXVIII. 3. S. 114.

Puech, Iritis ancienne et iridéctomie. Recueil d'Opht. p. 148.

Pulvermacher, E., I. Arteria hyaloidea persistens. II. Pulsierender Exophthalmus. Centralbl. f. prakt. Augenheilk. Nov. S. 329.

Purdon, J. E., The psychical import of variable achromatopsia: an original rese arch. Transact. med. assoc. Alabama, Montgomery. p. 383.

Pusey, W. B., Unusual family history in two cases of glaucoma. Arch. Ophth. XXI. p. 360.

R.

Rabinowitsch, G., Noch ein Fall von günstiger Wirkung der Iridektomie bei Glaucoma acutum mit Verlust der Lichtempfindung (Esehjo slutschoj blagoprijatnowo djeistwija iridektomii pri ostroj glaukome spotereju swetsoschüschenja). Westnik ophth. IX. 3. p. 218.

Radziejewski, Pasta cerata ophthalmica. (Antiseptische Augenpasta. C.) Berlin. klin. Wochenschr. XXIX. S. 129.

Raehlmann und Schmidt-Rimpler, Ueber Trachom der Bindehaut. (Referat und Correferat). Verhandl. d. X. internat. med. Kongresses zu Berlin. IV. 2. S. 19.

Raehlmann, E., Ueber die follicnlären Conjunctivalgeschwüre und über natürliche Epitheltransplantation und Drüsenbildung bei Trachom. v. Graefe's Arch. f. Ophth. XXXVIII. 3. S. 15.

Raichline, A., Sur un cas de syringomyelie avec manifestations bulbaires. Paris.

Raineri, A., Asepi ed antisepsi nella chirurgia oculare. Bull. med. cremonese. Cremona. 1891. XI. p. 141.

Rampoldi, R., Osservazioni vecchie e osservazioni nuove di ottalmologia Annali di Ottalm. XXI. p. 356.

Ramos, De vices de réfraction à Mexico, comparés avec ceux de l'Europe. Verhandl. d. X. internat. med. Congresses zu Berlin. IV. 2. S. 79.

Ramsay, On a case of sarcoma of the choroid. Glasgow med. Journ. Sept.

Rancurel, Considération sur la choroidite métastatique puerpérale. Thèse de Paris.

Randall, B. A., Entwined and crossing vessels. Ophth. Record. Nashville. 1891—2. p. 408.

Randolph, R. L., A series of fifty consecutive operations for cataract. Bull. John Hopkins Hosp. Balt. III. p. 19.

—, A valuable experiment bearning upon sympathetic ophthalmia with a critical review of the subjekt. Arch. Ophth. New-York. XXI. p. 367.

Ramsay, A. M., Case of sarcoma of the choroid of long duration, and characterised by the unusually small size of the primary growth. Glasgow med. Journ. XXXVIII. p. 175.

Ranney, A. L., Some prevalent errors relating to eye-strain as a cause of nervous derangements. New-York med. Journ. p. 648.

Raschewsky, J., Beobachtungen aus der Praxis (Nabljüdenja is praktiki). Westnik ophth. IX. 3. p. 216.

Rawitz, B., Zur Physiologie der Cephalopodenretina. Arch. f. Physiol. S. 367.

Ray, J. M., Notes on plastic operations about the eyelids. Americ. Pract. and News. Louisville. n. s. XIII. p. 257.

Raynaud, Un case de glaucome avec staphylomes anterieurs symetriques. Marseille méd. XXIX. p. 415.

—, Troubles oculaires de la malaria. Thèse de Paris.

Rayner, D. Batten, Myopia the result of constitutional disease. Ophth. Review. p. 1.

Reche, Drei Fälle von Iritis haemorrhagica. Klin. Monatsbl. f. Augenheilk. S. 176.

Reid, Two cases of sarcoma of the choroid. Glasgow med. Journ. p. 172.

Remak, E., Zur Pathologie der Bulbärparalyse. Arch. f. Psych. u. Nervenkr. XXIII. p. 919.

Rendiconto del XIII congresso della associazione oftalmologica italiana. Riunione di Palermo (12-14 Aprile). Annali di Ottalm. XXI. p. 482.

Rendu, Ophthalmoplegie nucléaire au cours du tabes. Bull. méd. Paris. VI. p. 253 und Union médic. Nov.

—, Troubles oculaires dans un cas d'avrite avec vertiges. Union médic. Nov.

Renk, Ueber die künstliche Beleuchtung von Hörsälen. Preisverkündigungsprogramm der Universität Halle-Wittenberg.

Report, Twenty-third annual of the New-York ophthalmic and anral Institut. (for the year beginning October 1th 1891 and ending September 30th. 1890).

Report of the royal society's committee on colour-vision. Report of the british medical association's committee on the control of railway servants' eyesight. Ophth. Review. p. 157.

Report of the committee on coulour vision. Proced. Roy. Soc. p. 231.

Reports the royal London ophthalmic hospital. Edited by R. Marcus Gunn. Vol. XIII. Part. III. London. J. and A. Churchill.

Revue bibliographique. Archiv. d'Opht. XII.

Reynolds, D. S., Graduation of lenses. Journ. Americ. med. Assoc. Chicago. XIX. p. 242.

—, Burns of the eyes. Ibid. p. 672.

Rheindorf, H., Ueber 326 Fälle von Enucleatio bulbi. Inaug.-Diss. Bonn. 1891.

Richardson Cross F., Three cases of empyema of the frontal sinus. Ophth. Review. p. 221.

— and Treacher Collins, Implantation cyst in the anterior chamber after cataract extraction. (Ophth. soc. of the united kingd.) Ophth. Review. p. 238.

Richardson, B. W., The physiology of tears. Asclepiad. London. 1891. VIII. p. 323.

Richey, The prime etiological factor of glaucoma in constitutionale diseases. Americ. Journ. med. assoc. CIV. p. 536 und Transact. of the americ. ophth. soc. Twenty-eighth meeting. p. 281.

Rieder, Ueber Molluscum contagiosum. Münch. med. Wochenschr. S. 55. (Gesellsch. f. Morphologie und Physiologie in München).

Rindfleisch, G., Experimentelle Untersuchungen über die bei der eiterigen Chorioiditis auftretenden Herabsetzung des intraokularen Druckes. v. Graefe's Arch. f. Ophth. XXXVIII. 2. S. 221.

—, Ein einfacher Apparat zur objektiven Refraktionsbestimmung. Klin. Monatsbl. f. Augenheilk. S. 219.

—. Ein Fall von angeborener Irideremie und Colobombildung der Iris am anderen Auge. v. Graefe's Arch. f. Ophth. XXXVIII. 1. S. 183.

Risley, S. D., Paralysis of the iris and accommodation following diphtheria. Polyclinic. Phila. I. p. 95.

—, Burn and abscess of the cornea. Ibid. p. 93.

—, The relative importance of astigmatism in the production of asthenopia. Ann. Ophth. and Otol. I. p. 143.

Risley, S. D., The conservative treatment of lachrymal obstruction. Journ Amer. med. Assoc. Chicago. XIX. p. 327.

Roberts, P. F., Examen de la vision en los ninos de las' escnlas de Buenos Aires. 1891. XIV. p. 286.

Rochon-Duvigneand, Recherches anatomiques sur l'angle de la chambre antérieure et le canal de Schlemm. Archiv. d'Opht. XII. p. 732.

Rockliffe, Panophthalmitis following lacrymal abscess. (Ophth. soc. of the nnited kingd. Dez. 8.) Ophth. Review. 1893. p. 27.

—, Cicatricial ectropion treated hy Tweedy's operation. Ibid. p. 27.

Rogman, Traitement du symblépharon; nonvean procédé opératoire. Arch. d'Opht. XII. p. 627.

Rohmer, Observation de fibrome lymphangiéctasique dn nerf optique. Ibid. p. 554.

—, La resection dn nerf optique d'après le procédé de M. de Wecker dans l'ophthalmie sympathique. Annal. d'Ocolist. CVII. p. 249.

Rolland, Lampe ophthalmoscopiqne transportahle. Recueil d'Opht. p. 652.

—, La fluxion périodiqne est toujours une iritis. Ihid. p. 472.

Romiée, H., Etude sur le nystagmns des houilleurs. Annal. d'Oculist. CVIII. p. 21, 109, 196, 265.

Roosa, St. John, Astigmatism, its relative importance in asthenopia due to errors of refraction. Med. Record. March. 26.

—, The hest operation for the extraction of cataract. Ann. Ophth. and Otol. Kansas City. p. 1.

Rosmini, G., Snl valore comparativo dei due metodi di operare la cataratta con o senza iridectomia. Gior. internaz. de scienc. med. Napoli. n. 1. XIV. p. 452.

Roth, A., Ueber Skiaskopie. S.-A. aus Zeitschr. f. Psychol. und Physiol. der Sinnesorgane.

Rouffinet, De l'oeil hystérique. Gaz. des hôpit. Nr. 129.

Ronquette, Contribution à l'étude cliniqne des blessure, de l'oeil par corps étrangers. Thèse de Lyon.

Rouscan, Anthrax de la paupière. (Gaz. des hôpit. de Toulouse), Recueil d'Opht. p. 741.

Rowland, E., Two grave accidents after cataract extraction. Brit. Guiana med. Ann. p. 177.

Rudolph, Vier Fälle von Bilsenkrautvergiftung und ein Fall von Atropin-Vergiftung. Centralhl. f. klin. Medicin. Nr. 40.

Rüppell, Zur Skiaskopie. v. Graefe's Arch. f. Ophth. XXXVIII. 2. S. 174.

Rumschewitsch, K., Ueber die hyaline und amyloide Entartung der Bindehant. Arch. f. Augenheilk. XXV. S. 363.

—, Zur Casuistik der Pseudogliome der Retina. Klin. Monatshl. f. Augenheilk. S. 41.

—, A case of sarcoma of the cornea. (Transl. hy W. A. Holden). Arch. Ophth. XXI. p. 277.

Russel, N., Trachoma and folliculosis. Pacific med. Journ. San. Fran. XXXV. p. 69.

Ryerson Sterling, Unusual case of sympathetic blindness. Americ. Journ. of Opht. p. 193.
—, Miscellaneous facts regarding extraction of cataract. Ophth. Record. 1891—2. I. p. 258.
—, Cases of tranmatic haemorrhage into the eyeball without lesion of the external tunics. Americ. Journ. of Ophth. p. 8.
—, Cases illustrative of the influence of diseases of the female generative organs, more espe cially amenorrhoea, upon the visual apparatus. Ontaria med. Journ. Torento. p. 105.
Rymsza, Waclaw, Vergleichende Untersuchungen über den Zusammenhang zwischen dem Refraktionszustande der Augen und dem Schädelbein. Inaug.-Diss. Dorpat.
R. R., Hermann Schmidt-Rimpler. Nord und Süd. Heft 186.

S.

Sachs, M., Ueber die spezifische Lichtabsorption des gelben Fleckes der Netzhaut. Arch. f. d. ges. Physiol. I. S. 574.
—, Ueber den Einfluss farbiger Lichter auf die Weite der Pupille. Ebd. S. 79.
Salzer, Fr., Ueber ein primäres tuberknlöses Angiosarkom des Sehnerven. v. Graefe's Arch. f. Ophth. XXXVIII. 3. S. 33.
Santos Fernandez, Europhen in der Augenheilkunde. Uebersetzung aus Cronica med.-quir. de la Habana. XVII. Nr. 24.
—, Europhen and cantharidate of soda in ophthalmology. Cron. med.-quir. de la Habana. XVIII. p. 73.
—, Un cas de conjunctivitis difterica. Ibid. XVIII. p. 369.
—, De la condnite à observer dans les cataractes envahies par le glaucome. Annal. d'Oculist. CVIII. p. 343.
— et Madan, D., Les hématozoaires de Laveran dans la névralgie ophtalmique. Arch. d'Opht. XII. p. 266.
—, Infeccion del ojo por los colirias. Cron. med.-qnir. de la Habana. XVIII. p. 221.
—, Henidas del ojo por perdigones. Ibid. p. 474.
—, Emploi de l'europhen en ophthalmologie. p. 145.
—, Traumatismo de region snperior e interna de la sclerotica peniqneratica. Ibid. p. 611.
—, Accidentes oculares del cardon. (Enforbia antiqnornm). An. r. Acad. de cienc. med. de la Habana. 1891—2. XXVIII. p. 707.
Sargent, Elizabeth, Profonnd affection of the eyes in a case of pernicious anaemia. Arch. Ophth. XXI. p. 39.
Sattler, H., Ueber die eigentlichen Sehnerventumoren nnd ihre chirurgische Behandlung. S.-A. ans »Beiträge znr Chirurgie«. Festschrift gewidmet Th. Billroth.
—, Ueber die geographische Verbreitnng des Trachoms. Verhandl. d. X. internat. med. Kongresses zu Berlin. IV. 2. S. 29.
—, Ueber die Behandlung der verschiedenen Formen der Conjunctivaltnber-

kulose mit Tuberculin nebst experimentellen Untersuchungen über die Wirkung desselben. Ber. über d. XXI. Vers. d. ophth. Gesellsch. Heidelberg. 1891. S. 33.

Sattler, H., Ueber Bacillen. — Panophthalmitis. Ebd. S. 241.

—, Demonstration von Präparaten zu dem Vortrag über Conjunctivaltuberkulose. Ebd. S. 249.

Sauvineau, Pathogénie et diagnostic des ophthalmoplégies. Recueil d'Opht. p. 193.

Savage, G. C., Insufficiencies of the oblique muscles and how to correct them. Ophth. Record. Nashville. II. p. 1.

—. Heterophoria. — A safe line drawn between operative and non-operative cases. Ibid. p. 228.

Saweljew, Die Hemeralopie als Folge von Fetthunger (Kurinoja slepota kak sledschwije schirowowo golydanja). Westnik Obschestwennoj gigieni ; sudebnoj i praktischewskoj Medizini. XIV. 2. p. 81.

Sbordone, G. B., Una nuova sezione corneale nell' operazione della cataratta senza iridectomia. Annali di Ottalm. XXI. p. 441.

Scimemi, E., Su la conduttura delle lagrime. Ibid. p. 222.

Scott, K., Operative treatment of infantile ectropion. Ophth. Review. p. 108.

Schäfer, Ein Fall von Hyoscinintoxikation. Therapeut. Monatsheft. Februar.

Schaeffer, M., Ueber akute und chronische Erkrankung der Keilbeinhöhle. Deutsche med. Wochenschr. Nr. 47.

Schanz, Fr., Ueber den Einfluss der Pupillaröffnung auf das Sehen Aphakischer. Verhandl. d. Gesellsch. deutsch. Naturf. und Aerzte. Halle.

—, Bakteriologische Befunde bei zwei Fällen von infantiler Xerosis mit Keratomalacie und bei einem Falle von Xeropbthalmus. Arch. f. Augenheilk. XXII. S. 110.

Schapringer, A., Unwillkürliche Hebung der oberen Augenlider bei bestimmten Bewegungen des Unterkiefers. New-Yorker med. Monatschrift. Januar.

Schepotjew, N., Zur Aetiologie der Hemeralopie (K aetiologii kurinoj slepoti). Wojenno-Medizinsky Journal. November-Heft.

Scherl, J., Gummöse Neubildung der Iris und des Ciliarkörpers mit Uebergang auf die Linse. Arch. f. Augenheilk. XXV. S. 287.

Schjepotjew, N., Beiträge zur Lehre von der Hemeralopie (Materiali k utschenju o kurinoj slepote). Wratsch. p. 1107.

Schiess, Augenheilanstalt in Basel. XXVIII. Jahresber. vom 1. Januar bis 31. Dezember. 1891.

—, Ein Beitrag zur Kenntnis der bandförmigen Hornhauttrübung. v. Graefe's Arch. f. Ophth. XXXVIII. 1. S. 149.

Schiff, E., H. v. Helmholtz. Deutsche Rundschau. XVIII. Heft 1. S. 42.

Schiller, H., Der hygienische Unterricht in den pädagogischen Seminarien. Zeitschr. f. Schulgesundheitspflege. V. J.

Schilling und Ginlini, Mikrophthalmus bei einer Missgeburt in Folge Verwachsung der Placenta mit der Schädeldecke. Münch. med. Wochenschr. S. 540.

Shirley, Fatal hemorrhage in an enfant after scarification of the conjunctiva. New-York med. Journ. 2. January.

Schirmer, O., Ueber eine eigentümliche Lidrandaffektion. (Vaccinola des Lidrandes.) Ber. über d. XXI. Vers. d. ophth. Gesellschaft. Heidelberg. 1891. S. 14.

—, Ueber die Adaptation im gesunden und kranken Auge. Verhandl. d. X. internat. med. Congresses zu Berlin. IV. 2. S. 58.

—, Klinische und pathologisch-anatomische Studien zur Pathogenese der sympathischen Augenentzündung. v. Graefe's Arch. f. Ophth. XXXVIII. 4. S. 95.

Schmeljow, P., Ueber den Einfluss des Kokains auf die Aufsaugung aus dem Bindehautsacke in die Vorderkammer des Auges (O wlijanii kokaina na wsasiwanje is konjunktivalnawo meschka w perednüju kameru glasa). Dissert. St. Petersb.

Schmidt, E., Bericht über die Augenabteilung des Sebastopolschen Marine-Spitals f. d. J. 1891 (Ottschöt po glasnomu otdelenju Sewastopolnawo moskawo gospitala sa 1891 god). Medizinskija Pribawanja n Morskornu Sborniku. Decemb.

Schmidt-Rimpler, L'eau chlorée comme antiseptique dans les opérations et les traumatismes de l'oeil. Annal. d'Oculist. CVII. p. 19.

—, Beitrag zur Kenntnis der sympathischen Ophthalmie. Ber. über d. XXI. Vers. d. ophth. Gesellsch. Heidelberg. 1891. S. 100.

—, Instrumente zur Refraktionsbestimmung. Ebd. S. 207.

—, Beitrag zur Aetiologie und Prophylaxe der sympathischen Ophthalmie. v. Graefe's Arch. f. Ophth. XXXVIII. 1. S. 199.

—, Zur Simulation concentrischer Gesichtsfeldeinengungen mit Berücksichtigung der traumatischen Neurosen. Deutsche med. Wochenschr. Nr. 24.

—, Das Auge und seine Darstellung in Skulptur und Malerei. Nord und Süd. LXII. Heft 186.

Schmidt, Ejgil, Die Theorie vom centrierten optischen Systeme. Nord. ophth. Tidsskr. V. p. 1.

Schnabel, Das glaukomatöse Sehnervenleiden. Arch. f. Augenheilk. XXIV. 4. S. 273.

—, Ueber die Beleuchtung des Gesichtsfeldes bei der Untersuchung mit dem Augenspiegel. Prag. med. Wochenschr. Nr. 30.

—, Ueber die Erkennung und Behandlung der gewöhnlichsten und verderblichsten äusseren Augenkrankheiten. Ebd.

—, Ueber das glaukomatöse Sehnervenleiden. Wien. klin. Wochenschr. S. 73.

Schneidemann, T. B., Ophthalmia neonatorum as a cause of blindness. Times and Reg. New-York. & Phila. XXIV. p. 75.

Schneider, J., Remarks on tumors and other operations of the eyelid. S.-A. aus Transact. of the Wisconsin State med. Society.

—, Eyesight affected by uterine disease. Ibid.

—, Vesicular neoplasm in the anterior chamber of the human eye. Ibid.

—, Neoplasm of the limbus conjunctiva. Ibid.

—, Influence of ear diseases upon the mental and physical development of a child. Ibid.

Schneller, Sehproben zur Bestimmung der Refraktion, Sehschärfe und Akkommodation. Danzig.

Schnellel, Zur Lehre von den dem Zusammensehen mit beiden Augen dienenden Bewegungen. v. Graefe's Arch. f. Ophth. XXXVIII. 1. S. 71.
—, Ueber die Behandlung der follikulären Bindehauterkrankung. Ebd. 4 S. 52.
—, Zur Theorie des konkomitierenden Schielens. Verhandl. d. X. internat. med. Congresses zu Berlin. IV. 2. S. 49
Schoeler, Ein Fall von Trübung der Descemetis mit partiellem Zerfall derselben — in Folge seniler Degeneration. Klin. Monatsbl. f. Augenheilk. S. 341.
Schreiber, Neuralgia trigemino-occipitalis, Pemphigus et ekzema neuroticum, Ophthalmia catarrhalis neurotica. Wiener klin. Wochenschr. Nr. 25.
—, Augenheilanstalt in Magdeburg. X. Jahresbericht.
Schubert, P., Ueber senkrechte Schrift. Ber. über d. XXI. Vers. d. ophth. Gesellsch. Heidelberg. 1891. S. 115.
—, Ueber Pigmentpunkte auf der vorderen Linsenkapsel. Ebd. S. 252.
—, Ueber Messungen der Schreibhaltung in den Volksschulen zu Nürnberg im Schuljahre 1890/91. Beilage zu Nr. 21 der Münch. med. Wochenschr.
—, Bericht über die Sitzungen der Steilschriftkommission des Vereins f. öffentl. Gesundheitspflege zu Nürnberg. Zeitschr. f. Schulgesundheitspflege. S. 426.
Schulek, V., Eine neue Methode der Staroperation. Szémészet. p. 13 und Pest. med.-chirg. Presse. XXVIII. S. 544.
Schulte, E., Ophthalmoskopische Befunde an der Macula lutea. Inang.-Diss. Strassburg i./E.
Schultze, S., Die traumatischen Neurosen. Verhandl. d. X. internat. med. Kongresses zu Berlin. IV. 1. S. 57.
—, Metastatischer Krebs der Aderhaut. Arch. f. Augenkrankh. XXIII. S. 19.
—, Beitrag zur Entstehung der sog. Retinitis proliferans. Ebd. XXV. S. 298.
Schwabe, Verbesserte Brillengestelle. Ber. über d. XXI. Vers. d. ophth. Gesellsch. Heidelberg. 1891. S. 252.
Schwarzschild, H. D., A case of palimtosis, alternating with proptosis following injury. Med. Record. XII. p. 544.
Schweigger, C., Ueber Glaukom. Berlin. klin. Wochenschr. Nr. 27.
—, Elektrischer Augenspiegel. Ber. über d. XXI. Vers. d. ophth. Gesellsch. Heidelberg. 1891. S. 30.
Scellingo, M., Risultado di due casi di traplantazione plastica sulle palpebre. Boll. d'ocul. Firenze. XIV. Nr. 11.
—, Della trapiantazione plastica sulle palpebre. Bull. d. r. Accad. med. di Roma. 1891—2. XVIII. p. 75.
Schweinitz, De, Hyaline bodies (Drusen) in the Nerve-head. Transact. of the americ. ophth. soc. Twenty-eighth meeting. p. 349.
Seabrook, H. H., Some squint statistics. Arch. Ophth. XXI. p. 234.
Segal, S., Ueber die farbigen Kreise, welche um Lichtquellen herum durch ein mit Lycopodiumpulver bestäubtes Planglas zu sehen sind (O zwetnich kolzack; widimich wokzug istotschnikow sweta tschres ploskoje steklo, opilönnoje poroschkom plauna). Westnik ophth. IX. 1. p. 22.
—, Populäres Lehrbuch der Augenkrankheiten mit ausführlicher Darstellung der Augenhygiene (Obschedostupnij utschebnik po glasnim bolesnjam s podrobnim isloschenjem gigieni glasa). Berdjansk.

Seggel, Ein Fall einseitiger reflektorischer Pupillenstarre. Arch. f. Augenheilk. XXIV. S. 232.
—, Kasuistischer Beitrag zur Diagnose der indirekten Frakturen des Orbitaldaches bezw. der Wandungen des Canalis opticus. Ebd. S. 293.
Segnin, De l'ophtalmie des nouveau-nes. Thèse de Paris.
Seitz, Bericht über die kgl. Universitäts-Poliklinik für Kinderkrankheiten im Reisingerianum pro 1892. Münch. med. Wochenschr. 1893. S. 176.
Seppilli, G., Sni rapporti della cecità bilaterale colle affezioni dei lobi occipitali. Riv. sperim. di freniatria. XVIII. 2.
Sérieux, Note sur nn cas de cécité verbale avec agraphie, suivi d'autopsie. Mercredi méd. Nr. 3.
Seyfert, R., Beiträge zur Operation des intraokularen Cysticerkus. v. Graefe's Arch. f. Ophth. XXXVIII. 2. S. 112 und Inaug.-Diss. Heidelberg.
Sgrosso, P., Synchisis étincelant et spinthéropie. Revue générale d'Opht. p. 481.
—, Contribuzione alla morfologia ed alla struttnra dei tumori epibulbari con speciale riguardo alle inclusioni parasitarie intra ed intercellulari (psorospermi). Annali di Ottalm. XXI. p. 3.
Shaw and Barber, Ophthalmoplegia externa. Brooklin med. Journ. January.
Sheild, A. M., A case of sinus thrombosis, attendet with remarkable ocular symptoms. Arch. Otol. New-York. XXI. p. 282.
Sichel, Le curettage du sac lacrymal. Arch. génér. de médecine. Juin.
Siemerling, E., Anatomischer Befund bei einseitiger congenitaler Ptosis. Arch. f. Psych. und Nervenkr. XXIII. S. 764.
Silcock, Hereditary sarcoma of eyeball in three generations. Brit. med. Journ. 1. p 1079.
Silex, Hornhauttransplantation. Verhandl. d. X. internat. med. Congresses zu Berlin. IV. 2. S. 157.
Simi, A., Macche della cornea. Bollet. d'ocul. XIV. p. 1.
Simanton, A. C., The human nose not in the centre of the face; its importance in the adjustment of spectacles. Journ. Americ. med. Ass. XVIII. p. 63.
Sims, L. H., Two cases of papilloma of the conjunctiva. Arch. Ophth. XXI. p. 91.
—, W. S., Purulent ophthalmia of the new born baby. Missisippi medic. Month. Meridian. 1891—2. p. 445.
Simon, R., Ein Fall von cornealen Neubildungen. Centralbl. f. prakt. Augenheilk. Juli.
Sir William Bowman, Bart. Americ. Journ. of Ophth. p. 125.
—, (with Portrait). Ophth. Review. p. 129.
Slawyk, Zur Kasuistik der Hysterie beim Manne. Deutsche militärärztl. Zeitschrift. Heft 9.
Smith, A., Der Linsenmesser der »Genfer optischen Gesellschaft«. Arch. f. Augenheilk. XXV. S. 131.
Snell, S., Miners' Nystagmus and its relation to position at work and the manner of illumination. Sheffield. Bristol.
—, A case of symmetrical dacryo-adenitis. (Ophth. soc. of the united kingd.) Ophth. Review. p. 241.

Snell, S., Double optic neuritis after influenza. (Ophth. soc. of the united kingd.) Opbth. Review. p. 219.
—, Miners' nystagmus. Bristol. John Wright.
—, On the importance of the examination of the eyes separately for defects of colour vision. Brit. med. Journ. p. 222.
—, Congenital cyst of the left orbit. Ibid. I. p. 608.
—, Fatigue of ocular muscles owing to constrained attitude at work as the main cause of nystagmus. Ibid. II. p. 838.
Snellen, H., Ueber Beschränkung der Konvergenz und der Akkommodation bei seitlichem Blick. Ber. über d. XXI. Vers. d. ophth. Gesellsch. Heidelberg. 1891. S. 113.
—, Over den aard en den omvang der nieuwere oogheelkunde. Rede voering uitgesprochen op den 26. Maart 1892.
—, jun., Netvlies-Aandoeningen bij Naphtaline-Vergiftiug. Proefschrift ter Verkijging van den Graad van Doctor in de Geneeskunde. Utrecbt. J. van Boekboven.
Société d'ophtalmologie de Paris. Compte rendu de la séance du décembre. Recneil d'Opht. p. 718.
—, Séance dn 4 octobre. Ibid. p. 602.
—, Compte rendu de la séance dn 2 novembre. Ibid. p. 655.
—, Suite et fin de compte rendu de la séance du 6 décembre. Ibid. 1893. p. 24.
—, Séance du 5 juillet. Ibid. p. 475.
—, Dixième congrès à Paris du 2 au 5 mai. Ibid. p. 412.
—, Séance du 7 juiu. Ibid. p. 426.
—, Congrès de 1892 (suite). Ibid. p. 352.
—, Séance du 5 avril. Ibid. p. 361.
—, Compte rendu dn 10e congrès tenu à Paris du 2 au 5 mai. Ibid. p. 280.
—, Séance dn 8 mars. Ibid. p. 302.
—, X. session tenue à Paris du 2 an 5 mai. Annal. d'Oculist. CVII. p. 345.
—, Congrès de 1892. Ordre du jour des séances. Recneil d'Opht. p. 253.
—, Séance du 8 mars. Ibid. p. 226.
—, Séance du 8 février. Ibid. p. 157.
—, Séance dn 4 décembre 1891. Ibid. p. 35.
—, Séance du 5 janvier. Ibid. p. 84.
Socor, G., Epitheliome de la paupière inférieure gueri par les injections de pyoktanine (violet de methyle). Bnll. Soc. d. méd. et nat. de Jassy. 1891—2. V. p. 145.
—, Oedème malin des paupières. Ibid. p. 57.
Somya, Ueber partielle Atrophia nervi optici nacb Haematemesis. Centralbl. f. prakt. Augenbeilk. August. S. 225.
—, Ein Beitrag zur Kenntnis der bereditären, retrobulbären Neuritis. Klin. Monatsbl. f. Augenbeilk. S. 256.
Souques, Sur un cas d'hystérie simulatrice de Weber. Arcb. de Neurologie. XXI. Nr. 63.
Sonnie-Morot, La recbercbe toxicologique de la cocaine. Thèse de Paris.
Sous, G., Age et accommodation; courbe et formule. Journ. de méd. de Bordeaux. XXII. p. 49.

Sous, G., Decollement traumatique de la choroide. Journ. de méd. de Bordeaux. XXII. p. 329.
—, Corps étrangers des points lacrymaux. Ibid. p. 304.
—, Glaucôme. Ibid. p. 379.
Southard, W. F., An examination of the eyes of 311 students. Pacific med. Journ. San Franc. XXXV. p. 577.
Spalding, J. A., Idiopathic vitreous hemorrhages. Arch. Opbth. XXI. p. 320.
—, A few words on Donders' violet tests for the detection of errors of refraction. Ibid. p. 166.
Staderini, C., Sulle vie di deflusso dell umor acqneo; ricerche sperimentali ed anatomiche. Sperimentale. p. 84.
Stafford, H. E., The expression treatment of trachoma. Mississippi med. Month. Meridian. 1891—2. p. 141.
Standish, M., Ocular headaches; their canse, characteristics and treatment. Boston med. and surgic. Journ. CXXVII. p. 326.
Starr, E., A new instrnment for quickly determining refractive errors of the eye. New-York med. Journ. IV. p. 404.
Steiger, A., Ueber toriscbe Gläser. Klin. Monatsbl. f. Augenheilk. S. 227.
—, Einheitliche Sehproben zur Untersnchung der Sehschärfe in die Ferne und in die Nähe. Dentschmann's Beiträge z. Augenheilk. VII. S. 48.
Steinbüchel, R. v., Znr Frage des Einflusses der Gonorrhoe auf das Wochenbett nnd auf die Augenerkrankungen bei Neugeborenen. Wien. klin. Wochenschr. Nr. 21.
Steiner, J., Sinnessphären nnd Bewegungen. Arch. f. d. ges. Physiol. I. S. 613.
Stepbenson, S., Congenital anomalies of the retinal veins. Lancet. I. p. 249.
—, The relative freqnency of myopia among Christians and Jews. Ophth. Review. p. 110.
—, The history of an ophthalmic case; trachoma; hypopyon; diphtheritic conjnnctivitis; çure. Med. Press & Circ. London. p. 283.
Sternberg, Mehrfache halbseitige Hirnnervenlähmung dnrch Krebs des Schläfenbeins. Zeitschr. f. klin. Med. XIX. Heft 5. 6.
Sterling-Ryerson, G., Miscellaneous facts regarding extraction of cataract. Ophth. Record. p. 258.
—, Considerations on some of the chronic and severe forms of dacro-cystitis. Americ. Jonrn. of Ophth. p. 270.
Stern, H., Casuistik der sypbilitischen Erkrankung des Tarsns nebst einem Beitrag. Inaug.-Diss. Würzbnrg.
Stevens, G., Sudden attacks of diplopia. Ann. Ophth. and Otology. January.
—, An examination of some of the means for the determination of heterophoria. Ophth. Record. p. 215.
—, Note sur l'application dn système métrique an nnmérotage des prismes. Annal. d'Ocnlist. CVIII. p. 19.
—, L'influence de l'etat des muscles moteurs de l'oeil sur l'expression du visage. Ibid. p. 241.
—, Facial expressions as influenced by the ocnlar muscles. Journ. amer. med. Assoc. Chicago. XIX. p. 257.

Stevens, G., Un instrument pour déterminer l'hétérophorie. Annal. d'Oculist CVII. p. 25.

Stewart, J. S., The use of gelatine discs in the eye. Med. and Surg. Reporter. Phila. XVI. p. 686.

Sticker, G., Ueber symptomatischen Antagonismus zwischen Morphium und Atropin. Centralbl. f. klin. Medizin. Nr. 12.

Stillson, J. O., Neuroses in relation to ocular defects. Indiana med. Journ. Indianapolis. 1891—2. p. 273.

Stoeber, Des indications et des contre-indications du nitrate d'argent, dans le traitement des maladies des yeux. Revue méd. de l'est. Nancy. XXIV. p. 261.

Stöhr, A., Zur nativistischen Theorie des Tiefensehens. Leipzig und Wien. Fr. Deutike.

Stoewer, Cysten der Oberlider. Klin. Monatsbl. f. Augenheilk. S. 192.

—, Ein Fall von doppelseitiger Augenmuskellähmung. Münch. med. Wochenschr. S. 863. (Greifswald. med. Verein).

—, Zur Mechanik der stumpfen Bulbusverletzungen. Arch. f. Augenheilk. XXIV. S. 255.

Story, J. B., The light streak on the retinal vessels. Ophth. Review p. 100.

—, Detachment of the choroidea. (Ophth. soc. of the united kingd.) Opbth. Review. p. 216.

—, Detachment of retina. Dublin. Journ. medic. society. XCIV. p. 390.

—, The light reflex on the retinal vessels. Ibid. p. 313.

Strangways, W. F., Treatment of trachoma. Ophtb. Record. Nashville. 1891—2. I. p. 323.

Stransky, M., Casuistischer Beitrag zur Therapie des Trachoms. Med.-chir. Centralblatt. Wien. XXVII. p. 573.

Straub, M., The determination of convergence power, and the position of rest. Ophth. Review. p. 97.

—, Een toestel voor het bepalen van den ruststand der oogen en voor het herkennen van zwakte der convergentie. Weekbl. van het Nederl. Tydschr. voor Geneesk. I. Nr. 11.

—, Onderzoek bespreking van een geval van nachtblindheit. Ibid. II. Nr. 24.

—, De Keratoscoop van Placido. Ibid. I. Nr. 18.

—, Ueber die Aetiologie der sogenannten skropbulösen Entzündungen. Arch. f. Augenheilk. XXV. S. 416.

Strickler, Orbital traumatism resulting in immediate monocular blindness. Journ. of Ophth., Otol. and Laryng. Octobre.

Strosobein, E., Ueber die Behandlung der Kalkverbrennung des Auges. Zeitschr. f. ärztl. Landpraxis. Frankfurt a./M. 1. p. 148.

—, Ueber Sterilisierung von Atropin-, Eserin- und Cocain-Lösungen nebst Beschreibung eines neuen Tropfglases. v. Graefe's Arch. f. Opbtb. XXXVIII. 2. S. 154.

Suares de Mendoza, Nouveaux faits de suture de la cornée dans l'extraction de la cataracte. Recueil d'Opbt. p. 410.

Sulzer, Correction optique du ceratocône et de l'astigmatisme irregulier. Journ. d'ocul. du nord de la France. 1892—3. IV. p. 10.

Sulzer, La forme de la cornée humaine et son influence sur la vision. Arch. d'Opht. XII. p. 42.
—, Der Einfluss des Winkels α auf die Resultate der Ophthalmometrie und dessen Bestimmung vermittels des Ophthalmometers. Verhandl. d. X. internat. med. Congresses zu Berlin. IV. 2. S. 138.
—, La correction optique du kératocône, de l'astigmatisme irrègulier et de l'astigmatisme cicatriciel. Annal. d'Oculist. CVII. p. 321.
Sutphen, Result of scleral puncture in two cases of detachment of retina. Transact. of the americ. ophth. soc. Twenty-eight meeting. p. 306.
Swan M. Burnett, The construction and use of the ophthalmometer. — An explanation and a correction. Americ. Journ. of Ophth. p. 297.
Swanzy, H. R., A handbook of the diseases of the eye. 4. ed. W. ill. 8. London, Lewis.
Swasey, E., Astigmatism as an element of refraction, and its objective study by the ophthalmometer of Javal and Schiötz (model of 1889). Boston med. and surgic. Journ. CXXVI. p. 232.
Sydney Stephenson, Scarring of conjunctiva from ophthalmia neonatorum. (Ophth. soc. of the united kingd.) Ophth. Review. p. 187.
Sym, W. G., Case of incomplete anophthalmos. Ophth. Review. p. 76.
Systematischer Bericht über die Leistungen und Fortschritte der Augenheilkunde im dritten und vierten Quartal 1891. Von St. Bernheimer, C. Horstmann und P. Silex. Arch. f. Augenheilk. XXV. 1 und 2.
Szili, A., Optische Verwertung von Brillenglasreflexen. v. Graefe's Arch. f. Ophth. XXXVIII. 4. S. 12.

T.

Talko, J., Zur Frage von der Optographie in gerichtlich-medicinischer Beziehung (K woprosu ob optographii n sudebno-mediziuskom otnoschenii). Westnik Sudebnoj Medizini. 1.
—, Jubiläum des Prof. ord. Dr. Gustav Braun in Moskau. Klin. Monatsbl. f. Augenheilk. S. 118.
—, Ein Fall von Coloboma nervi optici et melanoma (?) processus ciliaris. Ebd. p. 134.
—, Ophthalmologische Sektion des VI. Kongresses Polnischer Aerzte und Naturforscher in Krakau im Jahre 1891. Ebd. S. 293.
—, Nekrolog. Professor Dr. Wladimir Karawajew. Ebd. S. 327.
—, Zur Optographie. — Ophthalmoskopische Glasbilder. — Transplantation von Fischhaut. Ebd. S. 56.
—, Ein Fall von beiderseitigem Colobom der Chorioidea bei normaler Iris. Verhandl. d. X. internat. med. Congresses zu Berlin. IV. 2. S. 100.
Tangeman, C. W., A few interesting cases of injury of the anterior portion of the eye. Cincin. Lancet. Clinic. XXIX. p. 70.
Tatham Thompson, Accidental vaccinia of the eyelids. (Ophth. soc. of the united kingd.) Ophth. Review. p. 240.
Tay, W., Symetrical retinal diseases in infants. Brit. med. Journ. 1. p. 1022.

Taylor, A case of probable rupture of the optic nerve. (Ophth. soc. of the united kingd. Dez. 8.) Ophth. Review. 1893. p. 27.

Teifand, Education du sens de la vie chez le soldat. Arch. de médec. militaire. Février.

Tedeschi, A., Le lesioni oculari nella infezione morvosa. Annali di Ottalm. XXI. p. 455.

Terson, Des corps étrangers du cristallin; indications de l'intervention opératoire. Archiv. d'Opht. XII. p. 156.

—, Le curettage du sac lacrymal sans incision cutanée. Annal. d'Oculist. CVII. p. 262.

—, Les verrucosités hyalines de la portion papillaire du nerf optique. Archiv. d'Opht. XII. p. 367.

—, Les irrigations au permanganate de potasse dans le traitement de l'ophtalmie blénnorrhagique. Ibid. p. 634.

—, Kystes congénitaux de l'orbite. Progrès méd. 9 Avril.

—, Note sur deux cas de conjunctivite ulcero-membraneuse bulbaire. Midi méd. Toulouse. p. 121.

— , Le glaucome hémorrhagique et son traitement chirurgical. Ibid. I. p. 325.

— , Notes sur les glandes acineuses de la conjonctive et sur les glandes lacrymales orbito-palpebrales. Archiv. d'Opht. XII. p. 745.

Tesjakow, N., Ueber das Trachom im Chersonschen Gouvernement (O trachome w Chersonskoj gubernii). Elisabetgrad. 1891.

Tétau, Influence du traitement rhino-pharyngien dans la conjonctivite printanière et dans certaines formes des kérato-conjonctivites. Thèse de Paris.

The late Dr. Lundy. Americ. Journ. of Ophth. p. 264.

The American Journal of Ophthalmology. J. H. Chambers & Co.

Theobald, S., Removal of a fragment of steel from the vitreous chamber by means of the electro-magnet, with preservation of nearly normal vision. Americ. Journ. of Ophth. p. 265.

Thiery, Jules A., De l'extirpation des tumeurs du nerf optique sans enucléation du globe oculaire. Nancy.

Thomas, Ch. H., An operation for the radical cure of stricture of the lachrymal duct, with description of a strictnrotome. Journ. of the americ. med. assoc. Sept. 10 und Ophth. Review. p. 258.

Thompson, J. H., The treatment of chronic blennorrhoeal inflammation of the conjunctiva by strong solution of the nitrate of silver. South Clinic. Richmond. XV. p. 1.

—, Ophthalmic surgery. Journ. Americ. Med. Assoc. Chicago. XVIII. p. 6.

—, Traumatic panophthalmitis; enucleation; uncontrollable hemorrhage; death. Arch. Ophth. XXI. p. 63.

—, Massage of certain diseases of the eye. Northwest Lancet. St. Paul. XII. p. 347.

Tiffany, F. B., Insufficiency of the ocular muscles, heterophoria. Kansas City med. Record. IX. p. 229.

Tilley, R., Report of a case of zonular atrophy of the choroid. Journ. Am. Med. Ass. Chicago. XIX. p. 336.

—, Monocular diplopia. Ibid. p. 318.

Tohin, W., A case of zonular cataract. Maritime Med. News Halifax. IV. p. 81.
Topolanski, A., Linsenranderhebungen. Klin. Monatsbl. f. Augenheilk. S. 89.
—. Ein Instrumentenkästchen. Ber. über d. XXI. Vers. d. ophth. Gesellsch. Heidelberg. 1891. S. 256.
Transactions of the american ophthalmological society. Twenty-eighth annual meeting. New-London.
Treacher Collins, Descriptive catalogue of specimens in the hospital museum. Ophth. Hospit. Report. XIII. Heft III. p. 255.
—, Curator's report on cases of pseudo-glioma. Ibid. p. 361.
—, Congenital defects at the back of the lens. Ibid. p. 362.
—, Tubercle of the choroid. p. 366.
—, Inflammatory exudation into the vitreous, with or without detachment of retina. Ibid. p. 368.
—, Examination of eyes containing foreign bodies. Ophth. Review. p. 135.
—, On defects of the iris in relation to glaucoma. (Ophth. soc. of the united kingd.). Ophth. Review. p. 344.
—, The minute anatomy of pyramidal cataract. Ibid. p. 124.
Tronsseau, Hygiène de l'oeil. G. Masson. Paris.
—, L'ophtalmie blénnorrhagique. Gaz. des hôpit. Nr. 8.
—, Quelques accidents des opérations secondaires. Annal. d'Oculist. CVII. p. 358.
—, Les causes de la cécité chez les pensionnaires des quinze-vingts. Archiv. d'Opht. XII. p. 218.
—, La consanguinité en pathologie oculaire. Annal. d'Oculist. CVII. p. 5.
—, Les nouveaux traitements de la conjonctivite granuleuse. Méd. mod. Par. 1891. II. p. 861.
Truc, Ablation de la glande lacrymale orbitaire. O. D. et de la glande palpebrale. O. G. Gaz. hebdomad. de Toulouse. VI. p. 259.
—, Un cas de tumeur orbitaire, tubercule ou sarcome. N. Montpellier méd. I. p. 603.
—, Contribution à l'étude des tumeurs oculaires et periocnlaires; statistique et observations cliniques. Ibid. Snppl. p. 44.
—, Lunettes et pince-nez. Ibid. I. p. 723.
—, Etude générale de la cliniqne ophthalmologique de Montpellier. Montpellier méd. ref. Archiv. d'Opht. p. 649.
—, Traitement chirurgical et curatif de la myopie dans les myopies fortes et le keratocone. N. Montpellier méd. I. p. 117.
—, Luxations du cristallin. Ibid. p. 343.
—, L'évidement de l'oeil dans la panophthalmie. Annal. d'Oculist. CVIII. p. 260.
Tscherning, Note sur un changement, jnsqu'à présent inconnu, que subit le cristallin pendant l'accommodation. Archiv. d'Opht. XII. p. 168 und Arch. de Physiol. norm. et path. Nr. 1.
—, Su di una nuova modificazione osservata nel cristallino durante l'atto accomodativo (Tradnzione del dott. A. Antonelli). Annali di Ottalm. XXI. p. 148.
—, Su di un nuovo fenomeno endottico. Ibid. p. 162.

Digitized by Google

Tscherning, Un nouveau phénomène entoptique. Annal. de la Policlinique de Paris. Dez. 1891.
—, La theorie du strabisme de Hansen-Grut. Ibid. p. 165.
—, Beiträge zur Dioptrik des Auges. Zeitschrift f. Psychologie u. Physiologie d. Sinnesorgane. Bd. III.
—, Les images catoptriques de l'oeil humain. Compt. rend. Soc. de biol. Paris. IV. p. 683.
Tückermann, A., Ueber die Vorgänge bei der Resorption in die vordere Kammer injicierter körniger Farbstoffe. v. Graefe's Arch. f. Ophth. XXXVIII. 3. S. 60.
Turner, W. A., On the diagnostic value of the loss of the pupillary light-reaction, with a note on the oculo-facial muscular group. Ophth. Hospit. Reports. XIII. Part. III. p. 328.
Tweedy, The physical factor in conical cornea. (Ophth. soc. of the united kingd.) Ophth. Review. p. 127.
—, Clinical remarks on iritis and its treatment. Clinic. Journ. Nr. 9.

U.

Uebersicht der wichtigsten Operationen in den Augenkliniken. Klin. Jahrbuch. IV. S. 458.
Uhthoff, Demonstration an Präparaten betreffend die pathologisch-anatomischen Veränderungen des Sehnerven bei Erkrankungen des Centralnervensystems. Verhandl. d. X. internat. med. Kongresses zu Berlin. IV. 2. S. 154.
Ulrich, R., Ueber experimentelles Glaukom bei Kaninchen. Arch. f. Augenheilk. XXV. S. 1.
—, Kritik neuerer Glaukom-Theorien. Ebd. XXVI. S. 1.
—, Ueber künstliches Glaukom bei Kaninchen. Ber. über d. XXI. Vers. d. ophth. Gesellsch. Heidelberg. 1891. S. 80.
Usemblo, A., Pathologische Veränderungen der Netzhaut bei Phosphorvergiftung (Patologitscheskija ismenenija setschatki pri phosphororum otrowlenii). Dissert. St. Petersb.
Uszynski, A., Beitrag zur Casuistik der retrobulbären Abscesse. Klin. Monatsbl. f. Augenheilk. S. 110.

V.

Valk, Our refraction cases. Transact. med. Soc. New-York. Phila. p. 284.
Vallas, Iritis syphilitique avec condylome. Recueil d'Opht. p. 410.
Valude et Dubief, Contribution à l'etude du glaucome hémorrhagique. Annal. d'Oculist. CVIII. p. 81.
—, Atrophie optique durant la grossesse; accouchement prématuré artificiel. Ibid. CVII. p. 71.
—, Introduction des cils dans la chambre antérieure de l'oeil. France méd. 2 décemb.
—, Les verres toriques. Verhandl. d. X. internat. med. Congresses zu Berlin. IV. 2. S. 145.

Vancel, A., Contribution à l'étude de l'étiologie de l'héméralopie epidémique et de ses rapports avec le scorbut. Bordeaux. 1891. p. 34.
Van Duyse, Guérison spontanée de la tuberculose irienne, tuberculose atténuée de l'iris. Archiv. d'Opht. XII. p. 478.
—, Dacryocystite congénitale des nouveau-nés. Extrait des Annal. de la société de médecine de Gand.
Van Fleet, F., Astigmatism: its location and detection. New-York med. Journ. p. 42.
van Genderen Stort, A. G. H., Ueber die mechanische Bedeutung der natürlichen Irrigation des Auges. Arch. f. Hygiene. S. 397.
Veasey, C. A., Ophthalmia neonatorum. Med. and surgic. Reporter. Phila. p. 6.
Venneman, Les boules hyalines ou »colorables« dans les tissus de la conjonctive enflammée. Archiv. d'Opht. XII. p. 498.
Vereeniging tot oprichting en instandhouding eener inrichting voor ooglijders to Amsterdam. Negentiende Verslag. (Loopende over het jaar 1891.)
—, tot het verleenen van hulp aan minvermogende ooglijders voor Znid-Holland, gevestigd te Rotterdam. Zeven-en-twintigote Verslag.
Vergely, Endartérite chronique d'une artère vertébrale. Paralysie du moteur oculaire externe droit. Journ. de médecine de Bordeaux. Nr. 12.
Verneuil, H., Restauration de la paupière superieure par la greffe epidemique (procédé de Thiersch). Clinique. Brux. 1891. V. p. 769.
Vibert, Des injections intermusculaires de mercure dans la thérapeutique oculaire. Thèse de Paris.
Viets, B. B., An orbital tumor. Journ. Ophth. Otol. and Laryngol. IV. p. 39.
Viger, Etude sur la conjonctivite granuleuse en Algérie, particulièrement au point de vue du traitement chirurgical. Annal. d'Oculist. CVIII. p. 175.
—, Du traitement des ulcères graves de la cornée. Recueil d'Opht. p. 399.
—, Cataracte sécondaire. Verhandl. d. X. internat. med. Congresses zu Berlin. IV. 2. S. 11.
—, Traumatisme grave de la cornée. Recueil d'Opht. p. 77.
—, Du traitement du pannus cornéen par l'antipyrine. Ibid. p. 460.
Villard, Leucôme adhérent et panophthalmies. Montpellier médic. p. 493.
Vincent, Traitement du blépharospasme rebelle. Lyon. méd. 16 Octobre.
—, L'oeil et le foie. Thèse de Lyon.
Vintschgan, v., Ueber Farbenblindheit. Ber. d. naturw.-medic. Vereins in Innsbruck. XX. 1891/92.
Vizioli, F., Contribuzione allo studio della emicrania oftalmica; casi clinici e considerazioni patogeniche e terapentiche. Boll. d. r. Accad. med. chir. di Napoli. 1891. III. p. 180.
Voll, A., Ueber die Entwicklung der membrana vasculosa retinae. Festschr. Alb. v. Koelliker gewidmet. Leipzig. S. 87.
Vossius, A., Zwei Fälle von angeborener, fast vollständiger Unbeweglichkeit beider Augen und der oberen Augenlider. Dentschmann's Beiträge zur Augenheilk. Heft V. S. 1.
—, Lehrbuch der Augenheilkunde. 2. Aufl. Wien, Deuticke.
—, Hemianopsie. Ber. d. oberhess. Gesellsch. f. Nat. u. Heilkunde. Giessen. XXVIII. S. 170.

Vossius, Ein Fall von Blitzaffektion der Augen. Dentschmann's Beiträge zur Augenheilk. 4. Heft. S. 1.

W.

Wadzinsky, P., Ein Fall von gnmmöser Geschwulst der Sklera (Slutschaj gummoskoj opucholi skleri). Westnik ophth. IX. 6. p. 527.

Wagenmann, Weitere Mitteilungen über die von vernarbten Irisvorfällen ausgehende Glaskörpereiterung. v. Graefe's Arch. f. Ophth. XXXVIII. 1. S. 171.

—, Weitere Mitteilungen über glashäutige Neubildungen an der Descemet'schen Membran und auf der Iris und über Veränderungen des Hornhautendothels. Ebd. 2. S. 91.

—, Anatomische Untersuchungen über einseitige Retinitis haemorrhagica mit Sekundär-Glaukom, nebst Mitteilnngen über dabei beobachtete Hypopyon-Keratitis. Ebd. 3. S. 213.

—, Ueber tnberkulöse Aderhautentzündung. Ber. über d. XXI. Vers. d. ophth. Gesellsch. Heidelberg. 1891. S. 60.

—, Demonstration zu dem Vortrag über tuberkulöse Augenhautentzündung. Ebd. S. 250.

Wagner, Bericht über Tausend Starextraktionen mit kleinem peripherem Lappen (nach Graefe). (Ottschjot o tisatsche eutraktij katarakti s nebolschim peripheritscheskim loskutum). Westnik ophth. IX. 1. p. 1.

—, G., Ueber amyloide Degeneration der Conjunctiva. Berlin. 1891. G. Schade. 28 S.

—, H. L., Experimental researches on opacities of the cornea after cataract operation. Transact. med. soc. p. 197.

Wallace, J., A suggestion about prisms. Ann. Ophth. and Otol. I. p. 75.

—, Aristol in interstitial keratitis. Therap. Gaz. Detroit. VIII. p. 92.

—, Phlyctenular disease of the cornea and conjunctiva. Univ. med. Mag. Phila. 1891—2. IV. p. 490.

—, Grannlar conjnnctivitis. Ibid. 1892—3. V. p. 97.

Waldispuhl, J., Vier Fälle von geheilter sympathischer Ophthalmie. Ein Beitrag zur Lehre dieser Erkrankung. Inaug.-Diss. Bern.

Walker, C. H., A case of dislocated calcareous lens causing sympathetic irritation; excision. Lancet. II. p. 663.

Walton, G. L. and C. F. Carter, Eye-strain and headache. Med. News. Phila. IX. p. 309.

—, and Chenei, F. E., The importance of correcting ocular defects in functional nervous disorders. Boston med. and surgic. Journ. CXXVII. p. 153.

Waren-Tay, Symmetrical retinal disease in infants. (Ophth. soc. of the united kingd.) Ophth. Review. p. 185.

Webster Fox, Resection of the optic nerve. Ophth. Record. p. 249.

—, Surgical treatment of grannlar lids. Ibid. p. 265.

—, Report of one hundred and thirty-six cases of cataract extraction; with remarks. Med. Record. p. 121.

—, and W. A. Holden, A case of sarcoma of the choroid and ciliary body. Arch. Ophth. XXI. p. 528.

Webster, Report of 136 cases of cataract extraction. New-York med. Record. 30. January.
—, A case of soft cataract cured by a single needling. Denver med. Times 1892—3. XII. p. 8.
—, A case in which atropine dropped into the eyes for refractive purposes produced constitutional poisoning. Ophth. Record. Nashville. 1891—2. p. 312.
Wecker, de, Extraction simple et extraction combinée. Archiv. d'Opht. XII. p. 657.
— et J. Masselon, Tumeurs symétriques de glandes lacrymales, palpébrales et des parotides. Ibid. p. 65.
—, L'ophtalmie sympathique post-opératoire. Annal. d'Oculist. CVII. p. 81.
—, L'antisepsie cornéenne. Archiv. d'Opht. XII. p. 201.
—, Quel progrès reste à réaliser pour l'extraction de la cataracte? (Lettre ouverte adressée au professeur Sbordone à Naples). Ibid. p. 350.
—, Les hernies du tissu graisseux de l'orbite. Progrès. méd. XV. p. 217.
—, Le traitement de l'ophtalmie blénnorrhagique. Gaz. des hôpit. XI. p. 324.
—, La prophylaxie de l'ophtalmie sympathique. Annal. d'Oculist. CVII. p. 412.
Weeks, The pathology of acute contagious conjunctivitis. Verhandl. d. X. internat. med. Kongresses zu Berlin. IV. 2. S. 38.
—, Gonty eyelids; a case of rheumatic iritis and a case of rheumatic keratoiritis. Med. Record. New-York. p. 177.
—, The surgical treatment of trachoma. Journ. Americ. Med. Assoc. Chicago. XIV. p. 285.
Weiland, C., A critical study of the main defects of Javal's ophthalmometer. Med. News. Phila. X. p. 626.
Weinbaum, S., Ein Fall von Glaucoma haemorrhagicum mit Thrombose der Vena centralis retinae und Ektropium uveae. v. Graefe's Arch. f. Ophth. XXXVIII. 3. S. 191.
—, Angeborene Veränderungen des Pupillenrandes. Klin. Monatsbl. f. Augenheilk. S. 320.
Weiss, L., Sharp-cut ectasia at the posterior pole in high-grade myopia. Arch. Ophth. XXI. p. 511.
—, Zur Diagnose der sympathischen Ophthalmie. Arch. f. Augenheilk. XXV. S. 149.
—, Zur Behandlung der Erkrankungen der Thränenwege bei Neugeborenen. Klin. Monatsbl. f. Augenheilk. S. 238.
—, Ueber das Verhalten der Augenhöhle bei Einäugigen. Arch. f. Augenheilk. XXV. S. 423.
Wertheim, T., Eine Beobachtung über das indirekte Sehen. Zeitschr. f. Psychолog. und Physiol. d. Sinnesorgane. Hamb. u. Leipzig. 1891—2. III. S. 172.
Westhoff, A., Over trachom behandeling. Genesk. Conrant. Tiel. XVI. p. 25.
Weymann, M. F., Fungus chalazicus, a new micro-parasite. Ophth. Record. Nashville. 1891—2. p. 307.
—, Lipoma. Ibid. p. 261.
Wherry, Recurrent growth of cornea. Lancet. I. p. 90.
White, J. A., Remarks on immature cataract and the best method of hastening maturity. Arch. Ophth. XXI. p. 516 und Ophth. Record. p. 48.

Digitized by Google

White, J. A. and Gray, W. M., Orbital and ocular growths. Journ. americ. med. Assoc. XIX. p. 460.

Wicherkiewicz, Zur Entstehung bleibender Hornhauttrübungen nach Kataraktextraktionen. Deutsche med. Wochenschr. Nr. 7.

—, Ueber ein gegen akutes Trachom gerichtetes operatives Heilverfahren, bestehend aus multiplen Punktionen verbunden mit Anwendung optischer Mittel. (Polnisch). Nowin lek. Nr. 7.

—, Beitrag zu den Verletzungen der Orbitalwände. (Przyczynek do zranien scian oczodolowych). Ibid. Nr. 8.

—, Ophthalmologischer Kongress zu Paris vom 2.—6. Mai 1890 (Sprawozdanie z francuzkiego kongresu oftalmologisznego w Paryzu od 2—6 Maja r. b). Ibid. Nr. 6, 7—8, 9.

—, Traitement chirurgical des granulations. Journ. d'ocul. du nord de la France. 1892—3. IV. p. 20.

Widmark, J., Ueber Blendung der Netzhaut. Nord. ophth. Tidskr. V. 57.

—, Ueber die Entwickelung des Starschnitts nach dem Tod v. Graefe's. Vortrag bei der Installation des Verfassers als Professor. Hygiea. 54. p. 247.

—, Harald Philipsen †. Ibid. S. 187.

—, Ueber die Wirkung der ultra-violetten Strahlen. Verhandl. d. X. internat. med. Kongresses zu Berlin. IV. 2. S. 133.

—, Ueber den Einfluss der ultravioletten Strahlen des Lichtes auf die vorderen Medien des Auges. Deutsche med. Wochenschr. XVIII. S. 375.

Wiers, Ueber die Ruhestellung der Augen. Groningen.

Wilbrand, Ueber Gesichtsfeldveränderungen bei funktionellen Störungen des Nervensystems und über das oscillierende Gesichtsfeld. Verhandl. d. X. internat. med. Congresses zu Berlin. IV. 2. S. 100.

—, Ueber nervöse Asthenopie. Ber. über d. XXI. Vers. d. ophth. Gesellsch. Heidelberg. 1891. S. 178.

—, H. und Sänger, A., Ueber Sehstörungen bei funktionellen Nervenleiden. Leipzig. F. C. W. Vogel.

—, Ueber Gesichtsfeldveränderungen bei funktionellen Störungen des Nervensystems. Wien. med. Presse. Nr. 10.

Wilder, W. H., Dislocation of the crystalline lens. Transact. Illinois med. Soc. Chicago. XIII. p. 322 und Chicago med. Record. III. p. 460.

Willach, P., Zur Aetiologie der Augenerkrankungen, insbesondere der periodischen Augenentzündung (Mondblindheit) des Pferdes. Arch. f. wissensch. med. prakt. Tierheilk. XVIII. 4—5. S. 345.

Williams, R., On the treatment of spreading ulcer of the cornea with hypopyon. Lancet. 2. January.

—, Case of persistent hyaloid artery. Indian. med. Gaz. Calcutta. 1891. XXVI. p. 356.

Williamson, The change in the optic tracts and chiasma in a case of unilateral optic atrophy. Brain. Nr. 58.

—, How to deal with secondary cataract. Liverpool med.-chir. Journ. XII. p. 113.

Wilson, H., Malpractice in acute glaucoma. Hahneman Mont. Phila. XXVII. p. 479.

Wilson, H., Ectropion blepharoplastic, skin grafting. N. Am. Homoeo p. N. Journ. III. p. 675.

Wishart, D. J. G., Ocular paralysis from basal lesions; report of cases. Canada Lancet. Toronto. 1892—3. XXV. p. 83.

—, Sympathetic ophthalmitis; a practical study. Ibid. 1891—2. XXIV. p. 193.

Wood, C. A., A contribntion to the stndy of concnssion cataract. Ann. Ophth. and Otol. p. 17.

—, The toxic amblyopies; their symptoms, varieties, pathology and treatment. Ibid. I. p. 123.

Woods, H., Diphtheritis conjunctivitis: report of two cases, with the bacteriologie study of the false membrana. Med. Record. Nr. 8.

—, Optic neuritis after measles and intermittent fever. Arch. Ophth. XXI. p. 95.

—, The injurious effects of remedies in common use for eye diseases; atropia, yellow oxide of mercury, nitrate of silver. Ibid. p. 113.

—, The retrobulbar neuritis of young adults. Ophth. Record. Nashville. 1891—2. I. p. 391.

—, The treatment of trachoma (granular lids) with special reference to the method of expression and to the nse of Knapp's roller forceps. Marylan l med. Jonrn. Balt. 1891—2. XXVI. p. 402.

Woodward, J. H., Skin-grafting by the Thiersch method of the eyelids. New-York med. Jonrn. p. 181.

—, The Ophthalmometer of Javal and Schiötz and the dignosis of astigmatism. Ibid. p. 66.

—, Glaucoma, its nature and treatment. Ibid. p. 355.

—, Fifty four cases of cataract extraction. Arch. Ophth. XXI. p. 398.

Wollenberg, Untersnchungen über das Verhalten der Spinalganglien bei der Tabes dorsalis. Arch. f. Psych. und Nervenkr. XXIV. S. 313.

Wolffberg, Der qnantitative Farbensinn bei Unfall-Nervenkrankheiten. Neurolog. Centralbl. Nr. 17.

—, Znr Prophylaxe der Blennorrhoe der Erwachsenen und zur Therapie der Blennorrhoe der Neugeborenen. Therap. Monatshefte. Nr. 12.

Wolfe, J. R., Extraction of the transparent crystalline lenses in cases of strong myopia. Brit. med. Jonrn. p. 305.

Wolfner, H. L., How to treat simple conjunctivitis and purulent ophthalmia. Ann. Ophth. and Otol. Kansas City. I. p. 29.

—, Choked disk before and after operations for brain tumors. Medic. Fortnighth. Nov.

Work Dodd, The optical condition of fifty persons who were free from any ocnlar disturbance. (Ophth. soc. of the united kingd.). Ophth. Review. p. 346.

Wray, C., Etiology, prognosis, and treatment of disseminated dot cataract. Brit. med. Journ. p. 224 und Ophth. soc. of the nnited kingd.) Ophth. Review. p. 66.

Wright, A. E., A suggestion as to the possible cause of the corona observed in certain after-images. Jonrn. Anat. and Physiol. 1891—2. XXVI. p. 192.

—, Colour-blindness, its pathology and its possible practical remedy. Nineteenth Centr. Lond. XXXI. p. 648.

Würdemann, Gonnorrhoeal ophthalmia through infection by medium of an artificial eye. Ophth. Record. Nashville. 1892—3. II. p. 108.
—, Necessity for removal of pterygia before operations requiring corneal incision. Americ. Journ. of Ophth. and Otol. St. Louis. I. p. 213.
—, What may be considered normal corneal astigmatism? From keratometric measurements of three hundred eyes. Journ. americ. med. assoc. Chicago. XIX. p. 243.

Z.

Zacher, Th., Beiträge zur Kenntnis des Faserverlaufes im Pes pedunculi sowie über die cortikalen Beziehungen des Corpus geniculatum internum. Arch. f. Psych. und Nervenkr. XXII. S. 684.
—, J., Ueber einen Fall von Migraine ophthalmique mit transitorischer epileptoider Geistesstörung. Berl. klin. Wochenschr. XXIX. p. 694.
Zaufal, Zur operativen Behandlung der Fremdkörper in der Pankenhöhle. Wichtigkeit der ophth. Untersuchung. Prag. med. Wochenschr. Nr. 15.
—, Zur Geschichte der operativen Behandlung der Sinusthrombose in Folge von Otitis media. Prager med. Wochenschr. Nr. 3.
Zehender, W. v., Vorträge über Gesundheitslehre. Stuttgart, F. Enke.
Zeitschrift für vergleichende Augenheilkunde, unter Mitwirkung von Jos. Bayer, herausgegeben von R. Berlin, O. Eversbusch, Schleich. (Supplement zum Archiv für Augenheilkunde). VII. Wiesbaden. J. F. Bergmann.
Zimmermann, Chr., The relation of the ocular nerves to the brain. S.-A. aus Transact. of the Wisconsin State med. society.
—, A case of disseminated sclerosis presenting the clinical aspect of primary spastic paraplegia with atrophy of both optic nerves. Archiv. of Ophth. XX. p. 329.
—, The eye-symptoms of brain disease. Transact. of the Wisconsin State med. Society.
—, On vaccine blepharitis. Arch. Ophth. XXI. p. 215.
—, A case of orbital cellulitis and primary mastoiditis interna complicating influenza; opening of mastoid process; recovery. Arch. of Otology. XXI. Nr. 1.
Ziem, Zu E. Berger's Darstellung der Beziehungen zwischen Augen- und Nasenkrankheiten. Monatsschrift f. Ohrenheilkde., sowie für Kehlkopf-, Nasen-, Rachen-Krankheiten. Nr. 5.
—, Ueber das Schwellgewebe des Auges. Virchow's Arch. f. path. Anat. Bd. 126. S. 467.
—, Ueber Iritis bei Eiterung der Nase und ihrer Nebenhöhlen. Wien. klin. Wochenschr. Nr. 29.
—, A propos des rapports des maladies du nez avec les maladies du yeux. Annal. des maladies de l'oreille, du larynx, du nez et du pharynx. Nr. 7.
—, Ueber intraoculare Erkrankungen im Gefolge von Nasenkrankheiten. Münch. med. Wochenschr. S. 267.
Zieminski, B., Jodium trichloratum als antiseptisches Mittel in der Augenheilkunde. Przeglad lek. Krakow. 1891. XXX. p. 445.

Zinn, Das Rindenfeld des Auges in seinen Beziehungen zu den primären Optikusrenten. Münch. med. Wochenschr. S. 493 und Inaug.-Diss. Würzburg.
Zirm, Ed., Eine eigentümlich oberflächliche Neubildung der Cornea. v. Graefe's Arch. f. Ophth. XXXVII. 3. S. 253.
—, Ophthalmologische Mitteilungen. Wien. klin. Wochenschr. Nr. 21.
—, Zur Umkehrung des abgetragenen Wimpernbodens. Ebd. V. p. 309.
—, Ein Fall von gleichzeitiger chronischer Thränendrüsen- und Parotidenschwellung, vorübergehende Heilung durch interkurrierendes Erysipel. Deutschmann's Beiträge zur Augenheilk. 4. Heft. S. 34.
—, Mehrere seltene Fälle von congenitaler Katarakt. Klin. Monatsbl. f. Augenheilk. S. 5.
—, Doppelseitiger Sternstar, Cataracta stellata, bei mehreren Gliedern einer Familie in Verbindung mit vererbter Myopie. S. 5.
—, Noch ein Fall von Cataracta stellata. S. 15.
—, Eine Combination von Schichtstar und Punktstar. Ebd. S. 18.
—, Mit Schichtstar combinierter Kernstar von eigentümlicher Form. Ebd. S. 20.
—, Beiderseitiger Kernstar. S. 22.
—, Linksseitiger vorderer excentrisch gelegener Kapselstar. Ebd. S. 24
—, Ueber die in einem Falle von subretinalem Cysticerkus durch denselben hervorgerufenen frühzeitigen Veränderungen. Ebend. S. 25.
—, Exophthalmus und Thrombose des Hirnsinus. Wien. klin. Wochenschr. Nr. 26.
Zossenheim, M., Augenerkrankung bei Mumps. Deutschmann's Beiträge zur Augenheilk. 4. Heft. S. 68.
Zumft, J., Klinisch-experimentelle Studien über das Verhalten des Augenspiegelbefundes bei chron. Anämie und Chlorose und dessen Abhängigkeit von der Blutbeschaffenheit. Dorpat. Mattiesen.

Zusätze zur Bibliographie des Jahres 1892.

A.

Abadie, Nouvelle methode de traitement des luxations complètes du cristallin. Soc. d'Opht. de Paris. Juillet.

Albini, G., Di alcune eminenze alla faccia interna della retina del cane e del capretto. Nota preliminare. Rendiconto dell' accademia delle scienze fisiche e matematiche. Serie II. Vol. VI. Fasc. 6. p. 132.

Albrand, Weitere Mitteilungen über die Behandlung von parenchymatöser Keratitis auf galvano-kaustischem Wege. Berlin. klin. Wochenschr. XXIX. S. 220.

Alt, A., A case of acquired anterior polar cataract. Americ. Journ. of Ophth. IX. p. 357.

—, Note on congenital nystagmus. Ibid. p. 144.

Anderson, A., The focometry of diverging lens-combinations. Phil. Mag. (5) XXXI. 1891.

Andrews, E. A., On the eyes of Polychaetous Annelids. Journ. of Morphol. V. 7. Nr. 2. p. 169. 4 Pl.

Arcoleo, E., Le malattie dell' occhio in relazione a quelle del naso. (Assoc. oftalm. Ital.) Annali di Ottalm. XXII. p. 79.

Arnold, Embolie der Arteria ophthalmica bei einem Pferd. Tierärztl. Mitteilungen. S. 93.

Aub, Uebersicht über die angemeldeten Erkrankungen von übertragbaren Krankheiten in München 1892.

Aussin, Joh., Das Eisen in der Linse. Inaug.-Diss. Dorpat. 1891.

Ayres, Glosses on a child two years old for convergent strabismus. Americ. Journ. of Ophth. p. 537.

B.

Bajardi, P., Sull' esame microscopico della circolazione nei vasi della congiuntiva umana. (Assoc. oftalm. ital.) Annali di Ottalm. XXI. p. 533.

Baily, W., On the construction of a colour map. Phys. Mag. and Journ. of science. Nr. 6. p. 496.

Batten, D., Myopia the result of constitutional disease. Ophth. Review. p. 1.

Bayer, Jos., Keratitis maculosa beim Pferde. Monatshefte f. prakt. Tierheilkunde. 1892. III. Bd.

—, Bildliche Darstellung des gesunden und kranken Auges unserer Haustiere. In 24 Tafeln. Schluss-Abteilung. Wien. W. Braumüller.

Beccaria, F., Variazioni delle cure corneali per propulsione del bulbo in avanti. (Assoc. oftalm. Ital.) Annali di Ottalm. XXII. p. 32.

Becker, Ein Fall von Ophtalmia pseudotuberculosa, hervorgerufen durch das Eindringen von Raupenhaaren. Berlin. klin. Wochenschr. S. 529.

Beer, Th., Studien über die Akkommodation des Vogelanges. Arch. f. d. ges. Physiol. LIII. S. 175.

Bell, J. H., Early history of miners nystagmus. Brit. med. Jonrn. II. p. 834.

Belliard, La myopie scolaire. (Soc. d'Opht. de Paris.) Annal. d'Oculist. CVIII. p. 53.

Béraneck, E., Sur le nerf pariétal et la morphologie du troisième oeil des vertébrés. Anat. Anzeiger. VII. Nr. 21—22. p. 674.

—, Le nerf de l'oeil pariétal des vertébres. Compte rendu des travanx préséntes à la 78 session de la société helvétiqne des sciences naturelles à Fribourg les 19—21 août 1891. p. 68.

Berg, T. J. van den, Ueber die Berechnung centrierter Linsensysteme. Versl. en Meededeel d. k. Akad. van Wedensch. (3) IX. p. 125.

Bergh, A., Handledsing vid undersökning of ogenens functioner. Stockholm 1891. II. Anfl.

Bericht der vom ärztlichen Bezirksvereln München zur Prüfung des Einflusses der Steil- nnd Schiefschrift gewählten Kommission. Münch. med. Wochenschr. Nr. 28. Beilage.

—, kurzer, über die Wirksamkeit der Augenheilanstalt des Stephanus-Hospitals in Reichenberg im Jahre 1892. Erstattet vom ärztlichen Leiter Dr. Franz Bayer.

—, über die ophthalmologische Thätigkeit in dem Jahre 1892. Von Sanitätsrat Dr. Dürr. Hannover.

—, zweiter, über die Abteilung für Augenkranke im Landesspitale zu Laibach. (Vom 17. Nov. 1891 bis 31. Dez. 1892.) Von Dr. Emil Bock, Primärarzt.

—, schriftlicher, der Universitäts-Augenklinik zn Würzbnrg f. d. J. 1892 von Prof. Dr. Michel.

Berlin, E., Una modificazione dell' operazione di Snellen per l'entropion e la trichiasi della palpebra snperiore. (Assoc. oftalm. ital.) Annali di Ottalm. XXI. p. 506.

Bjerrnm, J., Anleitnng zum Gebrauch des Angenspiegels. Deutsch von Schwarz. Leipzig, Veit.

Bigler, U., Ueber die Reflexion an einer Kngelfläche. Grnn, Arch. f. Math. n. Phys. (2) X. 2. S. 113.

Bignon, N. A., Snr les proprietés anesthésique de la cocaine. Bull. gén. de Therapent. Nr. 8.

Boooi, D., Expériences snr l'influence de la fatigue dans la vision. Arch. ital. de Biol. XVI. p. 415.

Bock, Emil, Erfahrnngen anf dem Gebiet der Angenheilkunde. Bericht über 1641 Augenkranke und 70 Starextraktionen mit 11 Gesichtsfeldaufnahmen. Wien 1891.

Botto, M., Ricerche snlla posizione ed estensione della regione cieca del Mariotte negl' occhi miopi. (Assoc. oftalm. Ital.) Annali di Ottalm. XXII. p. 42.

Brasche, P., Ein Fall von linkseitiger Hemiplegie, begleitet von linksseitiger homonymer lateraler Hemianopie nnd Hemianästhesie. St. Petersbnrg. med. Wochenschr. Nr. 12.

Brauer, Erblindung nach Meningitis cerebrospinalis der Pferde. Bericht über das Veterinärwesen im Kgr. Sachsen 1892. S. 87.

Bravais, Des monvements des yeux dans la lecture. Lyon. méd. 1891. Novbr.

Bristowe, J. S., A discussion on peripheral neuritis. Brit. med. Journ. 19. Nov.

Broca, A., Aplanétisme et achromatisme. Jonrn. d. phys. (3) I. p. 147. Compt. rend. CXIV. p. 146.

Brown, S., Hints on the pathology of Friedreich's disease, bared on the study of a series of 22 cases. Medic. Magazine. I. Nr. 8.

Bütschli, O., Einige Bemerknngen über die Augen der Salpen. Mit 5 Textfiguren. Zoolog. Anzeiger. XV. Nr. 401. S. 344.

Bull, Asthenopie des astigmates. Recueil d'Opht. p. 563.

Bulletin de la cliniqne nationale ophtalmologique de l'hospice des Quinze-Vingts par les docteurs A. Trousseau et A. Chevallereau. Année 1892. Paris.

Burchardt, Das Randschlingennetz der Hornhaut beim Lebenden sichtbar. Aus der Abteilung für Angenkranke. Charité-Annalen. XVII. S. 478.

Burnham, G. H., A case of rheumatic affection of the eyes associated with chronic rheumatism, treated by pilocarpine. Canada. Pract. Toronto. XVII. p. 346.

Buschke, Zur Kasnistik der Herderkrankungen des Hirnschenkels. Inaug.-Diss. Berlin.

C.

Cadiot, Basedow'sche Krankheit des Pferdes. Recueil de méd. vétér.

Chievitz, J. H., Snr l'existence de l'area centralis retinae dans les quatre premières classes de vertébrés. Oversigt over det kongelige Danske.

Carrère, De l'amauros dne à une atrophie de la papille. Bullet. de la soc. centr. de méd. vét. Nr. 8. p. 187.

Cardelli, G., Sull' affermata virulenza dell' umor aqueo negli animali rabbiosi. Giorn. internat. delle science med. 1891. XIII. Fasc. II. p. 51.

Castelana, G., Esame clinico di tre casi di frattura aperta del cranio con infossamento e con disturbi funzionali del cervello di natura distruttiva. S.-A. Il Pisani.

Charpentier, A., Sur le retard dans la perception des divers rayons spectranx. Compt. rend. CXIV. 24. p. 1423.

—, Propagation à distance de la reaction oscillatoire de la rétine. Arch. de Physiol. (5.) IV. p. 629.

—, Isolement des couleurs dans la lnmière blanche. Compt. rend. de la société de Biologie. 11. Juin 1892. p. 533.

Chauveau, A., Sur l'existence des centres nerveux distincts ponr la perception des couleurs fondamentales du spectre. Compt. rend. CXV. p. 908.

Chauvel, Entropion, Trichiasis. Ibid. p. 461.

Chelchowski, F. von, Die Untersuchung des Pferdeanges. Oestr. Monatschr. f. Thierheilkunde Bd. XVI. 1892.

Cheatam, On astigmatisme. (Americ. med. Assoc.) Ophth. Record. August.

Chevallereau, Traitement du décollement de la rétine. Revue génerale d'Opht. Nr. 5.

Chevallereau, Cyste dermoïde à parois osseuses et à contenu pierreux. Recueil d'Opht. p. 108.

Chibret, De l'ouledialyse. Soc. d'Opht. de Paris. 2. Fevr.

Chisolm, Thirteen cases of phthiriasis of the lids seen in one year. Americ. Journ. of Opht. p. 161.

Clairhorne, The axis of astigmatic glasses. Gaillard's med. Journ. New-York. V. p. 717.

Cohn, M., Ueber Nystagmus bei Ohraffektionen. Berlin. klin. Wochenschr. 1891. Nr. 43 u. 44.

Collins, E. T., The glands of the ciliary body in the human eye. Transact. of the ophth. society of the united kingdom. London 1890—91. Vol. XI. p. 53.

Colucci, C., Altérations dans la rétine de la grenouille par suite de la section du nerf optique. Arch. ital. de biologie. T. XVII. F. 1. 20 p.

Combe, Hygiene visuelle dans les ecoles. Soc. med. de la Suisse romande. Annal. d'Oculist. CVIII. p. 436.

Conze, A., Ueber Darstellung des menschlichen Auges in der antiken Skulptur. Sitzungsber. der preuss. Akad. d. Wissensch. S. 47. Vortrag v. 14. Januar.

Coppez, Un cas de paralysie labro-glosso-pharyngée. Soc. des scienc. méd. de Bruxelles. Oktober 91.

Craniceanu, Eine Epidemie graunlöser Augenentzündung in der rumänischen Armee. Vers. d. ophth. Gesellsch. Heidelberg. Klin. Monatsbl. f. Augenheilk. Beilageheft. S. 183.

Czapski, S., Optik. Fortsetzung seiner Geometrischen Optik in der Encyklop. d. Naturwiss. Abtl. Handb. d. Physik. 13. Lief.

—, Methode und Apparat zur Bestimmung von Brennweiten (Fokometer nach Abbe. Zeitschr. f. Instrumentenk. XI. S. 446; XII. S. 185.

D.

D'Astros, L., L'avenir des paralyses obstétricales du membre superior. Revue mensuelle des maladies des enfants. Oktober.

Delepine, Sheridan, A case of aphasia and right hemiplegia with temporary spasmodic conjugate deviation of the eyes. Brit. med. Journ. II. 571.

De Sanctis, Ricerche perioptometriche sui degenerati. Riforma med. IV. p. 579.

Dessart, A propos de la fluxion périodique des yeux. Annal. de méd. vét. und Rev. vétér. p. 253.

Deschamps, Des injections sous-conjunctivales de sublimé. Dauphine mèd. Grenoble. XVI. p. 121.

De Schweinitz, Hyaline bodies (Drusen) in the nerve-head. Transact. of the americ. ophth. soc. Twenty-eighth meeting. p. 349.

De Vincentiis, Blefaroplastia per cancro papillare. Atti d. R. Acc. med.-chir. di Napoli. XLVI. p. 238.

Diller, A case of tumor of the pons in which tapping of the lateral ventricles was done for the relief of intracranial pressure. Americ. Journ. of the med. scienc. Nr. 447.

Dittmer, J., Beitrag zur Statistik der modificierten Linearextraktion. Inaug.-Diss. Kiel.

Dobson, Multiple tuberculos cerebral tumors. Lancet. I. p. 1079.

D'Ogagne, M., Remarque sur la repreeentation geometrique de la formale des lentilles. Jonrn. d. Phys. (3) I. ff. 75.

Dombrowitsch, Kontagiöse Keratitis bei Rindern. Archiv für Veterinärmedicin. Petersbnrg. (Russisch.)

Donaldson, Anatomical observations on the hrain and several sense-organs of the blind deafmnte Laura Dewey Brigdman. Americ. Jonrn. of Psychol. III. Nr. 3.

Dressmann, Die chirnrgische Behandlnng des Morhus Basedowii. Deutsche med. Wochenschr. Nr. 5.

Ducamp, Hydatid cysts of the hrain. Philndelphia med. Report. LXVI. p. 1.

Dujardin, Luxation traumatique dn cristallin dans la chamhre antérienre; réduction. Journ. des scieno. méd. de Lille. Nov. 1891.

Dulles, C. W., A case of acromegalie. Med. News. Nr. 1034.

Dunn, A case of recurrent oedema of the upper eyelid as a symptom of nasal polypus. Americ. Jonrn. of Ophth. p. 134.

E.

Edinger, L., Ueber die Entwickelung unserer Kenntnisse von der Netzhaut des Anges. Vortrag zum 75jährigen Stiftungsfeste der Senkenbergischen naturforschenden Gesellschaft (Auszng). Bericht über die Senkenh. naturf. Ges. zu Frankfnrt a. M. S. 165.

Eisenlohr, Ein Fall von aknter hämorrhagischer Encephalitis. Deutsche med. Wochenschr. Nr. 47.

—, Krankenvorstellung. Ebd. S. 81.

Ernst, W., Ein Beitrag zur Lehre von der Embolie der Arteria centralis retinae. Inaug.-Diss. Strassburg i. E.

Eulenburg, Spinale Halbseitenläsion (Brown-Séquard'sche Lähmung) mit cervicodorsalem Typns nach Influenza. Deutsche med. Wochenschr. Nr. 38.

Ewald, R., Beiträge zur Physiologie des Nervus octavus. Wiesbaden. J. F. Bergmann.

Eysselsteyn, Over de accommodetie en convergentie hij zydelingschen Blick. Utrecht.

F.

Faravelli, Sui movimenti apparenti. Annal. di Ottalm. XXI. p. 297.

Fener, The etiological relation of nasal diseases to affection of the eyes. Journ. americ. Med. Assoc. Chicago. XIX. p. 302.

Fletscher, B., Trephining for paralysis of the third nerve. Journ. of med. and ment. diseases. Mai.

Forlanini, Tranmi. Boll. d'Ocul. XIV. Nr. 8, 9, 10, 12.

Fornario, G., Ambliopia incrociata da emmorragia della capsola interna. Annali di Nevrologia. X. p. 343.

Fortunati, A., Sulla cnra chirnrgica del tracoma. Bull. d. R. Acc. Med. di Roma. XVIII. p. 603 nnd Bollet. d'Ocul. XIV. 13.

Fox, Webster, A new astigmatio test cart hy Green. Ophth. Record. Nashville, April.

Fromaget, Vict. Cam., Contribution à l'étude de l'histologie de la rétine. Bordeaux. 42 Stn. Thèse.

Digitized by Google

Fukala, Ueber die künstliche Reifung von grauem Star und über die Extraktion einiger Katarsklformen, die nie reif werden. Zeitschr. d. böhm. Aerzte. Nr. 24 u. 25.

G.

Gade, F. G., Iridocyclitis tuberculosa. Norsk. Magaz. 1892. p. 1068–72.

Galezowski, Deux observations du synchisis étincelant. Recueil d'Opht. Avril.

Galignani, Melanosarcom acuto della coroide. Boll. d'Ocul. XIV. 22.

Gallenga, C., Contributo allo studio di alcune deformità congenita delle palpebre. Torino, Unione Tipog.-Edit.

Gallerani et Stefani, Intorno ai centri visivi dei colombi ed alla fibre commissurali. Archiv. med. Vol. XVI. Nr. 2. p. 215.

Ganser, Fall von Hirngeschwulst. Jahresber. d. Gesellsch. f. Natur- und Heilk. in Dresden. S. 57.

Gardner, Spasme of accommodation. Ophth. Record. August.

Gayet, Un cas de luxation double du cristallin. La province méd. Nr. 31.

Gavazzani, A., Azione della cocaina sulla retina e sul nervo ottico. Bullet. d'Ocul. XIV. 23.

Ghilarducci, Contribution au diagnostic différential entre l'hystérie et les maladies organiques du cerveau. Arch. de Neurologie. Nr. 72.

Goeppert, E., Untersuchungen über das Sehorgan der Salpen. (Zoolog. Instit. Jena.) Morphol. Jahrb. XIX. 2. p. 250.

Gombault, Un cas de paralysie alterne. Arch. de méd. et experiment. IV. Nr. 2.

Gotti, Due casi importanti di traumatismo oculare. Boll d'Ocul. XIV. 6.

Gradenigo, G., Sulla circolazione sanguinea della retina e del tratto oculare del nervo ottico studiato all' ottalmoscopio. (Assoc. oftalm. Ital.) Annali di Ottalm. XXI. p. 484.

Gradly, Ein Fall von Blindheit bei Influenza. Ophth. Record. June.

Graffenberger, L., Versuche über die Veränderungen, welche der Abschluss des Lichtes in der chemischen Zusammensetzung des tierischen Organismus und dessen N.-Umsatz hervorruft. Arch. f. d. ges. Physiol. LIII. S. 238.

Grandolément, Neurasthenie et troubles visuels. Soc. d. scienc. méd. de Lyon. Mars. p. 445.

Grasset, Un cas de sclérose en plaques et hystérie confirmée par l'autopsie. Nouveau Montpellier méd. ref. Recueil d'Opht. p. 639 und Clinique med. de l'Hôpital Saint-E'loi.

— et Guibert, Un cas de maladies de Morvan. Clinique médic. de l'hôpital de l'Hospitul Saint-E'loi.

Greeff, Rich., Untersuchungen über die Ophthalmia migatoria. Bericht üb. d. XXII. Vers. d. ophth. Gesellsch. zu Heidelberg.

—, Studien über die Plastik des menschlichen Auges an Lebenden und an den Bildwerken der Antike. Arch. f. Anat. und Physiol. (Anatom. Abt. Heft 3. 4.

Grinberg, Ein Fall von Thränensackblennorrhoe kompliziert mit Orbitalabscess. Westnik ophth. Juli—Oktober. Ref. nach Centralbl. f. prakt. Augenheilk. S. 379.

Groenouw, A., Ueber die Sehschärfe der Gesichtsfeldperipherie und eine neue Untersuchungsmethode derselben. Habil. Schr. Breslau.

Grosskopff, W., Der Markstreifen in der Netzhaut des Kaninchens und des Hasen. Aus dem anatom. Institut in Marburg. Mit 2 Tafeln. Anatomische Hefte. Abt. I. Bd. I. Heft 4.

Grosy, E., Ueber Sphincterolysis anterior. Ein neues operatives Verfahren von Prof. W. Schulek. Wien. med. Wochenschr. Nr. 4.

Grünhagen, A., Ueber die Mechanik der Irisbewegnng. Arch. f. d. ges. Physiol. LIII. S. 348.

—, Zur myotischen Wirkung des Trigeminus beim Kaninchen. Centralbl. f. Physiol. VI. S. 326.

Grüning, Operative treatment for divergent strabisme. New-York med. Journ. März.

Guaita, Prolifération de l'endothelium cornéen sur l'iris et le champ pupillaire après l'extraction de la cataracte. Soc. d'Opht. de Paris. Octobre.

Guhl, Traumatisches Emphysem der Augenhöhle. Korrespondenzbl. f. Schweizer Aerzte. XXII. S. 412

Guitterez-Ponce, Présentation d'un scotomètre. (Soc. d'Opht. de Paris.) Recueil d'Opht. p. 237.

Gullstrand, A., Objective Methode der Diagnose von Augenmuskellähmungen. Swed. Acad. XVIII. P. IV. Nr. 5.

—, Ein Fall von Keratoconus mit deutscher Pulsation der Hornhaut. Nord. ophth. Tidsskrift. 4. p. 3.

Gurfinkel, Apparat zur Untersuchung des Gesichtsfeldes. Charkow's med. Ges. 1891. I.

H.

Habart, K., Die gleichseitige Hyperbel als Ort der Bild- und Objektpunkte sphärischer Spiegel und Linsen. Zeitschr. f. das Realschulwesen XVI. S. 273.

Haar, Ulcerierende Keratitis der Hunde. Recueil de méd. vétér. Nr. 1. 1892.

Hajnal, J., Sind die unteren Augenlider des Pferdes bewimpert? Veterinarius. Nr. 12. (ungarisch.)

Hall, W., Ueber Tumoren der Mittelregion. Inaug.-Diss. Erlangen.

Hansell, H. J., The extraction of double congenital cataract; sympathetic inflammation after second operation; recovery. Ann. of Ophth. and Otol. I. 2. p. 137.

Harvey, F., Amaurosis in a filly dependent on oestrum. Amer. vet. rev. 1891. XV. p. 281.

Hederich, H., Recherches dioptriques sur les systèmes centrées. Inang.-Diss. Rostock.

Heinz und Liebrecht, Alumnol. Berlin, klin. Wochenschr. S. 1158.

Helfrich, Paralysis of ocular muscles after a blow. Journ. of Ophth., Otol. and Laryng. II.

Helm, G., Zur Behandlung der Reflexion an Kugelflächen. Zeitschr. f. d. physikal. u. chem. Unterr. von Poske. V. S. 131.

—, Bemerkung zu einer dioptrischen Konstruktion. Schlömilch's Zeitschr. f. Math. u. Phys. XXXVII. S. 123.

Heuke, R., Lage und Eigenschaften der Hauptpunkte einer Linse. Zeitschr. f. d. physikal. u. chem. Unterr. VI. S. 27.

Henry, Ch., Sur une relation nouvelle, entre les variations de l'intensité lumineuse et les numeros d'ordre de la sensation determinée au moyen d'un lavis lumineuse. Compt. rend. CXV. p. 811.

Hess, E., Mitteilungen aus der ambulatorischen Klinik der Tierarzneischule zu Bern IV. Tuberculose der Iris und Chorioidea bei einer Kuh. Schweizer Archiv f. Tierheilkunde 1891. H. 4 u. 5 S. 175.

Hewetson, H. B., The combined influence of attitude and deficient illumination in miners nystagmus. Brit. med. Journ. II. p. 838.

Hirano, Mitsutaro, Ueber zwei Fälle von Gehirntumoren in der Gegend des Crus cerebelli ad pontem. Inaug.-Diss. Erlangen.

Hirschberg, Ueber Prismenbezeichnung. Verh. d. internat. Kongr. zu Berlin. IV. S. 55.

Hoffmann, v., Ein Probegestell für Brillengläser aus Aluminium. Vers. d. ophth. Gesellsch. Heidelberg. Klin. Monatsbl. f. Augenheilk. Beilageheft. S. 200.

Hoogkamer, L., J., Is de periodische ophthalmie von het paard eene zelfstandige en specifiche ziekte? Holl. Zeitschr. 1891 u. 1892, Bd. 19. S. 114 u. 193.

I.

Jahresbericht über die Leistungen auf dem Gebiete der Veterinärmedicin von Ellenberger und Schütz für das Jahr 1891. Berlin 1892 Hirschwald.

— über die Wirksamkeit der Augenabteilung des allgemeinen Krankenhauses für Galizien in Lemberg f. d. Jahr 1892 von Dr. Eman. Machek, Primararzt der Augenabteilung. Lemberg.

Jastrow, J., On the judgment of angles and positions of lines. Americ Journ. of Physiol. V. 2. p. 241.

Jester, K., Eine Frucht mit Hirnbruch, Bauchbruch und amniotischen Verwachsungen. Inaug.-Diss. Königsberg.

Johansen, H., Ueber die Entwickelung des Imagoauges von Vanessa. Vorläufige Mitteilung. Zoolog. Anz. XV. Nr. 401.

Joseph, G. L'influence de l'eclairage sur la disjonction des organes visuels, leur reductions, leur atrophie et leur compensation chez les animaux cavernicoles. Bull. de la Soc. Zool. XVII. p. 121.

Jutsch, Ein Fall von Cataracta lenticularis cum Atrophia nervi optici ohne Gesichtsfeldbeschränkung. Inaug.-Diss. Greifswald. 1891.

K.

Kalt, Oedème des paupières consecutif à la compression simple des veines jugulaires. Société de biologie. Séance du 19 décembre.

—, De la restauration de la paupière inférieure dans son épaisseur aux dépens de la paupière supérieure. (Présentation de malade.) Société d'Opht. de Paris. Séance du 8 novembre. Ref. nach Recueil d'Opht. p. 658.

Kamocki, Fall von hyperplastischer Entzündung der Chorioidea. Kongress

poln. Aerzte u. Naturforscher. 1891. Klin. Monatsbl. f. Augenheilk. XXX. S. 295.

Kayser, Fr., Ueber recidivierende Okulomotoriuslähmung. Inaug.-Dissert. Berlin.

Kennel, J. v., Die Ableitung der Vertebratenaugen von den Augen der Anneliden. Dorpat, Schakenburg. 1891.

Kirschmann, A., Beiträge zur Kenntnis der Farbenblindheit. Wundt's Philos. Studien VIII. S. 173.

Kishinage, R., On the lateral eyes of Spiders. The Journ. of the College of Science. Tokyo. V. 1. 4 Stn.

Klingberg, A., Die Oerter der Kardinalpunkte des Fuchsauges. Arch. d. Ver. d. Freunde d. Naturgesch. in Mecklenburg. XLVI. S. 118.

—, Beiträge zur Dioptrik der Augen einiger Haustiere. Ill. Schulprogr. Güstrow.

Koelliker, A. von, Ueber den Ursprung des Okulomotorius beim Menschen. Sitzungber. d. Würzb. phys. med. Gesellsch. 30. Juli 1892. 2 Stn.

Kohl, C., Rudimentäre Wirbeltieraugen. Teil I—VII. Bibliotheka zoologica, hrsg. von R. Leuckart und C. Chun. Heft 13.

—, Das Auge von Petromyzon Planeri. Ebd. Lief. 1.

Komoto, J., A note about the eyelids of Japanese. Sei-i-kwai medical Journal 1891. Vol. X. p. 227.

König, Ueber Gesichtsfeldermüdung und deren Beziehung zur concentrischen Gesichtsfeldeinschränkung bei Erkrankungen des Centralnervensystems. Neurolog. Centralbl. S. 449.

—, A. und Dieterici, C., Die Grundempfindungen in normalen und anormalen Farbensystemen und ihre Intensitätsverteilung im Spektrum. Zeitschrift f. Psychol. u. Physiol. d. Sinnesorgane. IV. S. 241.

Koranyi, A. v., Ueber die Reizbarkeit der Froschhaut gegen Licht und Wärme. Centralbl. f. Physiol. Nr. 1.

Korwetzki, Du rapport entre l'intensité de l'éclairage et l'acuité visuelle. Dissert. Petersburg.

Kostenitsch und Wolkow, Recherches sur le développment du tubercule expèrimentale. Arch. de méd. expérim. Nr. 6.

Kramer, L., Beitrag zur Lehre von der Jackson'schen Epilepsie und der cerebral bedingten Muskelatrophie. Jahrb. f. Psych. X. Heft 1.

Kramsztyk, Vorfall der Iris nach Katarakt-Extraktion. Kongress poln. Aerzte u. Naturforscher. 1891. Klin. Monatsbl. f. Augenheilk. XXX. S. 294.

Krause, W., Die Retina. II. Die Retina der Fische. III. Die Retina der Amphibien. Internat. Monatsschr. f. Anat. u. Physiol. XI. 4, 5 u. 6.

—, Die Retina der Reptilien. 2 Taf. Ebd. X. 1. S. 12.

Kreuser, Ueber einen Fall von erworbener Poencephalie mit sekundärer Degeneration in der Optikusbahn und im lateralen Bündel des Hirnschenkelfusses. Allgem. Zeitschr. f. Psych. 46. S. 146 (siehe vorj. Ber. S. 190).

Krohn, W. O., Pseudo-chromaesthesia or the association of colors with words, letters and sounds. Americ. Journ. of Psych. V. 1. p. 20.

Krüger, Temporäre Erblindung auf beiden Augen. Zeitschr. f. Veterinärkunde IV. S. 453.

Kurz, A., Die gewöhnliche Linse und der Achromatismus. Exner's Rep. d. Phys. XXVII. S. 237.

L.

Lahat, Das Cocain. Schweizer Archiv für Tierheilkunde 1892. Heft 1.

—, Pseudoamaurose déterminée par la churioidite et l'atrophie de la papille sur un cheval. Bullet. de la société centr. de méd. vétér. Nr. 14 u. Revue vét. p. 477.

Ladd-Franklin, Christine, Eine neue Theorie der Lichtempfindungen. Zeitschrift f. Psychol. u. Physiol. d. Sinnesorgane. IV. S. 211.

Lamarc, Des mouvements des yeux dans la lecture. (Soc. franç. d'Opht.) Annal. d'Ocul. CVII. p. 365.

Landolt, E., Kinophthalmoskop. Congrès d'Opht. franç. Paris. Mai 1892.

Lee, F. S., Ueber den Gleichgewichtssinn. Centralbl. f. Physiologie. S. 508.

Lehmann, K., Die Lage der Brennpunkte bei Linsen. Festschr. d. Steglitzer Progymn. S. 66. 1891.

Lefebure, M. P., Notes d'uptique géométrique. Journ. d. l'hys. I. p. 341.

Leroy, La paralysie générale spinale diffuse subaiguë de Duchenne upréssate-elle un type distinct du myélite diffuse? Arch. de Neurol. Juillet.

Lichtheim, Ueber Geschwülste der Vierhügel. Deutsche med. Wochenschr. Nr. 46.

Lipps, T., I. In Dr. O. Schwarz': Bemerkungen über die von Lipps und Curnelius besprochene Nachhilderscheinung.
II. in Fr. Brentanu's: Ueber ein uptisches Paradoxun.

Loewenthal, N., Notiz über die Harder'sche Drüse des Igels. Mit zwei Abhildungen. Anat. Anzeiger. VII. Nr. 2. p. 48.

Lorengon, F., Ueber zwei Fälle von Cataractoperatiou beim Pferde. Aus der Chirurg. Klinik von Prof. N. Langilloti-Buonsanti. Clin. vet. XV. p. 58.

Lyder Burthen, 23 Fälle von hulbären melancholischen Geschwülsten. Nurd. ophth. Tidsskr. S. 139.

M.

Machek, Ueber angeborene Trühung der Hornhaut bei gleichzeitiger Ectopia lentis. Kongress poln. Aerzte und Naturforscher 1891. Klin. Monatshlatt f. Augenheilk. XXX. S. 294.

Mackart, Sur le retard des impressions luminenses. Compt. rend. de l'Acad. des sciences. 1891.

Marchesini, R., Sopra alcune speciali cellule nervose dei lohi ottici della rana. Boll. d. R. Acc. med. di Roma, Anno 18. Fasc. 5. p. 485.

Mandl, M., Eine allgemeine Linsengleichung. Wiener Akad. Ber. XCIX. S. 574.

Matthiessen, L., Beiträge zur Dioptrik der Krystallinse. Vierte Folge. Zeitschr. f. vergl. Augenheilk. S. 145.

—, Die physiologische Optik des Facettenauges unseres einheimischen Leuchtkäfers nach der Exner'schen Theorie des aufrechten Netzhauthildes. Mit 2 Tafeln. Arch. d. Ver. d. Freunde d. Naturgesch. in Mecklenburg. XLVI. S. 99 und Zeitschr. f. vergl. Augenheilk. VII. S. 186.

—, Ueber den physikalisch-uptischen Bau der Augen vom Knölwal (me-

gaptern boops, Fabr.) und Finwal (balaenoptera musculus, Comp.). Ebd. VII. S. 77.

Magnin, Entropium der Hunde. Recneil de méd. vétér. Nr. 14.

Mayer, C., Ein Fall von Psychose bei einem Bleikranken. Jahrb. f. Psych. X.

Maynard, Ch. J., The nictitating membrane and crystalline lens in the Mottled Owe (Scops Asio). With 2 figures. Contributions of scienc. Vol. I. Nr. 3. p. 136.

Metcalf, Maynard M., The anatomy and development of the eyes and subneural gland in Salpa. Morphological Notes from the biologic, laboratory of the Johns Hopkins nniversity. Johns Hopkins University Circnlars. Vol. Xl. Nr. 97. p. 78.

—, On the eyes, subneural gland and central nervous system in Sarpa. Zoolog. Anzeiger. XVI. Nr. 409. p. 6.

Metchnikoff, E., On aqueous humour, microorganismes and immnnity. Jonrn. of Pathology and Bacteriology. I. Nr. 1.

Meyer, E., Klinischer und experimenteller Beitrag zur Infektion vernarbter Irisvorfälle auf endogenem Wege. Schutz derselben gegen ektogene Infektion. Bericht üb. d. XXII. Vers. d. ophth. Gesellsch. z. Heidelberg.

—, La protezione delle cicatrici viziose dell' occhio contro l'infezione. (Assoc. oftalm. ital.) Annali di Ottalm. XXI. p. 503.

—, Observation de malformation du cristallin. Soc. d'Opht. de Paris. 1892. 8. Nov.

Miessner, H., Die Drüsen des dritten Augenlides beim Schweine. (Mit zwei Abbildungen.) Deutsche Zeitschr. für Tiermedicin und vergl. Path. Bd. 18. S. 389.

Moauro, G., Papillite e Glaucoma. Atti d. R. Acc. Med. Chir. di Napoli. XLVI. p. 250.

Morrison, W. H., Reports of a large intracranial tumor compressing of the left frontal lobe. Medic. News. Okt.

Moritz, F., Cerebellare Ataxie und Gesichtsfeldamblyopie nach einer Kopfverletzung. Deutsch. Arch. f. klin. Med. 49. 4. nnd 5. Heft.

Mortier, Traitement de l'astigmatisme cornéen. Congrès de la soc. franç. d'Opht. (Session de Mai 1892).

Morton, Ophthalmie diseases and therapentics. Phila. Boerike u. Tafel. 559 p.

Motais, Tuberkulose de la conjonctive. Mort par la phtisie pulmonaire. (Soc. d'Opht. de Paris.) Annal. d'Ocnl. CVII. p. 199.

—, La myopie dans les écoles. (Soc. d'opht. de Paris.) Recueil d'Opht. p. 35.

Mndd, Echinococcus mnltilocularis of brain. Americ. Journ. of med. scienc. p. 413.

Munk, H., Verhandl. d. physiol. Ges. zu Berlin 1892. Sitzung v. 15. Januar, macht eine kurze Mitteilnng: »Ueber einen Affen, der bei erhaltenem Pupillarreflex vollständig blind war, nnd dessen Section ausschliesslich eine Erkrankung beider Hinterhauptlappen ergab.«

N.

Nesnammow, Zur Lehre von den optischen und nervösen Elementen der Netzhaut (Kutschenju o sritelnich i nervnich elementach setschatki). Dissert. Charkow.

Nicati, W., Echelle physiologique de l'acoité visuelle. Applications à la photometrie et à la photoesthésimetrie. Compt. rend. CXIV. p. 1107.

Nimier, Statistiques de la myopie. Soc. d'Opht. de Paris. p. 231.

Nonne, M., Ein Fall von typischer Tabes dorsalis und centraler Gliose bei einem Syphilitischen. Arch. f. Psych. nnd Nervenkr. XXIV. S. 758.

Nordenson und Wetterstrand, Ein Fall von Hysterie bei einem 11j. Knaben. Hygiea. Foehde. p. 38.

Novelli, P., Flemmone retrohnlhare secondario ad noa angina catarrale. Boll. d'Ocnl. XIV. p. 14.

Noyes, On ophthalmometrie. (Americ. med. Assoc.) Ophth. Review. p. 244.

Nuel, De qnelqnes troubles cornéens coosécntifs à l'extraction de la cataracte. Congrès de la société franç. d'opht. Session de Mai.

O.

Oehrn, Axel, Zur Trachomstatistik in Livland. Vortrag, gehalten auf dem IV. livländ. Aerztetag zu Wenden am 16. Sept. 1892. Centralhl. f. Augenheilk. S. 79 u. 115.

Oliver, Ch., The significance of ocnlar symptoms in intracranial disease. Americ. Jonrn. of med. scieno. p. 163.

Oesterreichischer Veterinärbericht für das Jahr 1890 bearbeitet von B. Sperk. Wien. W. Hölde.

P.

Palermo, C, La tobercnlosi primitiva del tarso. (Assoc. oftalm. ital.) Annali di Ottalm. XXI. p. 508.

Palmer, Zor Kenntnis der metastatischen Hirntumoren. Prag. med. Wochenschr. Nr. 58.

Parinand, Conjonctivite à streptocoqnes. Annal. d'Ocnlist. CVII. p. 88.

—, Paralysies des mouvements ocnlaires d'origine corticale. (Soc. franç. d'Opht.) Reoneil d'Opht. p. 374.

Parent, Vision des myopes aphaqnes. (Soc. d'Opht. de Paris.) Ibid. p. 117.

Parisotti, Rovesciamento totale dell' iride e lussazione della lente nel vitreo. Bollet. dell' Accad. med. di Roma. XVIII. p. 602.

Pelseneer, P., Sur l'oeil de quelques mollusqnes gastropodes. Annales de la société belge de microscopie. XVI. p. 54.

Pershing, Howell, Pre-ataxic tabes dorsalis with optic nerve atrophy. Med. News. 60. Nr. 13.

Pflüger, Verschiedene Demonstrationen. Sitzungsber. der ophth. Gesellsch. in Heidelberg. S. 202.

Piel, Angeborne Dermoidbildung am Auge eines Pferdes. Berlin. tierärztl. Wochenschr. S. 483.

Pierracini, Un fenomeno non ancora descritto oelle allncinazioni visive. Riv. sperim. di Freniatria. XVIII. p. 287.

Pole, W., Some unpnblished dates on colonr-blindness. Philos. Mag. and Jonrn. of science. XXXIV. Nr. 11. p. 439.

Polejneff, N., Ueber das Scheitelauge der Wirbeltiere in seinem Verhältnis zu den Seitenangen. Revue scientifiqne de la société des oaturalistes de St. Pétersbourg. 1891. Nr. 5. p. 178. (Russisch.)

Polignani e de Vincentiis, Sul mucocele de' seni frontali e del laberinto ethmoidale. Resiconto dei lavori di R. Acc. med.-chirurg. di Napoli. XLIV e XLV. p. 149.

Pooley, Th., Operation for secondary cataract followed by iridocyklitis and consecutive glaucoma. Americ. Journ. of Ophth. VIII. p. 377.

Prenant, A., Le ligament pectiné chez les poissons. Bullet. de la soc. d. sciences de Nancy. Mai.

Priestley Smith, Attitude and deficient illumination both important factors in the production of miners nystagmus. Brit. med. Journ. II. p. 840.

Purcell, F., Ueber den Bau und die Entwickelung des Phalangidenauges. Vorl. Mitteilung. Aus d. zoolog. Inst. in Berlin. Zoolog. Anz. XV. Nr. 408.

—, Ban des Phalangidenauges. Demonstration. Verhandlungen der deutsch. zoolog. Gesellsch. auf der zweiten Jahresversammlung in Berlin. S. 141.

Putnam, A case of quadrant-anopsia with right hemiplegia. Boston med. and surgic. Journ. Nr. 5.

R.

Ramon y Cajal, La retina de los Teleosteos etc. Madrid. (Soc. espr. de hist. rat. 1. Junio.) 29 p.

—, Pequenas contribuciones al conocimento del sistema nervioso. Trabajos del laboratorio histólogico de la facultad de Medicina de Barcelona. III. La retina de los batracios, reptiles y aves.

Ranvier, Des vaisseaux et les clasmatocytes de l'hyaloide de la grenouille. Compt. rend. de l'acad. des sciences. T. CXV. Nr. 26. p. 1230.

Raymond et Netter, Pseudo-rhumatisme infectieux. Bullet. méd. Nr. 11. p. 119.

Reunert, O., Beitrag zur Kenntnis der multiplen Alkoholneuritis. Deutsch. Arch. f. klin. Med. 50. S. 213.

Reisinger, S., Zur Lehre von der Entstehung der Hirndruckerscheinungen. Zeitschr. f. Heilk. XIV. Januar.

Reymond, C., Annotazione sulla visione astigmatica e la sua correzione dinamica. (Assoc. oftalm. ital.) Annali di Ottalm. XXI. p. 521.

Richard, Jules, Sur l'oeil latéral des Copepodes du genre Pleuromma. Zool. Anz. XV. Nr. 404. p. 400.

Righi, A., Sulla teoria dello stereoscopio. Il nuovo Cimento. XXXI. p. 255.

Ring, W., Case of chancre of right upper lid. Med. Record 5. Nov.

Risley, On ophthalmometrie. (Americ. Assoc.) Americ. Journ. of Ophth. p. 245.

Robinson, Spontaneous cure, of cataract: second sight. Brit. med. Journ. p. 1075.

Rochon-Duvigneaud, Recherches sur l'angle de la chambre antérieure et le canal de Schlemm. Thèse de Paris.

Rolland, Nonveau guide pour l'éxamen pratique de l'oeil fluxionnaire, complement de leçons sur la fluxion périodique. Avec quatre planches. Paris, Ayclin et Houzeau.

Rosmini, G., Relazione sanitaria dell' Istituto ottalmico di Milano. Boll. d'Ocul. XIV. p. 23.

Rust, Ein Fall von tötlichem Tetanus nach einer Verletzung der Cornea. Journal of Ophth., Otology and Laryngology.

S.

Sachs, H., Ueber optische Erinnerungsbilder. Centralbl. f. Nervenheilk. XV. S. 58.

Samelsohn, Zur operativen Behandlung des Symblepharon. Sitzungsber. über die XXII. Vers. in Heidelberg. S. 149.

Santos Fernandez, Los microbios del oio en estado fisiológico. Cronica médico-quirurgico de la Habana. 1891. Nr. 3.

Sattler, H., Ueber die Wirkung des Tuberkulins auf die experimentelle Iristuberculose beim Kaninchen. Deutsche med. Wochenschr. Nr. 1 und 2.

Schapringer, A., Ein weiterer Fall von Vaccine-Blepharitis. Krankenvorstellung in der Versammlung deutscher Aerzte von New-York am 25. Okt. 1891. Ref. nach Centralbl. f. prakt. Augenheilk. S. 541.

Schellin, Emil, Ueber Staroperationen mit Berücksichtigung der in den letzten Jahren in der hiesigen Augenheilanstalt operierten Fälle. Inaug.-Dissert. Greifswald. 1891.

Schirmer, O., Ueber sympathische Augenentzündung ohne Perforation der Bulbuskapsel am sympathisierenden Auge. Ber. über die XXII. Vers. d. ophth. Gesellsch. zu Heidelberg.

Schlampp, K. W., Das Auge des Grottenolmes (Proteus anguineus). Zeitschr. f. wiss. Zool. LIII. 4. S. 537.

Schlesinger, Augenmuskellähmung nach Zona. (Wiener med. Club.) Berlin. klin. Wochenschr. S. 2178.

Schmidt, Ejgel, En fremstilling af Theorien for centrerede optiske Systemer. Nord. ophth. Tidsskr. V. p. 1.

Schroeder, v., Ein Fall von Heilung eines in das orbitale Gewebe durchgebrochenen Sarkoms der Chorioidea. Petersburg. med. Wochenschr. Ref. Centralbl. f. prakt. Augenheilk. XVII. S. 285.

Schwarz, A, Ueber die optische Axe oder die Kardinale nicht centrierter dioptrischer Systeme. Inaug.-Diss. Rostock.

—, O., Ein neuer Lidhalter. Vers. d. ophth. Gesellsch. Heidelberg. Klin. Monatsbl. f. Augenheilk. Beilageheft. S. 187.

—, O., Bemerkungen über die von Lipps und Cornelius besprochene Nachbilderscheinung. Zeitschr. f. Psych. u. Physiol. d. Sinnesorgane. III. S. 398.

Schwarzneeker, Periodische Augenentzündung im Saargebiete. Zeitschr. f. Veterinärk. IV. S. I. u. 49.

Schultze, O., Zur Entwickelungsgeschichte des Gefässsystems im Säugetierauge. Festschrift f. A. v. Kölliker, gewidmet zu dessen 50jähr. medic. Doktorjubiläum von dem anatom. Institut der Universität Würzburg.

—, Kongenitale Facialisparalyse. Neurolog. Centralbl. Juli.

Seguin, Eye strain and its relation to central hyperaemia. New-York med. Journ. Dec.

Siemerling, Ueber die chronische progressive Lähmung der Augenmuskeln. Arch. f. Psychiatrie. XXII. Suppl.-Bd.

Simi, A., Sul rovesciamento della palpebra superiore. Lettera etc. Bollet. d'Ocul. XIV. p. 19.

—, L'abuso dei colliri di cocaina. Ibid. p. 17.

—, Sutura della cornea nell' estrazione della cateratta. Ibid. p. 1.

Simi, A., Snl Jequirity. Ibid. p. 15.
—, Il raschiamento del sacco lacrimale e del canale nasale. Ibid. p. 20.
Smith, Eugen, A new operation for trichiasis and districhiasis. Americ. Journ. of Opht. p. 208.
Spear, Relation between Abducens and Acusticus. Bost. med. News. January.
Spengel, Modell des zusammengesetzten Auges. Demonstration. Verhandl. der deutsch. zoolog. Gesellsch. zu Berlin. S. 147.
Spicer, W. T. H., Lamellar cataract. Transact. of the opht. soc. of the nnited kingd. XII. p. 105.
Statistischer Veterinär-Sanitäts-Bericht über die preussische Armee für das Rapportjahr 1891. Berlin, Mittler u. Sohn.
Steinach, E., Untersuchungen znr vergleichenden Physiologie der Iris. 2te Mitteilung. Arch. f. d. ges. Physiol. LII. S. 495.
Stephenson, S., A peculiar form of retinal pigmentation. Transact. of the society of the united kingdom. London 1890—91. Vol. XI. p. 77.
Stilling, Anilinfarbstoffe in ihrer Anwendung. Dentsche med. Wochenschr. Nr. 10.
Straus, J., Effets de l'inoculation du bacillus anthracis sur la cornée du lapin. Arch. de méd., experim. et de l'anatomie pathol. p. 298.
Stroczynski, Ueber die Art der Durchschnitte bei Extraktion des harten Stares. Klin. Monatsbl. f. Augenheilk. XXV. S. 295.
Suarez de Mendoza, Suture de la cornée après l'extraction de la cataracte. Congrès de la société française d'Opht. Séance de Mai.
Suckling, On Ophthalmoplegia. Med. Assoc. of Birmingham. Oktober.
Szili, A., »Flatternde Herzen«. Zeitschr. f. Psych. u. Physiol. d. Sinnesorg. III. S. 359.

T.

Teillais, Compte rendu de la cliniqne ophtalmologique de Nantes pour les années 1889—1890. Ref. Revue générale d'Opht. p. 29.
Thilenius, Georg, Ueber den linsenförmigen Körper im Auge einiger Cypriniden. Inaug.-Diss. Berlin. 26 Stn. und Arch. f. mikr. Anat. XL.
Thompson, Silv., Ueber die Messung von Linien (Fokometrie). Journ. of the soc. of arts. XL. 1891. p. 22.
—, J. T., Imperfect illumination as a factor on the production of nystagmus. Brit. med. Journ. II. p. 839.
Titschener, E. B., Ueber binokulare Wirkungen monokularer Reize. Wundt's Philosophische Studien. VIII. S. 23.
Tranjen, Ueber eine eigentümliche Beschäftigungsneurose. Berl. klin. Wochenschr. S. 838.
Treitel, Mikroskopische Strnktnr des Chalazion. Centralbl. f. prakt. Augenheilk. S. 158.
Tronsseau, Conjunctivite catarrhale chronique succédant à nne ablation de la glande lacrymale palpébrale. Société d'Opht. de Paris. Séance du 2 février 1892.
Truhart, Znr Trachomstatistik. Protokolle der IV. Sitzung des 4. livländischen Aerztetages. Wenden, 16. Sept. 1893. (St. Petersb. med. W.) Centralbl. f. Augenheilk. S. 145.

Tscherning, Beiträge zur Dioptrik des Auges. Zeitschrift für Psych. u. Physiol. d. Sinnesorgane. III. S. 429.
—, Aberration de sphéricité de l'oeil. (Soc. franç. d'Opht.) Annal. d'Ocul. CVII. p. 737.

V.

Vacher, Pansements oculaires inamovibles. (Société d'Opht. de Paris. Séance du 2 février 1893.) Recoeil d'Opht. p. 158.
Van der Spil, T., Dubbel zydige congenitale cataracta posterior, gepaard aan eenzydig staphyloma posticum myopicum congenitum. Geneeskundig Tijdschrift vor Nederlandsch Indien. Deel XXXII. p. 653. Batavia.
Van Gehuchten, A., De l'origine du nerf oculo-moteur commun. B. de l'acad. roy. d. sciences de Belgique. Année 63. S. 3. T. 24. Nr. 11. p. 484. und La cellule. T. 8. Fasc. 2. p. 421. 1 Taf.
—, La structure des lobes optiques chez l'embryon do poulet. Ibid. T. VIII. Fasc. I. p. 1.
Verneuil, H., Restauration de la paopière superieure par la greffe, epidemique (procédé de Thiersch). La Clinique. Brux. 1891. V. p. 679. Ref. nach Annal. d'Ocul. CVII. p. 158.
Verslag, derde, der Vereeniging »Inrichting voor Ooglijders« te 'S-Gravenhage. 1892.
—, der Vereeniging »Inrichting vor Ooglijders te Rotterdam« Gevestigd Jacobsstraat 25—27, over het jaar 1892.
Vignes, Anomalie congenitale de l'ouverture palpébrale. (Société d'Opht. de Paris. Séance du 5 janvier.) Recoeil d'Opht. p. 120.
Villeemsen, L. C., Rudimentäre Entwicklung der Augen beim Pferde. Maaneelskr. f. Dyrl. 3. Bd. p. 371—373.
Vitzou, I centri cerebro-visivi nel cane e nella scimmia. Internat. Physiol. Kongress zu Lüttich.
Volger und Senkenberg, Die Lichtstrahlen. 76. Jahresber. d. naturf. Ges. in Emden pro 1890—91. Emden. 1892.

W.

Wagner, C., Ueber metastatische Aderhauttumoren. Inaug.-Diss. Heidelberg. 1891.
Waldeyer, W., Ueber die Plastik des menschlichen Auges am Lebenden und an den Bildwerken der Kunst. Sitzungsber. der Kgl. Preuss. Akad. d. Wissensch. zu Berlin. Nr. IV. S. 45.
Webster Fox, Preliminary and after treatment in cataract operations. Annal. of Opht. and Otol. April.
Weeks, Restoration of the integoment of the eyelids in a case of severe burn; with remarks. New-York eye and infirmary reports. p. 13.
Weinbaum, S., Ein Fall von primärer Iristoberkulose. Arch. f. Augenheilk. XXVI. 2. p. 133.
Westphal, Beitrag zur Kenntnis der Pseudoleukämie. Deutsch. Arch. f. klin. Medicin. 51. S. 83.
Widmark, J., Ueber die Durchlässigkeit der Augenmedien für ultraviolette Strahlen. Skand. Arch. f. Physiol. III. S. 91.
Wichmann, Georg, Die Amyloiderkrankung. Inaug.-Diss. Leipzig und Beiträge zur pathol. Anatomie und zur allgem. Pathologie, herausgegeben von Ziegler. XIII.
Wilden, Ueber einen Fall einseitiger Erblindung nach einer akuten Gehirnerkrankung. Zeitschr. f. Veterinärkunde. IV. 1892. S. 210 u. 303.
Willem, Victor, Contributions à l'etude physiologique des organes des sens chez les Mollusques. Arch. de biol. XII. p. 57.
Wood, A picture of hereditary nystagmus. Americ. Journ. of Ophth. p. 146.

Z.

Ziem, Das Tapetum lucidum bei Durchleuchtung des Auges. Zeitschr. f. Psych. und Phys. d. Sinnesorgane. IV. S. 401.

DATE DUE SLIP

UNIVERSITY OF CALIFORNIA MEDICAL SCHOOL LIBRARY

THIS BOOK IS DUE ON THE LAST DATE
STAMPED BELOW

2m-8,'23

v. [illegible]
1[illegible]

Jahresbericht über die Leistungen und Fortschritte im Gebiete der Ophthalmologie. 1345

1345

Library of the
[illegible]nia Medical School
[illegible]pitals

Digitized by Google